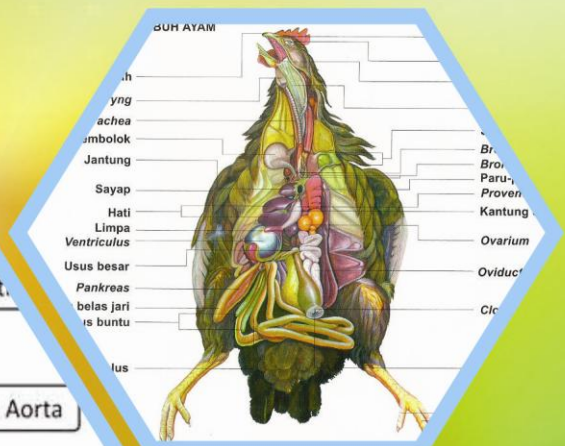
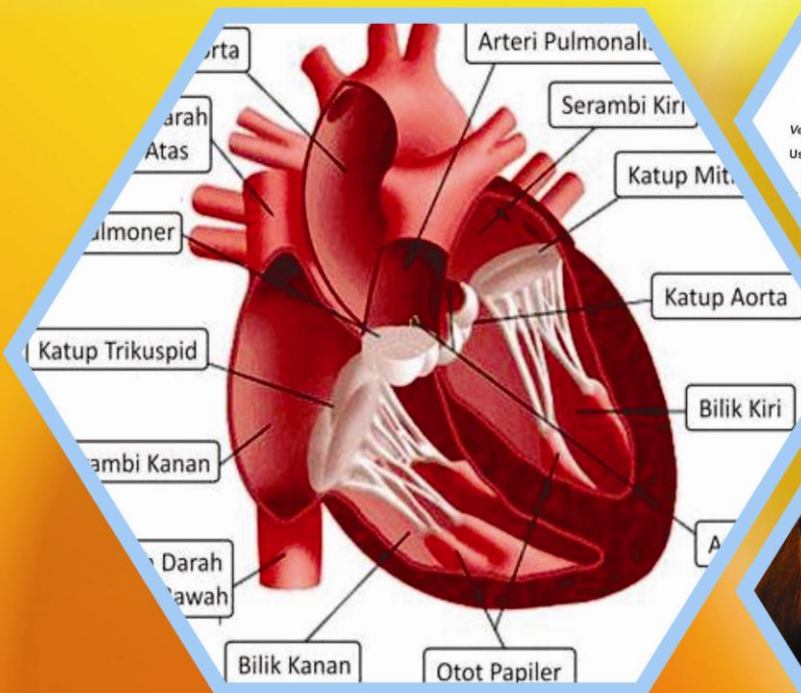


Buku Teks Bahan Ajar Siswa



Paket Keahlian: Kesehatan hewan

Anatomi Hewan



Direktorat Pembinaan Sekolah Menengah Kejuruan
Kementerian Pendidikan dan Kebudayaan
Republik Indonesia



KATA PENGANTAR

Kurikulum 2013 dirancang untuk memperkuat kompetensi siswa dari sisi sikap, pengetahuan dan keterampilan secara utuh. Keutuhan tersebut menjadi dasar dalam perumusan kompetensi dasar tiap mata pelajaran mencakup kompetensi dasar kelompok sikap, kompetensi dasar kelompok pengetahuan, dan kompetensi dasar kelompok keterampilan. Semua mata pelajaran dirancang mengikuti rumusan tersebut. Pembelajaran kelas X dan XI jenjang Pendidikan Menengah Kejuruan yang disajikan dalam buku ini juga tunduk pada ketentuan tersebut. Buku siswa ini berisi materi pembelajaran yang membekali peserta didik dengan pengetahuan, keterampilan dalam menyajikan pengetahuan yang dikuasai secara kongkrit dan abstrak, dan sikap sebagai makhluk yang mensyukuri anugerah alam semesta yang dikaruniakan kepadanya melalui pemanfaatan yang bertanggung jawab.

Buku ini menjabarkan usaha minimal yang harus dilakukan siswa untuk mencapai kompetensi yang diharuskan. Sesuai dengan pendekatan yang digunakan dalam kurikulum 2013, siswa diberanikan untuk mencari dari sumber belajar lain yang tersedia dan terbentang luas di sekitarnya. Peran guru sangat penting untuk meningkatkan dan menyesuaikan daya serap siswa dengan ketersediaan kegiatan buku ini. Guru dapat memperkayanya dengan kreasi dalam bentuk kegiatan-kegiatan lain yang sesuai dan relevan yang bersumber dari lingkungan sosial dan alam.

Buku ini sangat terbuka dan terus dilakukan perbaikan dan penyempurnaan. Untuk itu, kami mengundang para pembaca memberikan kritik, saran, dan masukan untuk perbaikan dan penyempurnaan. Atas kontribusi tersebut, kami ucapkan terima kasih. Mudah-mudahan kita dapat memberikan yang terbaik bagi kemajuan dunia pendidikan dalam rangka mempersiapkan generasi seratus tahun Indonesia Merdeka (2045).

DAFTAR ISI

Kata Pengantar	ii
DAFTAR ISI	iii
DAFTAR GAMBAR	vi
DAFTAR TABEL	viii
PETA KEDUDUKAN BUKU TEKS BAHAN AJAR.....	ix
Glosarium.....	x
I. PENDAHULUAN	1
A. Deskripsi.....	1
B. Prasyarat.....	1
C. Petunjuk Penggunaan.....	1
D. Tujuan Akhir.....	2
E. Kompetensi Inti dan Kompetensi Dasar	2
F. Cek Kemampuan Awal.....	3
II. PEMBELAJARAN	6
Kegiatan Belajar 1. Kerangka Hewan.....	6
A. Deskripsi	6
B. Kegiatan Belajar.....	6
1. Tujuan Pembelajaran.....	6
2. Uraian Materi	8
a. Struktur dan fungsi sel Hewan	8
b. Sistem Rangka pada Ruminansia	22
c. Sistem Rangka pada Ternak Unggas	24
3. Refleksi	48
4. Tugas.....	49
5. Test Formatif.....	50
C. Penilaian.....	51
1. Sikap.....	51
2. Pengetahuan.....	52
3. Keterampilan.....	53
Kegiatan Belajar 2. Anatomi Pencernaan	57
A. Deskripsi	57
B. Kegiatan Belajar.....	57
1. Tujuan Pembelajaran.....	57
2. Uraian Materi	59

a.	Pendahuluan	59
b.	Anatomi Pencernaan Ruminansia	62
c.	Sistem Pencernaan Hewan Non Ruminansia	81
d.	Anatomi Pencernaan pada Unggas	83
9.	Refleksi	102
10.	Tugas	103
11.	Tes Formatif	104
C.	Penilaian	106
1.	Sikap	106
2.	Pengetahuan	108
3.	Keterampilan	110
	Kegiatan Pembelajaran 3. Anatomi Pernapasan	113
A.	Deskripsi	113
B.	Kegiatan Belajar	113
1.	Tujuan Pembelajaran	113
2.	Uraian materi	115
a.	Sistem Pernapasan	115
b.	Anatomi Pernapasan pada Unggas	120
c.	Anatomi pernapasan hewan ruminansia	127
d.	Mekanisme Pertukaran Gas	130
3.	Refleksi	144
4.	Tugas	146
5.	Tes Formatif	147
C.	Penilaian	149
1.	Sikap	149
2.	Pengetahuan	150
2.	Keterampilan	154
	Kegiatan Belajar 4. Anatomi Peredaran Darah	155
A.	Deskripsi	155
B.	Kegiatan Belajar	155
1.	Tujuan Pembelajaran	155
2.	Uraian materi	157
a.	Sistem Peredaran Darah	157
b.	Anatomi peredaran darah	172
3.	Refleksi	193
4.	Tugas	194
5.	Tes Formatif	195

C.	Penilaian.....	197
1.	Sikap.....	197
2.	Pengetahuan.....	198
3.	Keterampilan.....	201
PENUTUP		203
DAFTAR PUSTAKA		204

DAFTAR GAMBAR

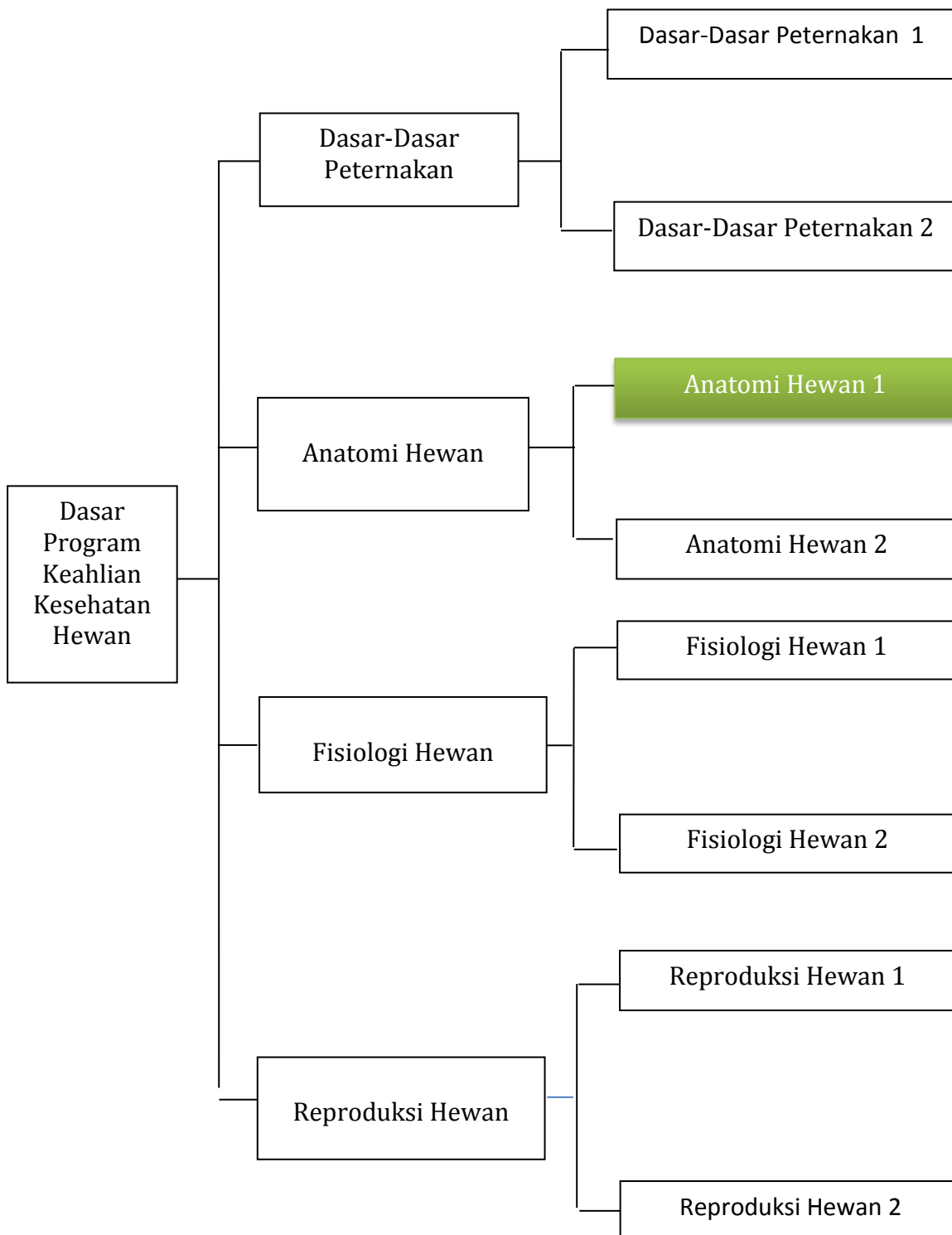
	Halaman
Gambar 1. Sel hewan dan organ penyusunnya	9
Gambar 2. Berbagai macam jaringan hewan	11
Gambar 3. Otot polos	18
Gambar 4. Otot jantung	19
Gambar 5. Otot lurik	20
Gambar 6. Neuron dan bagian-bagiannya	21
Gambar 7. Sistem tulang pada unggas	25
Gambar 8 . Sapi sedang makan rumput 1	63
Gambar 9. Kucing yang sedang makan	63
Gambar 10. Domba makan Rumput	64
Gambar 11. Perubahan gigi ruminansia	64
Gambar 12. Kerangka kepala dan gigi 1	69
Gambar 13. Perut ruminansia	73
Gambar 14. Perbandingan saluran pencernaan karnivora dan ruminansia 1	78
Gambar 15. Alat pencernaan pada hewan ruminasia	79
Gambar 16. Alat pencernaan pada kuda	82
Gambar 17. Anatomi pencernaan pada unggas	85
Gambar 18. Siklus oksigen dan karbondioksida	116
Gambar 19. Kantung udara pada unggas	121
Gambar 20. Sistem pernapasan pada unggas	122
Gambar 21. Pertukaran oksigen dan karbondioksida	126
Gambar 22. Paru-paru	129
Gambar 23. Mekanisme pertukaran oksigen dan karbondioksida	130

Gambar 24. Pertukaran oksigen dan karbondioksida.....	135
Gambar 25 . Serum darah	162
Gambar 26. Proses Diferensiasi Sel Darah	167
Gambar 27. Sel Darah Merah	167
Gambar 28. Pembentukan Sel Darah Merah 1	168
Gambar 29. Sistem peredaran darah pada unggas	171
Gambar 30. Anatomi jantung	173
Gambar 31. Potongan melintang jantung	175
Gambar 32. Sistem Peredaran Darah Mamali	178
Gambar 33. Spigmomanometer	179
Gambar 34. Bagian Dalam Jantung	180
Gambar 35. Jantung	180

DAFTAR TABEL

	Halaman
Tabel 1 . Tekanan parsial pada udara atm atmosfer, udara alveolus, dan darah kapiler paru-paru	125
Tabel 2 . Volume udara pada paru-paru berbagai jenis ternak	131

PETA KEDUDUKAN BUKU TEKS BAHAN AJAR



Glosarium

Aglutinasasi = proses penggumpalan darah.

Aglutinin = protein dalam plasma darah yang dapat menggumpalkan aglutinogen.

Antigen = protein asing yang masuk ke dalam tubuh.

Aglutinogen = protein dalam eritrosit yang dapat digumpalkan oleh aglutinin.

Diastol = irama relaksasi jantung, pada saat serambi jantung menguncup.

Fagositosis = cara sel darah putih menghancurkan mikroorganisme dengan mengelilingi, membungkus dan menghancurkannya.

Gastrovaskuler = rongga dalam tubuh invertebrata yang berfungsi sebagai alat pencernaan dan sirkulasi darah.

Kapiler = pembuluh darah terkecil yang tersusun oleh selapis epitel.

Lung aorta = garis berlekuk pada aorta.

Perikardium = selubung pembungkus jantung.

Serum = komponen cair dari darah (tanpa sel darah dan fibrinogen).

Sistol = irama kontraksi jantung pada saat bilik jantung menguncup.

Aboral = menjauhi arah mulut, kebelakang (nucha = kuduk)

Anal = menuju arah anus, belakang (anus = dubur)

Apical = menuju arah puncak, atas (apex = puncak)

Cranial = menuju ke arah kepala, depan (cranium = tengkorak)

Caudal = menuju arah ekor, belakang (cauda = ekor)

Dorsal = menuju arah punggung, atas (dorsum = punggung)

Distal = menjauhi tubuh, ke bawah

Dorsal = punggung tangan atau kaki depan

Nuchal = menuju tengkuk, kebelakang (nucha = kuduk)

Oral = menuju arah mulut, depan (oris = mulut)

Palmar = sisi belakang tangan

Plantar = sisi belakang kaki belakang

Proximal = mendekati tubuh, ke atas

Rostral = menuju arah hidung (daerah hidung)

Ulnar = sisi luar tangan/ kaki depan

Ventral = menuju arah perut, bawah (venter = perut)

Volar = sisi belakang tangan / kaki depan
Radial = sisi dalam tangan / kaki depan
Fibular = sisi luar kaki belakang
Tibial = sisi dalam kaki belakang
Lateral = menjauhi bidang median tubuh, luar
Medial = mendekati bidang median tubuh, dalam, tengah
Median = bidang tengah tubuh, memisahkan tubuh menjadi dua bagian yang simetris
Sagittal = sejajar dengan median, tetapi di luar bidang median
Transversal = tegak lurus bidang median, memotong poros tubuh
Horizontal = tegak lurus bidang median, sejajar poros tubuh
Dexter = kanan
Sinister = kiri
Externus = sebelah luar
Intenus = sebelah dalam
Profundus = menjauhi permukaan
Superficialis = mendekati permukaan, luar
Transversus = melintang
Longitudinalis = memanjang, menurut sumbu memanjang
Ecto = luar (lapisan luar)
Meso = tengah (lapis tengah)
Endo = dalam (lapis dalam, di dalam)
Epi = di atas (tutup)
Peri = sekeliling, sekitar
Dia = pemisah, penyebaran (diameter = garis tengah)
Hypo = di bawah
Hyper = di atas
Basis = dasar, alas, bawah
Apex = puncak, atas
Margo = tepi (marginal = tepian)
Magnus = besar
Brevis = kecil
Major/ majus = besar
Minor/ minus = kecil

Alba = putih
Nigra = hitam
Flava = kuning
Rubra = merah
Grisea = abu-abu
Lutea = kuning
Chloros = hijau
Dorum/ serra = keras
Molle = lunak
Supra = atas, lebih atas
Infra = bawah, lebih bawah
Facies = muka, permukaan
Fovea = lekuk yang bulat
Facialis = termasuk permukaan
Fascia = lembaran, balut, selaput otot
Foramen = lubang
Sulcus = lekuk / alur
Fasciculus = berkas
Canalis = Saluran, pipa
Cavum = Rongga
Caverna = rongga (caver-nosus = berongga-rongga)
Caput = kepala
Condylus = benjol sendi

Collum = leher
Spina = duri
Crista = bingkai, tepian tajam, sisir
Sinus = lengkung, rongga kecil, serambi
Processus = taju
Fissura = celah, robek
Incissura = irisan, sobekan

I. PENDAHULUAN

A. Deskripsi

Kondisi penampilan ternak merupakan pencerminan kesehatan ternak secara umum. Untuk mengetahui kesehatan ternak dapat dilihat dari penampilan ternak. Kondisi yang segar, proporsional, aktif, lincah dapat dikatakan ternak tersebut dalam kondisi sehat. Sebaliknya apabila ternak lesu, lemah, menyendiri, sayu, kurang bergairah maka ternak tersebut kemungkinan menderita sakit. Sebelum mengidentifikasi adanya kelainan- kelainan pada ternak terlebih dahulu sebaiknya mengenal kondisi ternak normal, baik kondisi umum maupun kondisi organ-organ tubuhnya. Pada ternak akan dijumpai adanya perbedaan-perbedaan antara ternak ruminansia dan ternak non ruminansia. Sistem pencernaan pada ternak sapi akan berbeda dengan sistem pencernaan pada kuda atau ayam, demikian pula sistem pernafasan pada sapi akan berbeda dengan sistem pernafasan pada ayam. Pada buku ini akan disampaikan kondisi normal pada ternak baik ruminansia maupun non ruminansia.

B. Prasyarat

Dalam mempelajari buku teks bahan ajar Anatomi Hewan 1 kelas X semester 1 ini, siswa tidak diwajibkan menyelesaikan mata pelajaran apapun.

C. Petunjuk Penggunaan

Agar siswa dapat berhasil dengan baik dalam menguasai buku teks bahan ajar Anatomi Hewan 1 ini, maka siswa diharapkan mengikuti petunjuk penggunaan buku teks bahan ajar sebagai berikut :

1. Bacalah semua bagian dari buku teks bahan ajar ini dari awal sampai akhir.
2. Baca ulang dan pahami sungguh-sungguh prinsip-prinsip yang terkandung dalam buku teks bahan ajar ini.
3. Buat ringkasan dari keseluruhan materi buku teks bahan ajar ini.
4. Gunakan bahan pendukung lain serta buku-buku yang direferensikan dalam daftar pustaka agar dapat lebih memahami konsep setiap kegiatan belajar dalam buku teks bahan ajar ini.

5. Lakukan diskusi kelompok baik dengan sesama teman sekelompok atau teman sekelas atau dengan pihak-pihak yang dapat membantu dalam memahami isi buku teks bahan ajar ini.
6. Setelah menguasai keseluruhan materi buku teks bahan ajar ini, kerjakan tugas, soal-soal yang ada pada latihan dan lembar evaluasi. Setelah mengerjakan tugas, buat laporan hasilnya dan kirim via e-mail. Setelah selesai mengerjakan soal-soal baru cocokkan hasilnya dengan lembar kunci jawaban.

D. Tujuan Akhir

Setelah mempelajari buku teks bahan ajar Anatomi Hewan 1 ini, siswa dapat :

1. Menalar anatomi kerangka hewan.
2. Menalar anatomi pencernaan hewan.
3. Menalar anatomi pernapasan.
4. Menalar anatomi peredaran darah (sirkulasi).

E. Kompetensi Inti dan Kompetensi Dasar

KOMPETENSI INTI	KOMPETENSI DASAR
1. Menghayati dan mengamalkan ajaran agama yang dianutnya.	1.1 Mengamalkan anugerah Tuhan pada pembelajaran anatomi sebagai amanat untuk kemaslahatan umat manusia.
2. Menghayati dan mengamalkan perilaku jujur, disiplin, tanggungjawab, peduli (gotong royong, kerjasama, toleran, damai), santun, responsif dan pro-aktif dan menunjukkan sikap sebagai bagian dari solusi atas berbagai permasalahan dalam berinteraksi secara efektif dengan lingkungan sosial dan alam serta dalam menempatkan diri sebagai	<p>2.1 Menghayati pentingnya kerjasama sebagai hasil pembelajaran anatomi hewan.</p> <p>2.2 Menghayati pentingnya kepedulian terhadap kebersihan lingkungan praktek sebagai hasil dari pembelajaran anatomi hewan.</p> <p>2.3 Menghayati pentingnya bersikap jujur, disiplin serta bertanggung jawab sebagai hasil dari</p>

KOMPETENSI INTI	KOMPETENSI DASAR
cerminan bangsa dalam pergaulan dunia	pembelajaran anatomi hewan.
3. Memahami, menerapkan dan menganalisis pengetahuan faktual, konseptual dan prosedural berdasarkan rasa ingin tahunya tentang ilmu pengetahuan, teknologi, seni, budaya dan humaniora dalam wawasan kemanusiaan, kebangsaan, kenegaraan dan peradaban terkait penyebab fenomena dan kejadian dalam bidang kerja yang spesifik untuk memecahkan masalah.	3.1 Menerapkan pengetahuan kerangka hewan. 3.2 Menerapkan pengetahuan anatomi pencernaan. 3.3 Menerapkan pengetahuan anatomi pernapasan. 3.4 Menerapkan pengetahuan anatomi peredaran darah.
4. Mengolah, menalar dan menyaji dalam ranah konkret dan ranah abstrak terkait dengan pengembangan dari yang dipelajarinya di sekolah secara mandiri, dan mampu melaksanakan tugas spesifik di bawah pengawasan langsung.	4.1 Menalar anatomi kerangka hewan. 4.2 Menalar anatomi pencernaan hewan. 4.3 Menalar anatomi pernapasan. 4.4 Menalar anatomi peredaran darah (sirkulasi).

F. Cek Kemampuan Awal

Beri tanda “✓” pada kolom berikut ini sesuai dengan jawaban Anda!

No.	Item Pertanyaan	Jawaban	
		Ya	Tidak
1.	Apakah Anda dapat menjelaskan anatomi kerangkaka pada unggas?		

No.	Item Pertanyaan	Jawaban	
		Ya	Tidak
2.	Apakah Anda dapat menjelaskan anatomi kerangka pada ruminansia?		
3.	Apakah Anda dapat membedakan anatomi kerangka unggas dan ruminansia?		
4.	Apakah Anda dapat menjelaskan anatomi pencernaan pada unggas?		
5.	Apakah Anda dapat menjelaskan anatomi pencernaan pada ruminansia?		
6.	Apakah Anda dapat membedakan anatomi pencernaan unggas dan ruminansia?		
7.	Apakah Anda dapat menjelaskan proses pencernaan pada unggas?		
8.	Apakah Anda dapat menjelaskan proses pencernaan pada ruminansia?		
9.	Apakah Anda dapat membedakan proses pencernaan unggas dan ruminansia?		
10.	Apakah Anda dapat menjelaskan anatomi pernapasan pada unggas?		
11.	Apakah Anda dapat menjelaskan anatomi pernapasan pada ruminansia?		
12.	Apakah Anda dapat membedakan anatomi pernapasan unggas dan ruminansia?		
13.	Apakah Anda dapat menjelaskan proses pernapasan pada unggas?		
14.	Apakah Anda dapat menjelaskan proses pernapasan pada ruminansia?		
15.	Apakah Anda dapat membedakan proses pernapasan unggas dan ruminansia?		
16.	Apakah Anda dapat menjelaskan anatomi peredaran darah pada unggas?		
17.	Apakah Anda dapat menjelaskan anatomi peredaran		

No.	Item Pertanyaan	Jawaban	
		Ya	Tidak
	darah pada ruminansia?		
18.	Apakah Anda dapat membedakan anatomi peredaran darah unggas dan ruminansia?		
19.	Apakah Anda dapat menjelaskan poses peredaran darah pada unggas?		
20.	Apakah Anda dapat menjelaskan proses peredaran darah pada ruminansia?		
21.	Apakah Anda dapat membedakan proses peredaran darah unggas dan ruminansia?		

Apabila ada salah satu pertanyaan yang Anda jawab “tidak”, maka Anda harus mempelajari buku teks bahan ajar Anatomi Hewan 1 ini.

II. PEMBELAJARAN

Kegiatan Belajar 1. Kerangka Hewan

A. Deskripsi

Kegiatan pembelajaran ini akan membahas tentang kerangka hewan, yang meliputi kerangka hewan ruminansia dan non ruminansia.

Kondisi penampilan ternak merupakan pencerminan kesehatan ternak secara umum. Untuk mengetahui kesehatan ternak dapat dilihat dari penampilan ternak. Kondisi yang segar, proporsional, aktif, lincah dapat dikatakan ternak tersebut dalam kondisi sehat. Sebaliknya apabila ternak lesu, lemah, menyendiri, sayu, kurang bergairah maka ternak tersebut kemungkinan menderita sakit. Sebelum mengidentifikasi adanya kelainan-kelainan pada ternak terlebih dahulu sebaiknya mengenal kondisi ternak normal, baik kondisi umum maupun kondisi organ-organ tubuhnya. Pada ternak akan dijumpai adanya perbedaan-perbedaan antara ternak ruminansia dan ternak non ruminansia. Sistem pencernaan pada ternak sapi akan berbeda dengan sistem pencernaan pada kuda atau ayam, demikian pula sistem pernafasan pada sapi akan berbeda dengan sistem pernafasan pada ayam. Pada bahan ajar ini akan disampaikan kondisi normal pada ternak baik ruminansia maupun non ruminansia.

B. Kegiatan Belajar

1. Tujuan Pembelajaran

Setelah menyelesaikan kegiatan belajar ini, siswa dapat :

- a. Mengidentifikasi sistem rangka hewan ruminansia
- b. Mengidentifikasi sistem rangka hewan unggas
- c. Membedakan sistem rangka hewan ruminansia dan unggas
- d. Menalar anatomi kerangka hewan.

MENGAMATI / OBSERVASI :

Lakukan pengamatan terhadap kerangka hewan ruminansia dan unggas dengan cara :

- 1) Membaca uraian materi tentang kerangka hewan, meliputi ruminansia dan unggas.
- 2) Mencari informasi di lokasi setempat tentang kerangka hewan ruminansia dan unggas.
- 3) Mengamati suatu kerangka pada hewan ruminansia dan unggas.

2. Uraian Materi

a. Struktur dan fungsi sel Hewan

Sel merupakan kesatuan struktural dan fungsional penyusun makhluk hidup yang dapat memperbanyak diri. Aktivitas yang ada dalam sel terjadi dalam organel-organel yang mendukung fungsi-fungsi tertentu. Adapun fungsi dari bagian-bagian penyusun sel adalah sebagai berikut :

1) Dinding sel

Dinding sel bersifat permeabel, berfungsi sebagai pelindung dan pemberi bentuk tubuh. Sel-sel yang mempunyai dinding sel antara lain : bakteri, cendawan, ganggang (protista) dan tumbuhan. Kelompok makhluk hidup tersebut mempunyai sel dengan bentuk yang jelas dan kaku (*rigid*). Pada protozoa (protista) dan hewan tidak mempunyai dinding sel, sehingga bentuk selnya kurang jelas dan fleksibel, tidak kaku. Pada bagian tertentu dari dinding sel tidak ikut mengalami penebalan dan memiliki plasmodesmata, disebut noktah (titik).

2) Membran plasma

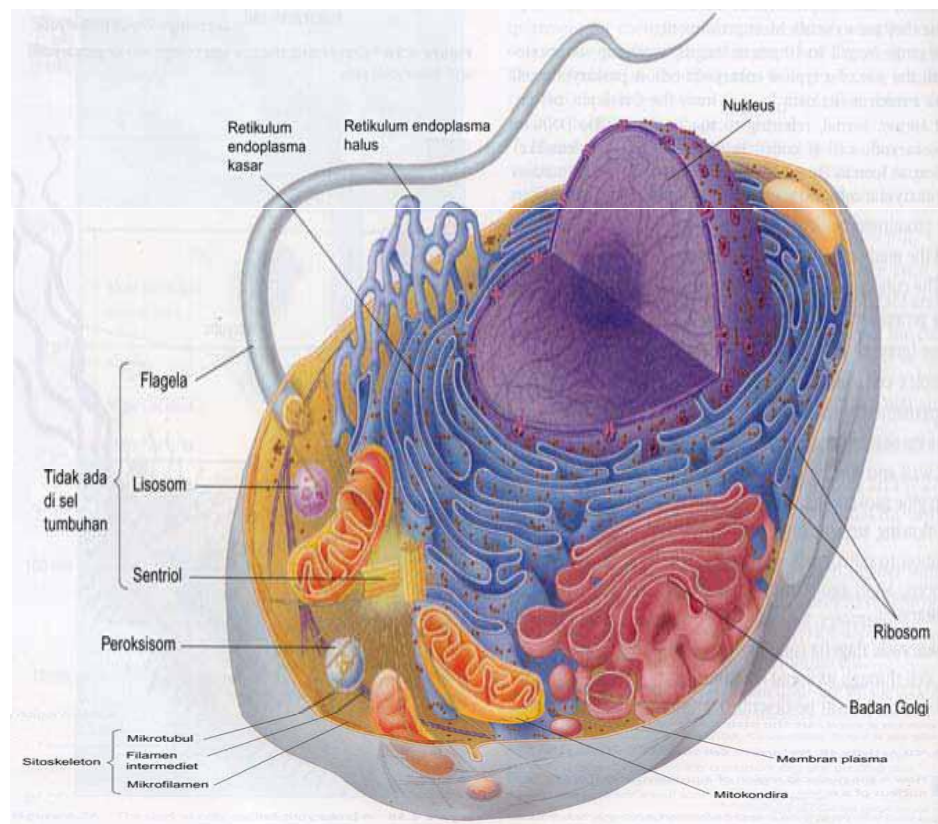
Membran plasma membatasi sel dengan lingkungan luar, bersifat semi/selektif permeabel, berfungsi mengatur pemasukan dan pengeluaran zat ke dalam dan ke luar sel dengan cara difusi, osmosis dan transport aktif. Membran plasma disusun oleh fosfolipid, protein, kolesterol.

3) Sitoplasma

Sitoplasma merupakan cairan sel yang berada di luar inti, terdiri atas air dan zat-zat yang terlarut serta berbagai macam organel sel hidup. Organel-organel yang terdapat dalam sitoplasma antara lain :

- a) Retikulum Endoplasma (RE) berupa saluran-saluran yang dibentuk oleh membran . RE terbagi dua macam, yaitu RE halus dan RE kasar. Pada RE kasar terdapat ribosom, berfungsi sebagai tempat

intesis protein. Sedangkan pada RE halus tidak terdapat ribosom, berfungsi sebagai tempat sintesis lipid.



Gambar 1. Sel hewan dan organ penyusunnya
(Campbell et al, 2006)

- b) Ribosom terdiri atas dua unit yang kaya akan RNA, berperan dalam sintesis protein. Ribosom ada yang menempel pada RE kasar dan ada yang terdapat bebas dalam sitoplasma.
- c) Mitokondria memiliki membran rangkap, membran luar dan membran dalam. Di antara kedua membran tersebut terdapat ruang antar membran. Membran dalam berlekuk-lekuk disebut *krista* yang berfungsi untuk memperluas bidang permukaan agar proses penyerapan oksigen dan pembentukan energi lebih efektif. Pada bagian membran dalam terdapat enzim ATP sintesa yang berfungsi sebagai tempat sintesis ATP. Fungsi mitokondria ini adalah tempat respirasi aerob.

- d) Lisosom berupa butiran kecil/bundar, berisi enzim pencernaan yang berfungsi dalam pencernaan intrasel.
- e) Aparatus Golgi (Badan Golgi) berupa tumpukan kantung-kantung pipih, berfungsi sebagai tempat sintesis dari sekret (seperti getah pencernaan, banyak ditemukan pada sel kelenjar), membentuk protein dan asam inti (DNA/RNA), serta membentuk dinding dan membran sel.

f) Plastida

Berbentuk bulat cakram yang ditemukan pada tumbuhan, terbagi atas tiga macam:

- Leukoplas = Amiloplas : plastida yang tidak berwarna, dapat membentuk dan menyimpan butir-butir zat tepung/pati.
- Kromoplas adalah plastida berwarna selain hijau, karena adanya pigmen : melanin (hitam), likopin (merah), xantophil (kuning), karoten (jingga), fikosianin (biru) dan fikoeritrin (coklat).
- Kloroplas merupakan plastida berwarna hijau, karena mengandung zat hijau daun (klorofil), terdiri atas : klorofil a (warna hijau biru = $C_{55}H_{72}O_5N_4Mg$) dan klorofil b (warna hijau kuning = $C_{55}H_{70}O_6N_4Mg$).

- 1) Vakuola berbentuk rongga bulat, berisi senyawa kimia tertentu atau sisa produk metabolisme sel, yang mengandung berbagai macam zat sesuai pada jenis selnya. Misalnya dapat berisi garam nitrat pada tanaman tembakau, tanin pada sel-sel kulit kayu, minyak eteris pada kayu putih dan mawar, terpentin pada damar, kinin pada kina, nikotin pada tembakau, likopersin pada tomat, piperin pada lada.
- 2) Nukleus (Inti sel) dibatasi oleh membran inti, mengandung benang-benang kromatin dan nukleolus (anak inti sel). Membran inti terdiri atas dua lapis dan mempunyai pori. Benang-benang kromatin akan memendek pada waktu proses pembelahan sel membentuk

kromosom. Nukleus berfungsi mengatur segala aktivitas yang terjadi dalam sel.

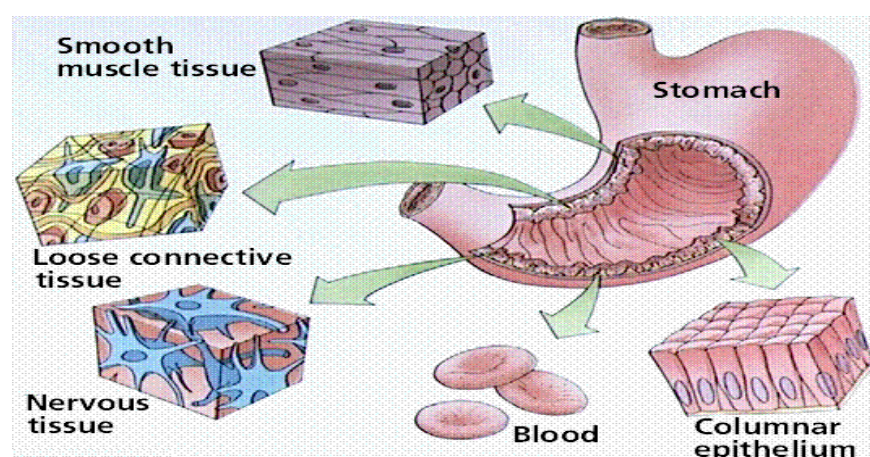
- 3) Nukleus (Inti sel) dibatasi oleh membran inti, mengandung benang-benang kromatin dan nukleolus (anak inti sel). Membran inti terdiri atas dua lapis dan mempunyai pori. Benang-benang kromatin akan memendek pada waktu proses pembelahan sel membentuk kromosom. Nukleus berfungsi mengatur segala aktivitas yang terjadi dalam sel.

Jaringan pada hewan

Jaringan adalah sekumpulan sel yang memiliki bentuk yang sama dan melakukan suatu fungsi tertentu. Jaringan hewan terdiri dari :

- 1) jaringan epitel,
- 2) jaringan ikat,
- 3) jaringan otot, dan
- 4) jaringan syaraf.

Berbagai jenis jaringan tersebut menyatu dalam berbagai organ dan memunculkan fungsi-fungsi tertentu pada organ tersebut. Misalnya lambung tersusun dari berbagai macam jaringan tersebut seperti terlihat pada gambar berikut :



Gambar 2. Berbagai macam jaringan hewan
(Amelia Z Siregar 2008)

Jaringan epitel

Jaringan ini melapisi permukaan tubuh sebelah luar (kulit), berbagai rongga dan saluran di dalam tubuh. Fungsinya sebagai pelindung jaringan yang terdapat di sebelah dalamnya, sebagai bagian dari kelenjar dan sebagai tempat penyerapan.

Berdasarkan bentuknya, jaringan epitel dibedakan atas :

a. Epitel berlapis tunggal

Jaringan epitel ini hanya memiliki satu lapisan sel. Berdasarkan bentuknya, jaringan epitel ini dapat dibedakan menjadi :

1) Epitel pipih

Sel-selnya berbentuk pipih dan terdapat pada lapisan yang melapisi usus, saluran pembuluh darah dan limfe, dinding alveolus, selaput jantung dan peritonium (selaput rongga perut).

2) Epitel kubus

Sel-selnya berbentuk kubus dan terdapat pada lapisan saluran kelenjar, kelenjar tiroid, ginjal, lensa mata.

3) Epitel silindris.

Sel-selnya berbentuk silindris seperti batang dan terdapat pada kelenjar pencernaan, selaput mukosa usus (dinding usus sebelah dalam), lambung.

4) Epitel silindris berambut getar

Sel-selnya berbentuk silindris dengan permukannya berambut getar (silia). Jaringan ini terdapat pada lapisan permukaan sebelah dalam batang dan cabang tenggorokan (trakea, bronkus), saluran telur dan saluran sperma.

a. Epitel berlapis banyak

Jaringan epitel ini memiliki lebih dari satu lapisan sel.

Berdasarkan bentuknya, jaringan epitel berlapis banyak ini juga dapat dibedakan menjadi :

1) Berbentuk pipih

Sel-sel penyusun epitel ini berbentuk pipih dan terdapat pada

rongga mulut, rongga hidung, esofagus, telapak kaki dan vagina.

2) Berbentuk kubus

Sel-sel penyusun epitel ini berbentuk kubus dan terdapat pada permukaan ovarium (indung telur), testis, saluran kelenjar minyak dan keringat kulit.

3) Berbentuk silindris

el-sel penyusun epitel ini berbentuk silindris seperti batang dan terdapat pada laring, faring dan trakea. Beberapa jaringan ini sel-sel penyusunnya berambut getar. Sel-sel penyusun epitel ini berbentuk silindris. Jaringan ini terdapat pada lapisan permukaan sebelah dalam batang dan cabang tenggorokan (trakea, bronkus), saluran telur dan saluran sperma.

Secara khusus, epitel mempunyai banyak fungsi, diantaranya :

- a) *Melindungi jaringan dibawahnya* dari kerusakan yang disebabkan oleh gesekan, radiasi ultra violet dan serangan bakteri. Contoh : epitel kulit.
- b) *Membantu pengangkutan zat makanan* ke dan dari jaringan dan organ. Contoh : epitel pipih selapis pada pembuluh darah.
- c) *Memproduksi enzim pencernaan* ke dalam usus dan *menyerap sari makanan* hasil pencernaan. Contoh : epitel kolumnar yang terdapat di saluran pencernaan.
- d) *Melapisi seluruh kelenjar pencernaan* yang menghasilkan hormon (*kelenjar endokrin*) dan menghasilkan ludah atau keringat (*kelenjar eksokrin*).

Contoh : epitel kelenjar.

- *Menghasilkan mukus* (lendir) untuk menangkap partikel debu yang terhirup. Contoh : epitel silindris bersilia di saluran pernafasan.
- *Menghasilkan sel gamet* untuk reproduksi. Contoh : epitel kecambah di tubulus seminiferous testis.

Jaringan ikat

Jaringan ikat adalah jaringan yang berfungsi untuk mengikat sel-sel sehingga membentuk suatu jaringan dan mengikat suatu jaringan dengan jaringan lainnya, menyokong dan melindungi bagian bagian tubuh, mengisi rongga-rongga yang kosong, menyimpan lemak (sumber energy) dan transportasi.

Jaringan ikat tersusun dari *sel-sel yang hidup* dan *matriks* (bahan tak hidup).

Sel-sel penyusun jaringan ikat dapat berupa :

- a. *Fibroblas* : sel yang berbentuk serat dan mensekresi serat protein
- b. *Sel lemak* : sel khusus untuk menyimpan lemak
- c. *Sel plasma* : sel ini menghasilkan anti bodi untuk perlindungan tubuh
- d. *Sel makrofag* : sel ini memiliki bentuk yang mudah berubah-ubah yang berfungsi untuk menelan (fagosit) benda asing seperti bakteri, virus atau sel-sel yang mati.
- e. *Sel tiang (mast cell)* : sel ini menghasilkan *heparin* (zat antikoagulan atau anti pembekuan darah) dan *histamin* (zat dihasilkan sebagai reaksi alergi terhadap suatu zat).

Matriks

Matriks adalah zat yang dihasilkan sel-sel penyusun jaringan ikat dan tersebar di antara sel-sel tersebut (ekstraseluler). Zat penyusun matriks berupa *bahan dasar* dan *serat-serat*. Bahan dasar ini merupakan bahan yang homogen dan semicair yang mengandung *serat protein*, *proteoglikan* (gabungan protein dan karbohidrat), serta *garam-garam mineral*.

Serat-serat penyusun jaringan ikat sangat kuat dan memberi bentuk jaringan, serta berfungsi untuk menopang jaringan ikat. Seratnya dapat berupa :

- a. *serat kolagen* yang berwarna putih, kuat, kelenturan rendah, namun daya regangnya tinggi, terdapat pada tendon, tulang dan kulit
- b. *serat elastis* yang berwarna kuning dan sangat lentur, terdapat pada pembuluh darah dan ligamen

- c. *serat retikuler* seperti serat kolagen dengan kelenturan rendah, tipis bercabang-cabang, terdapat pada limpa dan hati.

Jenis-jenis jaringan ikat meliputi :

- 1) Jaringan ikat longgar : adalah jaringan ikat yang didominasi oleh matriks dengan ketiga jenis serat di atas. Semua jenis sel ada pada jaringan ikat ini dan ditemukan misalnya pada mesenterium (pengikat usus) dan pada pembungkus pembuluh darah dan di bawah epitel saluran pencernaan.
- 2) Jaringan ikat padat : adalah jaringan ikat yang didominasi oleh serat kolagen. Sel dan cairan ekstraselnya sedikit. Misalnya tendon (penghubung dan pengikat otot dengan tulang), ligamen (penghubung dan pengikat tulang dengan tulang).
- 3) Jaringan lemak : adalah jaringan ikat yang tersusun dari sel-sel yang khusus untuk menyimpan lemak sebagai sumber energi saat dibutuhkan. Sel-sel ini tidak menghasilkan matriks atau serat. Jaringan lemak juga berfungsi untuk bantalan peredam benturan, sebagai pengatur kehilangan panas sehingga temperatur tubuh dapat terjaga.
- 4) Jaringan tulang : adalah jaringan yang berfungsi sebagai penunjang dan pelindung tubuh. Jaringan ini dibedakan atas *jaringan tulang rawan (kartilago)* dan *jaringan tulang sejati (osteon)*.
- 5) *Jaringan tulang rawan (kartilago)* adalah jaringan yang banyak ditemukan pada bayi dan anak-anak. Tersusun dari sel-sel tulang rawan (*kondrosit*) yang berkembang dari bakal sel tulang rawan (*kondroblas*). Kondrosit menghasilkan matriks.

Berdasarkan matriksnya, ***tulang rawan*** dikelompokkan menjadi :

- a) *tulang rawan hialin*, berwarna putih kebiru-biruan dan transparan, matriksnya mengandung banyak serat kolagen berdaya lentur yang tinggi, merupakan penunjang utama tubuh saat embrio (bayi), sedangkan pada saat dewasa hanya ditemukan di persendian, saluran pernafasan, laring, hidung dan antara ujung tulang rusuk dan tulang dada;

- b) *tulang rawanelastis*, berwarna kuning dengan serabut elastin pada matriksnya, agak kaku tapi elastis, ditemukan pada daun telinga, epiglotis dan tuba eustachius;
- c) *tulang rawan fibrosa*, berwarna gelap, matriksnya mengandung lebih banyak serat kolagen dibanding tulang rawan hialin, ditemukan diantara tulang-tulang belakang (vertebrae) dan pada simfisis pubis (tulang kemaluan).
- d) *Jaringan tulang sejati (osteon)* adalah jaringan ikat yang tersusun atas sel-sel tulang (*osteosit*) yang berkembang dari bakal sel tulang (*osteoblas*).

Osteosit terletak di dalam *lakuna*. Antara satu osteosit dengan osteosit lainnya di dalam lakuna terhubung oleh saluran halus yang disebut *kanalikuli*. Lakuna dan osteositnya tersusun secara konsentris (melingkar) disebut *lamela*. Di tengah lamela terdapat saluran sentral mikroskopis disebut *Saluran Havers* yang mengandung pembuluh darah (vena, arteri, kapiler), saraf, dan pembuluh getah bening (limfe). Antara saluran Havers saling terhubung oleh *Saluran Volkman*.

Tulang merupakan jaringan yang sangat keras yang matriksnya tersusun dari : serat kolagen, senyawa organik (protein), dan senyawa anorganik, seperti: $\text{Ca}_3(\text{PO}_4)_2 = 85\%$, $\text{CaCO}_3 = 10\%$, CaCl_2 , MgCl_2 , MgSO_4 , dan FeSO_4 .

Tulang dewasa adalah tulang rawan yang telah mengalami *mineralisasi*, yaitu proses perubahan bahan organik tulang menjadi bahan anorganik tulang. Mineral utama penyusun tulang adalah kalsium dan fosfor.

Saluran Havers dikelilingi oleh osteosit yang terdapat di dalam lakuna. Bila tulang rusak, jaringan lama akan diserap oleh sel tulang berinti banyak (*osteoklas*) dan digantikan oleh sel tulang baru yang dihasilkan oleh osteoblas. Peristiwa penyerapan kembali (resorpsi) bagian tulang yang rusak dan pembentukan sel tulang baru disebut *osifikasi*. Lapisan

tulang paling luar disebut *periostium* (berfungsi untuk memperbaiki keretakan/ kerusakan tulang).

- d). *Jaringan darah* : adalah jaringan yang zat dasarnya atau matriksnya berupa cairan yang disebut plasma darah. Tidak seperti jaringan ikat lainnya, matriks ini tidak dihasilkan oleh sel-sel darah penyusun jaringan darah. Sel darah pada mamalia terdiri dari *eritrosit* (sel darah merah), *leukosit* (sel darah putih) dan *trombosit* (keping darah, dan serabut protein (fibrinogen)).

Darah memiliki banyak fungsi dan sangat penting bagi tubuh. Beberapa fungsi utamanya adalah :


- mengangkut berbagai jenis sel darah ke seluruh tubuh
- mengangkut O₂ dari paru-paru dan nutrisi (sari-sari makanan) dari sistem pencernaan untuk di edarkan ke seluruh tubuh
- mengangkut limbah (CO₂ dan urea) dari berbagai jaringan tubuh ke organ pembuangan (paru-paru dan ginjal)
- trombosit dan fibrinogen berperan penting dalam pembekuan darah
- plasma darah membantu pengaturan suhu tubuh
- sel darah putih dan antibodi menjadi bagian sistem pertahanan dan kekebalan tubuh

- e). *Jaringan otot*

Bersama-sama jaringan tulang, jaringan ini berfungsi sebagai alat gerak. Tulang sebagai alat gerak pasif dan otot sebagai alat gerak aktif. Jaringan otot bersifat khusus, yaitu dapat berkontraksi (berkerut) dan berelaksasi (mengendur) karena adanya *miofibril* (serabut otot). Setiap miofibril mengandung beberapa *sarkomer* dengan protein *aktomiosin* (gabungan antara filamen halus *aktin* dan filamen kasar *miosin*). Ketika kontraksi, sarkomer menjadi pendek, dan kembali ke posisi semula ketika relaksasi. Untuk itu, sel otot mempunyai struktur yang khusus di dalam sitoplasma yang dikenal dengan serabut kontraktile. Jaringan otot mempunyai plasma yang disebut *sarkoplasma* (=membran plasma sel otot) dan selaput otot yang disebut *sarkolema*.

Ada tiga jenis otot yang menyusun tubuh hewan, yaitu otot polos, otot lurik dan otot jantung.

Otot polos menyebabkan kebanyakan organ dalam tubuh mampu berkontraksi secara lambat di bawah pengendalian sistem saraf otonom. Meskipun lambat, otot ini mampu bekerja dalam waktu yang lama. Mereka bekerja tidak dibawah kendali kesadaran kita. Misalnya, kontraksi otot polos menggerakkan makanan melalui saluran pencernaan. Otot polos mengendalikan aliran darah di dalam pembuluh darah, dan juga mengosongkan urin dari kantung kemih (urin).

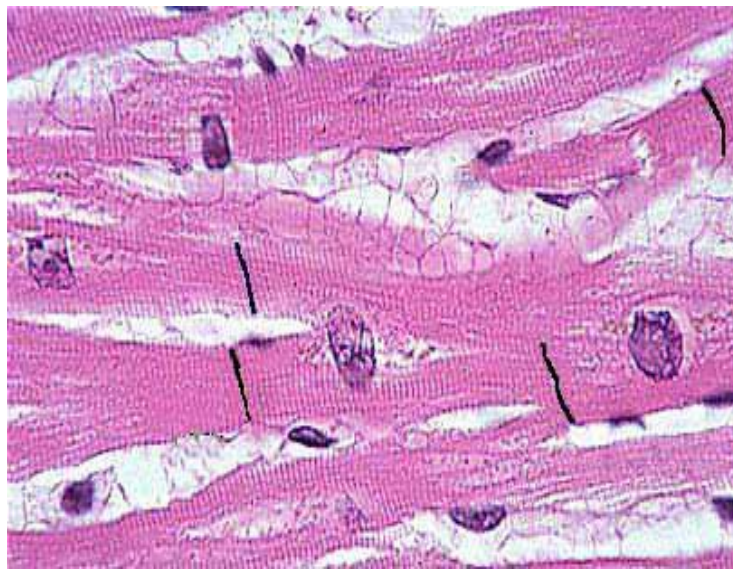

Gambar 3. Otot polos
(Anja merdiyani, 2008)

Sel-sel otot polos adalah yang paling sederhana. Mereka berbentuk gelendong panjang, dan setiap sel memiliki satu inti di tengah. Disebut otot polos karena penampakannya yang "polos" di bawah mikroskop, tidak seperti otot jantung dan otot lurik (kerangka).

Otot jantung dan otot lurik menampilkan adanya pita-pita gelap berselang-seling dengan pita terang (lurik) ketika diamati di bawah mikroskop. Ini dapat terjadi karena filamen-filamen aktin dan miosin tersusun secara beraturan sehingga terlihat lurik. Sedangkan pada otot polos, susunan kedua filamen itu tidak beraturan.

Otot jantung tersusun dari sel-sel otot membentuk seperti anyaman bercabang-cabang. Sel otot jantung memiliki inti di tengah, mampu bereaksi cepat terhadap rangsang dan tidak berada di bawah kendali kesadaran kita. Otot jantung hanya ditemukan di organ jantung. Memiliki serabut otot yang lebih tebal dari otot polos. Keistimewaan otot ini adalah mampu berkontraksi secara ritmis dan terus-menerus dalam waktu yang lama tanpa mengenal lelah.



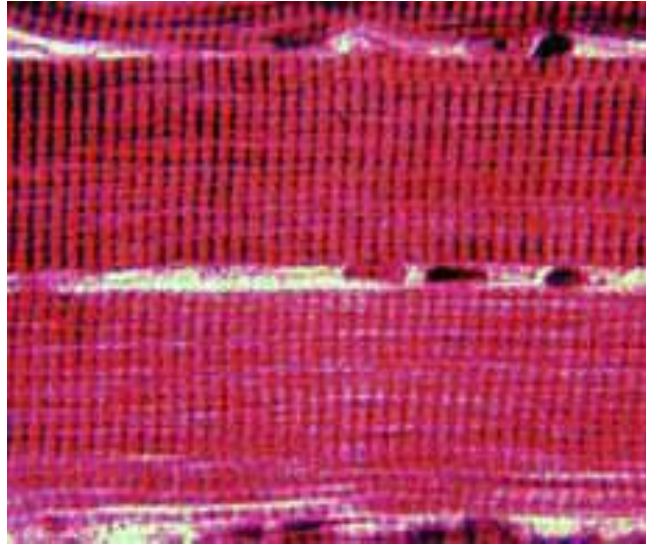
Gambar 4. Otot jantung
(Anja merdiyani, 2008)

Otot kerangka (*otot lurik*) adalah otot-otot yang melekat pada kerangka tubuh. Sel-sel yang menyusun otot ini berbentuk silinder panjang, memiliki lebih dari satu inti dan terletak di tepi sel. Otot ini bereaksi cepat terhadap rangsang, namun tidak dapat berkontraksi dalam waktu yang lama.

f). Jaringan saraf

Jaringan saraf adalah jaringan yang sangat rumit (kompleks). Namun pada dasarnya jaringan ini terdiri dari dua jenis sel saja, yaitu *neuron* (sel saraf) dan *neuroglia* (penyokong neuron). Neuron adalah sel yang berfungsi sebagai pembawa dan pengirim pesan/rangsang/sinyal

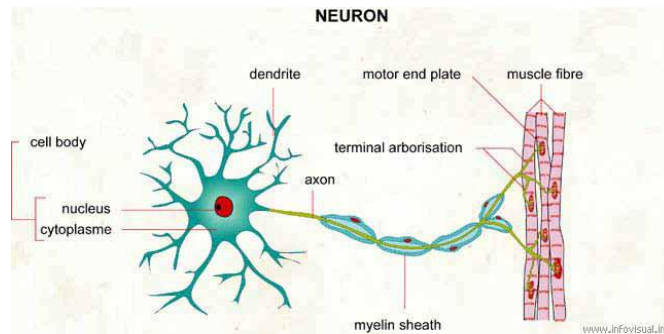
(impuls saraf) dan merupakan unit utama dari sistem saraf. Sedangkan neuroglia, adalah sel yang tidak ikut berperan dalam transmisi impuls, tetapi menunjang kerja neuron. Neuroglia itu seperti jaringan ikat untuk sistem saraf.



Gambar 5. Otot lurik

(Anja merdiyani, 2008)

Neuron terdiri dari beberapa bagian, yaitu *dendrit*, *badan sel*, dan *neurit (akson)*. Dendrit adalah penjururan bercabang-cabang dari badan sel yang berfungsi untuk menerima sinyal untuk diteruskan ke badan sel saraf. Badan sel adalah bagian utama neuron yang mengandung inti. Badan sel saraf dapat terletak di sistem saraf pusat (otak dan sumsum tulang belakang), dapat pula di luar sistem saraf pusat. Pada kasus pertama, disebut *inti*, sedangkan kumpulan badan sel di luar sistem saraf pusat disebut *ganglion* (simpul saraf). Akson adalah penjururan memanjang dari badan sel yang berfungsi untuk meneruskan sinyal-sinyal dari badan sel ke neuron yang lain atau ke efektor. Fungsinya seperti kabel telepon.



Gambar 6. Neuron dan bagian-bagiannya
(Hilda Akmal, 2008)

Neuroglia tidak ikut berperan secara langsung dalam pengiriman sinyal. Fungsinya adalah menyokong, merawat dan melindungi neuron. Macamnya lebih banyak dari neuron. Dua diantaranya adalah *sel Schwan* yang membungkus akson pada sistem saraf tepi dan *sel oligodendrosit* yang juga membungkus akson, tetapi pada sistem saraf pusat. Kedua sel tersebut menghasilkan selubung *myelin*. Myelin berfungsi seperti selubung isolator pada akson. Myelin tidak membungkus seluruh akson. Bagian akson yang terbuka ini disebut nodus Ranvier. Adanya myelin perjalanan sinyal jauh lebih cepat. Kecepatannya dapat mencapai 150 meter per detik. Karena perjalanan sinyal sepanjang akson berlangsung dengan cara melompati daerah-daerah yang bermyelin.

Berdasarkan fungsinya neuron dibedakan menjadi :

- 1) *neuron sensorik*, berhubungan dengan reseptor (indra dan organ sensoris lainnya) untuk menghantarkan rangsang (stimulus) dari reseptor ke sistem saraf pusat.
- 2) *neuron motorik*, berfungsi menghantarkan tanggapan (respons) dari sistem saraf pusat ke efektor (otot atau kelenjar).
- 3) *neuron konektor/interneuron*, berfungsi menghubungkan neuron-neuron motorik dan sensorik, terletak di dalam sistem saraf pusat (otak dan sumsum tulang belakang). Neuron ini disebut juga *neuron ajustor*, karena berfungsi mengolah informasi yang di terimanya untuk kemudian diteruskan sebagai respon ke efektor.

Pertemuan antara ujung-ujung akson suatu neuron dengan neuron lain atau dengan efektor disebut *sinapsis*. Pada sinapsis, ada celah yang memisahkan dua neuron. Sinyal yang sampai di ujung akson akan diteruskan dengan bantuan *neurotransmitter*. Ia adalah suatu senyawa yang dihasilkan oleh ujung akson. Salah satunya bernama *asetilkolin*, zat penghantar untuk saraf sadar. Senyawa ini penting dalam memori, belajar dan berfikir. Contoh lainnya adalah *epinefrin*, sebagai penghantar saraf tidak sadar. Senyawa ini berkaitan dengan stres, denyut jantung dan tekanan darah.

b. Sistem Rangka pada Ruminansia

Secara umum sistem rangka pada ternak terdiri atas dua macam tulang yaitu tulang rawan dan tulang keras. Tulang rawan bersifat lentur, terdiri atas sel-sel rawan yang dapat menghasilkan matriks berupa kondrin. Pada ternak yang masih muda tulang rawan banyak mengandung sel-sel tulang rawan sedangkan pada ternak yang dewasa banyak mengandung kondrin.

Pada ternak yang sudah dewasa tulang rawan hanya terdapat pada beberapa bagian saja, misalnya cuping hidung, telinga, antara tulang rusuk dan tulang dada serta pada sendi-sendi tulang. Tulang rawan pada ternak dewasa dibentuk oleh selaput tulang rawan yang mengandung sel-sel pembentuk tulang rawan.

Tulang keras atau *osteon* bersifat keras dan berfungsi menyusun berbagai sistem rangka. Tulang keras tersusun atas bagian-bagian sebagai berikut :

1. Osteoprogenator merupakan sel khusus, yaitu turunan dari mesenkim yang memiliki potensi mitosis dan mampu berdiferensiasi menjadi osteoblast.
2. Osteoblast, merupakan sel tulang muda yang akan membentuk osteoit.
3. Osteosit merupakan sel-sel tulang dewasa.

4. Osteoklas merupakan sel yang berkembang dari monosit dan terdapat disekitar permukaan tulang. Osteoklas ini berfungsi untuk perkembangan, pemeliharaan, perawatan dan perbaikan tulang.

Pembentukan tulang terjadi setelah terbentuk tulang rawan (kartilago). Kartilago ini dihasilkan oleh sel mesenkim. Setelah kartilago terbentuk bagian dalamnya akan berongga dan terisi osteoblas yang akan menempati seluruh rongga dan membentuk sel-sel tulang. Sel-sel tulang dibentuk dari arah dalam keluar atau bersifat konsentris. Setiap satuan-satuan sel tulang mengelilingi pembuluh darah dan syaraf. Di sekeliling sel-sel tulang terbentuk senyawa protein yang akan menjadi matrik tulang. Proses penulangan disebut osifikasi.

Berdasarkan matriknya, jaringan tulang dibedakan atas :

- a) Tulang kompak yang merupakan tulang dengan matrik yang padat dan rapat.
- b) Tulang spons merupakan tulang yang matriksnya berongga, misalnya tulang pipih dan berongga.

Berdasarkan bentuk, tulang dapat dikategorikan sebagai berikut :

- 1) Tulang pipa, merupakan tulang berbentuk pipa dan umumnya berongga. Sebagai contoh adalah tulang betis, tulang kering, tulang pengumpil.
- 2) Tulang pipih merupakan tulang yang tersusun atas dua lempengan yaitu tulang spone dan tulang kompak.
- 3) Tulang Pendek
- 4) Merupakan tulang-tulang yang berbentuk kubus yang terdapat pada pangkal kaki, pangkal lengan dan ruas tulang belakang.
- 5) Tulang tak berbentuk, merupakan tulang yang tidak memiliki bentuk tertentu.

Seperti telah diketahui tulang mempunyai fungsi :

- a) Sebagai pemberi bentuk tubuh.
- b) Melindungi alat-alat yang vital.

- c) Menahan dan menegakkan tubuh yang vital.
- d) Tempat perlekatan otot
- e) Tempat menyimpan mineral
- f) Tempat pembentukan sel darah.

Sistem Otot

Berdasarkan bentuk morfologi, sistem kerja, lokasi otot dibedakan menjadi otot lurik, otot polos dan otot jantung. Otot lurik atau otot rangka bekerja dibawah kesadaran. Fibril-fibrilnya terdapat jalur-jalur melintang yang gelap dan terang yang tersusun berselang-seling. Sel-selnya berbentuk silindris dan mempunyai banyak inti.

Otot rangka memiliki kemampuan berkontraksi dengan cepat dengan masa istirahat berkali-kali. Berdasarkan cara melekatnya tendon/ urat otot dibedakan sebagai berikut :

- a) Origo, merupakan tendon yang melekat pada tulang yang tidak berubah kedudukannya ketika otot berkontraksi.
- b) Inserio, merupakan tendon yang melekat pada tulang yang bergerak ketika otot berkontraksi.

Otot dapat berkontraksi karena adanya rangsangan yang berupa rangsangan yang berurutan. Rangsangan kedua memperkuat rangsangan kedua, rangsangan kedua memperkuat rangsangan ketiga.

Sifat Kerja Otot

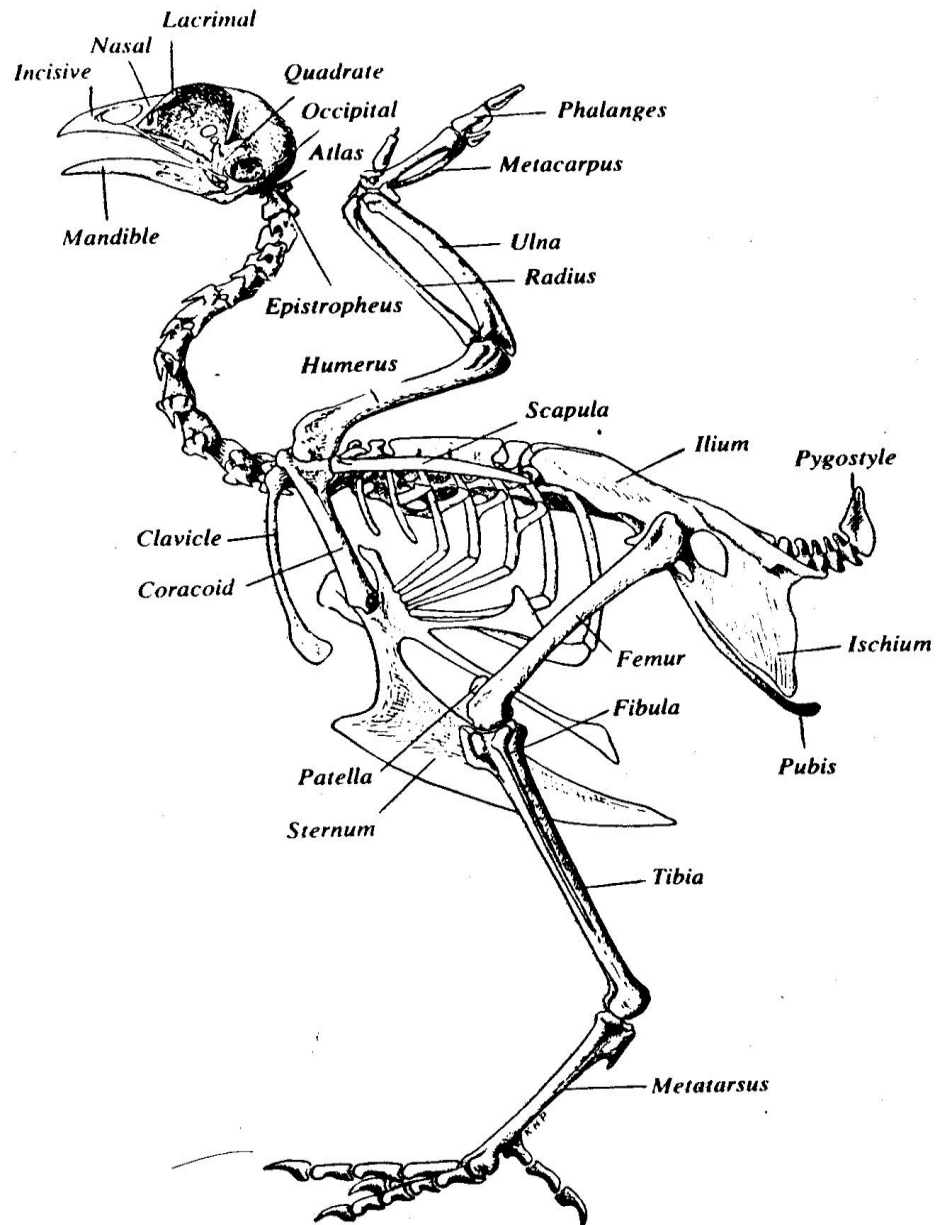
Sifat kerja otot dibedakan atas antagonis maupun sinergis. Otot antagonis merupakan kerja otot yang kontraksinya menimbulkan efek gerak berlawanan. Sifat kerja sinergis merupakan otot-otot yang kontraksinya menimbulkan gerak searah.

c. Sistem Rangka pada Ternak Unggas

Karakteristik Tulang Ayam

Kerangka ayam berfungsi membentuk kekuatan kerja untuk menyokong

tubuh, tempat pertautan otot, melindungi organ-organ vital, tempat diproduksi sel darah merah dan sel darah putih pada sumsum, membantu pernapasan dan meringankan tubuh saat terbang. Secara garis besar susunan tulang ayam terlihat pada gambar 7.



Gambar 7. Sistem tulang pada unggas
(Nesheim *et al.*, 1979)

Kerangka dari unggas kompak, ringan beratnya dan sangat kuat. Susunan pada tulang memiliki partikel yang padat dengan bobot yang ringan dan kuat. Sehingga beberapa unggas mampu untuk terbang atau berenang seperti pada unggas air. Tulang punggung pada leher dan ekor dapat

digerakkan dan pada bagian badan memanjang dan hanya satu ruas yang dapat digerakkan. Tulang punggung tersebut bersatu membentuk suatu susunan struktur yang kaku yang dapat memberikan kekuatan pada susunan tubuh untuk menopang kekuatan gerakan dan aktivitas sayap.

Fungsi kerangka tangan dan lengan pada manusia digantikan sayap pada unggas, begitu pula kaki pada manusia menyerupai pada kaki unggas. Tulang *metatarsus* merupakan pengganti jari pada kaki unggas yang berbentuk panjang dan menyatu pada bagian *shank*.

Jenis Tulang Pada Unggas

Ayam mempunyai banyak macam/ jenis tulang yang berongga (tulang pneumatik) yang berhubungan dengan fungsi dari sistem pernapasan. Beberapa tulang tersebut adalah tulang tengkorak (*skull*), tulang lengan (*humerus*), tulang selangka (*clavicle*), tulang pinggang (*lumbal*) dan tulang kemudi atau *sacral vetebrae*.

Beberapa tulang pada unggas termasuk suatu tipe yang unik yang di dalam rongga dalamnya terdapat sumsum tulang. Tulang sumsum merupakan suatu tulang sekunder baru. Pada ayam petelur tulang sumsum terdiri atas kalsium tulang yang di dalamnya terdapat ruang sumsum dengan anyaman tulang yang lembut dan porous yang berfungsi sebagai sumber kalsium untuk membentuk kulit telur bila kalsium pada pakan rendah. Tulang sumsum terdapat pada tulang kering (*tibia*), tulang paha (*femur*), tulang pinggul (*pubic*), tulang dada (*sternum*), tulang iga (*ribs*), tulang hasta (*ulna*), tulang belikat (*scapula*) dan tulang kuku atau *toes*.

Sekitar 12 % dari jumlah keseluruhan tulang pada ayam betina dewasa tersusun atas tulang sumsum. Ayam dara menjelang produksi telur pertama, 10 hari sebelumnya mulai membentuk tulang sumsum. Ayam liar tulang sumsumnya menghasilkan cukup kalsium untuk membentuk kerabang, meskipun pada kondisi kalsium pada pakan rendah pada saat masa bertelur. Penimbunan kalsium pada tulang ayam betina yang dipelihara hanya dapat mencukupi kebutuhan pembentukan beberapa

kerabang telur. Apabila kandungan kalsium pada pakan rendah, maka ayam setelah bertelur sekitar 6 butir akan kehilangan sekitar 40% dari total kalsium tulang.

Unggas adalah vertebrata berdarah panas dengan tingkat metabolisme yang tinggi. Temperatur tubuh ayam relatif tinggi, anak ayam umur sehari memiliki suhu tubuh 39⁰C. Secara bertahap temperatur tubuh anak ayam akan meningkat setelah hari ke empat sampai hari kesepuluh untuk mencapai suhu tubuh normal yaitu 40,6⁰ – 40,7⁰ C. Temperatur tubuh ayam meningkat pada siang sampai sore dan menurun pada malam hari.

Temperatur induk ayam yang sedang mengeram lebih rendah dari pada induk yang tidak mengeram. Hal ini disebabkan tingkat metabolisme pada induk yang mengeram lebih rendah dibandingkan dengan induk yang tidak mengeram.

Bagian organ unggas yang tampak dari luar adalah kepala, leher, tubuh bagian depan dan tubuh bagian belakang. Kulit dan bulu secara bersamaan membentuk organ pelindung tubuh yang berfungsi melindungi tubuh dari pengaruh luar yang tidak baik.

Bulu dan kulit mempunyai fungsi antara lain :

1. Melindungi tubuh dari luka
2. Memelihara suhu tubuh supaya tetap konstan
3. Sebagai sarana terbang
4. Sebagai reseptor bagi rangsangan dari luar.

Kulit unggas relatif lebih tipis dibandingkan dengan kulit ruminansia. Kulit unggas tidak mempunyai kelenjar keringat, kecuali pada bagian atas ekor terdapat kelenjar minyak yang disebut pygostyle atau glandula uropygial yang mensekresikan minyak. Minyak ini digunakan untuk meminyaki seluruh tubuh agar tidak basah oleh air terutama pada unggas air. Minyak ini juga akan memberikan aroma yang khas pada ternak, seperti pada itik akan memberikan bau dan rasa yang sangat spesifik.

Warna pada kulit terbentuk karena adanya pigmen. Kombinasi antara pigmen yang terdapat pada lapisan kuli atas dan kulit lapisan bawah akan menghasilkan warna tertentu. Warna kuning pada cakar dan kulit adalah akibat adanya penimbunan lemak atau pigmen lipokhrom pada dermis dan tidak adanya pigmen melanin pada dermis atau epidermis.

Pada saat ayam betina sedang produksi, pigmen ini digunakan untuk pembentukan warna kuning telur. Apabila pigmen ini tidak terdapat atau kurang pada ransumnya maka pigmen dari cakar akan dimobilisasi sehingga terjadi pemucatan. Oleh karena itu pada bangsa ayam yang memiliki cakar kuning dapat digunakan untuk seleksi dalam memilih ayam yang produktif atau tidak.

Tubuh unggas hampir seluruhnya tertutup bulu yang tersusun atas protein yang disebut keratin. Pada unggas dewasa bulu mengalami pertumbuhan dan rontok secara alami. Pola tumbuh dan rontok ini dikendalikan oleh sistem hormon. Peristiwa rontoknya bulu disebut meluruh atau molting. Pada saat molting produksi telur akan terhenti. Bobot bulu umumnya 4,9 % dari total bobot tubuhnya. Pada unggas petelur yang baik molting terjadi pada akhir musim produksi dan berlangsung cepat. Proses molting atau meluruh mengikuti pola aturan tertentu, biasanya berlangsungnya rontok dan tumbuh kembali adalah sekitar 16 minggu.

Secara keseluruhan susunan kerangka ternak unggas hampir sama. Unggas memiliki tulang yang kuat dengan susunan partikel yang padat dan bobot yang ringan. Bobot yang ringan tetapi kuat inilah yang menyebabkan bangsa unggas memiliki kemampuan untuk terbang, berenang (untuk unggas air). Rangka ayam terdiri dari beberapa tulang yang saling berkaitan dan memiliki fungsi berbeda-beda. Kerangka unggas berfungsi sebagai tempat melekatnya otot dan untuk melindungi beberapa organ vital.

Pada saat terbang diperlukan banyak energi sehingga sistem kerangka

pada unggas tersusun sangat efisien dalam penggunaan energi, kerangka ini ringan dan berisi udara.

Ayam memiliki banyak macam tulang yang berongga (*tulang pneumatik*) yang berhubungan dengan sistem pernafasan. Berbagai macam tulang seperti tengkorak, tulang lengan, tulang selangka, tulang pinggang, tulang kemudi berhubungan dengan sistem pernafasan.

Rongga sumsum tulang ayam betina selama masa bertelur disusupi oleh sistem tulang sekunder baru yang disebut tulang sumsum yang terdiri atas kalsium tulang. Bagian ini mengisi ruang sumsum dengan anyaman tulang yang lebih lembut dan kecil yang berfungsi sebagai sumber kalsium untuk membentuk kulit telur bila kalsium yang terdapat dalam pakan rendah. Tulang ini terdapat pada ayam betina yang secara fisiologis normal, tetapi tidak terdapat pada ayam jantan.

Sumsum tulang terdapat dalam tulang kering, tulang paha, tulang pinggul, tulang dada, tulang iga, tulang hasta, tulang belikat dan kuku. Pada anak ayam sewaktu tumbuh dewasa (sekitar 10 hari menjelang pembentukan telur pertama) mulai menampung tulang sumsum. Pada ayam liar tulang-tulang ini menghasilkan kalsium yang cukup untuk membentuk kerabang bila kalsium pada pakan selama bertelur kadarnya rendah. Sedangkan pada ayam piaraan, timbunan kalsium tulang pada ayam betina hanya dapat mencukupi pembentukan kerabang beberapa butir telur. Apabila kadar kalsium pakan rendah, maka setelah bertelur sekitar 6 butir akan kehilangan sekitar 40% dari total kalsium tulang.

Rangka memiliki beberapa fungsi, yaitu:

1. Menjaga bentuk tubuh,
2. Menjaga otot,
3. Melindungi organ vital,
4. Sebagai alat gerak.

Unggas adalah ternak bipedal, yaitu ternak yang berdiri pada kedua kakinya. Struktur dasar kerangka umumnya analog dengan ternak

mamalia, perbedaannya terletak pada :

- a) Unggas memiliki sepasang ekstra tulang pada daerah bahu yang disebut dengan coracoid. Tulang ini berfungsi mendukung pergerakan sayap dan mendukung melekatnya sayap pada tubuh.
- b) Tulang leher pada unggas membentuk suatu bangun seperti huruf S yang menghubungkan bagian kepala dan tubuh. Tulang leher ini berbeda untuk setiap jenis ternak.
- c) Tulang belakang dan pinggul pada unggas terdiri atas beberapa tulang yang menyatu. Konformasi punggung yang kaku ini mendukung kuat bagi melekatnya otot sayap dan pergerakan sayap pada waktu terbang.
- d) Terdapat satu lunas yang besar serta tulang panggul yang kuat, dan kokoh pada ileum. Tulang pelvic tidak menyatu, sedikit terbuka atau tertutup tidak rapat, sedangkan pada mamalia tertutup rapat. Hal ini berfungsi untuk mempermudah pengeluaran telur pada saat oviposisi. Pelvic akan meluas pada saat unggas bertelur dan merapat setelah selesai bertelur. Produksi telur pada ayam memerlukan kecukupan kalsium karbonat untuk membentuk kerabang.

Untuk memenuhi kebutuhan ini terdapat suatu struktur tulang yang disebut medullary bones (tulang pipa), yaitu tibia, femur tulang pubis, sternum, ribs, toes, ulna dan scapula. Tulang- tulang ini mempunyai rongga sumsum dengan tulang yang halus yang saling terjalin dengan baik. Fungsinya sebagai tempat penimbunan kalsium. Kalsium ini dapat dimobilisasi pada saat ransum kekurangan kalsium, terutama pada saat produksi telur.

Jaringan otot pada unggas merupakan satu kesatuan kelompok organ yang bertindak sebagai anggota gerak. Otot dibedakan menjadi tiga macam, yaitu : otot polos, otot jantung dan otot kerangka. Otot polos terdapat pada pembuluh darah, usus dan organ lain yang tidak berada di bawah perintah otak. Otot jantung terdapat pada jantung dan otot

kerangka terdapat pada sekeliling kerangka tubuh dan bertanggung jawab terhadap gerak yang berada di bawah perintah otak seperti otot dada dan otot paha. Otot dada pada unggas pada umumnya kuat untuk menjamin kemampuan terbang. Otot kerangka terdiri dari tiga jenis serabut otot, yaitu : serabut merah (*red fibres*), serabut putih (*white fibres*) dan serabut pertengahan (*intermediate fibres*). Serabut otot merah membentuk daging merah. Serabut otot ini mengandung banyak mioglobin, suatu persenyawaan zat besi yang mengandung oksigen mirip dengan hemoglobin. Serabut ini terdapat pada otot yang banyak melakukan aktivitas gerak, banyak mengandung darah, lemak dan mioglobin. Otot ini mampu memproduksi energi secara aerobik (menggunakan oksigen) sehingga mampu melakukan aktivitas gerak dalam waktu yang cukup lama.

Serabut otot putih membentuk daging putih, mengandung sedikit mioglobin. Serabut ini kaya akan glikogen, persenyawaan yang kaya akan glukose yang berguna sebagai sumber energi dengan cara anaerobik. Dengan demikian unggas yang banyak melakukan aktivitas terbang akan memiliki otot merah lebih banyak dari pada unggas yang jarang terbang. Sementara serabut intermedier mengandung keduanya yaitu serabut merah maupun serabut putih.

Sesaat setelah mati, otot akan mengalami proses patologis yang disebut *rigormortis*. Dalam keadaan ini otot berubah menjadi kaku karena kenaikan tegangan otot sehingga kehilangan elastisitas, atau disebut juga *kaku bangkai*.

MENANYA :

Lakukan pengamatan materi di atas dengan cara membaca, kemudian berdasarkan hasil pengamatan yang telah Anda lakukan, dan untuk meningkatkan pemahaman Anda tentang kerangka hewan ruminansia dan unggas, buatlah minimal 2 pertanyaan dan lakukan diskusi kelompok tentang :

- 1) Faktor-faktor yang mempengaruhi sistem kerangka hewan ruminansia dan unggas.
- 2) Aktivitas apa saja yang dapat mempengaruhi kerangka hewan

MENGUMPULKAN INFORMASI / MENCoba :

1. Cari informasi dari berbagai sumber (internet, modul, buku-buku referensi, serta sumber-sumber lain yang relevan) tentang kerangka hewan ruminansia dan unggas!
2. Lakukan pengamatan sistem kerangka hewan ruminansia dan unggas dengan menggunakan lembar kerja sebagai berikut :

Lembar Kerja 1

- A. Judul : Mengidentifikasi jaringan hewan
- B. Tujuan : Peserta didik mampu mengidentifikasi sel penyusun jaringan hewan
- C. Alat dan Bahan :
1. Mikroskop
 2. Pisau preparat/silet
 3. Glass obyek
 4. Glass penutup
 5. Spesimen hewan (darah, otot, syaraf, tulang, jantung, lambung)
 6. Pewarna preparat
 7. Air
 8. Jarum preparat
- D. Langkah Kerja :
1. Buatlah sayatan tipis bagian Jaringan hewan (arah, otot, syaraf, tulang, jantung, lambung) dengan menggunakan pisau / silet
 2. Letakkan diatas glass obyek
 3. Tetesi dengan air dan tutuplah dengan glass obyek
 4. Amati dengan mikroskop bagian-bagian penyusun jaringan hewan, epitel, otot, jantung, syaraf, tulang, darah
 5. Gambarkan hasil pengamatan anda pada lembar pengamatan

Lembar Kerja 2

- A. Judul : Mengidentifikasi bagian-bagian rangka aksial dan rangka apendikular
- B. Tujuan : Peserta didik dapat mengidentifikasi bagian-bagian rangka aksial dan rangka apendikular dengan benar
- C. Dasar Teori : Rangka merupakan sekumpulan tulang-tulang yang menyusun tubuh baik manusia maupun hewan/ ternak. Pada unggas dan vertebrata lainnya rangka terletak didalam tubuh yang dibalut oleh daging dan kulit. Rangka tubuh unggas dibedakan atas dua kelompok utama yaitu rangka aksial dan rangka apendikular. Rangka aksial merupakan rangka tubuh yang berfungsi menjaga organ-organ tubuh misal otak, sumsum tulang belakang, jantung dan paru-paru. Rangka aksial meliputi tengkorak, tulang belakang, tulang rusuk iga dan tulang dada. Rangka apendikular merupakan rangka tubuh yang berhubungan dengan pergerakan. Rangka apendikular meliputi gelang bahu beserta anggota gerak atas dan gelang panggul dengan anggota gerak bawah.
- D. Alat dan Bahan :
- Alat : 1. Alat bedah lengkap (gunting, pinset, scapel)
2. Meja bedah
3. Papan bedah
4. Loupe
5. Meteran
6. Jangka sorong
7. Timbangan digital
8. Masker
9. Sarung tangan
10. Jas praktikum

Bahan : 1. Ayam (kerangka tubuh ayam)
2. Itik (kerangka tubuh itik)

E. Langkah Kerja :

1. Potonglah/matikan ayam dengan cara memotong pada bagian tulang kepala dan tulang leher pertama (atau pada bagian oesophagus, trachea, vena jugularis, arteri carotis sampai putus).
2. Buka urat daging perut bagian bawah dekat kloaka dan iris secara melintang sepanjang ± 5 cm dan lepaskan atau keluarkan seluruh organ dalamnya secara hati-hati.
3. Rendam ayam dalam air hangat ($50-60^{\circ}\text{C}$) selama 2 menit agar bulu ayam mudah dicabut. Cabut dan Bersihkan bulu-bulu yang menutupi tubuhnya.
4. Rebus ayam sampai tubuhnya lunak.
5. Keluarkan ayam dalam rebusan dan biarkan dingin.
6. Lakukan hal yang sama (a sampai d) pada itik
7. Setelah semua daging, kulit maupun organ-organ dalam sudah dikeluarkan, gambar rangka ayam dan itik yang anda amati.
8. Lakukan identifikasi yang termasuk dalam rangka aksial yang meliputi tengkorak, tulang belakang dan tulang dinding rongga dada pada ayam dan itik.
9. Ukur panjang dan lebar dari tulang tengkorak dengan menggunakan jangka sorong. Adakah perbedaan antara tulang tengkorak ayam dengan tulang tengkorak pada itik baik ukuran maupun bentuknya? Gambar tulang tengkorak masing-masing dan sebutkan bagian-bagiannya!
10. Tulang belakang tersusun atas vertebra atau ruas tulang belakang. Gambar dan sebutkan bagian-bagiannya. Apakah jumlah ruas antara tulang belakang pada ayam sama dengan itik?
 - a. Tulang dinding rongga dada dibangun oleh ruas-ruas tulang punggung,

tulang rusuk dan tulang dada. Amatilah :

- b. Tulang rusuk
- c. Hitung berapa pasang jumlah tulang rusuk sejati, tulang rusuk palsu dan tulang rusuk melayang
- d. Tulang dada (sternum).

11. Amati dan tunjukkan bagian-bagiannya yaitu hulu tulang dada, badan tulang dada dan taju pedang tulang dada. Gambar dan tulis bagian-bagiannya. Apakah ada perbedaan antara tulang rongga dada pada ayam dan itik?

12. Amati bagian-bagian yang membentuk rangka apendikular

13. Gambar dan sebutkan bagian-bagiannya yaitu :

- a. Gelang bahu beserta anggota gerak atas
- b. Gelang panggul dengan anggota gerak bawah. Adakah perbedaan antara ayam dan itik!

Lembar Kerja 3

- A. Judul : Mengidentifikasi sistem sendi pada tubuh unggas
- B. Tujuan : Peserta didik dapat mengidentifikasi sistem sendi pada ternak unggas dengan benar.
- C. Dasar Teor : Rangka tubuh unggas disusun oleh tulang-tulang yang saling berhubungan. Hubungan antara dua tulang atau lebih disebut persendian atau artikulasi. Bentuk persendian pada rangka tubuh dapat dibedakan atas tiga kelompok, yaitu sinartrosis bentuk persendian yang tidak memungkinkan terjadinya gerak seperti pada tengkorak, hubungan antara tulang rusuk dan tulang dada), amfiartrosis (bentuk persendian yang masih memungkinkan terjadinya gerak, contohnya hubungan antara tulang rusuk dan ruas-ruas tulang belakang) dan diartrosis (bentuk persendian yang memungkinkan terjadinya gerak).
- Persendian diartosis dapat dibedakan atas sendi engsel (gerak satu arah, contoh persendian siku, lutut, ruas jari), sendi putar (gerakan berputar, contoh persendian tulang tengkorak dengan tulang atlas, tulang lengan atas dengan tulang lengan bawah), sendi peluru (gerakan ke segala arah, contohnya persendian antara tulang paha dengan tulang panggul) serta sendi luncur (gerakan rotasi, contoh persendian antara dasar tengkorak dengan ruas pertama tulang punggung.
- D. Alat dan Bahan :
- Alat :
1. Alat bedah lengkap (gunting, pinset, scapel)
 2. Meja bedah
 3. Papan bedah
 4. Loupe
 5. Meteran
 6. Jangka sorong
 7. Timbangan digital
 8. Masker
 9. Sarung tangan

10. Jas praktikum

Bahan : 1. Ayam
2. Itik

E. Langkah Kerja :

1. Sembelih/matikan ayam dengan cara memotong pada bagian tulang kepala dan tulang leher pertama (atau pada bagian oesophagus, trachea, vena jugularis, arteri carotis sampai putus).
2. Buka urat daging perut bagian bawah dekat kloaka dan iris secara melintang sepanjang ± 5 cm dan lepaskan atau keluarkan seluruh organ dalamnya secara hati-hati.
3. Rendam ayam dalam air hangat ($50-60^{\circ}\text{C}$) selama 2 menit agar bulu ayam mudah dicabut. Cabut dan Bersihkan bulu-bulu yang menutupi tubuhnya dan lepaskan juga seluruh kulitnya.
4. Rebus ayam sampai tubuhnya lunak.
5. Keluarkan ayam dalam rebusan dan biarkan dingin.
6. Lakukan hal yang sama (a sampai d) pada itik
7. Setelah semua daging, kulit maupun organ-organ dalam sudah dikeluarkan, gambar rangka ayam dan itik yang anda amati.
8. Amati dan lakukan identifikasi bentuk-bentuk persendian yang ada dalam rangka unggas meliputi :
 - a) Sinartrosis
 - b) Amfiartrosis
9. Diartrosis :
 - a) Sendi engsel
 - b) Sendi putar
 - c) Sendi peluru
 - d) Sendi luncur
10. Sebutkan contoh bentuk-bentuk sendi diatas yang ada pada ayam dan itik.

Lembar Kerja 4

- A. Judul : Mengidentifikasi sistem otot rangka pada tubuh unggas
- B. Tujuan : Peserta didik dapat mengidentifikasi system otot rangka ternak unggas dengan benar
- C. Dasar Teori : Otot rangka dibangun dari sekumpulan serat-serat otot dan beberapa serat-serat otot membentuk berkas-berkas serat otot yang disebut *fasikuli*. Setiap berkas otot oleh selaput yang disebut *fasia propia*. Selanjutnya beberapa berkas otot bergabung menjadi satu membentuk otot atau struktur yang biasa dikenal sebagai daging. Setiap otot dibungkus lagi oleh semacam selaput yang disebut *fasia superficialis*.

Beberapa otot dapat bergabung menjadi satu yang membentuk struktur yang menyerupai kumparan. Bagian tengah yang menggembung disebut *ventrikel* atau empal sedangkan kedua bagian ujungnya yang bersifat liat dan keras disebut *tendon*. Ujung tendon yang melekat pada tulang dan dapat bergerak disebut *inversi* sedangkan yang melekat pada tulang dan tidak bergerak disebut *origo*. Sedangkan berdasarkan sifat kerja otot rangka maka dikenal *otot biseps* dan *otot triseps*.

- D. Alat dan Bahan :

Alat :

1. Alat bedah lengkap (gunting, pinset, scapel)
2. Meja bedah
3. Papan bedah
4. Loupe
5. Meteran
6. Jangka sorong
7. Timbangan digital
8. Masker
9. Sarung tangan
10. Jas praktikum

Bahan : 1. Ayam

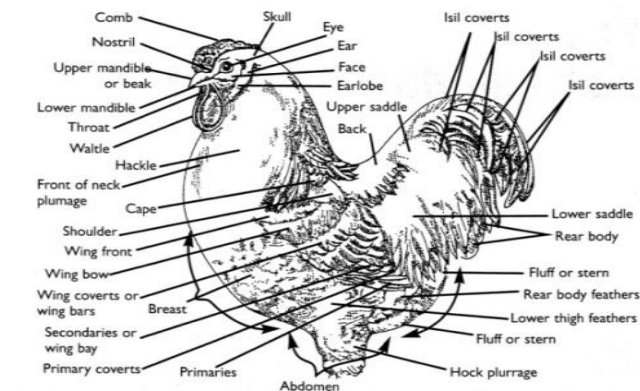
2. Itik

E. Langkah Kerja :

1. Sembelih/matikan ayam dengan cara memotong pada bagian tulang kepala dan tulang leher pertama (atau pada bagian oesophagus, trachea, vena jugularis, arteri carotis sampai putus).
2. Buka urat daging perut bagian bawah dekat kloaka dan iris secara melintang sepanjang ± 5 cm , dan lepaskan atau keluarkan seluruh organ dalamnya secara hati-hati.
3. Rendam ayam dalam air hangat (50-60°C) selama 2 menit agar bulu ayam mudah dicabut. Cabut dan Bersihkan bulu-bulu yang menutupi tubuhnya dan lepaskan juga seluruh kulitnya
4. Amati seluruh otot-otot organ tubuh maupun organ dalam yang terdapat dalam tubuh ayam dan itik. Dengan melihat secara makroskopis (kasak mata) dapatkan anda membedakan antara otot polos, otot jantung dan otot kerangka?
5. Kelompokkan organ-organ yang termasuk otot polos, otot jantung dan otot kerangka atau otot lurik.
6. Ambil otot rangka sayap. Gambar dan identifikasi mana bagian ventrikel, tendon, insersi dan origo. Demikian juga amati mana otot biseps dan otot triseps.

Lembar Kerja 5

- A. Judul : Mengidentifikasi bagian-bagian tubuh luar pada unggas
- B. Tujuan : Dapat mengidentifikasi bagian-bagian tubuh luar pada unggas dengan benar
- C. Dasar : Secara garis besar bagian-bagian luar tubuh ayam jantan dan betina
Teori meliputi bagian kepala dan leher, badan, kaki dan ekor.



Bagian tubuh luar ayam jantan

Bagian-bagian tubuh tersebut diselubungi bulu, kulit dan sisik. Hal sisik Hal ini yang membedakan antara ayam dengan reptil.

1. Bagian-bagian tubuh unggas dapat dibedakan, bagian kepala : terdapat jengger, mata, kelopak mata, bola mata, bulu mata, telinga, daun telinga, pial dan paruh
2. Tubuh bagian depan. Tubuh bagian depan terdiri atas dada dan sayap
3. Tubuh bagian belakang. Tubuh bagian belakang terdiri atas punggung, perut, ekor , paha, betis dan cakar. Cakar dan sebagian kaki tertutup oleh sisik dengan berbagai warna.

D. Alat dan Bahan :

- Alat :
1. Peralatan tulis
 2. Masker
 3. Sarung tangan
 4. Jas praktikum

- Bahan :
1. Ayam betina
 2. Ayam jantan
 3. Itik betina
 4. Itik jantan
 5. Merpati jantan
 6. Merpati betina

E. Langkah Kerja :

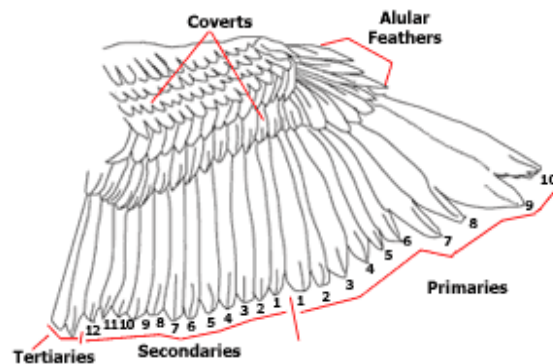
1. Lakukan handling/penanganan unggas yang dengan baik
2. Biarkan unggas tenang/ tidak memberontak
3. Amati bagian-bagian :
 - a) Kepala
 - b) Leher
 - c) Tubuh bagian depan
 - d) Tubuh bagian belakangJelaskan cirri masing-masing bagian tersebut pada keempat jenis unggas (ayam, itik, merpati, puyuh). Adakah perbedaannya?
4. Amati dan gambar organ-organ eksterior pada ayam jantan dan tunjukkan bagian-bagiannya
5. Amati dan gambar organ-organ eksterior pada ayam betina dan tunjukkan bagian-bagiannya
6. Amati dan gambar organ-organ eksterior pada itik jantan dan tunjukkan bagian-bagiannya
7. Amati dan gambar organ-organ eksterior pada itik betina dan tunjukkan bagian-bagiannya
8. Amati dan gambar organ-organ eksterior pada merpati jantan dan tunjukkan bagian-bagiannya
9. Amati dan gambar organ-organ eksterior pada merpati betina dan tunjukkan bagian-bagiannya
10. Diskusikan pada temanmu :
 - a) Adakah perbedaan organ eksterior antara ternak unggas jantan dan ternak unggas betina. Jelaskan!
 - b) Buatlah tabel perbedaan dan persamaan dari ketiga jenis ternak unggas tersebut!

Lembar Kerja 6

- A. Judul : Mengidentifikasi organ-organ pelindung tubuh pada unggas
- B. Tujuan : Peserta didik dapat mengidentifikasi organ-organ pelindung tubuh pada unggas dengan benar
- C. Dasar Teori : Kulit dan bulu unggas secara bersamaan membentuk organ pelindung tubuh yang berfungsi melindungi tubuh dari pengaruh luar yang buruk. Kulit unggas sangat tipis dan terdiri atas dua lapis yaitu lapisan epidermis dan dermis. Epidermis biasanya menyusun pada bulu, paruh, sisik dan kuku. Sedangkan dermis menyusun jengger (*comb*), *pial* dan cuping (*ear lobe*.).

Secara anatomis bulu dapat dibedakan atas *plumae*, *plumulae* dan *phyloplumae*. Sedangkan dilihat dari letaknya maka dibedakan atas bulu *remiges*, *retrices*, *tectrices*, *parapterium* dan *alula* atau *ala spuria*

Dilihat dari fungsinya maka bulu juga dapat dibedakan lagi menjadi : bulu penutup tubuh (*Contour*) dan bulu terbang (*Flight feather*). Bulu terbang adalah bulu-bulu yang sebagian besar terdapat pada sayap dan ekor. Bulu sayap secara umum dikenal sebagai *remiges* dan dipisahkan menjadi tiga kelompok, yaitu bulu primer, bulu sekunder dan bulu tertier yaitu bulu paling belakang (setelah bulu sekunder. Biasanya ada 2 buah



Bagian tubuh luar ayam jantan

D. Alat dan Bahan :

- Alat :
1. Peralatan tulis
 2. Masker
 3. Sarung tangan
 4. Jas praktikum

- Bahan :
- Ayam jantan
Itik jantan

E. Langkah Kerja :

1. Lakukan handling/penanganan unggas yang dengan baik
2. Biarkan unggas tenang/ tidak memberontak
3. Lakukan pengamatan terhadap organ pelindung tubuh :

Kulit

- a) Amati kulit ayam (unggas). Dapatkah Anda membedakan bagian epidermis dan dermis?
- b) Bagaimana warna kulit ayam dengan itik? Adakah perbedaannya? Kira-kira pigmen apa yang terkandung?
- c) Amati bagian ekor. Disitu terdapat glandula uropugial. Gambar glandula tersebut. Bagaimana bentuknya, jumlah, warna dan beratnya.
- d) Amati bentuk jengger. Termasuk type apa? Apakah semua unggas mempunyai jengger?
- e) Amati antara paruh ayam dan itik? Jelaskan perbedaannya
- f) Amati antara ceker ayam dan ceker itik. Jelaskan perbedaannya
- g) Amati antara kuku ayam dan kuku itik. Jelaskan perbedaannya

Bulu

- a) Amati bulu-bulu ayam yang melekat ditubuh ayam, kemudian cabutlah salah satu bulu ekor. Gambarkan bagian-bagian bulu secara lengkap dan beri keterangan
- b) Ambil / cabut salah satu bulu contour (plumae) yaitu bulu yang menutupi sebagian besar permukaan ayam , yang memberikan tampilan halus. Gambar dan beri keterangan.
- c) Ambil/cabut salah satu bulu terbang yaitu bulu bulu yang sebagian

besar pada sayap dan pada ekor. Gambar dan beri keterangan

- d) Bentanglah sayap sehingga terlihat jelas bagian-bagiannya yaitu bulu primer, bulu secunder dan bulu tertier.
- e) Gambarlah secara lengkap bulu sayap (remiges) tersebut dan tunjukkan
 - 1) bulu cover
 - 2) bulu alular feather
 - 3) Bulu primer
 - 4) bulu secunder
 - 5) bulu tertier
- f) Gambar anatomi bulu secara lengkap. Tunjukkan bagian-bagiannya
 - 1) proximal atau inferior umbilicus
 - 2) distal atau superior umbilicus
 - 3) Quil atau calamus
 - 4) Downy barbs
 - 5) After feather
 - 6) Rachis
 - 7) Barbs
 - 8) Barbules
 - 9) vane

MENGGOMUNIKASIKAN :

Berdasarkan hasil pengamatan, pengumpulan informasi dan identifikasi serta asosiasi yang telah Anda lakukan :

- 1) Buatlah laporan tertulis secara individu!
- 2) Buatlah bahan presentasi dan presentasikan di depan kelas secara kelompok!

3. Refleksi

Setelah Anda mempelajari materi kerangka hewan, yang meliputi hewan ruminansia dan unggas, jawablah pertanyaan-pertanyaan berikut ini :

a.	Pertanyaan: Hal-hal apa saja yang dapat Anda lakukan terkait dengan kerangka hewan?
	Jawaban:
b.	Pertanyaan: Pengalaman baru apa yang Anda peroleh dari materi kerangka hewan?
	Jawaban:
c.	Pertanyaan: Manfaat apa saja yang Anda peroleh dari materi kerangka hewan?
	Jawaban:
d.	Pertanyaan: Aspek menarik apa saja yang Anda temukan dalam materi kerangka hewan?
	Jawaban:

4. Tugas

- a. Lakukan observasi (pengamatan) terhadap kerangka hewan dengan cara :
 1. Membaca uraian materi pada buku teks bahan ajar ini tentang kerangka hewan.
 2. Mencari informasi di peternakan lokasi setempat yang berkaitan dengan kerangka hewan ruminansia.
 3. Mencari informasi di peternakan lokasi setempat yang berkaitan dengan kerangka hewan non ruminansia.
 4. Mengamati suatu kerangka ternak unggas
- b. Buatlah minimal 2 pertanyaan terhadap hal-hal yang belum anda pahami atau perlu penjelasan dari hasil observasi kerangka ternak unggas tersebut!
- c. Lakukan pengamatan pada seekor ternak. Identifikasi organ-organ kerangka vital yang sangat dipengaruhi oleh kondisi kesehatan ternak.
- d. Lakukan rangsangan-rangsangan terhadap fungsi-fungsi syaraf organ kerangka pada ternak. Apa yang dapat anda amati dari hasil perangsangan tersebut ?
- e. Bagaimana jika seekor sapi sejak lahir tidak diberikan pakan jenis rumput-rumputan, tetapi diberikan pakan konsentrat jenis pellet.
- f. Sebaliknya bagaimana jika seekor ayam sejak doc diberikan pakan yang mengandung serat saja?

5. Test Formatif

1. Fungsi rangka bermacam-macam tergantung bentuk dan letaknya. Fungsi tulang kepala adalah :
 - A. Sebagai pelindung organ didalamnya
 - B. Memproduksi sel darah merah
 - C. Memproduksi sumsum tulang
 - D. Memberikan bentuk
2. Tendon yang melekat pada tulang yang tidak berubah kedudukannya ketika otot berkontraksi disebut :
 - A. Inserio
 - B. Tendon
 - C. Origo
 - D. Persendian
3. Jelaskan ciri masing-masing bagian luar tubuh pada keempat jenis unggas (ayam, itik, merpati, puyuh). Adakah perbedaannya?
4. Apakah perbedaan organ eksterior antara ternak unggas jantan dan ternak unggas betina. Jelaskan!
5. Dengan melihat secara makroskopis (kasak mata), jelaskan perbedaaan antara otot polos, otot jantung dan otot kerangka!
6. Jelaskan bentuk-bentuk sendi yang ada pada ayam dan itik!

C. Penilaian

1. Sikap

Anda diminta untuk melakukan penilaian diri. Penilaian ini dilakukan cara sebagai berikut :

- Bacalah pernyataan yang ada di dalam kolom dengan teliti
- berilah tanda cek (√) sesuai dengan kondisi dan keadaan kalian sehari-hari

1) Sikap Spiritual

	Aspek Pengamatan	Skor			
		1	2	3	4
1	Berdoa sebelum dan sesudah melakukan sesuatu				
2	Mengucapkan rasa syukur atas karunia Tuhan				
3	Memberi salam sebelum dan sesudah menyampaikan pendapat/presentasi				
4	Mengungkapkan kekaguman secara lisan maupun tulisan terhadap Tuhan saat melihat kebesaran Tuhan				
5	Merasakan keberadaan dan kebesaran Tuhan saat mempelajari ilmu pengetahuan				
Jumlah Skor					

2) Sikap Jujur

No	Aspek Pengamatan	Skor			
		1	2	3	4
1	Tidak nyontek dalam mengerjakan ujian/ulangan/tugas				
2	Tidak melakukan plagiat (mengambil/menyalin karya orang lain tanpa menyebutkan sumber) dalam mengerjakan setiap tugas				
3	Mengungkapkan perasaan terhadap sesuatu apa adanya				
4	Melaporkan data atau informasi apa adanya				
5	Mengakui kesalahan atau kekurangan yang dimiliki				
Jumlah Skor					

3) Sikap Disiplin

No	Sikap yang diamati	Melakukan	
		Ya	Tidak
1	Masuk kelas tepat waktu		
2	Mengumpulkan tugas tepat waktu		
3	Memakai seragam sesuai tata tertib		
4	Mengerjakan tugas yang diberikan		
5	Tertib dalam mengikuti pembelajaran		
6	Mengikuti praktikum sesuai dengan langkah yang ditetapkan		
7	Membawa buku tulis sesuai mata pelajaran		
8	Membawa buku teks mata pelajaran		
Jumlah			

2. Pengetahuan

- Jelaskan organel penyusun sel hewan!
- Jelaskan perbedaan sel hewan dengan sel tumbuhan!
- Jelaskan fungsi organel penyusun sel hewan!
- Jelaskan jaringan penyusun organ lambung!
- Jelaskan fungsi jaringan syaraf pada hewan!
- Gambarkan jaringan tulang rawan dan tulang keras!

Keterangan	Skor
Soal 1	15
Soal 2	15
Soal 3	15
Soal 4	15
Soal 5	20
Soal 6	20

3. Keterampilan

Lakukan identifikasi anatomi kerangka hewan dengan tanda “√” pada kolom “YA” jika jawaban sesuai, dan kolom “TIDAK” jika jawaban tidak sesuai dengan kriteria keberhasilan di bawah ini.

Kompetensi	Kinerja	Indikator Keberhasilan	Ya	Tidak
Mengidentifikasi jaringan hewan	Jaringan hewan diidentifikasi	<ul style="list-style-type: none"> • Membuat sayatan tipis bagian Jaringan hewan • Metakkan sayatan diatas glass obyek dan nenetesi dengan air dan tutuplah dengan glass obyek • Mengamati dengan mikroskop bagian-bagian penyusun jaringan hewan, epitel, otot, jantung, syaraf, tulang, darah 		
Mengidentifikasi bagian-bagian rangka aksial dan rangka apendikular	Bagian-bagian rangka aksial dan rangka apendikular diidentifikasi	<ul style="list-style-type: none"> • Peralatan disiapkan dengan baik • Menyembelih unggas dengan cara memotong pada bagian tulang kepala dan tulang leher pertama • Melepaskan atau keluarkan seluruh organ dalam 		

		<ul style="list-style-type: none"> • Merendam unggas dalam air hangat (50-60°C) selama 2 menit • Mengidentifikasi yang termasuk dalam rangka aksial yang meliputi tengkorak, tulang belakang dan tulang dinding rongga dada unggas 		
Mengidentifikasi organ-organ pelindung tubuh hewan	Organ-organ pelindung tubuh hewan diidentifikasi	<ul style="list-style-type: none"> • Melakukan handling unggas • Unggas tidak berontak • Mengamati kulit pada unggas • Mengamati bulu pada unggas • Mencabut bulu pada unggas • Menggambarkan seluruh bulu sayap unggas • Menggambar anatomi bulu unggas 		
Mengidentifikasi bagian-bagian tubuh luar pada unggas	Bagian-bagian tubuh luar unggas diidentifikasi	<ul style="list-style-type: none"> • Melakukan handling unggas • Unggas tidak berontak • Mengamati tubuh bagian kepala, leher, tubuh bagian depan dan tubuh bagian belakang unggas (ayam, itik, merpati, 		

		<p>puyuh)</p> <ul style="list-style-type: none"> • Menggambar dan menunjukkan organ-organ eksterior pada unggas jantan dan betina 		
Mengidentifikasi sistem otot rangka pada tubuh unggas	Sistem otot rangka pada tubuh unggas diidentifikasi	<ul style="list-style-type: none"> • Peralatan disiapkan dengan baik • Menyembelih unggas dengan cara memotong pada bagian tulang kepala dan tulang leher pertama • Melepaskan atau mengeluarkan seluruh organ dalam • Merendam unggas dalam air hangat (50-60°C) selama 2 menit • Membedakan antara otot polos, otot jantung dan otot kerangka • Menunjukkan otot polos, otot jantung dan otot kerangka 		
Mengidentifikasi sistem sendi pada tubuh unggas	Sistem sendi pada tubuh unggas diidentifikasi	<ul style="list-style-type: none"> • Peralatan disiapkan dengan baik • Menyembelih unggas dengan cara memotong pada bagian tulang kepala dan tulang leher pertama • Melepaskan atau 		

		<p>keluarkan seluruh organ dalam</p> <ul style="list-style-type: none"> • Merendam unggas dalam air hangat (50-60°C) selama 2 menit • Mengidentifikasi bentuk-bentuk persendian yang ada dalam rangka unggas 		
--	--	--	--	--

Kegiatan Belajar 2. Anatomi Pencernaan

A. Deskripsi

Kondisi penampilan ternak merupakan pencerminan kesehatan ternak secara umum. Untuk mengetahui kesehatan ternak dapat dilihat dari penampilan ternak. Kondisi yang segar, proporsional, aktif, lincah dapat dikatakan ternak tersebut dalam kondisi sehat. Sebaliknya apabila ternak lesu, lemah, menyendiri, sayu, kurang bergairah maka ternak tersebut kemungkinan menderita sakit. Sebelum mengidentifikasi adanya kelainan-kelainan pada ternak terlebih dahulu sebaiknya mengenal kondisi ternak normal, baik kondisi umum maupun kondisi organ-organ tubuhnya. Pada ternak akan dijumpai adanya perbedaan-perbedaan antara ternak ruminansia dan ternak non ruminansia. Sistem pencernaan pada ternak sapi akan berbeda dengan sistem pencernaan pada kuda atau ayam, demikian pula sistem pernafasan pada sapi akan berbeda dengan sistem pernafasan pada ayam. Pada bahan ajar ini akan disampaikan kondisi normal pada ternak baik ruminansia maupun non ruminansia.

B. Kegiatan Belajar

1. Tujuan Pembelajaran

Setelah menyelesaikan pembelajaran ini peserta didik dapat :

- a. Menjelaskan anatomi pencernaan hewan ruminansia dan non ruminansia sesuai dengan fungsinya.
- b. Mengidentifikasi anatomi pencernaan hewan ruminansia dan non ruminansia sesuai dengan fungsinya.
- c. Menjelaskan anatomi pencernaan hewan unggas sesuai dengan fungsinya.
- d. Mengidentifikasi anatomi pencernaan hewan unggas sesuai dengan fungsinya.

MENGAMATI / OBSERVASI :

Lakukan pengamatan terhadap anatomi pencernaan hewan ruminansia dan non ruminansia dengan cara :

- 4) Membaca uraian materi tentang anatomi pencernaan hewan, meliputi ruminansia dan non ruminansia.
- 5) Mencari informasi di lokasi setempat tentang anatomi pencernaan hewan ruminansia dan non ruminansia.
- 6) Mengamati suatu anatomi pencernaan pada hewan ruminansia dan non ruminansia.

2. Uraian Materi

a. Pendahuluan

Semua zat yang berasal dari tumbuhan dan hewan terdiri dari komponen kompleks yang tidak dapat digunakan secara langsung, maka diperlukan pemecahan agar menjadi komponen yang lebih sederhana. Digesti merupakan proses penguraian bahan makanan ke dalam zat-zat makanan yang terjadi dalam saluran pencernaan, yaitu agar dapat diserap dan digunakan oleh jaringan-jaringan tubuh. Pada sistem pencernaan terdapat proses pencernaan mekanis dan khemis yang dipengaruhi oleh banyak faktor. Fungsi utama pencernaan adalah memecah molekul kompleks dan molekul besar dalam makanan sehingga molekul itu dapat diserap dan digunakan tubuh. Fungsi sistem pencernaan antara lain : menerima makanan yang dimakan. Makanan direduksi secara fisis, reduksi yang lebih lanjut berlangsung secara kimia, menyerap hasil pencernaan, bahan buangan yang tidak dapat dicerna ditahan dan dibuang keluar tubuh.

Proses pencernaan makanan sangat penting sebelum makanan diabsorpsi atau diserap oleh dinding saluran pencernaan. Zat-zat makanan tidak dapat diserap dalam bentuk alami dan tidak berguna sebagai zat nutrisi sebelum proses pencernaan awal. Zat makanan akan dipersiapkan untuk diabsorpsi melalui proses-proses tertentu dengan bantuan enzim-enzim tertentu dalam saluran pencernaan. Pola sistem pencernaan pada hewan umumnya sama dengan manusia, yaitu terdiri atas mulut, faring, esofagus, lambung, dan usus. Namun demikian struktur alat pencernaan berbeda-beda pada berbagai jenis hewan, tergantung pada tinggi rendahnya tingkat organisasi sel hewan tersebut serta jenis makanannya. Pada hewan invertebrata alat pencernaan makanan umumnya masih sederhana, dilakukan secara fagositosis dan secara intrasel, sedangkan pada hewan-hewan vertebrata sudah memiliki alat pencernaan yang sempurna yang dilakukan secara ekstrasel. Struktur alat pencernaan berbeda-beda dalam berbagai jenis hewan, tergantung pada tinggi rendahnya tingkat organisasi sel hewan tersebut serta jenis makanannya. Saluran pencernaan terbentang dari bibir sampai dengan anus. Bagian-

bagian utamanya terdiri dari mulut, pangkal kerongkongan, kerongkongan, lambung, usus kecil dan usus besar. Panjang dan rumitnya saluran tersebut sangat bervariasi diantara spesies. Pada karnivora relatif pendek dan sederhana akan tetapi pada herbivora adalah lebih panjang dan lebih rumit. Pada beberapa herbivora (kuda dan kelinci) lambungnya relatif sederhana dan dapat disamakan dengan lambung karnivora sedangkan usus besarnya, terutama sekum lebih luas dan rumit dari yang dipunyai karnivora. Sebaliknya pada herbivora lain (sapi, kambing, domba), lambungnya (sistem berlambung majemuk) adalah besar dan rumit, sedangkan usus besarnya panjang akan tetapi kurang berfungsi. Kandungan air pada liur yang mencapai 99%, mempermudah melarutnya molekul makanan dan hidrolase dapat bekerja optimal. Liur juga mengandung enzim amilase dan 2 lipase. Amilase liur akan memecah pati dan glikogen menjadi maltosa dan oligosakarida, sedangkan enzim amilase liur pada manusia kurang mempunyai peran pada proses pencernaan. Enzim-enzim tersebut menjadi inaktif pada pH₄, sehingga tidak bisa bekerja ketika makanan sudah mencapai lambung. Sistem pencernaan unggas berbeda dari sistem pencernaan mamalia dalam hal unggas tidak mempunyai gigi guna memecah makanan secara fisik. Lambung kelenjar pada unggas disebut proventrikulus. Antara proventrikulus dan mulut terdapat suatu pelebaran kerongkongan, disebut tembolok. Makanan disimpan untuk sementara waktu dalam tembolok. Kemudian makanan tersebut dilunakkan sebelumnya menuju ke proventrikulus. Makanan kemudian secara cepat melalui proventrikulus ke ventrikulus atau empedal. Fungsi utama empedal adalah untuk menghancurkan dan menggiling makanan kasar. Pekerjaan tersebut dibantu oleh grit yang ditimbun unggas semenjak mulai menetas.

Langkah-langkah dalam sistem digesti meliputi, mekanis, biologis dan enzimatis.

Sistem mekanis dilakukan dengan prehension, reinsalivasi, dan remastikasi serta redeglutisi. Didalam rumen terdapat mikroflora rumen yang berfungsi untuk mencerna selulose dan hemisellulose menjadi VFH,

CO₂, CH₄ dan energi panas. Fungsi lain dari organisme rumen adalah sebagai sumber energi, sumber asam amino dan sintesis vitamin B. Sistem digesti juga dibantu oleh glandula saliva, pancreas dan hati merupakan kelenjar tambahan. Hewan non ruminansia (unggas) memiliki pencernaan monogastrik (perut tunggal) yang berkapasitas kecil. Makanan ditampung di dalam crop kemudian empedal/gizzard terjadi penggilingan sempurna hingga halus. Makanan yang tidak tercerna akan keluar bersama ekskreta, oleh karena itu sisa pencernaan pada unggas berbentuk cair.

Zat kimia dari hasil–hasil sekresi kelenjar pencernaan memiliki peranan penting dalam sistem pencernaan manusia dan hewan monogastrik lainnya. Pencernaan makanan berupa serat tidak terlalu berarti dalam spesies ini. Unggas tidak memerlukan peranan mikroorganisme secara maksimal, karena makanan berupa serat sedikit dikonsumsi.

Saluran pencernaan unggas sangat berbeda dengan pencernaan pada mamalia. Perbedaan itu terletak di daerah mulut dan perut, unggas tidak memiliki gigi untuk mengunyah, namun memiliki lidah yang kaku untuk menelan makanannya. Perut unggas memiliki keistimewaan yaitu terjadi pencernaan mekanik dengan batu-batu kecil yang dimakan oleh unggas di Saluran pencernaan mammalia terdiri dari rongga mulut (oral), kerongkongan (oesophagus), proventrikulus (pars glandularis), yang terdiri dari rumen, retikulum dan omasum; ventrikulus (pars muscularis) yakni abomasum, usus halus (intestinum tenue), usus besar (intestinum crassum), sekum (coecum), kolon dan anus. Lambung sapi sangat besar, yakni $\frac{3}{4}$ dari isi rongga perut. Lambung mempunyai peranan penting untuk menyimpan makanan sementara yang akan dikunyah kembali (kedua kali). Selain itu, pada lambung juga terjadi pembusukan dan peragian. Pada hewan lambung tunggal (kelinci) organ saluran pencernaannya terdiri dari mulut, faring, kerongkongan, lambung (gastrum), usus halus (intestineum tenue), yang terdiri dari duodenum, jejunum, ileum, usus besar (intestinum crasum), yang terdiri dari kolon, sekum dan rektum kemudian berakhir pada anus. Sistem digesti pada mammalia dibagi menjadi dua macam yaitu monogastrik dan poligastrik.

Monogastrik memiliki saluran pencernaan meliputi mulut, oesophagus, stomach, small intestine, large intestine, rektum dan anus. Sedangkan pada poligastrik perut dibagi menjadi empat yaitu rumen, retikulum, omasum, dan abomasum, sehingga urutan saluran pencernaannya menjadi mulut, oesophagus, rumen, retikulum, omasum, abomasum, small intestine (usus halus), large intestine (usus besar), rektum dan anus.

Sistem pencernaan unggas berbeda dari sistem pencernaan mamalia dalam hal unggas tidak mempunyai gigi guna memecah makanan secara fisik. Lambung kelenjar pada unggas disebut proventrikulus. Antara proventrikulus dan mulut terdapat suatu pelebaran kerongkongan, disebut tembolok. Makanan disimpan untuk sementara waktu dalam tembolok. Kemudian makanan tersebut dilunakkan sebelumnya menuju ke proventrikulus. Makanan kemudian secara cepat melalui proventrikulus ke ventrikulus atau empedal. Fungsi utama empedal adalah untuk menghancurkan dan menggiling makanan kasar.

b. Anatomi Pencernaan Ruminansia

Setiap makhluk hidup harus menyelenggarakan fungsi kehidupan seperti makan, bernapas, bergerak ataupun fungsi lainnya. Fungsi hidup tersebut diatur dan dikendalikan dengan cara atau mekanisme tertentu agar makhluk hidup tersebut dapat tetap hidup. Hewan memerlukan energi untuk hidupnya. Energi ini akan dicukupi dengan makanan yang dikonsumsi. Pakan hewan yang dimakan biasanya masih dalam ukuran yang besar dan kompleks sehingga energi yang ada tidak dapat langsung digunakan. Hewan harus mencerna terlebih dahulu untuk dapat memanfaatkan energi yang terkandung dalam makanan tersebut.

Hewan memerlukan senyawa organik seperti karbohidrat, lemak dan protein sebagai sumber energi untuk melakukan berbagai aktivitas kehidupannya. Kemampuan hewan untuk mensintesis senyawa organik tersebut sangat terbatas, sehingga untuk memenuhi kebutuhannya mengambil dari tumbuhan atau hewan lain. Pernahkah anda mengamati

bagaimana cara sapi makan, kerbau mengambil rumput untuk dimasukkan dalam mulutnya, atau kambing makan dedaunan? Apakah cara makan ketiga hewan tersebut berbeda dengan kucing atau anjing? Tentu saja ada perbedaan antara kedua kelompok hewan tersebut. Jenis pakan yang dimakan sapi, kerbau atau kambing berbeda dengan yang dimakan anjing atau kucing. Demikian juga cara mengambil makanannyapun berbeda antara hewan yang satu dengan hewan yang lain. Sapi dan kerbau memilih rumput untuk dimakan, sedangkan kambing akan lebih menyenangi dedaunan daripada rumput. Anjing dan kucing tidak mau makan rumput atau daun, tetapi anjing dan kucing akan lahab bila diberi makan daging.



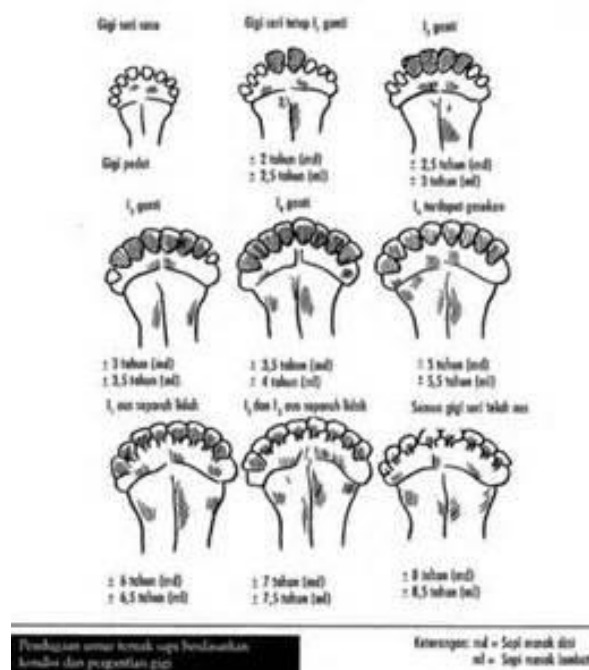
Gambar 8 . Sapi sedang makan rumput



Gambar 9. Kucing yang sedang makan



Gambar 10. Domba makan Rumpot



Gambar 11. Perubahan gigi ruminansia

Untuk lebih jelasnya mari kita lakukan tugas pertama yaitu mengamati tingkah laku makan hewan baik ruminansia maupun non ruminansia dalam memenuhi kebutuhan energinya. Pengamatan dilakukan untuk melihat jenis pakan apa saja yang dimakan oleh sapi dan kerbau, pakan yang dimakan kambing serta pakan untuk anjing ataupun kucing. Diharapkan dari pengamatan ini anda bisa menyimpulkan mengapa hewan mempunyai kesukaan terhadap jenis pakan tertentu.

Lakukan pembagian kelompok terhadap seluruh siswa yang ada dikelasmu. Masing-masing kelompok memilih ketua dan sekretaris. Kemudian persiapkan bahan dan peralatan untuk melakukan pengamatan terhadap cara makan hewan. Dalam berkelompok lakukan pengamatan terhadap cara makan hewan ruminansia yang ada disekolah. Catat seluruh aktivitas yang dilakukan hewan dalam memperoleh makanannya.

- 1) Bagaimana hewan tersebut mengambil rumput?
- 2) Bagaimana hewan memasukkan rumput kedalam mulutnya?
- 3) Apa yang dilakukan hewan terhadap pakan didalam mulut?
- 4) Mengapa pakan tersebut harus dikunyah?
- 5) Bagaimana hewan tersebut mengunyah makanannya?
- 6) Apa saja makanan hewan tersebut?
- 7) Apa yang dilakukan hewan pada saat hewan setelah pakan yang tersedia habis?
- 8) Dalam posisi dimana pakan dikunyah oleh hewan?
- 9) Perhatikan posisi dan struktur gigi hewan ?
- 10) Apa fungsi lidah dalam mengambil pakan ?
- 11) Apa fungsi lidah dalam pengunyahan ?

Untuk memberikan arah dalam melakukan pengamatan anda dapat menggunakan tabel berikut :

No	Nama Hewan	Jenis Pakan	Cara Mengambil makanan	Cara Mengunyah	Kebiasaan makannya
1	Sapi				
2	Kambing				
3	Kerbau				
4	Anjing				
5	Kucing				

Dari hasil pengamatan yang anda lakukan, diskusikan dalam kelompok mengapa hewan tersebut mempunyai pola makan yang seperti anda amati ? Hasil diskusi kelompok dipresentasikan didepan kelas untuk mendapat masukan dari kelompok yang lain. Kemudian buat kesimpulan terhadap hasil pengamatan yang anda lakukan .

Organ atau sistem pencernaan hewan melaksanakan empat macam fungsi yaitu memasukkan makanan kedalam tubuh, mengubah makanan yang kompleks menjadi sederhana, menyerap hasil pencernaan serta membawa hasil penyerapan ke dalam darah dan mengeluarkan sisa makanan yang tidak tercerna atau yang tidak dapat diserap oleh tubuh. Bagian makanan yang tercerna dan terserap digunakan oleh tubuh hewan sebagai sumber energi dan bahan pembangun tubuh. Setelah mendapatkan makanan hewan harus mencernanya dengan baik agar sari-sarinya dapat diserap oleh sel-sel tubuh.

Hewan baik ruminansia maupun non ruminansia makanan dicerna dalam saluran khusus yang sudah berkembang dengan baik, pencernaan berlangsung di dalam organ khusus yang disebut organ gastrointestinal. Sistem pencernaan hewan ruminansia berbeda dengan hewan non ruminansia atau yang dikenal dengan monogastrik dan juga berbeda dengan sistem pencernaan unggas. Sapi, kerbau, kambing dan domba termasuk hewan ruminansia. Pencernaan adalah suatu proses menguraikan makanan yang mempunyai struktur yang komplek dan rumit menjadi bentuk yang lebih sederhana untuk diserap tubuh hingga dapat digunakan tubuh sebagai energi dan segala fungsi metabolik lainnya. Dalam penguraian makanan ini ada beberapa tahapan, yakni penerimaan, pengunyahan, penelanan, penyimpanan, pencernaan, penyerapan, dan pembuangan. Penerimaan dilakukan didaerah mulut yang akan diikuti tahap berikutnya yaitu pengunyahan. Pengunyahan adalah merubah bentuk pakan menjadi partikel yang lebih kecil. Sedangkan penelanan adalah tahap pertama pengolahan makanan yang sebelumnya juga bahan makanan tersebut diolah menjadi bentuk lebih

kecil agar memungkinkan dipindahkan ke organ lain dengan mudah. Penyimpanan makanan sementara dilakukan di lambung yang merupakan pelebaran saluran gastrointestinal. Sedangkan pencernaan adalah tahapan kedua, yakni proses perombakan atau penguraian makanan menjadi lebih kecil lagi hingga dapat diserap tubuh. Tahap penyerapan adalah proses tubuh menyerap molekul-molekul hasil pemecahan bahan makanan. Proses pembuangan terjadi ketika sisa dari pengolahan makanan tadi telah menyisakan bagian yang sudah tidak dapat lagi dimanfaatkan oleh tubuh

Ruminansia atau dikenal juga dengan hewan memamah biak adalah hewan yang dalam aktivitas memenuhi kebutuhan perut melakukan pengunyahan kembali terhadap pakan yang sudah ditelannya. Kelompok hewan ruminansia sebagian besar pakannya adalah berupa bahan hijauan yang terdiri atas rumput atau daun-daunan, meskipun kadang-kadang juga diberikan pakan yang berupa tepung. Sebagai pakan ruminansia hijauan dapat berupa hijauan segar ataupun hijauan yang sudah diawetkan.

1. Mulut

Rongga mulut adalah tempat pertama yang akan dilalui bahan makanan untuk diolah menjadi sumber energi bagi tubuh hewan. Pada rongga mulut terjadi 2 jenis proses pencernaan, yakni pencernaan mekanis atau fisik, dan pencernaan secara kimiawi. Pencernaan mekanis atau fisik ini dilakukan dengan menggunakan gerakan yang akan membuat bahan makanan terurai secara fisik, dalam artian menjadi ukuran yang lebih kecil. Pencernaan mekanis ini biasanya dilakukan dengan pengunyahan. Dengan pengunyahan bahan makanan akan terurai menjadi ukuran yang lebih kecil. Dengan ukuran yang kecil memudahkan untuk dilakukan pencernaan secara kimiawi. Selanjutnya terjadi juga pencernaan secara kimiawi dengan melibatkan enzim yakni mengurai bahan makanan menjadi unsur dan molekul yang lebih sederhana dan juga kandungan kimianya, nilai gizi di

dalamnya yang kompleks tersusun dari berbagai unsur kimiawi akan terurai menjadi bentuk halus atau molekul yang lebih sederhana.

Enzim-enzim yang dihasilkan pada rongga mulut dihasilkan dari sejumlah kelenjar ludah, terdapat 3 kelenjar ludah diantaranya adalah kelenjar parotis, submandibularis dan sublingualis. Air liur mengandung enzim ptialin (amilase ludah), yakni enzim yang mengurai karbohidrat polisakarida (amilum) menjadi maltosa(disakarida). Air liur pHnya atau tingkat keasamannya adalah hampir mendekati netral kira-kira 6,7. Kandungan airnya tinggi sekitar 98%, air liur ini berfungsi untuk membasahi makanan, membunuh bakteri yang tidak baik bagi kesehatan, mencegah mulut dari kekeringan.

2. Gigi

Berdasarkan jenis pakan tersebut maka struktur gigi yang berkembang akan menyesuaikan terhadap kebutuhan untuk memperhalus jenis pakan tersebut. Gigi pada ruminansia yang berkembang baik adalah gigi yang diperlukan untuk mengunyah bahan hijauan agar menjadi lembut, sehingga yang berkembang adalah gigi geraham. Gigi taring tidak berkembang karena sapi tidak memerlukan taring untuk mengoyak makanannya. Tabel 1 adalah struktur gigi pada ruminansia.

Tabel 1. Struktur gigi pada ruminansia

3	3	0	0	0	0	3	3	Rahang atas
M	P	C	I	I	C	P	M	Jenis gigi
3	3	0	4	4	0	3	3	Rahang bawah

Keterangan :

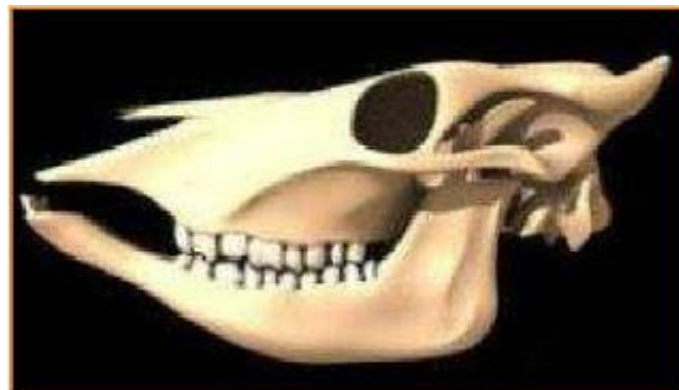I = insisivus = gigi seri

C = kaninus = gigi taring

P = premolar = geraham depan

M = molar = geraham belakang

Gigi yang berperan sebagai pencernaan mekanis ini menghaluskan dengan menumbuk atau dengan gerakan. Gigi terdiri dari akar gigi (korum), dan akar gigi (radius). Akar gigi terdiri atas dua bagian, yakni mahkota gigi (korona), dan gigi yang tertanam dalam rahang gigi. Gigi berasal dari dua jaringan embrional, yakni ektoderm dan mesoderm. Email adalah lapisan keras yang menutupi permukaan gigi. Dentin (tulang gigi) terdapat di dalam email, sementum (lapisan luar akar gigi), dan pulpa (rongga gigi) yang banyak mengandung serabut saraf dan pembuluh darah. Berdasarkan bentuknya, gigi terbagi menjadi 4 bentuk, yakni gigi seri (Incisivus) berfungsi memotong makanan, gigi taring (caninus) berfungsi merobek makanan, gigi geraham depan (premolar), dan gigi geraham belakang (molar) berfungsi mengunyah dan menghaluskan makanan



Gambar 12. Kerangka kepala dan gigi 1

Gigi pada ruminansia terdiri atas gigi seri yang digunakan untuk memotong rumput atau daun yang menjadi pakannya dan gigi geraham baik depan maupun geraham belakang yang berfungsi untuk menggiling agar pakan menjadi lebih lembut sehingga mudah dicerna. Selain fungsi utama untuk keperluan pencernaan, gigi juga dapat

digunakan untuk menaksir umur ternak. Gigi ternak terdiri atas dua jenis gigi yaitu gigi susu dan gigi tetap. Didalam perkembangannya ada dua jenis gigi yaitu gigi susu yang merupakan gigi yang pertama kali muncul dan akan digantikan oleh gigi tetap pada saat umur tertentu. Perubahan perkembangan gigi susu menjadi gigi tetap dapat digunakan sebagai patokan dalam menaksir umur hewan.

3. Lidah

Pada saat sakit kita tidak dapat merasakan enaknya makanan yang kita makan. Semua makanan terasa sama yaitu pahit. Kita tidak dapat merasakan rasa manis, asin, pedas atau rasa yang lain. Semua makanan terasa pahit dimulut. Demikian juga apabila kita sedang mengalami sariawan, kita akan merasa kesulitan dalam melakukan pengunyahan terhadap makanan yang kita makan. Apalagi jika sariawan tersebut terjadi pada lidah, rasa sakitnya bukan main. Kita tidak bisa menempatkan makanan untuk mudah dikunyah. Makanan langsung kita telan meskipun belum halus benar. Biasanya dalam kondisi ini kita baru ingat bahwa kita punya lidah yang harus dijaga supaya tetap sehat. Kita bersyukur pada Tuhan yang Maha Esa telah diberi kesehatan sehingga kita merasa nikmat dalam menikmati makanan yang kita makan. Agar dapat lebih bersyukur lagi marilah kita pelajari fungsi lidah dalam pencernaan makanan . Lakukan kegiatan sebagai berikut :

- a. Siapkan berbagai makanan dengan rasa yang berbeda-beda yaitu manis, asin , pedas, asam dan pahit
- b. Cobalah merasakan makanan yang telah disediakan tersebut dengan menempatkan makan tersebut sebagai berikut :
 - 1) Ambil makanan yang pahit, tempatkan pada ujung lidah, apa yang anda rasakan?
 - 2) Kumur dengan air putih
 - 3) Tempatkan makanan yang pahit tersebut pada tengah lidah,apa yang anda rasakan? Kemudian kumur dengan air

- 4) tempatkan makanan tersebut pada pinggir lidah, apa yang anda rasakan?, kemudian kumur dengan air.
 - 5) Tempatkan makanan tersebut pada pangkal lidah, apa yang anda rasakan? kemudian kumur dengan air
 - 6) Tempatkan makanan tersebut pada lidah bagian samping , apa yang anda rasakan?
- c. Lakukan untuk semua makanan yang telah tersedia
 - d. Catat hasil kegiatan anda
 - e. Diskusikan dan buat kesimpulan terhadap hasil kegiatan anda.

Selain gigi di dalam mulut terdapat lidah. Fungsi lidah selain mengecap rasa makanan juga membantu gigi untuk menghaluskan makanan dengan cara mengaduk dan membalik, serta memposisikannya sesuai dengan gerakan gigi. Selain itu lidah juga membantu proses penelanan, dan mengaktifkan kelenjar ludah. Pada lidah terdapat papila dan tunah pengecap. Pada bagian pangkal lidah untuk mengecap rasa pahit, bagian samping dalam untuk rasa asam, bagian depan samping untuk rasa asin, dan ujung lidah untuk merasakan rasa manis. Lidah mempunyai peran yang sangat penting dalam menjalankan fungsi sebagai pengumpan makanan untuk dikunyah gigi, fungsi sensor pengecap yang membedakan berbagai rasa, dan membantu proses penelanan makanan. Bentuk lidah mengikuti lengkung dalam mandibula, dengan bagian-bagian terdiri dari :

- Pangkal lidah (*radix lingua base*): Melekat pada oss hyoid oleh otot hyoglossus dan genioglossus, melekat pada epiglottis dengan mukosa glossoepiglottis, melekat pada palatum molle oleh arkus glossopalatinus.
- Ujung lidah (*apex linguae*) : Bagian lidah yang tipis, berada sisi dalam pada permukaan gigi depan.
- Punggung lidah (*dorsum linguae*) : Terdapat parit (*sulcus linguae*) persis di tengah punggung lidah membelah lidah simetris menjadi 2 bagian. Pada punggung lidah dipenuhi papila-papila sensor yang berfungsi indera pengecap. Ada beberapa jenis papila yang

memenuhi seluruh permukaan yaitu filiformis, fungiformis, sirkumvalata dan folioformis.

4. Esophagus

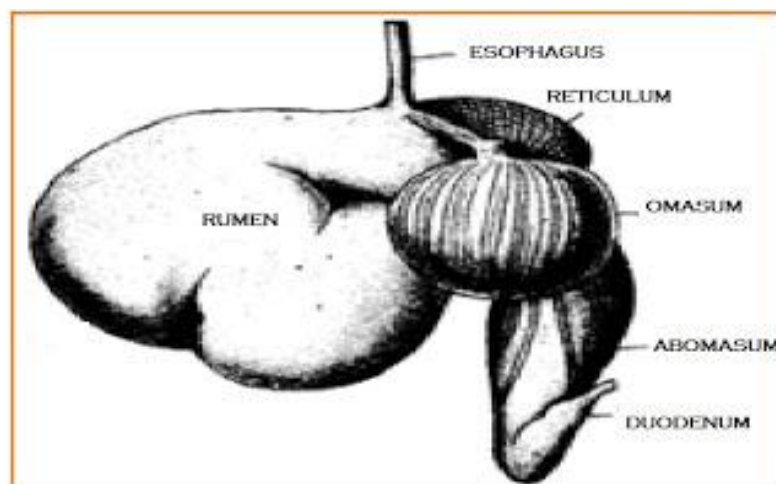
Seperti disebutkan di depan esophagus adalah merupakan saluran makanan masuk menuju lambung. Esofagus yang panjangnya adalah kurang lebih 20 cm dan lebarnya 2 cm adalah jalur untuk mengalirkan makanan setelah dari farinks ke lambung. Gerakan mendorong dan meremas akan membuat bolus turun ke lambung secara perlahan. Aktivitas menelan ini termasuk pada aktivitas yang dipengaruhi kesadaran, karena bagian atas esofagus ini tersusun atas otot lurik (rangka) yang responnya dipengaruhi kesadaran.

Adanya mukosa yang dihasilkan di esofagus juga mempermudah proses mendorong bolus ke arah lambung, sehingga bolus akan lebih licin, selain itu adanya mukus akan membuat resiko gesekan berkurang dengan licinnya permukaan, membuatnya dapat meregang untuk menampung makanan dan air sebanyak kurang lebih 2 liter

5. Lambung

Setelah melewati esophagus makanan masuk kedalam lambung. Lambung sapi sangat besar, diperkirakan sekitar 3/4 dari isi rongga perut. Lambung mempunyai peranan penting untuk menyimpan makanan sementara yang akan dimamah kembali (kedua kali). Selain itu, pada lambung juga terjadi proses pembusukan dan peragian. Lambung juga berfungsi untuk mencerna protein dengan mensekresikan enzim protease dan asam lambung. Lambung ruminansia terdiri atas 4 bagian, yaitu *rumen*, *retikulum*, *omasum*, dan *abomasum* dengan ukuran yang bervariasi sesuai dengan umur dan makanan alamiahnya. Kapasitas rumen 80%, retikulum 5%, omasum 7-8%, dan abomasum 7-8%. Pembagian ini terlihat dari bentuk gentingan pada saat otot sfinkter berkontraksi.

Makanan dari kerongkongan akan masuk rumen yang berfungsi sebagai gudang sementara bagi makanan yang tertelan. Di rumen terjadi pencernaan protein, polisakarida, dan fermentasi selulosa oleh enzim selulase yang dihasilkan oleh bakteri dan jenis protozoa tertentu. Dari rumen, makanan akan diteruskan ke retikulum dan di tempat ini makanan akan dibentuk menjadi gumpalan-gumpalan yang masih kasar (disebut *bolus*). Bolus akan dimuntahkan kembali ke mulut untuk dikunyah kedua kali. Dari mulut makanan akan ditelan kembali untuk diteruskan ke omasum. Pada omasum terdapat kelenjar yang memproduksi enzim yang akan bercampur dengan bolus. Akhirnya bolus akan diteruskan ke abomasum, yaitu perut yang sebenarnya dan di tempat ini masih terjadi proses pencernaan bolus secara kimiawi oleh enzim selulase yang dihasilkan oleh mikroba (bakteri dan protozoa) akan merombak selulosa menjadi asam lemak. Akan tetapi, bakteri tidak tahan hidup di abomasum karena pH yang sangat rendah, akibatnya bakteri ini akan mati, namun dapat dicernakan untuk menjadi sumber protein bagi hewan pemamah biak. Dengan demikian, hewan ini tidak memerlukan asam amino esensial seperti pada manusia.



Gambar 13. Perut ruminansia

Lambung berada pada sisi kiri rongga perut (abdomen), dan dibawah diafragma. Lambung dapat menyimpan seluruh makanan yang

dimakan dalam satu waktu karena ukurannya yang besar tersebut maka sering disebut dengan “perut besar”. Dinding-dindingnya sangat elastis dan memiliki lipatan seperti akordion pada masing-masing ujung lambung. Spingter esophageal merupakan klep yang membatasi antara bagian esofagus dengan lambung, dan agar makanan tidak kembali ke esofagus, jadi sfingter ini hanya terbuka jika ada makanan masuk atau pada saat muntah. Sedangkan klep yang membatasi antara lambung dengan duodenum disebut dengan sfingter pilorus.

Dinding lambung atau fundus mensekresikan suatu cairan yang sering disebut dengan “getah lambung”, yakni suatu cairan pencernaan yang bercampur dengan makanan, dengan komposisi asam klorida (HCl) yang sangat asam, tingkat keasamannya (pH) sekitar 2, karena sangat asamnya getah lambung ini sehingga cukup untuk melarutkan paku besi. Fungsi getah lambung tersebut adalah mengurai zat-zat dalam makanan dan juga sebagai zat anti kuman apabila ada bakteri yang tertelan sewaktu makan.

Selain getah lambung ditemukan pula enzim pepsin yang berfungsi sebagai hidrolisis (mencerna) protein. Pepsin memecah ikatan kompleks dan rumit pada protein menjadi bagian sederhana dari protein yakni asam amino. Pepsin adalah salah satu enzim yang bekerja dengan baik pada larutan asam pekat (getah lambung) yang terdapat pada lambung. Pada lambung bolus yang tercampur dan sudah diurai oleh HCl bersifat asam dan disebut dengan bubur kim.

6. Usus

Usus atau disebut juga usus halus terdiri atas tiga bagian yaitu duodenum, jejunum dan ileum. Proses pencernaan selanjutnya dilakukan di usus, sebelum mengalami penyerapan dilakukan dengan bantuan enzim yang dikeluarkan di usus. Proses penyerapan sari makanan dari organ gastrointestinal terjadi dengan cara transpor pasif

atau dengan difusi dipermudah. Transpor pasif terjadi karena ada perbedaan konsentrasi, sedangkan difusi dipermudah terjadi karena difusi dengan bantuan molekul carrier pada sel penyerap. Penyerapan karbohidrat dan protein berlangsung secara difusi dipermudah

Usus halus memiliki panjang kurang lebih 6 meter pada manusia, usus halus (small intestine) merupakan bagian dari system pencernaan yang terpanjang. Pada organ ini penyederhanaan zat yang kompleks akan dirubah dan diurai menjadi bentuk yang lebih sederhana lagi daripada hasil pencernaan dari tahap-tahap sebelumnya, dan sebagian besar zat-zat tersebut diserap oleh darah yang ada di pembuluh kapiler yang tersebar di usus halus ini dengan cara berdifusi, untuk selanjutnya didistribusikan bagi seluruh bagian tubuh yang membutuhkannya.

Bagian-bagian dari usus halus sendiri terbagi menjadi 3 bagian, yakni duodenum (usus 12 jari), jejunum (usus kosong), ileum (usus penyerapan). Pada bagian duodenum kim asam yang dihasilkan dari lambung bercampur dengan getah pencernaan dari pankreas, hati, kandung empedu, dan sel-sel kelenjar pada dinding sel usus halus itu sendiri.

Pada jejunum, makanan mengalami pencernaan secara kimiawi (dengan bantuan enzim) yang dihasilkan dari dinding usus, tekstur makanan pada fase ini lebih encer dan halus. Enzim-enzim yang dihasilkan pada usus halus meliputi : Enterokinase, berfungsi mengaktifkan tripsinogen yang dihasilkan pankreas; Laktase, berfungsi mengubah laktosa (semacam protein susu) menjadi glukosa; Erepsin atau dipeptidase, berfungsi mengubah dipeptida atau pepton menjadi asam amino; Maltase, berfungsi mengubah maltosa menjadi glukosa; Disakarase, berfungsi mengubah disakarida (gula yang memiliki lebih dari 1 monosakarida) menjadi monosakarida (suatu gugus gula yang paling sederhana); Peptidase, berfungsi mengubah polipeptida menjadi asam amino; Sukrase, berfungsi mengubah sukrosa menjadi glukosa

dan fruktosa. Lipase berfungsi mengubah trigliserid menjadi asam lemak dan gliserol

Dalam ileum (usus usus penyerapan) terdapat banyak vili (lipatan atau lekukan atau sering disebut jonjot usus). Vili berfungsi memperluas bidang penyerapan usus halus sehingga penyerapan zat makanan akan lebih maksimal.

7. Hati

Hati memang bukan organ pencernaan, namun cairan yang dihasilkan sangat penting pada proses pencernaan. Cairan yang dihasilkan yakni cairan empedu mengandung garam dalam empedu yang berguna sekali proses pencernaan lemak. Lemak ini nantinya akan dilarutkan menjadi tetesan-tetesan halus yang akan dengan mudah dicerna dan diserap.

Hati memiliki beberapa fungsi yakni Metabolisme karbohidrat, yakni dengan mempertahankan gula darah. Apabila kadar gula darah rendah maka hati akan memecah glikogen. Metabolisme lemak, tugas menjadi glukosa dan mengalirkannya dalam darah hati berikutnya adalah memecah asam lemak untuk meng-hasilkan ATP (Adenosin Tri Phospat) yang merupakan sumber energi. Selain itu mengurai kolesterol untuk membentuk Metabolisem protein, sel hati garam empedu. menghilangkan gugus amino (NH_2) dari asam amino sehingga asam amino dapat digunakan untuk menghasilkan ATP (Adenosin Tri Phospat) atau diubah menjadi karbohidrat dan lemak. Sisanya yang berupa amoniak (NH_3) yang bersifat racun diubah menjadi urea yang tidak beracun dan Memproses obat-obatan dan hormon, hati juga dikeluarkan bersama urin. berguna untuk menghilangkan zat beracun seperti alkohol, atau Ekskresi bilirubin, bilirubuin mensekresi obat-obatan ke dalam empedu. merupakan perombakan dari sel darah merah yang tua. Bilirubin dimetabolisme oleh bakteri dan dikeluarkan bersama tinja (feses).

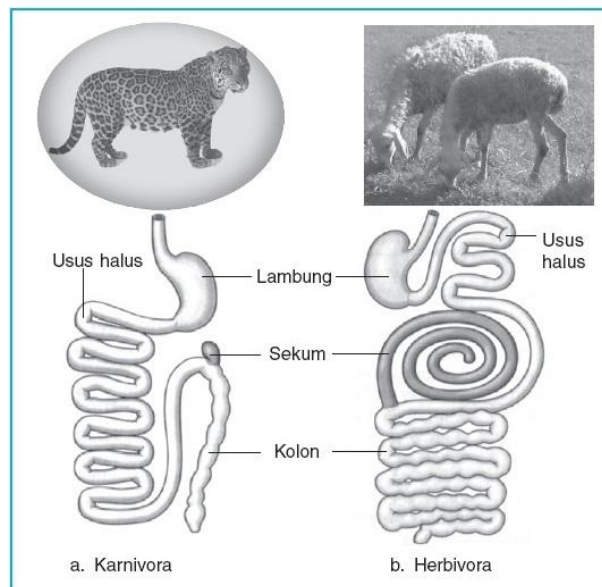
Pada ternak, makanan dicerna dalam saluran khusus yang sudah berkembang dengan sangat baik yang disebut organ gastrointestinal. Sistem gastrointestinal tersusun atas berbagai organ yang secara fungsional dapat dibedakan menjadi empat bagian, yaitu daerah penerimaan makanan, daerah penyimpanan, daerah pencernaan dan penyerapan nutrisi, serta daerah penyerapan air dan ekskresi.

Daerah penerimaan makanan adalah mulut yang dilengkapi dengan gigi dan kelenjar ludah yang berfungsi membantu proses pengunyahan dan menelan makanan. Dalam ludah terdapat enzim amilase yang berfungsi untuk pencernaan karbohidrat. Organ penerimaan makanan yang lain adalah oesophagus yang bertugas membawa makanan dari mulut ke dalam lambung dengan gerakan peristaltik.

8. Usus Besar

Usus besar atau kolon memiliki panjang kurang lebih 1 meter dan terdiri atas kolon ascendens, kolon transversum, dan kolon descendens. Di antara intestinum tenue (usus halus) dan intestinum crassum (usus besar) terdapat sekum (usus buntu). Pada ujung sekum terdapat tonjolan kecil yang disebut appendiks (umbai cacing) yang berisi massa sel darah putih yang berperan dalam imunitas. Zat-zat sisa di dalam usus besar ini didorong ke bagian belakang dengan gerakan peristaltik. Zat-zat sisa ini masih mengandung banyak air dan garam mineral yang diperlukan oleh tubuh. Air dan garam mineral kemudian diabsorpsi kembali oleh dinding kolon, yaitu kolon ascendens. Zat-zat sisa berada dalam usus besar selama 1 sampai dengan 4 hari. Pada saat itu terjadi proses pembusukan terhadap zat-zat sisa dengan dibantu bakteri *E. coli*, yang mampu membentuk vitamin K dan B12. Selanjutnya dengan gerakan peristaltik, zat-zat sisa ini terdorong sedikit demi sedikit ke saluran akhir dari pencernaan yaitu rectum dan akhirnya keluar dengan proses defekasi melewati anus/rektum.

Defekasi diawali dengan terjadinya pengelembungan pada bagian rektum akibat suatu rangsang yang disebut refleks gastrokolik. Kemudian akibat adanya aktivitas kontraksi rektum dan otot sfinkter yang berhubungan mengakibatkan terjadinya defekasi. Di dalam usus besar ini semua proses pencernaan telah selesai dengan sempurna.



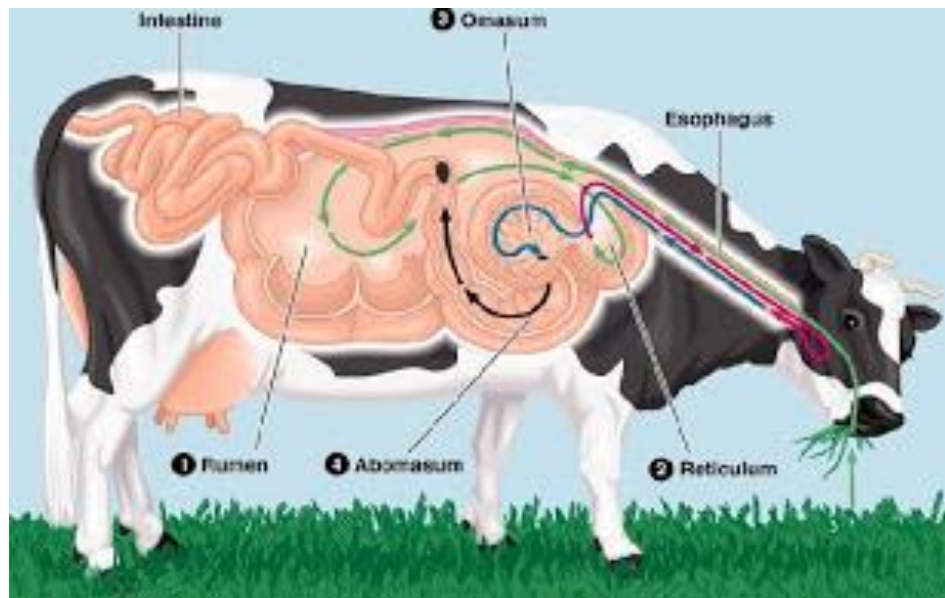
Sumber: *Biology, Campbell*

Gambar 14. Perbandingan saluran pencernaan karnivora dan ruminansia 1

Hewan memamah biak (ruminansia) memiliki saluran pencernaan makanan yang terdiri dari mulut, kerongkongan, rumen (perut besar), retikulum (perut jala), omasum (perut kitab), abomasum (perut masam), usus halus, usus besar, rektum, dan anus. Sistem pencernaan pada hewan memamah biak memiliki beberapa persamaan dan perbedaan dengan sistem pencernaan manusia. Perbedaan antara sistem pencernaan hewan memamah biak dengan manusia adalah terletak pada susunan dan fungsi gigi serta lambungnya.

Pada ternak ruminansia seperti sapi dan domba, lambung dikhususkan untuk mencerna selulosa. Pada ternak ruminansia lambungnya terdiri atas empat ruangan yaitu rumen, retikulum, omasum dan abomasum. Dalam mencerna selulosa, ruminansia

dibantu oleh bakteri dan protozoa yang hidup dalam rumen dan retikulum. Pada proses pengambilan pakan, ruminansia mengunyah rumput dan biji-bijian secara singkat lalu menelannya hingga makanan masuk kedalam rumen.



Gambar 15. Alat pencernaan pada hewan ruminansia 1

Dalam rumen terjadi pencernaan makanan secara biologis dengan bantuan bakteri dan protozoa. Selanjutnya makanan akan diteruskan ke retikulum yang akan mengubah bahan makanan menjadi gumpalan-gumpalan yang siap dimuntahkan untuk dikunyah kedua kalinya. Setelah pengunyahan yang kedua ini makanan langsung masuk kedalam omasum tanpa melewati rumen dan retikulum.

Proses pencernaan selanjutnya dilakukan di usus. Di usus makanan dicerna dengan bantuan enzim yang secara garis besar terdiri atas tiga kelompok enzim yaitu :

Enzim pemecah karbohidrat

Karbohidrat yang banyak ditemukan dalam dinding sel tumbuhan yang merupakan bahan pakan utama ternak ruminansia adalah selulosa. Selulosa tersusun atas komponen dasar penyusun selulosa yang saling berikatan dengan ikatan glikosidik. Pada ternak tidak

mempunyai enzim yang dapat memecah ikatan glikosidik ini sehingga perlu bantuan bakteri dan protozoa yang memiliki enzim pemecah ikatan tersebut. Enzim yang bertanggung jawab terhadap pemecahan ikatan glikosidik tersebut adalah karbohidrase. Hasil pemecahan ini adalah disakarida, trisakarida dan polisakarida lain yang berantai lebih pendek. Karbohidrat dibedakan menjadi polisakarida dan oligosakarida. Enzim lain yang bertanggung jawab terhadap pencernaan karbohidrat adalah amilase yang terdapat pada ludah dan pankreas. Amilase ludah bertugas memecah ikatan glikosidik pada pati dan glikogen menjadi maltosa, glukosa dan oligosakarida. Amilase pankreas memecah pati menjadi dekstrin, maltotriosa dan maltosa.

Enzim lain yang penting dalam pencernaan karbohidrat adalah disakarida datau glikosidae yang akan menyederhanakan disakarida seperti maltosa, laktosa dan sukrosa menjadi glukosa, galaktosa dan fruktosa.

Enzim Pencerna Protein

Enzim proteolitik (pemecah protein) terdiri atas dua kelompok yaitu endopeptidase dan eksopeptidase. Kedua jenis enzim tersebut diperlukan untuk pencernaan protein baik pencernaan intraseluler maupun ekstraseluler. Endopeptidase bertanggung jawab untuk memecah ikatan peptida spesifik pada bagian tengah rantai protein. Kelompok enzim ini terdiri atas pepsin, tripsin dan kimotripsin.

Sedangkan eksopeptida berfungsi untuk memutuskan ikatan peptida di bagian ujung rantai polipeptida, baik yang diujung yang mengandung gugus amino maupun dekat ujung yang mengandung gugus karboksil. Pemutusan ikatan peptida dilakukan dengan bantuan enzim aminopeptidase.

Enzim Pencernaan Lipid

Pencernaan lipid atau lemak dimulai setelah bahan makanan yang

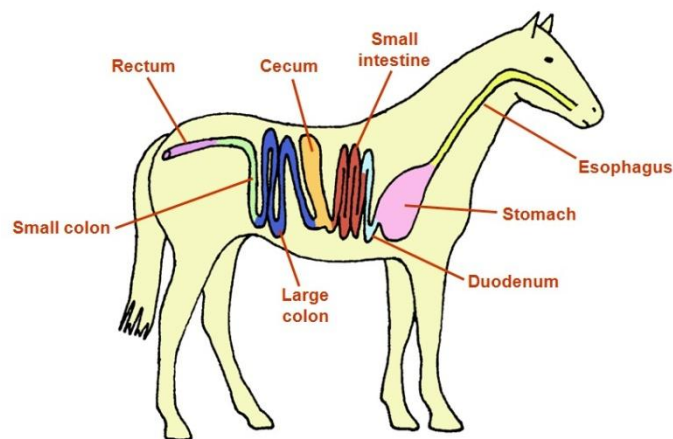
mengandung lipid sampai di usus. Pencernaan terjadi dengan bantuan enzim lipase usus, lipase lambung dan lipase pankreas. Enzim lipase akan menghidrolisis lipid dan trigliserida menjadi digliserida, monogliserida dan asam lemak bebas. Pencernaan lemak ini akan dipermudah oleh keberadaan garam empedu yang mampu menurunkan tegangan permukaan dan mengemulsikan tetes lemak ukuran besar menjadi butiran yang lebih kecil. Untuk dapat digunakan oleh tubuh bahan pakan yang telah dicerna dengan berbagai aktivitas termasuk bantuan enzim harus diserap oleh tubuh.

Proses penyerapan sari makanan dari organ gastrointestinal terjadi dengan cara transpor pasif atau dengan difusi dipermudah. Transpor pasif terjadi karena ada perbedaan konsentrasi, sedangkan difusi dipermudah terjadi karena difusi dengan bantuan molekul carrier pada sel penyerap. Penyerapan karbohidrat dan protein berlangsung secara difusi dipermudah.

c. Sistem Pencernaan Hewan Non Ruminansia

Pernahkan anda mengamati kuda yang sedang makan? Berbeda dengan hewan ruminansia, pada hewan non ruminansia atau dikenal juga dengan hewan monogastrik karena lambungnya hanya terdiri atas satu buah lambung. Pada hewan non ruminansia ini ada dua jenis yaitu hewan monogastrik dan unggas yang juga berbeda dalam sistem pencernaannya. Hewan monogastrik karena struktur lambung yang berbeda maka agar pakan dapat tercerna dengan baik maka struktur gigi pada hewan non ruminansia juga berbeda dengan hewan ruminansia. Gigi pada hewan monogastrik lebih banyak berperan dalam pencernaan secara mekanis. Makanan yang sudah ditelan tidak dikeluarkan lagi untuk pengunyahan kedua. Pada hewan ini pengunyahan hanya dilakukan satu kali saja. Ada beberapa hewan yang termasuk monogastrik seperti kuda dan babi. Pada

unggas pencernaan dibantu oleh empedal atau disebut juga gizzard, dimana dalam empedal ini terjadi pencernaan secara mekanis oleh dinding empedal. Pada kuda caecum sangat berperan dalam pencernaan hijauan.



Gambar 16. Alat pencernaan pada kuda

Hewan seperti kuda, kelinci, dan marmut tidak mempunyai struktur lambung seperti pada sapi untuk fermentasi selulosa. Proses fermentasi atau pembusukan yang dilaksanakan oleh bakteri terjadi pada sekum yang banyak mengandung bakteri. Proses fermentasi pada sekum tidak seefektif fermentasi yang terjadi di lambung. Akibatnya kotoran kuda, kelinci, dan marmut lebih kasar karena proses pencernaan selulosa hanya terjadi satu kali, yakni pada sekum. Sedangkan pada sapi proses pencernaan terjadi dua kali, yakni pada lambung dan sekum yang keduanya dilakukan oleh bakteri dan protozoa tertentu. Pada kelinci dan marmut, kotoran yang telah keluar tubuh seringkali dimakan kembali. Kotoran yang belum tercerna tadi masih mengandung banyak zat makanan, yang akan dicernakan lagi oleh kelinci. Sekum pada pemakan tumbuh-tumbuhan lebih besar dibandingkan dengan sekum karnivora. Hal itu disebabkan karena makanan herbivora bervolume besar dan proses pencernaannya berat, sedangkan pada karnivora volume makanan kecil dan pencernaan berlangsung dengan cepat. Usus pada sapi sangat

panjang, usus halusnya bisa mencapai 40 meter. Hal itu dipengaruhi oleh makanannya yang sebagian besar terdiri dari serat (selulosa). Enzim selulase yang dihasilkan oleh bakteri ini tidak hanya berfungsi untuk mencerna selulosa menjadi asam lemak, tetapi juga dapat menghasilkan bio gas yang berupa CH₄ yang dapat digunakan sebagai sumber energi alternatif. Perbedaan sistem pencernaan ruminansia dan non ruminansia terletak pada struktur gigi dan lambung, sedangkan proses yang lain-lain sama.

d. Anatomi Pencernaan pada Unggas

Untuk dapat memahami bagaimana pakan atau makanan ternak dan zat-zat gizi dapat dimanfaatkan oleh tubuh ternak, maka sebagai peternak sebaiknya harus memahami bagaimana bentuk dan bagaimana alat pencernaan tersebut bekerja. Ternak unggas seperti ayam memiliki anatomi sistem pencernaan makanan yang berbeda dengan ternak ruminansia. Sistem pencernaan terdiri dari saluran pencernaan dan organ asesori. Saluran pencernaan pada ternak ayam merupakan organ yang menghubungkan antara dunia dalam tubuh ternak dengan dunia luar, yaitu proses metabolik di dalam tubuh.

Adapun anatomi saluran pencernaan ayam dari bagian depan sampai ke bagian belakang adalah sebagai berikut : paruh dan lidah (mulut), kerongkongan (esophagus), tembolok (*crop*), perut kelenjar (proventrikulus), ampela (*ventrikulus*), hati (*hepar*), usus halus (*small intestine*), usus besar (*large intestine*), usus buntu (*ceca*), dan kloaka.

Secara anatomis dan fisiologis, sistem pencernaan pada bangsa unggas merupakan sistem pencernaan yang sederhana, karena hanya tersedia tempat yang sempit di dalam usus untuk kehidupan jasad renik untuk membantu mencerna pakan. Oleh karena itu unggas sangat tergantung dari enzim yang dikeluarkan oleh organ pencernaannya untuk mencerna pakan agar mudah diserap oleh tubuh.

Bila pakan tidak dapat dicerna dengan enzim, maka pakan tersebut tidak banyak bermanfaat bagi tubuh. Setiap bagian organ pencernaan

tersebut memiliki fungsi yang berbeda-beda.

Mulut

Mulut unggas tidak memiliki bibir dan gigi. Peranan bibir dan gigi pada ayam digantikan oleh rahang bawah dan rahang atas yang menanduk dalam bentuk paruh. Mulut berfungsi untuk minum dan memasukkan pakan, menghasilkan air liur yang mengandung enzim *amilase*. (enzim pengurai makanan) dan mempermudah pakan masuk ke kerongkongan.

Kerongkongan dan Tembolok

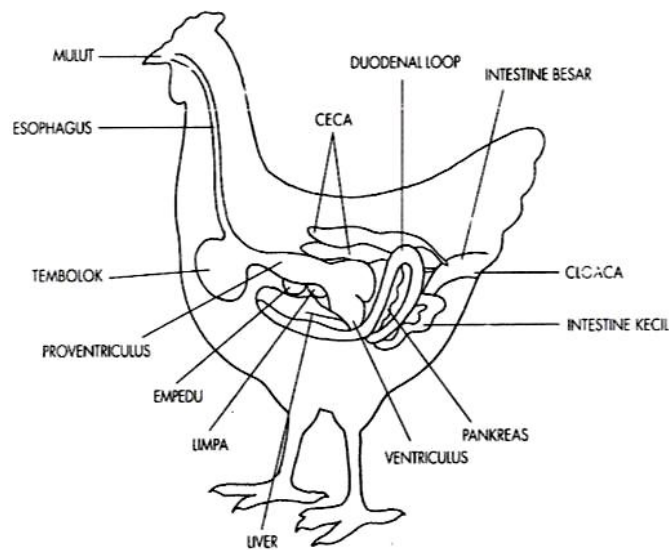
Kerongkongan berfungsi untuk menyalurkan makanan ke tembolok, sedangkan tembolok merupakan organ berbentuk seperti kantong, yang merupakan pelebaran dari kerongkongan. Proses pencernaan pada tembolok sangat kecil terjadi. Fungsi utama tembolok adalah untuk penampung pakan sementara sebelum proses selanjutnya. Di dalam tembolok pakan mengalami proses pelunakan dan pengasaman agar mudah dicerna pada organ pencernaan selanjutnya.

Perut kelenjar (proventrikulus)

Perut kelenjar merupakan pelebaran dan penebalan ujung akhir dari kerongkongan. Berfungsi sebagai penghasil enzim pencernaan yaitu pepsin (enzim pengurai protein) dan penghasil asam lambung (hydrochloric acid). Di dalam proventrikulus ini terjadi pencernaan kimiawi, oleh enzim pepsin dan hydrochloric acid.

Ampela (empedal)

Ampela memiliki otot yang kuat dan permukaan yang tebal, berfungsi sebagai pemecah makanan menjadi bagian-bagian yang lebih kecil. Dengan bantuan batu-batu kecil (*grade*) yang sengaja di makan, di dalam ampela terjadi proses pencernaan secara mekanis.



Gambar 17. Anatomi pencernaan pada unggas

Hati

Hati berfungsi menyaring darah dan menyimpan glikogen yang akan diedarkan ke seluruh tubuh melalui peredaran darah. Salah satu peranan terpenting dari hati dalam proses pencernaan makanan adalah menghasilkan getah empedu yang disalurkan ke dalam duodenum melalui dua buah saluran.

Getah tersebut disimpan di dalam kantong yang disebut kantong empedu yang terletak di lobus kanan hati. Sedangkan lobus kirinya tidak terdapat kantong empedu, tetapi membentuk saluran yang langsung berhubungan dengan duodenum. Pakan yang masuk ke dalam duodenum akan memacu kantong empedu untuk mengkerut dan mengeluarkan getah empedu ke dalam duodenum yang dapat membantu penyerapan lemak oleh usus halus.

Usus halus

Bagian ini dimulai dengan usus duabelas jari (duodenum) dan diakhiri dengan usus halus yang berbatasan dengan usus besar. Fungsi utama bagian ini adalah penyerapan sari makanan. Dinding usus halus memiliki jonjot yang lembut dan menonjol yang berfungsi sebagai penggerak pakan yang masuk dan juga memperluas permukaan untuk

proses penyerapan sari makanan. Pada bagian ini terdapat *pancreas* yang menghasilkan enzim *amilase, lipase dan tripsin*. Enzim-enzim tersebut berfungsi untuk menguraikan protein dan karbohidrat. Hasilnya akan diserap oleh dinding usus halus dan diedarkan ke seluruh tubuh.

Usus buntu dan Usus besar

Fungsi usus buntu belum diketahui secara pasti, namun ada yang berpendapat bahwa usus buntu berfungsi membantu mencerna pakan yang memiliki kadar serat kasar yang tinggi melalui aksi jasad renik yang ada di dalamnya. Sedangkan usus besar berfungsi sebagai penambah kandungan air dan menjaga keseimbangan air dalam tubuh unggas.

Kloaka

Kloaka merupakan organ yang berkaitan dengan saluran pencernaan, saluran kencing dan saluran reproduksi. Pada organ ini bertaut *bursa fabricus* pada sisi atasnya.

Air kencing yang sebagian besar merupakan endapan asam urat (dalam bentuk pasta berwarna putih) dikeluarkan melalui kloaka bersama sisa pencernaan (tinja).

Proses Pencernaan

Nutrisi dalam pakan unggas dalam bentuk senyawa kompleks. Pencernaan bahan pakan berfungsi memecah nutrisi menjadi sederhana sehingga dapat diserap oleh usus untuk digunakan ayam untuk hidup, bertumbuh dan memproduksi. Proses pemecahan ini meliputi kegiatan fisik dan kimia. Pakan setelah dipatuk ayam, akan segera bercampur dengan ludah dan lendir (cairan) pada mulut dan kerongkongan. Sekresi cairan ini akan menyebabkan pakan menjadi lembab. Enzim amilase yang diproduksi oleh kelenjar saliva dan oesophagus akan memecah karbohidrat kompleks, tetapi karena jumlah enzim sedikit maka proses pencernaan juga sedikit, aktifitas enzim yang banyak terjadi di proventikulus dan empedal (gizzard)

Proventikulus mensekresikan asam hidroklorida, enzim pepsin dan hormon gastrin. Asam hidroklorida berfungsi untuk menurunkan pH makanan dan kelembaban. Enzim pepsin akan mencerna protein dan hormon gastrin akan menstimulasi produksi cairan gastrin pada proventikulus dan cairan pankreas dari pankreas. Pankreas tersebut mempunyai fungsi penting dalam pencernaan unggas seperti hanya pada spesies-spesies lainnya. Alat tersebut menghasilkan getah pankreas dalam jumlah banyak yang mengandung enzim-enzim amilolitik, lipolitik dan proteolitik. Enzim-enzim tersebut berturut-turut menghidrolisa pati, lemak, proteosa dan pepton. Empedu hati yang mengandung amilase, memasuki pula duodenum.

Empedal (Ampela) merupakan organ yang sangat kuat, yang berfungsi memecah partikel makanan menjadi ukuran lebih kecil dan mencampur makanan dengan enzim dan cairan yang ditambahkan pada kelenjar ludah dan proventikulus. Ukuran pakan yang kecil memungkinkan enzim dapat berfungsi. Fungsi menggiling dan mencampur empedal dibantu dengan grit dari batu-batuan.

Bahan makanan kemudian memasuki duodenum dari empedal. Pemecahan protein yang sudah dimulai pada empedal berlanjut di duodenum. Aktivitas utama enzim adalah pada duodenum. Cairan pankreas dan garam empedu dari hati disekresikan pada duodenum yang akan menaikkan pH. Tetapi karena aliran balik ke empedal menyebabkan cairan pankreas dan garam empedu akan berfungsi pada usus halus.

Sebagai tambahan pada enzim, pankreas menghasilkan insulin dan natrium bikarbonat. Insulin berfungsi mengatur kandungan gula darah, sedang natrium bikarbonat akan menaikkan pH didalam usus halus.

Pencernaan Karbohidrat

Makanan yang sudah halus akan memasuki duodenum dan ditambah getah pankreas dan garam empedu alkalis. Getah pankreas dihasilkan

oleh pankreas, sedang garam empedu dihasilkan oleh hati, dan disimpan dalam kantung empedu. Garam empedu menetralkan keasaman isi usus di daerah tersebut dan menghasilkan keadaan yang alkalis (basa). Tiga macam enzim pencernaan dikeluarkan ke dalam getah pankreas. Salah satu diantaranya adalah amilase yang memecah pati ke dalam disakarida dan gula-gula kompleks. Apabila makanan melalui usus kecil maka sukrase dan enzim-enzim yang memecah gula lainnya yang dikeluarkan di daerah ini selanjutnya mencerna senyawa-senyawa gula ke dalam gula-gula sederhana, terutama glukosa. Gula-gula sederhana adalah hasil akhir dari pencernaan karbohidrat. Glukosa akan diserap oleh dinding usus halus.

Pati dan gula mudah dicerna oleh unggas sedangkan pentosan dan serat kasar sulit dicerna. Saluran pencernaan pada unggas adalah sedemikian pendeknya dan perjalanan makanan yang melalui saluran tersebut begitu cepatnya sehingga jasad renik mempunyai waktu sedikit untuk mencerna karbohidrat yang kompleks.

Pencernaan Lemak

Garam-garam empedu hati mengemulsikan lemak dalam lekukan duodenal. Lemak berbentuk emulsi tersebut kemudian dipecah ke dalam asam lemak dan giserol oleh enzim lipase. Enzim lipase tersebut dihasilkan oleh pankreas. Asam lemak dan gliserol tersebut merupakan hasil akhir pencernaan lemak dan akan diserap oleh usus halus.

Pencernaan Protein

Pada waktu bahan makanan dihaluskan dan dicampur di dalam empedal, campuran pepsin hidroklorik memecah sebagian protein ke dalam bagian-bagian yang lebih sederhana seperti proteosa dan pepton. Pada saat lemak dan karbohidrat dicerna dalam lekukan duodenal maka tripsin getah pankreas memecah sebagian proteosa dan pepton menjadi protein yang lebih sederhana, yaitu asam-asam amino. Erepsin yang dikeluarkan ke dalam usus halus melengkapi pencernaan hasil pemecahan protein ke

dalam asam-asam amino. Asam amino tersebut merupakan hasil akhir pencernaan protein dan diserap oleh usus halus.

Pencernaan Zat-zat Mineral dan Vitamin

Mineral tidak perlu dicerna tetapi dapat langsung diserap oleh usus halus setelah dilarutkan di empedal. Sumber mineral dari kulit kerang, tepung tulang atau kapur dilarutkan di bagian tersebut. Disamping itu dalam bahan pakan biji-bijian, limbah pertanian, tepung ikan dll juga mengandung mineral dalam jumlah kecil.

Vitamin juga tidak perlu dicerna, tetapi dapat langsung diserap oleh usus halus. Vitamin yang larut dalam air jika kelebihan akan dikeluarkan dari tubuh, sebaliknya vitamin yang larut dalam lemak (A, D, E dan K) akan disimpan dalam lemak tubuh dan hati. Pencernaan dan metabolisme vitamin dalam tubuh belum banyak dapat diketahui. Karoten, "prekursor" vitamin A, dirubah ke dalam vitamin A dalam tubuhnya dapat membantu vitamin C dari bagian-bagian makanan yang ditelan, kholesterol dalam tubuh dirubah ke dalam vitamin D karena penyinaran sinar matahari atau sinar ultraviolet.

Usus halus juga memproduksi enzim yang berperan pada proses pencernaan yaitu dengan mengubah senyawa kompleks pada pakan menjadi senyawa sederhana sehingga dapat diserap dinding usus. Senyawa yang diserap dipindahkan ke organ dan lokasi dimana akan diproses lebih lanjut, disimpan atau digunakan. Bahan pakan yang tidak tercerna akan memasuki usus besar dan akan dipecah lagi oleh bakteri, sehingga beberapa nutrisi masih bisa diserap.

Bahan makanan bergerak melalui usus halus yang dindingnya mengeluarkan getah usus. Getah usus tersebut mengandung erepsin dan beberapa enzim yang memecah gula. Erepsin menyempurnakan pencernaan protein dan menghasilkan asam-asam amino, enzim yang memecah gula mengubah disakarida ke dalam gula-gula sederhana

(monosakarida) yang kemudian dapat diasimilasi tubuh. Penyerapan dilaksanakan melalui villi usus halus.

Sisa pakan yang tidak tercerna menjadi limbah yang akan dicampur dengan urin (air kencing) dan akan dikeluarkan dari tubuh sebagai feces bentuk feces bervariasi tetapi umumnya membulat, coklat keabu-abuan dengan lapisan asam urat yang disekresikan oleh ginjal.

Pengangkutan Zat-zat Makanan

Zat-zat makanan yang telah dicerna setelah masuk ke peredaran darah melalui kapiler-kapiler dalam dinding usus halus dikumpulkan di dalam vena porta. Vena porta tersebut mengangkut darah dan zat-zat makanan yang telah diserap ke hati dalam perjalanannya ke jantung.

Setelah makanan yang dicerna masuk melalui kapiler-kapiler hati, sebagian besar glukosa diubah kedalam glikogen untuk disimpan di dalam hati dan otot. Sebagian asam-asam amino dan hasil-hasil zat yang mengandung nitrogen dan metabolisme jaringan mengalami deaminasi pada waktu zat-zat tersebut melalui hati. Bagian-bagian karbohidrat dapat digunakan untuk panas dan kegunaan-kegunaan energi dan bagian zat yang mengandung nitrogen diangkut ke ginjal untuk disingkirkan. Hati berperan memindahkan sebagian lemak dan aliran darah untuk disimpan. Hal tersebut dapat dilihat pada hati yang berwarna pucat kekuning-kuningan dari ayam yang gemuk dan anak ayam yang baru menetas. Kotoran-kotoran yang terserap dan saluran pencernaan ke dalam peredaran darah diambil oleh sel-sel hati pada waktu darah masuk melalui kapiler-kapiler hati. Bila racun ikut terserap maka konsentrasi racun yang tinggi tersebut biasanya terdapat pada hati.

Darah yang membawa zat-zat makanan yang telah dicerna meninggalkan hati dengan perantaraan vena hepatika menuju ke jantung. Darah tersebut melanjutkan perjalanannya dari jantung ke paru-paru untuk melepaskan karbon dioksida dan air dan mengambil oksigen. Darah kembali dari paru-paru ke jantung untuk kemudian dialirkan melalui arteri-arteri ke seluruh jaringan tubuh.

Zat-zat makanan yang telah dicerna mengalir ke kapiler-kapiler ke limfa yang membasahi sel-sel jaringan. Limfa berguna sebagai medium pertukaran antara kapiler-kapiler dan sel-sel jaringan. Limfa tersebut membawa makanan yang telah dicerna ke sel dan mengangkut sisa-sisa makanan dari sel.

MENANYA :

Berdasarkan hasil pengamatan yang telah anda lakukan dan untuk meningkatkan pemahaman Anda tentang anatomi pencernaan hewan ruminansia, non ruminansia dan unggas, buatlah minimal 2 pertanyaan dan lakukan diskusi kelompok tentang :

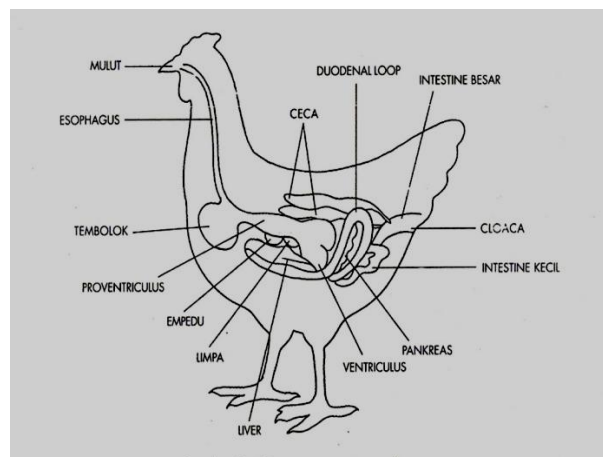
- 3) Faktor-faktor yang mempengaruhi bentuk anatomi pencernaan hewan ruminansia, non ruminansia dan unggas.
- 4) Faktor-faktor yang mempengaruhi bentuk proses pencernaan hewan ruminansia, non ruminansia dan unggas.
- 5) Aktivitas apa saja yang dapat mempengaruhi anatomi pencernaan hewan ruminansia, non ruminansia dan unggas.

MENGUMPULKAN INFORMASI / MENCoba :

3. Cari informasi dari berbagai sumber (internet, modul, buku-buku referensi, serta sumber-sumber lain yang relevan) tentang anatomi pencernaan hewan ruminansia, non ruminansia dan unggas!
4. Lakukan pengamatan anatomi pencernaan hewan ruminansia dan unggas dengan menggunakan lembar kerja sebagai berikut :

Lembar Kerja 1

- A. Judul : Mengidentifikasi bagian-bagian organ pencernaan ternak unggas
- B. Tujuan : Dapat mengidentifikasi bagian-bagian organ pencernaan ternak unggas dengan benar
- C. Dasar Teori : Sistem pencernaan adalah suatu sistem yang terdiri dari *saluran pencernaan* yang dilengkapi dengan *beberapa organ asesori* yang bertanggung jawab atas pengambilan, penerimaan dan pencernaan bahan pakan serta proses pengeluaran pakan sisa hasil pencernaan dalam perjalanannya melalui tubuh (saluran pencernaan) mulai dari rongga mulut sampai ke anus. Sistem pencernaan ternak unggas terdiri atas saluran pencernaan dan organ asesori. Secara berurutan dari luar adalah rongga mulut, kerongkongan (*oesophagus*), tembolok (*crop*), perut kelenjar (*proventriculus*), empela (*gizzard*), usus halus (*deudenum*, *yeyenum*, *ilium*), usus besar (*rectum*), *usus buntu (caeca)* dan *kloaca (vent)*. Sedangkan organ asesori terdiri atas hati (*hepar*) dan *pancreas*.



Anatomi pencernaan unggas

D. Alat dan Bahan

- Alat : 1. Alat bedah lengkap (gunting, pinset, scapel)

2. Meja bedah
3. Meteran
4. Timbangan digital
5. Masker
6. Sarung tangan dan jas praktikum

Bahan : 1. Ayam
2. Itik
3. Puyuh

E. Langkah Kerja :

1. Sembelih / matikan ayam dengan cara memotong pada bagian tulang kepala dan tulang leher pertama (atau pada bagian oesophagus, trachea, vena jugularis, arteri carotis sampai putus).
2. Buka urat daging perut dan lepaskan daerah dada dengan memotong tulang rusuk. Dengan dibukanya urat daging perut maka alat-alat pencernaan akan terlihat
3. Gambar organ-organ pencernaan tersebut dan dimana letak organ-organ tersebut.
4. Keluarkan secara hati-hati dan letakkan organ-organ tersebut dengan posisi yang berurutan sesuai dengan jalannya makanan yaitu mulai dari paruh sampai kloaka. Gambar dan beri keterangan
5. Lakukan hal yang sama yaitu mulai langkah 1 s.d. 4 dengan menggunakan ternak itik dan puyuh
6. Amati ke tiga organ pencernaan tersebut. Adakah perbedaan baik bentuk, letak, ukuran, warna ataupun lainnya. Apabila ada sebutkan!
7. Ukur dan timbang masing-masing organ pencernaan pada ke tiga jenis unggas tersebut
8. Catat semua hasil pengamatan Anda

Lembar Kerja 2.

- A. Judul : Mengidentifikasi Sistem Pencernaan pada Ternak Unggas
- B. Tujuan : Dapat mengidentifikasi sistem pencernaan ternak unggas dengan benar
- C. Dasar Teori : Secara umum pencernaan pada unggas meliputi tiga aspek yaitu digesti, absorpsi dan metabolisme yang terjadi pada sel tubuh yang kemudian disintesis menjadi protein, glukosa dan hasil lain untuk pertumbuhan badan, produksi telur atau daging, pertumbuhan bulu, penimbunan lemak, dan menjaga/memelihara tubuh pada proses kehidupannya.

Tujuan utama proses pencernaan makanan adalah *memecah bahan makanan menjadi ukuran yang cukup kecil sehingga bisa diserap & menembus dinding usus masuk kedalam pembuluh darah untuk diedarkan ke seluruh tubuh*. Pada prinsipnya pencernaan pada unggas ada tiga macam yaitu pencernaan secara mekanik/ fisik, pencernaan secara kimiawi (enzimatik) dan pencernaan secara mikrobiologik.

Sistem pencernaan pada unggas dimulai dari pencernaan secara mekanik oleh gigi, rongga mulut oleh ptyalin, proventriculus oleh HCL dan pepsin, di gizzard yaitu pencernaan secara mekanik oleh grit/batu-batu kecil dan karang. Sedangkan di usus halus oleh enzim yang disekresikan oleh pancreas dan dinding usus halus sendiri yang banyak mengandung *enzim-enzim amilolitik, lipolitik dan proteolitik*. Sedangkan pencernaan mikrobiolitik terjadi di *sekum* dan *kolon*. Hasil pencernaan ini langsung diabsorpsi oleh pembuluh darah melalui dinding usus, sedangkan sisanya dibuang melalui kloaka.

D. Alat dan Bahan :

1. Alat :
 1. Meja bedah
 2. Alat bedah lengkap (gunting, pinset, scapel)

3. meteran
4. timbangan digital
5. Masker
6. Sarung tangan dan jas praktikum

2. Bahan :
1. Ayam
 2. Lakmus/ PH meter

E. Langkah Kerja :

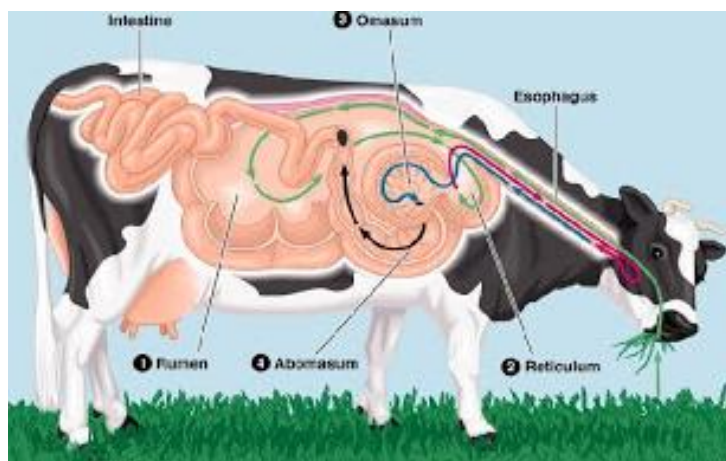
1. Sembelih/ matikan ayam dengan cara memotong pada bagian tulang kepala dan tulang leher pertama (atau pada bagian oesophagus, trachea, vena jugularis, arteri carotis sampai putus).
2. Buka urat daging perut dan lepaskan daerah dada dengan memotong tulang rusuk. Dengan dibukanya urat daging perut maka alat-alat pencernaan akan terlihat.
3. Keluarkan secara hati-hati dan letakkan organ-organ tersebut dengan posisi yang berurutan sesuai dengan jalannya makanan yaitu mulai dari paruh sampai kloaka
4. Amati sistem pencernaan mulai dari :
 - a) Rongga mulut. Amati rongga mulut:
 - 1). Apakah terdapat gigi? Amati bagian paruh! apakah fungsi paruh bagi unggas?
 - 2). Apakah rongga mulut dilengkapi dengan lidah? Bagaimana bentuk lidahnya? Apakah fungsi lidah?
 - 3). Tempelkan kertas lakmus kedalam rongga mulut? Bagaimana warnanya? Mengapa?
 - b) Bukalah/sayat pharynx atau pangkal oesophagus. Tempelkan juga dengan kertas lakmus. Adakah perubahan warna? Mengapa?
 - c) Lanjutkan sayatan sampai ke oesophagus. Test juga dengan menggunakan kertas lakmus. Adakah perubahan warna? Mengapa?
 - d) Buka tembolok/crop. Amati, bagaimana kondisi isi tembolok? Apakah sudah terjadi pencernaan secara mekanik?
 - e) Sayat/ buka bagian dalam dari perut kelenjar/ proventriculus. Untuk mengetahui adanya produksi HCL di daerah tersebut, lakukan test untuk

mengetahui asam atau basa, dengan cara menempelkan kertas lakmus. Warna apa yang timbul? mengapa ?

- f) Sayat/ buka bagian empela /gizzard. Bagaimana kondisi isi dari gizzard? Dengan melihat isi dari gizzard maka anda dapat mengetahui sistem pencernaan yang terjadi. Apakah sama isi yang ada dalam tembolok, perut kelenjar dan isi empela? lakukan test dengan menempelkan kertas lakmus. Warna apakah yang timbul? mengapa ?
- g) Sayat/ buka bagian usus halus. Dapatkah anda membedakan antara deudenum, yeyenum dan illium. Bagaimana kondisi isi dari usus halus? Apakah sama bentuknya dengan organ-organ sebelumnya? Mengapa? Lakukan dengan test dengan menempelkan kertas lakmus. Warna apakah yang timbul? Mengapa?
- h) Sayat/ buka bagian usus besar dan usus buntu. Dapatkah anda membedakan antara usus besar dan usus buntu? Apakah sama bentuk kedua isi dari dua jenis usus tersebut? Mengapa? Lakukan dengan test dengan menempelkan kertas lakmus. Warna apakah yang timbul? Mengapa?
- i) Catat data hasil pengamatan Anda!

Lembar Kerja 3

- A. Judul : Mengidentifikasi bagian-bagian organ pencernaan ternak ruminansia
- B. Tujuan : Dapat mengidentifikasi bagian-bagian organ pencernaan ternak ruminansia dengan benar
- C. Dasar Teori : Sistem pencernaan adalah suatu sistem yang terdiri dari *saluran pencernaan* yang dilengkapi dengan *beberapa organ asesoris* yang bertanggung jawab atas pengambilan, penerimaan dan pencernaan bahan pakan serta proses pengeluaran pakan sisa hasil pencernaan dalam perjalanannya melalui tubuh (saluran pencernaan) mulai dari rongga mulut sampai ke anus. Sistem pencernaan ternak ruminansia terdiri atas saluran pencernaan dan organ asesori. Secara berurutan dari luar adalah rongga mulut, kerongkongan (*oesophagus*), rumen, retikulum, omasum dan abomasum, usus halus (deudenum, yeyenum, ilium), usus besar (*rectum*), *usus buntu (caecum)* dan anus. Sedangkan organ asesori terdiri atas hati (*hepar*) dan *pancreas*.



Anatomi pencernaan ruminansia

D. Alat dan Bahan:

Alat : 1. Alat bedah lengkap (gunting, pinset, scapel)
2. Meja bedah
3. Meteran
4. Timbangan digital
5. Masker
6. Sarung tangan
7. Jas praktikum

Bahan : Alat pencernaan sapi, kambing/domba

E. Langkah Kerja :

1. Amati dan gambar organ-organ pencernaan sapi tersebut dan dimana letak organ-organ tersebut.
2. Keluarkan secara hati-hati dan letakkan organ-organ tersebut dengan posisi yang berurutan sesuai dengan jalannya makanan yaitu mulai dari mulut sampai anus. Gambar dan beri keterangan.
3. Lakukan hal yang sama yaitu mulai langkah a dan b dengan menggunakan ternak domba dan kambing.
4. Amati ke tiga organ pencernaan tersebut. Adakah perbedaan baik bentuk, letak, ukuran, warna ataupun lainnya. Apabila ada sebutkan!
5. Ukur dan timbang masing-masing organ pencernaan pada ke tiga jenis ruminansia tersebut
6. Catat semua hasil pengamatan Anda

MENGKOMUNIKASIKAN :

Berdasarkan hasil pengamatan, pengumpulan informasi dan identifikasi serta asosiasi yang telah anda lakukan :

- 3) Buatlah laporan tertulis secara individu!
- 4) Buatlah bahan presentasi dan presentasikan di depan kelas secara kelompok!

9. Refleksi

Setelah Anda mempelajari materi anatomi pencernaan hewan, yang meliputi hewan ruminansia dan non ruminansia, jawablah pertanyaan-pertanyaan berikut ini :

a.	Pertanyaan: Hal-hal apa saja yang dapat Anda lakukan terkait dengan anatomi pencernaan hewan?
	Jawaban:
b.	Pertanyaan: Pengalaman baru apa yang Anda peroleh dari materi anatomi pencernaan hewan?
	Jawaban:
c.	Pertanyaan: Manfaat apa saja yang anda peroleh dari materi anatomi pencernaan hewan?
	Jawaban:
d.	Pertanyaan: Aspek menarik apa saja yang anda temukan dalam materi anatomi pencernaan hewan?
	Jawaban:

10. Tugas

- a. Lakukan observasi (pengamatan) terhadap anatomi pencernaan hewan dengan cara :
 - 1) Membaca uraian materi pada buku teks bahan ajar ini tentang anatomi pencernaan hewan.
 - 2) Mencari informasi di peternakan lokasi setempat yang berkaitan dengan anatomi pencernaan hewan.
 - 3) Mengamati suatu anatomi pencernaan hewan.
- b. Buatlah minimal 2 pertanyaan terhadap hal-hal yang belum anda pahami atau perlu penjelasan dari hasil observasi anatomi pencernaan hewan tersebut!
- c. Lakukan pengamatan pada seekor ternak ruminansia dan unggas. Identifikasi organ-organ pencernaan yang sangat mempengaruhi kondisi kesehatan ternak.
- d. Lakukan rangsangan-rangsangan terhadap fungsi-fungsi syaraf organ pencernaan pada ternak tersebut. Apa yang dapat anda amati dari hasil perangsangan tersebut?
- e. Bagaimana jika seekor sapi sejak lahir tidak diberikan pakan jenis rumput-rumputan, tetapi diberikan pakan konsentrat jenis pellet?
- f. Sebaliknya bagaimana jika seekor ayam sejak doc diberikan pakan yang mengandung serat saja?

11. Tes Formatif

Pilihlah salah satu jawaban yang benar dengan cara memberi tanda silang pada huruf didepan jawaban yang anda pilih.

1. Enzim yang berperan memecah karbohidrat didalam mulut adalah
 - A. Ptialin
 - B. Lipase
 - C. Amilase
 - D. Bukan salah satu diatas

2. Enzim yang bukan merupakan enzim pemecah protein adalah
 - A. amilase
 - B. tripsin
 - C. kimotripsin
 - D. pepsin

3. Tempat pencernaan serat pada unggas adalah
 - A. Duodenum
 - B. Caecum
 - C. Ileum
 - D. Yeyunum

4. Lidah berfungsi untuk :
 - A. alat asesori dalam mulut
 - B. sebagai alat untuk membantu pencernaan
 - C. Alat untuk membasahi makanan
 - D. Alat untuk membantu mengatur posisi makanan

5. Setelah dikunyah yang kedua kali, pakan pada hewan ruminansia masuk kedalam
 - A. Rumen
 - B. Retikulum
 - C. Omasum

- D. Abomasum
6. Makanan dalam mulut mengalami :
- A. Pencernaan
 - B. Pencernaan enzimatis
 - C. Pencernaan mekanis
 - D. Pencernaan mekanis dan enzimatis
7. Pada unggas pencernaan mekanis terjadi dalam organ :
- A. Mulut
 - B. Esophagus
 - C. Gizzard
 - D. Caecum
8. Hati dalam system pencernaan berfungsi untuk :
- A. Mengeluarkan enzim lipase
 - B. Mengeluarkan enzim amylase
 - C. Mengeluarkan enzim tripsin
 - D. Mengeluarkan getah empedu
9. Pada kuda pencernaan selulosa dilakukan di organ
- A. Lambung
 - B. Usus
 - C. Caecum
 - D. Kolon
10. Penyerapan sari makanan dalam tubuh dilakukan secara
- A. difusi
 - B. Osmosis
 - C. Difusi dan osmosis
 - D. bukan salah satu diatas

C. Penilaian

1. Sikap

Anda diminta untuk melakukan penilaian diri. Penilaian ini dilakukan cara sebagai berikut :

- 1) Bacalah pernyataan yang ada di dalam kolom dengan teliti
- 2) berilah tanda cek (√) sesuai dengan kondisi dan keadaan kalian sehari-hari

a. Sikap Spiritual

No.	Aspek Pengamatan	Skor			
		1	2	3	4
1	Berdoa sebelum dan sesudah melakukan sesuatu				
2	Mengucapkan rasa syukur atas karunia Tuhan				
3	Memberi salam sebelum dan sesudah menyampaikan pendapat/presentasi				
4	Mengungkapkan kekaguman secara lisan maupun tulisan terhadap Tuhan saat melihat kebesaran Tuhan				
5	Merasakan keberadaan dan kebesaran Tuhan saat mempelajari ilmu pengetahuan				
Jumlah Skor					

b. Sikap Jujur

No.	Aspek Pengamatan	Skor			
		1	2	3	4
1	Tidak nyontek dalam mengerjakan ujian/ulangan/tugas				
2	Tidak melakukan plagiat (mengambil/menyalin karya orang lain tanpa menyebutkan sumber) dalam mengerjakan setiap tugas				

3	Mengungkapkan perasaan terhadap sesuatu apa adanya				
4	Melaporkan data atau informasi apa adanya				
5	Mengakui kesalahan atau kekurangan yang dimiliki				
Jumlah Skor					

c. Sikap Disiplin

No.	Sikap yang diamati	Melakukan	
		Ya	Tidak
1	Masuk kelas tepat waktu		
2	Mengumpulkan tugas tepat waktu		
3	Memakai seragam sesuai tata tertib		
4	Mengerjakan tugas yang diberikan		
5	Tertib dalam mengikuti pembelajaran		
6	Mengikuti praktikum sesuai dengan langkah yang ditetapkan		
7	Membawa buku tulis sesuai mata pelajaran		
8	Membawa buku teks mata pelajaran		
Jumlah			

2. Pengetahuan

Pilihlah salah satu jawaban yang benar dengan cara memberi tanda silang pada huruf didepan jawaban yang anda pilih.

1. Enzim yang berperan memecah karbohidrat didalam mulut adalah
 - A. Ptialin
 - B. Lipase
 - C. Amilase
 - D. Bukan salah satu diatas

2. Enzim yang bukan merupakan enzim pemecah protein adalah
 - A. amilase
 - B. tripsin
 - C. kimotripsin
 - D. pepsin

3. Tempat pencernaan serat pada unggas adalah
 - A. Duodenum
 - B. Caecum
 - C. Ileum
 - D. Yeyunum

4. Lidah berfungsi untuk :
 - A. alat asesori dalam mulut
 - B. sebagai alat untuk membantu pencernaan
 - C. Alat untuk membasahi makanan
 - D. Alat untuk membantu mengatur posisi makanan

5. Setelah dikunyah yang kedua kali, pakan pada hewan ruminansia masuk kedalam
 - A. Rumen
 - B. Retikulum
 - C. Omasum
 - D. Abomasum

6. Makanan dalam mulut mengalami :
- A. Pencernaan
 - B. Pencernaan enzimatis
 - C. Pencernaan mekanis
 - D. Pencernaan mekanis dan enzimatis
7. Pada unggas pencernaan mekanis terjadi dalam organ :
- A. Mulut
 - B. Esophagus
 - C. Gizzard
 - D. Caecum
8. Hati dalam system pencernaan berfungsi untuk :
- A. Mengeluarkan enzim lipase
 - B. Mengeluarkan enzim amylase
 - C. Mengeluarkan enzim tripsin
 - D. Mengeluarkan getah empedu
9. Pada kuda pencernaan selulosa dilakukan di organ
- A. Lambung
 - B. Usus
 - C. Caecum
 - D. Kolon
10. Penyerapan sari makanan dalam tubuh dilakukan secara
- A. difusi
 - B. Osmosis
 - C. Difusi dan osmosis
 - D. bukan salah satu diatas

3. Keterampilan

Lakukan identifikasi anatomi pencernaan hewan dengan tanda “√” pada kolom “YA” jika jawaban sesuai dan kolom “TIDAK” jika jawaban tidak sesuai dengan kriteria keberhasilan di bawah ini.

Kompetensi	Kinerja	Indikator Keberhasilan	Ya	Tidak
Mengidentifikasi bagian-bagian organ pencernaan ternak unggas	Bagian-bagian organ pencernaan ternak unggas diidentifikasi	<ul style="list-style-type: none">• Peralatan disiapkan dengan baik• Menyembelih unggas dengan cara memotong pada bagian tulang kepala dan tulang leher pertama• Membuka urat daging perut dan lepaskan daerah dada dengan memotong tulang rusuk• Menggambar organ-organ pencernaan dan dimana letak organ-organ tersebut• Melepaskan atau mengeluarkan seluruh organ tersebut dengan posisi yang berurutan sesuai dengan jalannya makanan yaitu mulai dari paruh sampai kloaka• Menggambar dan memberi keterangan• Menimbang		

		<p>masing-masing bagian organ percernakan</p> <ul style="list-style-type: none"> • Mengukur masing-masing bagian organ peternakan 		
Mengidentifikasi sistim pencernaan ternak unggas	Sistim pencernaan ternak unggas diidentifikasi	<ul style="list-style-type: none"> • Peralatan disiapkan dengan baik • Menyembelih unggas dengan cara memotong pada bagian tulang kepala dan tulang leher pertama • Membuka urat daging perut dan lepaskan daerah dada dengan memotong tulang rusuk • Melepaskan atau keluarkan seluruh organ tersebut dengan posisi yang berurutan sesuai dengan jalannya makanan yaitu mulai dari paruh sampai kloaka • Mengamati percenaan unggas mulai dari paruh sampai kloaka 		
Mengidentifikasi bagian-bagian organ pencernaan ternak ruminansia	Bagian-bagian organ pencernaan ternak ruminansia diidentifikasi	<ul style="list-style-type: none"> • Peralatan disiapkan dengan baik • Mengamati organ pencernaan sapi dan dimana letak organ-organ tersebut 		

		<ul style="list-style-type: none"> • Mengeluarkan seluruh organ tersebut dengan posisi yang berurutan sesuai dengan jalannya makanan yaitu mulai dari mulut sampai anus • Menggambar dan memberi keterangan • Menimbang masing-masing bagian organ pencernaan • Mengukur masing-masing bagian organ pencernaan 		
--	--	--	--	--

Kegiatan Pembelajaran 3. Anatomi Pernapasan

A. Deskripsi

Kegiatan pembelajaran ini akan membahas tentang anatomi pernapasan hewan, yang meliputi anatomi pernapasan hewan ruminansia dan non ruminansia. Kondisi pernapasan ternak merupakan pencerminan kesehatan ternak secara umum. Untuk mengetahui kesehatan ternak, salah satunya dapat dilihat dari pernapasan ternak. Kondisi pernapasan yang normal dapat dikatakan ternak tersebut dalam kondisi sehat. Sebaliknya apabila pernapasan ternak tidak normal maka ternak tersebut kemungkinan menderita sakit. Sebelum mengidentifikasi adanya kelainan-kelainan pada ternak terlebih dahulu sebaiknya mengenal kondisi ternak normal, baik kondisi umum maupun kondisi anatomi-anatomi tubuhnya. Pada ternak akan dijumpai adanya perbedaan-perbedaan antara ternak ruminansia dan ternak non ruminansia. Sistem pencernaan pada ternak sapi akan berbeda dengan sistem pencernaan pada kuda atau ayam, demikian pula sistem pernafasan pada sapi akan berbeda dengan sistem pernafasan pada ayam. Pada bahan ajar ini akan disampaikan kondisi normal pada ternak baik ruminansia maupun non ruminansia.

B. Kegiatan Belajar

1. Tujuan Pembelajaran

Setelah menyelesaikan kegiatan belajar ini, siswa dapat :

- a. Menjelaskan anatomi pernapasan hewan
- b. Menjelaskan mekanisme pernapasan hewan
- c. Menngidetifikasi anatomi pernapasan hewan
- d. Menalar anatomi pernapasan hewan

MENGAMATI / OBSERVASI :

Lakukan pengamatan terhadap anatomi pernapasan hewan ruminansia dan unggas dengan cara :

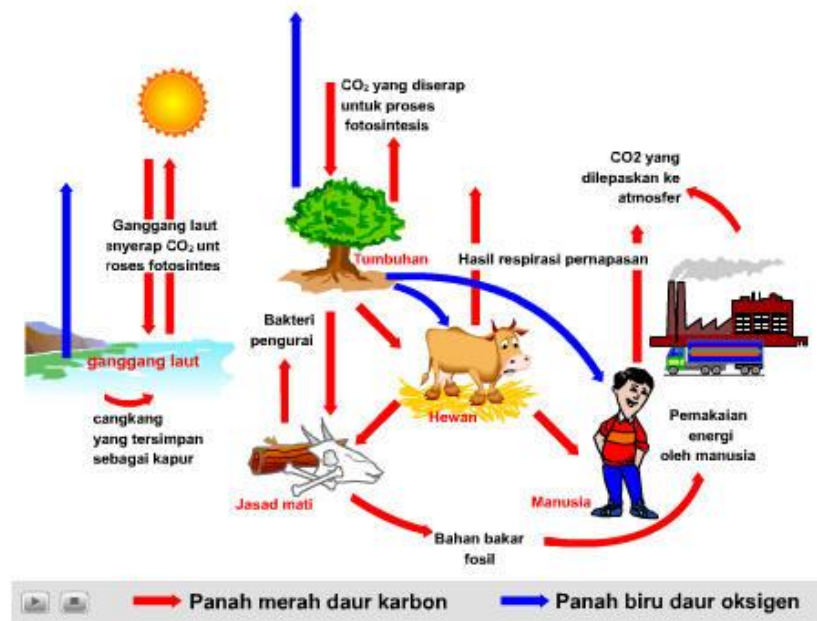
- 7) Membaca uraian materi tentang anatomi pernapasan hewan, meliputi ruminansia dan non ruminansia.
- 8) Mencari informasi di lokasi setempat tentang anatomi pernapasan hewan ruminansia dan non ruminansia.
- 9) Mengamati suatu anatomi pernapasan pada hewan ruminansia dan non ruminansia.

2. Uraian materi

a. Sistem Pernapasan

Semua makhluk yang masih hidup selalu melakukan aktivitas bernapas. Bernapas adalah proses untuk memenuhi kebutuhan oksigen yang diperlukan untuk metabolisme sehingga didapatkan energi untuk melakukan proses kehidupan anatomiisme tersebut. Dalam bernapas dikeluarkan karbondioksida. Bagaimana jadinya apabila tidak ada mekanisme yang dapat merubah karbondioksida hasil pernapasan menjadi oksigen, maka pasti dimana-mana terjadi kekurangan oksigen. Kita harus mensyukuri Tuhan telah menciptakan mekanisme yang dapat membuat keseimbangan antara oksigen dan karbondioksida. Dalam udara bebas terdapat oksigen yang dapat memenuhi kebutuhan seluruh makhluk hidup akan oksigen. Oksigen yang ada diudara sebagian besar merupakan hasil fotosintesis yang dilakukan oleh tumbuhan. Oleh karena itu pada siang hari yang panas, kita akan merasa sejuk berada dibawah pohon. Pohon tersebut dengan bantuan sinar matahari melakukan fotosintesis. Dalam proses fotosintesis memerlukan karbondioksida yang kita keluarkan dalam bernapas dan salah satu hasilnya adalah oksigen yang kita butuhkan dalam bernapas. Bayangkan kalau tidak ada pohon, bagaimana kebutuhan oksigen dapat terpenuhi? Oleh karena itu dalam rangka menjaga keseimbangan oksigen dan karbondioksida kita perlu melestarikan pohon, bahkan perlu melakukan penanaman pohon . Kita patut bersyukur pada Tuhan Yang Maha Kuasa yang telah menciptakan mekanisme sehingga terus terjadi keseimbangan pada oksigen dan Karbondioksida dalam rangka memenuhi kebutuhan makhluknya untuk bernapas. Pernahkah anda mendengar ungkapan hutan adalah paru-paru dunia? Ungkapan ini berarti bahwa hutan adalah alat yang dapat menukar karbondioksida yang ada dialam dengan oksigen, hutan dapat membersihkan karbondioksida dan menggantikannya dengan oksigen. Dewasa ini banyak kota-kota besar yang memprogramkan untuk membuat paru-paru kota, dimana dikawasan tersebut terdapat pohon-pohon yang dilindungi, tidak boleh ditebang dengan harapan pohon-

pohon tersebut dapat memenuhi kebutuhan oksigen yang bersih dan menghilangkan karbondioksida melalui fotosintesis yang dilakukannya.



Gambar 18. Siklus oksigen dan karbondioksida

Pertukaran gas antara hewan dan lingkungannya dapat terjadi dengan cara difusi sederhana. Pada beberapa hewan terutama hewan akuatik berukuran kecil, pertukaran gas dapat terjadi melalui seluruh permukaan tubuhnya. Sedangkan untuk hewan yang berukuran besar dan semakin kompleks aktivitasnya tidak dapat dipenuhi dengan cara tersebut. Pernafasan pada hewan yang lebih besar seperti pada ternak memerlukan anatomi khusus yang memungkinkan berlangsungnya pertukaran gas dengan cara yang lebih cepat.

Berdasarkan lingkungan hidupnya, alat pernapasan pada hewan dapat dibedakan menjadi anatomi pernapasan akuatik untuk yang hidup di air dan pernapasan terestrial untuk hewan yang hidup di darat. Anatomi pernapasan akuatik berupa permukaan tubuh atau insang, sedang anatomi pernapasan terestrial bisa berupa paru-paru difusi, paru-paru buku, trakhea, dan paru-paru alveoler. Paru-paru pada amphibi masih sederhana dan kurang elastis sehingga belum bisa memenuhi kebutuhan

hidupnya. Oleh karena itu pada amphibi masih dibantu dengan seluruh permukaan tubuhnya untuk memenuhi oksigen yang dibutuhkan. Paru-paru yang telah sempurna adalah paru-paru pada mamalia.

Pada mamalia, fase inspirasi yang merupakan proses aktif terjadi karena kontraksi otot diantara tulang-tulang iga dan diafragma. Kontraksi tersebut menyebabkan rongga dada serta paru-paru mengembang dan menyebabkan tekanan negatif dalam rongga dada sehingga udara dapat masuk kedalamnya. Sedangkan fase ekspirasi terjadi karena relaksasi otot inspiratori tersebut dan pengerutan dinding alveole.

Pengangkutan oksigen dalam tubuh hewan dilakukan dengan melarutkannya dalam darah. Pada hewan invertebrata karena aktivitas tubuhnya masih terbatas kebutuhan oksigen masih dapat disuplai dengan sistem yang ada. Sedangkan pada mamalia kebutuhannya sangat tinggi sehingga diperlukan pigmen pernapasan dalam darahnya. Hemoglobin adalah salah satu pigmen pernapasan. Dengan hemoglobin darah dapat mengangkut 20 kali lipat dibanding darah yang tidak berhemoglobin.

Alat pernapasan pada hewan bervariasi antara hewan yang satu dengan hewan yang lain, ada yang berupa paru-paru, insang, kulit, trakea, dan paru-paru buku, bahkan ada beberapa anatomiisme yang belum mempunyai alat khusus sehingga oksigen berdifusi langsung dari lingkungan ke dalam tubuh, contohnya pada hewan bersel satu, porifera, dan coelenterata. Pada ketiga hewan ini oksigen berdifusi dari lingkungan melalui rongga tubuh.

Sistem pernapasan atau sistem pernapasan adalah sistem anatomi yang digunakan untuk pertukaran gas. Pada hewan berkaki empat, sistem pernapasan umumnya termasuk saluran yang digunakan untuk membawa udara ke dalam paru-paru di mana terjadi pertukaran gas. Diafragma menarik udara masuk dan juga mengeluarkannya. Berbagai variasi sistem pernapasan ditemukan pada berbagai jenis makhluk hidup. Bahkan pohon pun memiliki sistem pernapasan.

Pernapasan adalah kegiatan makhluk hidup yang sangat penting. Pernahkah anda berpikir apa yang terjadi seandainya kita sulit bernapas? Kita tahu bahwa makhluk hidup telah dilengkapi oleh alat yang mampu menghirup udara, sehingga kebutuhan akan oksigen terpenuhi, karena tanpa oksigen aktivitas dalam tubuh makhluk hidup tidak dapat berlangsung. Anatomi-anatomi apa saja yang berperan dalam pernafasan? Bagaimana hewan bernapas dan mendapatkan oksigen? Gangguan apa saja yang terjadi dalam sistem pernapasan?

Bernapas adalah aktivitas dalam makhluk hidup yang meliputi :

1. Kegiatan mengambil udara (inspirasi) dan mengeluarkan udara (ekspirasi) melalui alat pernapasan.
2. Pertukaran gas antara sel dengan lingkungan (pernapasan eksternal).
3. Reaksi enzimatik, pemanfaatan oksigen memerlukan enzim pernapasan (sitokrom).

Sistem pernafasan atau dikenal juga dengan sistem pernapasan berfungsi untuk memasok oksigen kedalam tubuh dan membuang CO₂ dari dalam tubuh. Proses pernafasan pada ternak dikenal dua pernafasan, yaitu :

1. Pernafasan eksternal yaitu aktivitas bernafas dengan menghirup dan mengeluarkan udara
2. Pernafasan internal atau dikenal dengan pernapasan internal adalah merupakan proses penggunaan oksigen oleh sel tubuh dan pembuangan sisa metabolisme sel yang berupa CO₂

Seperti disebutkan diatas alat dan mekanisme pernapasan sangat tergantung dari jenis hewannya . Pada buku teks bahan ajar ini kita akan membahas anatomi pernapasan ruminansia dan anatomi pernapasan unggas

Pertukaran gas antara hewan dan lingkungannya dapat terjadi dengan cara difusi sederhana. Pada beberapa hewan terutama hewan akuatik berukuran kecil, pertukaran gas dapat terjadi melalui seluruh permukaan tubuhnya. Sedangkan untuk hewan yang berukuran besar

dan semakin kompleks aktivitasnya tidak dapat dipenuhi dengan cara tersebut. Pernafasan pada hewan yang lebih besar seperti pada ternak memerlukan anatomi khusus yang memungkinkan berlangsungnya pertukaran gas dengan cara yang lebih cepat.

Berdasarkan lingkungan hidupnya, alat pernapasan pada hewan dapat dibedakan menjadi :

- 1) Anatomi pernapasan akuatik untuk yang hidup di air
- 2) Anatomi pernapasan terestrial untuk hewan yang hidup didarat

Anatomi pernapasan akuatik berupa permukaan tubuh atau insang, sedang anatomi pernapasan terestrial bisa berupa paru-paru difusi, paru-paru buku, trakhea dan paru-paru alveoler. Paru-paru difusi dapat ditemui pada bekicot yang tidak bercangkang, paru-paru buku terdapat pada laba-laba. Pernafasan dengan trakhea dilakukan oleh keluarga insekta, sedangkan pernafasan dengan paru-paru terdapat pada amphibi, reptil, bangsa burung dan mamalia.

Paru-paru pada amphibi masih sederhana dan kurang elastis sehingga belum bisa memenuhi kebutuhan hidupnya. Oleh karena itu pada amphibi masih dibantu dengan seluruh permukaan tubuhnya untuk memenuhi oksigen yang dibutuhkan. Paru-paru yang telah sempurna adalah paru-paru pada mamalia.

Pada mamalia, fase inspirasi yang merupakan proses aktif terjadi karena kontraksi otot diantara tulang-tulang iga dan diafragma. Kontraksi tersebut menyebabkan rongga dada serta paru-paru mengembang dan menyebabkan tekanan negatif dalam rongga dada sehingga udara dapat masuk kedalamnya. Sedangkan fase ekspirasi terjadi karena relaksasi otot inspiratori tersebut dan pengerutan dinding alveole.

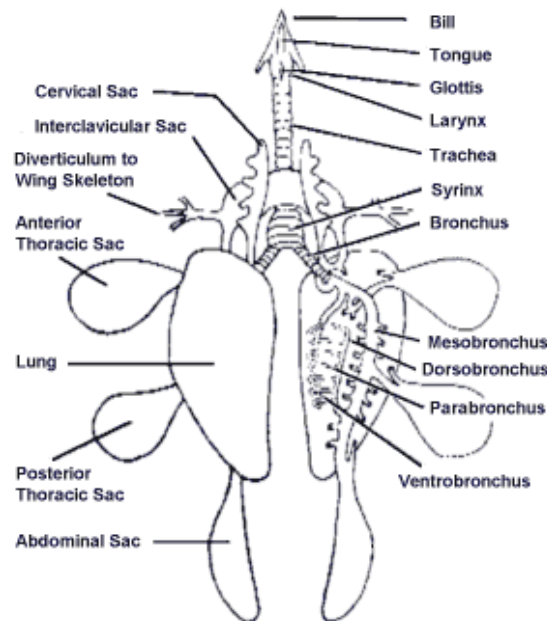
Pengangkutan oksigen dalam tubuh hewan dilakukan dengan melarutkannya dalam darah. Pada hewan invertebrata karena aktivitas tubuhnya masih terbatas kebutuhan oksigen masih dapat disuplai

dengan sistem yang ada. Sedangkan pada mamalia kebutuhan oksigennya sangat tinggi sehingga diperlukan pigmen pernapasan dalam darahnya. Hemoglobin adalah salah satu pigmen pernapasan. Dengan hemoglobin darah dapat mengangkut 20 kali lipat dibanding darah yang tidak berhemoglobin.

Oksigen yang diperoleh digunakan untuk menghasilkan Adenosin Triphosphat (ATP). Sebenarnya ATP bisa juga dihasilkan dengan tanpa Oksigen, tetapi tidak dihasilkan ATP yang optimal karena prosesnya anaerob. Agar lebih optimal maka dalam memproduksi ATP harus dengan pernapasan aerob. Dalam proses anaerob sebuah molekul glukosa dapat menghasilkan 2 ATP, sementara dengan proses aerob dapat menghasilkan 36 atau 38 molekul ATP melalui mekanisme di dalam siklus Krebb di mitokondria sel.

b. Anatomi Pernapasan pada Unggas

Pada unggas, tempat berdifusinya gas pernapasan hanya terjadi di paru-paru. Paru-paru unggas berjumlah sepasang dan terletak dalam rongga dada yang dilindungi oleh tulang rusuk. Jalur pernapasan pada burung berawal di lubang hidung. Pada tempat ini, udara masuk kemudian diteruskan pada celah tekak yang terdapat pada dasar faring yang menghubungkan trakea. Trakeanya panjang berupa pipa bertulang rawan yang berbentuk cincin, dan bagian akhir trakea bercabang menjadi dua bagian, yaitu bronkus kanan dan bronkus kiri. Dalam bronkus pada pangkal trakea terdapat sirink yang pada bagian dalamnya terdapat lipatan-lipatan berupa selaput yang dapat bergetar. Bergetarnya selaput itu menimbulkan suara. Bronkus bercabang lagi menjadi mesobronkus yang merupakan bronkus sekunder dan dapat dibedakan menjadi ventrobronkus (di bagian ventral) dan dorsobronkus (di bagian dorsal). Ventrobronkus dihubungkan dengan dorsobronkus, oleh banyak parabronkus (100 atau lebih).



Gambar 19. Kantung udara pada unggas

Anatomi pernapasan pada unggas terdiri dari rongga hidung atau sinus, batang tenggorok atau trachea, cabang batang tenggorok atau bronkus, paru dan kantung udara. Pada bangsa unggas udara dihirup masuk ke paru-paru, diteruskan ke dalam kantung udara. Perubahan tekanan dalam kantung udara menyebabkan udara dapat keluar masuk paru.

Anatomi pernapasan berfungsi untuk pertukaran udara yang masuk dan yang keluar dari tubuh unggas. Dengan kata lain berfungsi sebagai tempat pertukaran antara oksigen yang masuk ke dalam tubuh unggas dan karbondioksida yang dikeluarkan dari tubuh unggas. Anatomi pernapasan juga berfungsi untuk mengatur suhu tubuh.

Anatomi pernapasan pada unggas terdiri atas paru-paru, kantung udara, dan pita suara.

Paru-paru

Paru merupakan anatomi yang sangat penting peranannya dalam proses pernapasan. Fungsi utamanya adalah untuk mencukupi kebutuhan oksigen yang diperlukan oleh tubuh untuk proses metabolisme. Paru juga berfungsi untuk mengeluarkan karbondioksida sebagai sisa hasil

dari metabolisme. Struktur paru pada unggas sangat kaku dan sangat sedikit terjadi gerakan mengembang/ mengempis selama proses pernapasan.

Kantong Udara

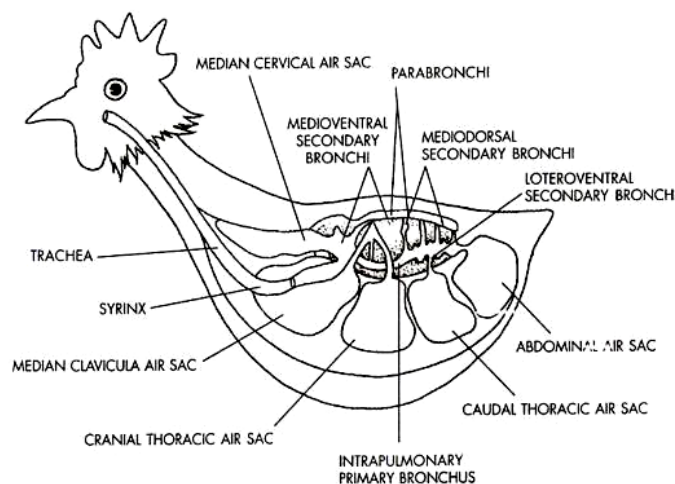
Kantong udara pada unggas berbeda dengan hewan mamalia.

Pada unggas terdapat empat pasang kantong udara. Letaknya diantara leher sampai dinding perut dengan satu kantong median di dalam rongga dada. Kantong ini membuka ke dalam paru dan berhubungan dengan tulang pneumatik.

Kantong udara terdiri atas suatu rongga dengan dinding jaringan yang tipis dan halus sehingga sulit dikenali pada saat mengempis, sehingga sewaktu dilakukan bedah bangkai perlu perhatian yang lebih seksama.

Pita Suara

Suara unggas dihasilkan oleh pita suara atau jakun bagian bawah yang terdapat pada batang tenggorok, yaitu percabangan bronkhi menjadi dua. Pita suara merupakan satu-satunya bagian alat pernapasan yang mampu menghasilkan suara, sedangkan jakun bagian atas bertindak sebagai pembentuk suara.



Gambar 20. Sistem pernapasan pada unggas

Laju pernapasan diatur oleh kandungan karbon dioksida dalam darah. Apabila kandungan karbon dioksida meningkat maka laju pernapasan juga semakin meningkat. Frekwensi pernafasan pada unggas yang sedang istirahat berkisar antara 15 – 25 kali/ menit. Pada burung inspirasi terjadi karena kontraksi otot-otot respiratory yang mendorong tulang iga ke arah depan, sehingga menghasilkan gerakan sternum ke depan dan ke bawah. Tulang-tulang iga lainnya bergerak ke arah lateral dan meyebabkan peningkatan volume tubuh. Pada kondisi tersebut paru-paru dan kantong udara ikut mengembang, sehingga tekanan gas dalam paru-paru dan kantong udara turun yang berakibat masuknya udara kedalam dua organ tersebut. Atau dengan kalimat lain apabila unggas menarik napas, otot inspirasi akan meningkatkan volume rongga tubuh yang menghasilkan tekanan negatif sehingga udara segar akan masuk kedalam paru-paru dan kantong udara.

Selama pelepasan pernapasan otot ekspirasi mengurangi volume rongga tubuh untuk menekan udara keluar kantong udara dan kembali kedalam paru-paru, lalu keluar tubuh.

Pernapasan dada adalah pernapasan yang melibatkan otot antar tulang rusuk. Mekanismenya dapat dibedakan sebagai berikut.

1. Fase inspirasi. Fase ini berupa berkontraksinya otot antar tulang rusuk sehingga rongga dada membesar, akibatnya tekanan dalam rongga dada menjadi lebih kecil daripada tekanan di luar sehingga udara luar yang kaya oksigen masuk.
2. Fase ekspirasi. Fase ini merupakan fase relaksasi atau kembalinya otot antara tulang rusuk ke posisi semula yang diikuti oleh turunnya tulang rusuk sehingga rongga dada menjadi kecil. Sebagai akibatnya, tekanan di dalam rongga dada menjadi lebih besar daripada tekanan luar, sehingga udara dalam rongga dada yang kaya karbon dioksida keluar.

Pernapasan perut adalah pernapasan yang melibatkan otot_diafragma. Mekanismenya dapat dibedakan sebagai berikut.

1. Fase inspirasi. Fase ini berupa berkontraksinya otot diafragma sehingga rongga dada membesar, akibatnya tekanan dalam rongga dada menjadi lebih kecil daripada tekanan di luar sehingga udara luar yang kaya oksigen masuk.
2. Fase ekspirasi. Fase ini merupakan fase relaksasi atau kembalinya otot diafragma ke posisi semula yang diikuti oleh turunnya tulang rusuk sehingga rongga dada menjadi kecil. Sebagai akibatnya, tekanan di dalam rongga dada menjadi lebih besar daripada tekanan luar, sehingga udara dalam rongga dada yang kaya karbon dioksida keluar.

Apabila unggas menarik napas, otot inspirasi akan meningkatkan volume rongga tubuh yang menghasilkan tekanan negatif sehingga udara segar akan masuk kedalam paru-paru dan kantong udara. Selama pelepasan pernapasan otot ekspirasi mengurangi volume rongga tubuh untuk menekan udara keluar kantong udara dan kembali kedalam paru-paru, lalu keluar tubuh.

Mekanisme pernapasan

Pernapasan merupakan fungsi fisiologis yang menjamin proses-proses oksidasi baik tingkat sel (pertukaran sel dengan lingkungan internal) maupun tingkat pertukaran organisme dengan lingkungan eksternal. Ketersediaan oksigen secara permanen merupakan faktor yang sangat penting bagi sebagian besar sel hewan. Hal ini dikarenakan metabolisme anaerob sangat jarang terjadi pada tubuh hewan dalam penyediaan energi dan tidak ada system cadangan yang dapat menyimpan oksigen lebih lama seperti pada system cadangan energi zat makanan. Oksigen selalu dipenuhi dari pertukaran melalui difusi sederhana. Untuk menjamin terjadinya pertukaran gas pada suatu organisme diperlukan persyaratan :

1. Organisme harus mempunyai membran pernapasan

2. Organisme mempunyai cara untuk menyalurkan gas ke dan dari membran pernapasan.
3. Organisme mempunyai cara untuk mengangkut gas antara membran dan sel-sel tubuh.

Membran pernapasan adalah suatu permukaan yang tipis, basah, dan permeable, berhubungan dengan lingkungan yang dapat dilalui gas. Membran tersebut dapat berupa permukaan tubuh, tetapi biasanya merupakan bagian dari alat-alat pernapasan seperti insang, ujung trachea atau alveolus pada paru-paru. Perpindahan gas melalui permukaan membrane selalu terjadi dengan difusi. Difusi ini terjadi karena ada perbedaan kadar dalam sel dan lingkungannya.

Kecepatan difusi gas dipengaruhi beberapa hal berikut :

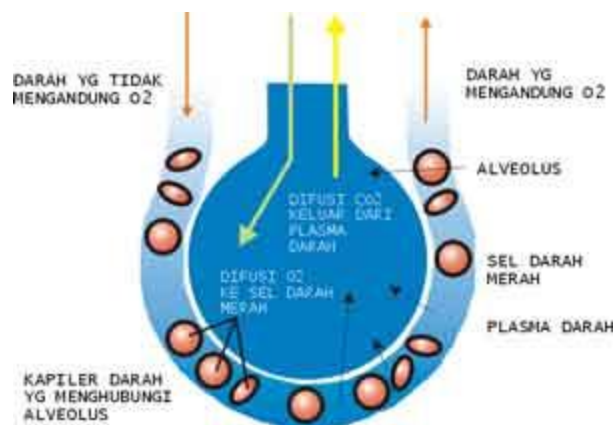
1. Tekanan gas; gas akan bergerak dari daerah gas bertekanan tinggi ke daerah gas bertekanan rendah. Adanya perbedaan tekanan oksigen dalam udara alveolus dan di darah dalam kapiler paru-paru sudah memungkinkan terjadinya pergerakan oksigen dari udara alveolus ke kapiler paru-paru. Demikian juga karbondioksida akan bergerak berlawanan arah dengan pergerakan oksigen tersebut.

Tabel 1 . Tekanan parsial pada udara atm atmosfer, udara alveolus, dan darah kapiler paru-paru

Gas	Udara Atmosfer		Udara Alveolus		Darah Arteri	Darah Vena
	%	mmHg	%	mmHg	mmHg	mmHg
O ₂	20,94	159,1	14,2	101	100	40
CO ₂	0,04	0,3	5,5	39	40	46
H ₂	79,02	600,6	80,3	573	573	573
Jumlah	100	760,0	100	713	713	659

Sumber : Dasar Fisiologi Ternak, Herry Sonjaya, 2012

2. Permeabilitas membran pernapasan. Membran pernapasan mempunyai dua lapisan yang sangat tipis, memisahkan udara dalam alveolus dengan darah di kapiler paru-paru. Gas pernapasan yaitu oksigen dan karbondioksida harus mampu membran tersebut dengan daya dorong yang dipengaruhi oleh perbedaan tekanan oksigen dan karbondioksida di udara dalam alveolus dengan didalam darah kapiler paru-paru. Membran pernapasan juga menimbulkan tekanan terhadap pergerakan oksigen dan karbondioksida. Tekanan yang dihasilkan oleh membran tersebut disebut koefisien difusi yang merupakan jumlah gas yang dapat menembus melintasi membran per menit per millimeter akibat perbedaan tekanan gas antara dua sisi membran.



Gambar 21. Pertukaran oksigen dan karbondioksida

3. Luas permukaan membran pernapasan; semakin luas permukaan semakin cepat difusi yang terjadi. Luas permukaan alveoli pada sapi mencapai 500m^2
4. Kecepatan sirkulasi darah. Kecepatan difusi meningkat seiring dengan peningkatan kecepatan aliran darah dalam kapiler paru-paru.
5. Reaksi kimia yang terjadi dalam darah. Ikatan antara hemoglobin dengan oksigen dan karbondioksida menyebabkan lebih banyak

oksigen dan karbondioksida yang mampu diangkut dibandingkan dengan jumlah oksigen dan karbondioksida yang larut dalam plasma.

c. Anatomi pernapasan hewan ruminansia

Alat pernapasan ruminansia terdiri atas paru dan saluran yang memungkinkan udara dapat mencapai atau meninggalkan paru. Saluran tersebut meliputi :

1. Hidung

Hidung adalah bagian yang berfungsi menghirup udara pernafasan, menyaring udara, menghangatkan udara pernafasan, juga berperan dalam resonansi suara. Hidung merupakan alat indera yang menanggapi rangsang berupa bau atau zat kimia yang berupa gas. Di dalam rongga hidung terdapat serabut saraf pembau yang dilengkapi dengan sel-sel pembau. setiap sel pembau mempunyai rambut - rambut halus(silia olfaktori) di ujungnya dan diliputi oleh selaput lendir yang berfungsi sebagai pelembab dan untuk menyaring udara yang masuk ke dalam rongga hidung. Bentuk dan ukuran hidung sangat bervariasi dari yang lunak, kenyal dan mudah dilatasi sampai pada hidung yang keras seperti pada babi. Kulit hidung bersambung dengan bagian moncong. Moncong pada kuda merupakan salah satu organ penyentuh yang utama dan digunakan untuk mengamati benda asing. Moncong ditutupi oleh rambut dan mengandung kelenjar sebacea dan kelenjar keringat. Bagian yang tidak berambut disebut planum nasale dan bagian ini akan menjadi kering dan bersisik bila hewan mengalami demam yang cukup lama.

2. Rongga Hidung

Rongga hidung terpisah dari rongga mulut oleh palatum keras dan lunak dan terbelah menjadi dua oleh tulang kartilago median. Rongga hidung dilapisi oleh membran mukosa. Membran ini membantu menghangatkan udara yang dihisap. Membran mukosa yang berada dibelakang mengandung ujung-ujung syaraf sensoris yang merupakan media untuk indra penciuman.

3. *Sinus*

Semua jenis hewan mempunyai sinus yaitu sinus maksiler, frontal, sphenoid dan polantin. Sinus ini merupakan saluran udara dari rongga udara di tulang cranial ke rongga hidung. Sapi dan domba mempunyai sinus tambahan yaitu sinus lakrimal. Pelaksanaan dehorning bisa menyebabkan sinus terbuka dan menjadi peka terhadap infeksi yang selanjutnya menyebabkan sinusitis.

4. *Faring*

Faring (tekak) merupakan persimpangan antara kerongkongan dan tenggorokan. Dalam keadaan normal udara tidak dapat dihirup bersamaan dengan makanan yang sedang ditelan. Terdapat katup yang disebut *epiglottis* (anak tekak) berfungsi sebagai pengatur jalan masuk ke kerongkongan dan tenggorokan.

5. *Laring*

Laring adalah pangkal tenggorokan, terdiri atas kepingan tulang rawan dan terdapat celah menuju batang tenggorok (trakea) disebut *glottis*, di dalamnya terdapat pita suara dan beberapa otot yang mengatur ketegangan pita suara sehingga timbul bunyi. Berfungsi untuk menyalurkan udara dari faring ke trakea atau mengontrol penghembusan (ekspirasi) dan penghirupan (inspirasi) udara, mencegah inhalasi benda-benda asing dan sangat perlu untuk pembentukan bunyi. Lima buah kartilago membentuk dasar laring pada kuda dan sapi. Roaring adalah suatu keadaan dimana kuda tidak dapat mendilatasi laring sehingga mengalami kesulitan dalam menghirup udara dalam jumlah yang memadai kedalam paru-parunya. Hal ini biasanya disebabkan karena kerusakan system syaraf vagus di daerah leher ke thorax.

6. *Trakea*

Berupa pipa yang dindingnya terdiri atas 3 lapisan, yaitu lapisan luar terdiri atas jaringan ikat, lapisan tengah terdiri atas otot polos dan cincin tulang rawan, dan lapisan dalam terdiri atas jaringan epitelium bersilia. Terletak di leher bagian depan kerongkongan.

7. *Bronkus*

Merupakan percabangan trakea yang menuju paru-paru kanan dan kiri. Struktur bronkus sama dengan trakea, hanya dindingnya lebih halus.

8. *Bronkiolus*

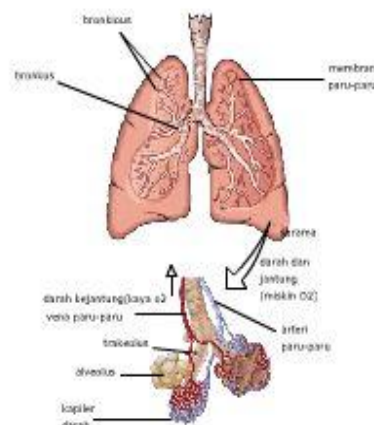
Bronkheolus adalah percabangan dari bronkhus, saluran ini lebih halus dan dindingnya lebih tipis. Bronkheolus kiri berjumlah 2, sedangkan kanan berjumlah 3, percabangan ini akan membentuk cabang yang lebih halus seperti pembuluh.

9. *Alveolus*

Berupa saluran udara buntu membentuk gelembung-gelembung udara, dindingnya tipis setebal selapis sel, lembab dan berlekatan dengan kapiler darah. Alveolus berfungsi sebagai permukaan pernapasan, luas total mencapai 100 m² (50 x luas permukaan tubuh) cukup untuk melakukan pertukaran gas ke seluruh tubuh. Di dalam paru-paru ini terdapat alveolus yang berjumlah ± 300 juta buah.

10. *Paru-Paru*

Paru-paru terletak di dalam rongga dada. paru-paru ada dua buah yaitu paru-paru kanan dan kiri. Paru-paru diselimuti oleh selaput paru-paru (pleura). Berjumlah sepasang terletak di dalam rongga dada kiri dan kanan. Bagian luar paru-paru dibungkus oleh selaput pleura untuk melindungi paru-paru dari gesekan ketika bernapas, berlapis 2 dan berisi cairan.

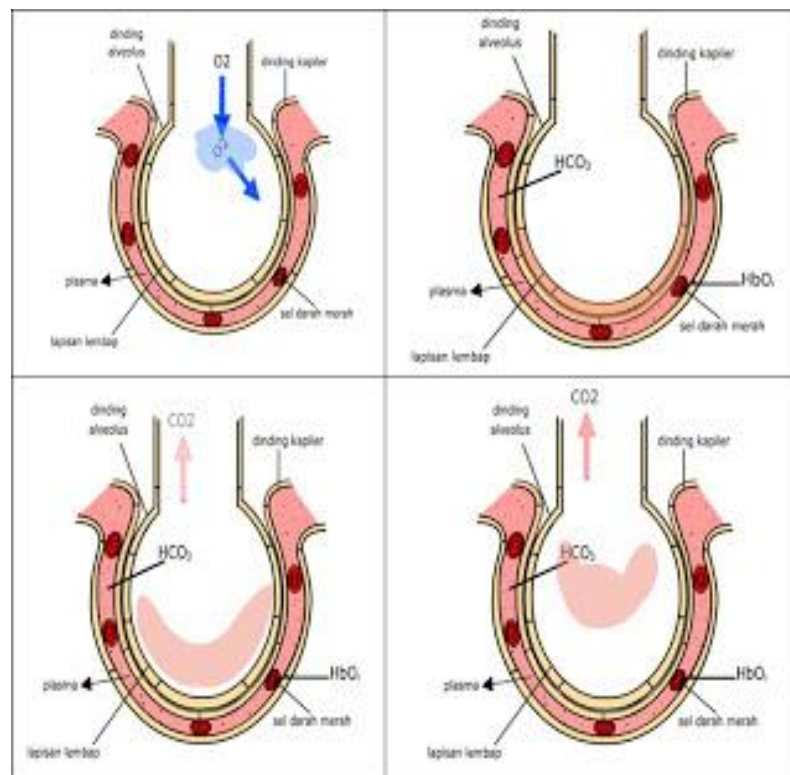


Gambar 22. Paru-paru

d. Mekanisme Pertukaran Gas

Saluran pernafasan memungkinkan bagi masuknya udara kedalam bagian yang paling kecil dari paru-paru yaitu alveoli. Setelah melewati saluran hidung dan laring, udara menjadi hangat dan menghisap uap air, udara masuk ke trachea, brokhiol dan akhirnya melewati saluran alveoli ke alveolus. Alveoli dikelilingi oleh kapiler pulmonary dan lapisan jaringan antara udara dan kapiler yang sangat tipis. Dinding tipis dari alveoli dan kapiler memungkinkan pergerakan oksigen ke darah dan pergerakan karbon dioksida kedalam udara alveolar.

Di dalam Alveolus, udara yang mengandung oksigen dipertukarkan ke dalam darah. Sedangkan karbondioksida di dalam darah dikeluarkan ke alveolus. Pertukaran ini disebut repirasi eksternal. Sedangkan pernapasan internal adalah apabila oksigen dari darah berdifusi menuju jaringan untuk oksidasi selular dan menghasilkan karbondioksida yang berdifusi kedalam darah.



Gambar 23. Mekanisme pertukaran oksigen dan karbondioksida

Berapa banyak udara yang dapat dihirup dalam sekali Inspirasi? Seperti telah disebutkan didepan bahwa untuk mencapai alveoli udara harus melewati hidung, pharing, laring, trachea, bronchi dan bronkiol. Udara yang menempati bagian lain system pernapasan yang tidak digunakan untuk pertukaran dengan kapiler darah paru-paru disebut 'dead space' atau ruang rugi. Sedangkan volume udara yang lewat ke dalam atau keluar hidung selama inspirasi dan ekspirasi disebut sebagai volume tidal. Pada kuda volume tidal mencapai 5-6 liter, pada sapi 3-4 liter sedangkan pada domba mencapai 300ml. Volume ruang rugi biasanya mencapai $\frac{1}{3}$ – $\frac{1}{4}$ dari volume tidal. Volume cadangan inspirasi adalah merupakan jumlah tambahan udara dari luar yang masih dapat diinspirasi dan melebihi volume tidal. Sementara pada akhir ekspirasi jumlah tambahan udara yang dapat diekspirasi dinamakan volume cadangan ekspirasi. Volume udara yang mencapai alveoli dan tersedia untuk pertukaran gas tergantung pada volume tidal, ruang rugi dan frekuensi pernapasan. Udara yang tersisa dalam paru-paru setelah ekspirasi maksimal disebut volume residu. Jumlah anatar cadangan inspirasi, volume tidal dan cadangan ekspirasi disebut kapasitas vital.

Tabel 2 . Volume udara pada paru-paru berbagai jenis ternak

Ternak	Frekuensi Pernapasan per menit	Volume Tidal	Volume Cadangan Inspirasi	Volume Cadangan Ekspirasi	Kapasitas Vital	Volume Residu
Kuda	12	5-6	12	12,0	30,0	10-12
Sapi	30	3-4	6	6,0	16,0	5-6
Domba	19	0,3	0,6	0,6	1,5	0,5
"Manusia"	15	0,5	1,5	1,5	3,5	1,0

Sumber : Herry Sonjaya, 2012

Berapa volume dan berapa kecepatan pernapasan yang dilakukan hewan , dapat diketahui dengan mengukur laju pernapasan hewan. Untuk melakukan pengukuran terhadap volume dan kecepatan pernapasan anda

dapat melakukan hal-hal sebagai berikut :

1. Menyiapkan Alat dan Bahan yang terdiri atas Respirometer lengkap dengan perangkatnya, timbangan, kantung plastik, beaker glass, termometer, jarum suntik, pemanas air, kapas, vaselin, eosin, KOH 4%, dan beberapa spesies hewan invertebrata kecil maupun hewan vertebrata kecil (mencit, cicak)
2. Lakukan penimbangan hewan percobaan terlebih dahulu satu per satu (untuk tiap praktikum digunakan minimal 3 spesies yang berbeda).
3. Selanjutnya susun respirometer sebagai mana mestinya dengan menginjeksikan eosin pada pipa respirometer (manometer) hingga skala 12 dan usahakan tidak adanya gelembung udara.
4. Selanjutnya masukkan kapas dan KOH 4% pada tabung sampel yang kosong dan masukkan hewan percobaan pada tabung yang lainnya.
5. Isolasi sistem dengan mengoleskan vaselin sehingga tidak terjadi kebocoran gas oksigen atau karbondioksida.
6. Letakkan perangkat percobaan pada posisi yang ideal dan biarkan selama 5 menit lalu hitung perubahan skala yang ditunjukkan oleh eosin pada manometer.
7. Untuk memvariasikan faktor suhu, maka percobaan pertama dilakukan pada suhu ruangan, percobaan kedua pada suhu lebih rendah (dengan meletakkan tabung hewan pada gelas berisi es), dan percobaan ketiga dengan suhu lebih tinggi (dengan meletakkan tabung hewan percobaan pada gelas berisi air panas). Jangan lupa mengukur suhu air pada gelas dengan menggunakan termometer.
8. Lakukan analisis data dengan membuat grafik hubungan laju pernapasan per masing-masing spesies terhadap suhu yang bervariasi (suhu perlakuan).
9. Interpretasikan data secara ringkas.

Pengangkutan O_2 , pertukaran gas antara O_2 dengan CO_2 terjadi di dalam alveolus dan jaringan tubuh melalui proses difusi. Pengangkutan Oksigen dalam darah terjadi dengan dua cara yaitu dengan cara sederhana

(terlarut dalam plasma darah) dan dengan cara diikat oleh pigmen pernapasan. Oksigen berikatan dengan *haemoglobin* (Hb) dalam darah yang disebut *deoksigenasi* dan menghasilkan senyawa *oksihemoglobin* (HbO). Sekitar 97% oksigen dalam bentuk senyawa oksihemoglobin, hanya 2 – 3% yang larut dalam plasma darah akan dibawa oleh darah ke seluruh jaringan tubuh, dan selanjutnya akan terjadi pelepasan oksigen secara difusi dari darah ke jaringan tubuh. Pigmen pernapasan (hemoglobin) merupakan protein dalam darah yang memiliki afinitas tinggi terhadap oksigen. Pigmen pernapasan sangat diperlukan oleh darah untuk meningkatkan kapasitas pengangkutan oksigen. Haemoglobin(Hb) tersusun atas senyawa porfirin besi yang berikatan dengan protein globin. Pada daerah yang mempunyai tekanan oksigen tinggi, Hb sangat mudah berikatan dengan oksigen membentuk oksihemoglobin. Sementara pada daerah yang memiliki tekanan oksigen rendah dan atau pH rendah , oksihemoglobin sangat mudah terurai dan membebaskan oksigen. Pengikatan oksigen pada hemoglobin bukan suatu proses oksidasi , melainkan penggabungan antara Fe^{++} pada hemin dengan molekul O_2 . Tahapan proses pengikatan oksigen sebagai berikut :

- a) Alveolus memiliki O_2 lebih tinggi dari pada O_2 di dalam darah.
- b) O_2 masuk ke dalam darah melalui difusi melewati membran alveolus
- c) Di dalam darah, O_2 sebagian besar (97%) diikat oleh Hb yang terdapat pada Eritrosit menjadi Oksihemoglobin (HbO_2).
- d) Selain diikat oleh Hb, sebagian kecil O_2 larut di dalam plasma darah (3%).
- e) Setelah berada di dalam darah, O_2 kemudian masuk ke jantung melalui vena pulmonalis untuk diedarkan ke seluruh tubuh yang membutuhkan.

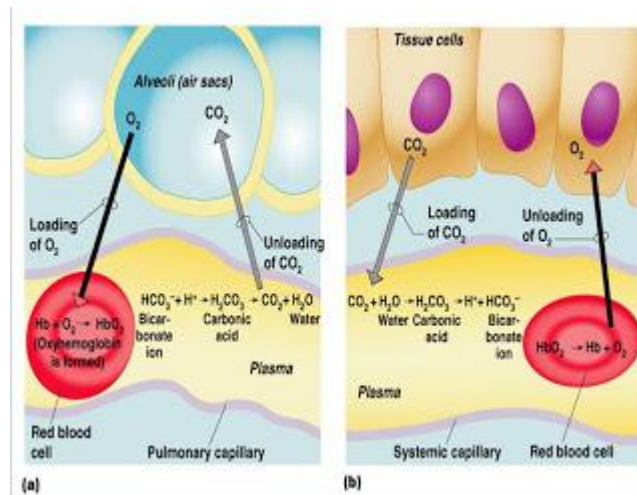
Pengangkutan CO_2 , metabolisme sel akan menghasilkan zat sisa antara lain karbondioksida dan air. Air yang dihasilkan tersebut disebut air metabolic yang tidak menimbulkan masalah karena masih dapat dimanfaatkan oleh tubuh. Sebaliknya karbondioksida dapat menimbulkan gangguan fisiologis, karbondioksida sangat mudah berikatan dengan air

membentuk asam karbonat yang memiliki kekuatan untuk menciptakan kondisi asam. Oleh karena itu karbondioksida yang terbentuk di jaringan harus segera diangkut dan dikeluarkan dari tubuh. Karbondioksida (CO_2) yang dihasilkan dari proses *pernapasan sel* akan berdifusi ke dalam darah yang selanjutnya akan diangkut ke paru-paru untuk dikeluarkan sebagai udara pernapasan. Ada 3 (tiga) cara pengangkutan CO_2 yaitu :

- a) Sebagai *ion karbonat* (HCO_3^-), sekitar 60 – 70%.
- b) Sebagai *karbominohemoglobin* (HbCO_2), sekitar 25%.
- c) Sebagai *asam karbonat* (H_2CO_3) sekitar 6 – 10%.

Pengangkutan karbondioksida dalam bentuk senyawa bikarbonat merupakan cara untuk mempertahankan keseimbangan pH. Aktivitas mempertahankan keseimbangan pH merupakan tugas tambahan bagi sistem pernapasan diluar tugas utamanya mengangkut oksigen dan karbondioksida. Adapun tahapan proses pengeluaran karbondioksida sebagai berikut :

- a) Di jaringan, CO_2 lebih tinggi dibandingkan yang ada di dalam darah.
- b) Ketika O_2 di dalam darah berdifusi ke jaringan, maka CO_2 di jaringan akan segera masuk ke dalam darah.
- c) Ketika CO_2 berada di dalam darah sebagian besar (70%) CO_2 akan diubah menjadi ion bikarbonat(HCO_3^-)
- d) 20% CO_2 akan terikat oleh Hb pada Eritrosit.
- e) Sedangkan 10% CO_2 lainnya larut dalam plasma darah.
- f) Di dalam darah, CO_2 di bawa ke jantung, kemudian oleh jantung CO_2 dalam darah dipompa ke paru-paru melalui arteri pulmonalis.
- g) Di paru-paru CO_2 akan dikeluarkan dari tubuh melalui ekspirasi



Gambar 24. Pertukaran oksigen dan karbondioksida

Pengaturan Pernapasan, pernapasan pada hewan merupakan proses yang diatur oleh syaraf untuk memenuhi kebutuhan akan oksigen dan membuang karbondioksida. Pengaturan ini dapat berlangsung secara kimia maupun melalui mekanisme syaraf. Tujuan pengaturan ini adalah untuk mengatur keseimbangan kadar oksigen dan karbondioksida dalam tubuh. Kekurangan oksigen atau kelebihan karbondioksida dalam darah atau cairan tubuh akan mengganggu proses fisiologis secara keseluruhan. Pengaturan pernapasan secara kimiawi pada hewan lebih banyak dirangsang oleh adanya peningkatan kadar karbondioksida dalam darah daripada penurunan kadar oksigen. Sedangkan pengaturan secara syaraf dilakukan oleh sekelompok sel syaraf pada pons varolli dan medulla oblongata.

Hal lain yang harus diatur adalah yang berkaitan dengan homeostatis kadar oksigen dan karbondioksida adalah kedalaman dan laju pernapasan. Kedua hal ini ditentukan oleh konsentrasi karbondioksida. Konsentrasi karbondioksida dipantau oleh kemoreseptor yang terdapat di pusat pernapasan di medulla oblongata. Pusat respiratori akan merespon penurunan pH cairan cerebrospinal. Hal ini kemudian akan merangsang dimulainya pembuangan karbondioksida. Pembuangan karbondioksida dan pemasukan oksigen harus sesuai dengan kebutuhan hewan yang

sangat bervariasi sesuai dengan aktivitas yang dilakukan. Pada saat laju metabolisme tinggi, kebutuhan oksigen dan pembentukan karbondioksida juga meningkat. Apabila pada saat tersebut darah tidak mengandung cukup oksigen untuk memenuhi kebutuhannya, hewan akan mengalami hipoksia atau bahkan asfiksia. Sebaliknya apabila kadar oksigen dalam darah terlalu tinggi, dapat terjadi oksidasi yang tidak diharapkan yang dapat mengakibatkan kehancuran sel-sel tubuh. Pasokan oksigen yang tidak memadai pada umumnya diakibatkan oleh adanya timbunan karbondioksida.

Kelainan sistem pernapasan, Sistem pernapasan dapat mengalami berbagai gangguan, baik karena kelainan sistem pernapasan atau akibat infeksi kuman. Beberapa jenis gangguan antara lain :

1. Asma/sesak napas, penyempitan saluran napas akibat otot polos pembentuk dinding saluran terus berkontraksi, disebabkan alergi atau kekurangan hormon adrenalin.
2. *Asfiksi*, gangguan pengangkutan dan penggunaan oksigen oleh jaringan akibat tenggelam, pneumonia, keracunan CO.
3. *Asidosis*, akibat peningkatan kadar asam karbonat dan asam bikarbonat dalam darah
4. *Pneumonia*, radang paru-paru akibat infeksi bakteri *Diplococcus pneumonia*.
5. *Difteri*, penyumbatan faring/laring oleh lendir akibat infeksi bakteri *Corynebacterium diphtheriae*
6. *Emfisema*, menggelembungnya paru-paru akibat perluasan alveolus berlebihan.
7. *Tuberculosis* (TBC), penyakit paru-paru akibat infeksi bakteri *Mycobacterium tuberculosis*.
8. Peradangan pada sistem pernapasan :
 - a) *bronchitis*, radang bronkhus.
 - b) *laringitis*, radang laring
 - c) *faringitis*, radang faring
 - d) *pleuritis*, radang selaput paru-paru

- e) *renitis*, radang rongga hidung
- f) *sinusitis*, radang pada bagian atas rongga hidung (sinus)

Gangguan dinding alveolus, gangguan pada organ pernapasan antara lain :

- a) Pneumonia / Pnemonia, adalah suatu infeksi bakteri *diplococcus pneumonia* yang menyebabkan peradangan pada dinding alveolus.
- b) Tuberkolosis / TBC, merupakan penyakit yang disebabkan oleh baksil yang mengakibatkan bintil-bintil pada dinding alveolus.
- c) Masuknya air ke alveolus.

Sedangkan gangguan pencemaran lingkungan khususnya udara dapat berupa :

- a) Kontaminasi gas CO/karbon monoksida atau CN/sianida.
- b) Kadar haemoglobin yang kurang pada darah sehingga menyebabkan tubuh kekurangan oksigen atau kurang darah alias anemia.

Sistem pernapasan memiliki fungsi utama untuk memasok oksigen kedalam tubuh dan membuang karbondioksida dari dalam tubuh. Fungsi lain dari pernapasan adalah untuk menjaga keseimbangan pH dan keseimbangan elektrik dalam cairan tubuh. Organ pernapasan dapat berupa kulit, insang, trachea dan paru-paru tergantung dari jenis hewannya. Dalam aktivitas bernapas terdiri atas dua kegiatan yaitu inspirasi dengan menghirup udara dan ekspirasi mengeluarkan udara dari dalam paru-paru. Pada bangsa unggas selain paru-paru ada organ lain yaitu kantong udara yang membantu dalam system pernapasan.

Difusi gas antara organ respiratori dengan lingkungan terjadi karena adanya perbedaan tekanan gas. Pengangkutan oksigen oleh darah sangat dipengaruhi oleh keberadaan pigmen respiratorik yang dikenal dengan hemoglobin. Semua aktivitas pernapasan, yaitu pengendalian kadar oksigen dan kadar karbondioksida dilakukan oleh system syaraf.

MENANYA :

Berdasarkan hasil pengamatan yang telah Anda lakukan dan untuk meningkatkan pemahaman Anda tentang anatomi pernapasan hewan ruminansia dan non ruminansia, buatlah minimal 2 pertanyaan dan lakukan diskusi kelompok tentang :

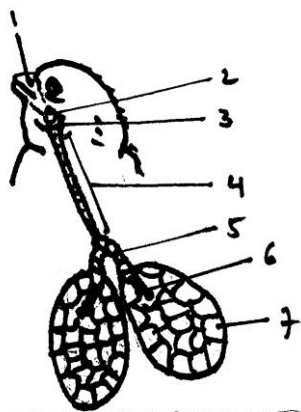
- 6) Faktor-faktor yang mempengaruhi bentuk anatomi pernapasan hewan ruminansia dan non ruminansia.
- 7) Faktor-faktor yang mempengaruhi proses pernapasan hewan ruminansia dan non ruminansia.
- 8) Aktivitas apa saja yang dapat mempengaruhi anatomi pernapasan hewan ruminansia dan non ruminansia.

MENGUMPULKAN INFORMASI / MENCoba :

5. Cari informasi dari berbagai sumber (internet, modul, buku-buku referensi, serta sumber-sumber lain yang relevan) tentang anatomi pernapasan hewan ruminansia dan non ruminansia!
6. Lakukan pengamatan anatomi pernapasan hewan ruminansia dan ruminansia dengan menggunakan lembar kerja sebagai berikut :

Lembar Kerja 1

- A. Judul : Mengidentifikasi bagian-bagian anatomi pernapasan (pernapasan) pada unggas
- B. Tujuan : Peserta didik dapat mengidentifikasi bagian-bagian anatomi pernapasan ternak unggas dengan benar.
- C. Dasar Teori : Sistem pernapasan atau pernapasan memiliki fungsi utama untuk memasok oksigen ke dalam tubuh serta membuang karbondioksida dari dalam tubuh. Unggas bernapas dengan menggunakan paru-paru dan kantong udara (*air sacs*). Secara umum sistem pernapasan unggas didukung oleh beberapa anatomi, yaitu lubang hidung (*nares anteriores*) yang berjumlah sepasang, *larynx yang berjumlah sepasang*, trakhea



Anatomi anatomi pernapasan unggas

(merupakan lanjutan dari laring ke arah kaudal), *syrinx* atau pita suara, bronchi (merupakan percabangan dari trakhea ke arah kanan dan kiri), paru-paru (terdapat pada bagian ujung bronchi dan berjumlah sepasang), kantong udara serta rongga tulang

- D. Alat dan Bahan :

- Alat :
1. Alat bedah lengkap (gunting, pinset, scapel)
 2. Meja bedah
 3. Papan bedah
 4. Loupe
 5. Meteran

6. Jangka sorong
7. Timbangan digital
8. Masker
9. Sarung tangan
10. Jas praktikum

Bahan : 1. Ayam (anatomi pernapasan)
2. Itik (anatomi pernapasan)

E. Langkah Kerja :

1. Sembelih/ matikan ayam dengan cara memotong pada bagian tulang kepala dan tulang leher pertama (atau pada bagian oesophagus, trachea, vena jugularis, arteri carotis sampai putus).
2. Rendam ayam dalam air hangat (50-60°C) selama 2 menit agar bulu ayam mudah dicabut. Cabut dan bersihkan bulu-bulu yang menutupi tubuhnya.
3. Amati anatomi-anatomi pernapasan pada ayam dan itik, kemudian gambar dan sebutkan bagian-bagiannya.
 - a. Lubang hidung atau (*nares anteriores*). Dimanakah letaknya dan berapa jumlahnya?
 - b. Larink. Terdapat di antara lubang hidung dengan trachea.
 - c. Buka atau iris paruh dari arah depan ke dalam. Berapa jumlahnya?
 - d. Trakhea. Merupakan lanjutan dari larink kearah kaudal. Berupa suatu pita yang mempunyai cincin-cincin tulang?
 - e. Syrink atau pita suara.
 - f. Syrink terdapat pada batang tenggorok bagian bawah yaitu tepat pada percabangan bronki menjadi dua
 - g. Bronkhi
 - h. Bronkhi merupakan percabangan dari trakhea kearah kanan dan kiri (*bronchus dexter* dan *bronus sinister*),
 - i. Paru-paru atau pulmo
 - j. Paru-paru terdapat pada bagian ujung-ujung bronkhi berjumlah sepasang dan melekat pada bagian *dorsal thorax*.

Paru-paru terbungkus oleh selaput yang disebut *pleura*

- k. Kantung udara.
 - l. Kantung udara merupakan suatu rongga dengan dinding jaringan tipis dan halus sehingga sulit dikenali pada posisi mengempis atau pada ayam yang sudah
4. Dari kedua jenis unggas yang anda amati apakah ada perbedaan dari system pernafasan tersebut? Mengapa? Jelaskan!
 5. Buatlah laporan dari hasil praktik anda!
 6. Buat bahan presentasi!
 7. Presentasikan hasil praktik anda!

MENGKOMUNIKASIKAN :

Berdasarkan hasil pengamatan, pengumpulan informasi dan identifikasi serta asosiasi yang telah anda lakukan :

- 5) Buatlah laporan tertulis secara individu!
- 6) Buatlah bahan presentasi dan presentasikan di depan kelas secara kelompok!

3. Refleksi

Setelah Anda mempelajari materi anatomi pernapasan hewan, yang meliputi hewan ruminansia dan non ruminansia, jawablah pertanyaan-pertanyaan berikut ini :

a.	Pertanyaan: Hal-hal apa saja yang dapat Anda lakukan terkait dengan anatomi pernapasan hewan?
	Jawaban:
b.	Pertanyaan: Pengalaman baru apa yang Anda peroleh dari materi anatomi pernapasan hewan?
	Jawaban:
c.	Pertanyaan: Manfaat apa saja yang Anda peroleh dari materi anatomi pernapasan hewan?
	Jawaban:

d.	<p>Pertanyaan:</p> <p>Aspek menarik apa saja yang Anda temukan dalam materi anatomi pernapasan hewan?</p>
	<p>Jawaban:</p>

4. Tugas

- a. Lakukan observasi (pengamatan) terhadap anatomi pernapasan hewan dengan cara :
 - 1) Membaca uraian materi pada buku teks bahan ajar ini tentang anatomi pernapasan hewan.
 - 2) Mencari informasi di peternakan lokasi setempat yang berkaitan dengan anatomi pernapasan hewan ruminansia .
 - 3) Mencari informasi di peternakan lokasi setempat yang berkaitan dengan anatomi pernapasan hewan non ruminansia .
 - 4) Mengamati anatomi pernapasan hewan.
- b. Buatlah minimal 2 pertanyaan terhadap hal-hal yang belum Anda pahami atau perlu penjelasan dari hasil observasi anatomi pernapasan hewan tersebut!
- c. Lakukan pengamatan pada seekor ternak ruminansia dan non ruminansia. Identifikasi anatomi-anatomi pernapasan yang sangat mempengaruhi kondisi kesehatan ternak.
- d. Lakukan rangsangan-rangsangan terhadap fungsi-fungsi syaraf anatomi pernapasan pada ternak tersebut. Apa yang dapat anda amati dari hasil perangsangan tersebut?
- e. Bagaimana jika seekor sapi sejak lahir tidak diberikan pakan jenis rumput-rumputan, tetapi diberikan pakan konsentrat jenis pellet?
- f. Sebaliknya bagaimana jika seekor ayam sejak doc diberikan pakan yang mengandung serat saja?

5. Tes Formatif

Pilihlah salah satu jawaban yang tepat dengan cara memberi tanda silang pada huruf didepan jawaban yang anda pilih.

1. Pertukaran karbondioksida dan oksigen pada waktu bernafas terjadi di :
 - A. Alveole
 - B. Bronchus
 - C. Trakhea
 - D. Bukan salah satu diatas

2. Sistem pernafasan pada unggas, selain menggunakan paru-paru juga dibantu oleh
 - A. kantong hawa
 - B. tulang spon
 - C. tulang corticoid
 - D. bukan salah satu diatas

3. Dalam pernapasan tekanan negatif, inspirasi disebabkan oleh :
 - A. pemaksaan udara dari tenggorokan ke paru-paru
 - B. kontraksi diafragma
 - C. relaksasi otot tulang rusuk
 - D. kontraksi otot abdomen

4. Penurunan pH darah akibat lari akan :
 - A. menurunkan laju pernapasan
 - B. meningkatkan denyut jantung
 - C. menurunkan jumlah oksigen yg dibebaskan dari hemoglobin
 - D. menurunkan pengikatan karbodioksida ke hemoglobin

5. Sistem pernapasan yang tidak berhubungan erat dengan suplai darah adalah :
 - A. paru-paru vertebrata
 - B. insang ikan
 - C. sistem trakhea serangga

D. kulit luar cacing tanah

6. Volume udara yang masih dapat dikeluarkan pada saat ekspirasi adalah

A. Volume Tidal

B. Cadangan inspirasi

C. Cadangan ekspirasi

D. Dead Space

7. Gabungan antara cadangan ekspirasi, cadangan inspirasi dan volume tidal disebut

A. Kapasitas vital

B. VO_2 maks

C. Maximal Voluntary Ventilation

D. Volume Tidal

8. Pada saat bernapas, Tumbuhan mengeluarkan

A. Oksigen

B. Karbondioksida

C. Oksigen dan karbondioksida

D. Karbohidrat

9. Pertukaran Oksigen dan karbondioksida terjadi akibat

A. Perbedaan tekanan

B. Perbedaan permeabilitas

C. Keperluan hidup

D. Perbedaan potensial

10. Kekurangan Oksigen dalam jaringan disebut

A. Anoksia

B. Anoreksia

C. Hipoksia

D. Cyanosis

C. Penilaian

1. Sikap

Anda diminta untuk melakukan penilaian diri. Penilaian ini dilakukan cara sebagai berikut :

- 1) Bacalah pernyataan yang ada di dalam kolom dengan teliti
- 2) berilah tanda cek (√) sesuai dengan kondisi dan keadaan kalian sehari-hari

a) Sikap Spiritual

	Aspek Pengamatan	Skor			
		1	2	3	4
1	Berdoa sebelum dan sesudah melakukan sesuatu				
2	Mengucapkan rasa syukur atas karunia Tuhan				
3	Memberi salam sebelum dan sesudah menyampaikan pendapat/presentasi				
4	Mengungkapkan kekaguman secara lisan maupun tulisan terhadap Tuhan saat melihat kebesaran Tuhan				
5	Merasakan keberadaan dan kebesaran Tuhan saat mempelajari ilmu pengetahuan				
Jumlah Skor					

b). Sikap Jujur

No	Aspek Pengamatan	Skor			
		1	2	3	4
1	Tidak nyontek dalam mengerjakan ujian/ulangan/tugas				
2	Tidak melakukan plagiat (mengambil/menyalin karya orang lain tanpa menyebutkan sumber) dalam mengerjakan setiap tugas				
3	Mengungkapkan perasaan terhadap sesuatu apa adanya				

4	Melaporkan data atau informasi apa adanya				
5	Mengakui kesalahan atau kekurangan yang dimiliki				
Jumlah Skor					

c). Sikap Disiplin

No	Sikap yang diamati	Melakukan	
		Ya	Tidak
1	Masuk kelas tepat waktu		
2	Mengumpulkan tugas tepat waktu		
3	Memakai seragam sesuai tata tertib		
4	Mengerjakan tugas yang diberikan		
5	Tertib dalam mengikuti pembelajaran		
6	Mengikuti praktikum sesuai dengan langkah yang ditetapkan		
7	Membawa buku tulis sesuai mata pelajaran		
8	Membawa buku teks mata pelajaran		
Jumlah			

2. Pengetahuan

Pilihlah salah satu jawaban yang tepat dengan cara memberi tanda silang pada huruf didepan jawaban yang anda pilih.

- Pertukaran karbondioksida dan oksigen pada waktu bernafas terjadi di :
 - Alveole
 - Bronchus
 - Trakhea
 - Bukan salah satu diatas

2. Sistem pernafasan pada unggas, selain menggunakan paru-paru juga dibantu oleh
 - A. kantong hawa
 - B. tulang spon
 - C. tulang corticoid
 - D. bukan salah satu diatas

3. Dalam pernapasan tekanan negatif, inspirasi disebabkan oleh :
 - A. pemaksaan udara dari tenggorokan ke paru-paru
 - B. kontraksi diafragma
 - C. relaksasi otot tulang rusuk
 - D. kontraksi otot abdomen

4. Penurunan pH darah akibat lari akan :
 - A. menurunkan laju pernapasan
 - B. meningkatkan denyut jantung
 - C. menurunkan jumlah oksigen yg dibebaskan dari hemoglobin
 - D. menurunkan pengikatan karbodioksida ke hemoglobin

5. Sistem pernapasan yang tidak berhubungan erat dengan suplai darah adalah :
 - A. paru-paru vertebrata
 - B. insang ikan
 - C. sistem trakhea serangga
 - D. kulit luar cacing tanah

6. Volume udara yang masih dapat dikeluarkan pada saat ekspirasi adalah
 - A. Volume Tidal
 - B. Cadangan inspirasi
 - C. Cadangan ekspirasi
 - D. Dead Space

7. Gabungan antara cadangan ekspirasi, cadangan inspirasi dan volume tidal disebut
- Kapasitas vital
 - VO₂ maks
 - Maximal Voluntary Ventilation
 - Volume Tidal
8. Pada saat bernapas, Tumbuhan mengeluarkan
- Oksigen
 - Karbendioksida
 - Oksigen dan karbendioksida
 - Karbohidrat
9. Pertukaran Oksigen dan karbendioksida terjadi akibat
- Perbedaan tekanan
 - Perbedaan permeabilitas
 - Keperluan hidup
 - Perbedaan potensial
10. Kekurangan Oksigen dalam jaringan disebut
- Anoksia
 - Anoreksia
 - Hipoksia
 - Cyanosis

Skor :

Keterangan	Skor
Soal 1	10
Soal 2	10
Soal 3	10
Soal 4	10
Soal 5	10
Soal 6	10

Soal 7	10
Soal 8	10
Soal 9	10
Soal 10	10

2. Keterampilan

Lakukan identifikasi anatomi pernapasan hewan dengan tanda “√” pada kolom “YA” jika jawaban sesuai, dan kolom “TIDAK” jika jawaban tidak sesuai dengan kriteria keberhasilan di bawah ini.

Kompetensi	Kinerja	Indikator Keberhasilan	Ya	Tidak
Mengidentifikasi bagian-bagian anatomi pernapasan pada unggas	Bagian-bagian anatomi pernapasan pada unggas diidentifikasi	<ul style="list-style-type: none">• Peralatan disiapkan dengan baik• Menyembelih unggas dengan cara memotong pada bagian tulang kepala dan tulang leher pertama• Merendam ayam dalam air hangat (50-60°C) selama 2 menit agar bulu ayam mudah dicabut.• Mencabut dan membersihkan bulu-bulu yang menutupi tubuhnya• Mengamati anatomi-anatomi pernapasan pada ayam dan itik• Menggambar dan sebutkan bagian-bagian anatomi pernapasan ayam dan itik		

Kegiatan Belajar 4. Anatomi Peredaran Darah

A. Deskripsi

Kondisi penampilan ternak merupakan pencerminan kesehatan ternak secara umum. Untuk mengetahui kesehatan ternak dapat dilihat dari penampilan ternak. Kondisi yang segar, proporsional, aktif, lincah dapat dikatakan ternak tersebut dalam kondisi sehat. Sebaliknya apabila ternak lesu, lemah, menyendiri, sayu, kurang bergairah maka ternak tersebut kemungkinan menderita sakit. Sebelum mengidentifikasi adanya kelainan-kelainan pada ternak terlebih dahulu sebaiknya mengenal kondisi ternak normal, baik kondisi umum maupun kondisi anatomi-anatomi tubuhnya. Pada ternak akan dijumpai adanya perbedaan-perbedaan antara ternak ruminansia dan ternak non ruminansia. Sistem pencernaan pada ternak sapi akan berbeda dengan sistem pencernaan pada kuda atau ayam, demikian pula sistem pernafasan pada sapi akan berbeda dengan sistem pernafasan pada ayam. Pada bahan ajar ini akan disampaikan kondisi normal pada ternak baik ruminansia maupun non ruminansia.

B. Kegiatan Belajar

1. Tujuan Pembelajaran

Setelah menyelesaikan kegiatan belajar ini, siswa dapat :

- a. Menjelaskan anatomi peredaran hewan
- b. Mengidentifikasi anatomi peredaran darah hewan
- c. Menalar anatomi peredaran darah hewan

MENGAMATI / OBSERVASI :

Lakukan pengamatan terhadap anatomi peredaran darah hewan ruminansia dan unggas dengan cara :

- 10) Membaca uraian materi tentang anatomi peredaran darah hewan, meliputi ruminansia dan non ruminansia.
- 11) Mencari informasi di lokasi setempat tentang anatomi peredaran darah hewan ruminansia dan non ruminansia
- 12) Mengamati suatu anatomi pada hewan ruminansia dan non ruminansia

2. Uraian materi

a. Sistem Peredaran Darah

Pernahkah anda mendonorkan darah anda? Di Negara kita ada organisasi yang secara konsisten mengumpulkan dan mendistribusikan darah. Palang Merah Indonesia (PMI) secara rutin menggelar pengumpulan darah. Darah yang dikumpulkan kemudian disalurkan bagi orang-orang yang membutuhkan karena berbagai hal. Bagaimana pentingnya sehingga perlu ada lembaga yang khusus mengurus masalah darah ini? Beralih pada dunia hewan, kalau kita perhatikan pada proses pemotongan hewan, hewan akan segera mati setelah sebagian besar darah hilang keluar tubuh. Seberapa besar peran dan fungsi darah dalam kelangsungan kehidupan?

Pada hewan ukuran kecil, sistem peredaran darah tidak diperlukan untuk transportasi zat-zat yang diperlukan tubuh seperti zat makanan, oksigen dan sisa metabolisme karena dapat berdifusi melalui ruang antar sel dengan mudah sehingga tidak diperlukan sistem transportasi untuk zat-zat tersebut diatas. Berbeda dengan dengan hewan yang berukuran lebih besar dimana aktivitasnya lebih tinggi sehingga kebutuhan zat untuk hidupnya juga lebih besar. Kebutuhan yang besar ini tidak mungkin disuplai dengan jalan difusi, sehingga dibutuhkan sistem peredaran darah sebagai alat transportasi untuk mensuplai berbagai kebutuhan zat untuk keperluan tubuh. Sistem peredaran darah terdiri atas darah, pembuluh darah dan jantung sebagai pusat peredaran.

Pada hewan ukuran kecil, berbagai macam zat seperti zat makanan, oksigen dan sisa metabolisme dapat berdifusi melalui ruang antar sel dengan mudah. Dengan demikian sistem peredaran darah untuk transportasi zat-zat tadi tidak diperlukan. Berbeda dengan dengan hewan yang berukuran lebih besar dimana aktivitasnya lebih tinggi sehingga kebutuhan zat untuk hidupnya juga lebih besar. Kebutuhan yang besar ini tidak mungkin disuplai dengan jalan difusi, sehingga dibutuhkan sistem peredaran darah sebagai alat transportasi untuk mensuplai berbagai kebutuhan zat untuk keperluan tubuh. Sistem peredaran darah terdiri atas darah, pembuluh

darah dan jantung sebagai pusat peredaran.

Jantung ruminansia mempunyai 4 ruang yang terbagi sempurna dan terletak didalam rongga dada serta terbungkus oleh perikardium. Darah pada ternak ruminansia terdiri atas dua komponen yaitu plasma darah dan sel-sel darah.

Fungsi utama darah adalah sebagai berikut :

- 1) Mengangkut oksigen dan karbondioksida dari alat pernafasan ke jaringan seluruh tubuh.
- 2) Membawa karbon dioksida dari jaringan ke paru-paru.
- 3) Mengangkut sari-sari makanan yang telah disiapkan oleh saluran makanan ke seluruh jaringan tubuh,
- 4) Mengangkat sisa-sisa metabolisme dari berbagai jaringan ke alat sekresi (ginjal).
- 5) Mengedarkan hormon dari kelenjar endokrin ke tempat-tempat yang membutuhkan.
- 6) Berperan penting dalam menyebarkan panas tubuh, pengendalian suhu dengan cara mengangkut panas dari struktur yang lebih dalam menuju ke permukaan tubuh.
- 7) Ikut berperan dalam mempertahankan keseimbangan air.
- 8) Berperan dalam sistem buffer, seperti bikarbonat di dalam darah membantu mempertahankan pH yang konstan pada jaringan dan cairan tubuh.
- 9) Penggumpalan atau pembekuan darah mencegah terjadinya kehilangan darah yang berlebihan pada saat luka.
- 10) Mengandung faktor-faktor penting untuk pertahanan tubuh terhadap penyakit.

Darah terdiri atas sel darah dan plasma darah. Sel darah terdiri atas eritosit, leukosit dan trombosit. Plasma merupakan cairan komponen penyusun darah yang memiliki komposisi yang sangat berbeda dengan cairan intrasel. Plasma mengandung sejumlah protein yang berguna untuk menghasilkan tekanan osmotik plasma. Protein plasma terdiri atas fibrinogen, globulin dan albumin. Fibrinogen berfungsi dalam pembekuan

darah, globulin berfungsi dalam sistem kekebalan dan albumin bertanggungjawab dalam mempertahankan volume plasma darah.

Darah merupakan media transportasi dalam tubuh. Bagian cairan darah, plasma, adalah cairan kekuning-kuningan terutama terdiri dari air. Semua nutrisi penting, hormon, dan protein pembekuan serta produk limbah diangkut dalam plasma. Sel darah merah dan sel darah putih juga tersuspensi dalam plasma. Plasma yang telah dihilangkan protein pembekuan disebut [serum](#).

Plasma kaya akan protein-protein terlarut lipid, dan karbohidrat. Limfe sangat mirip dengan plasma, hanya saja konsentrasinya sedikit lebih rendah, total berat darah sendiri merupakan satu per dua belas berat tubuh, dan pada manusia umumnya volume darah adalah kurang dari lima liter (George, 1999).

Komposisi kimia dan sifat-sifat plasma pada berbagai hewan belum banyak diketahui. Plasma darah pada manusia kira-kira 55% dari volume darah seluruhnya. Mempunyai kekentalan (viskositas) 1,7-2,2 kali air. Massa jenis antara 1.025-1.034. Mempunyai komposisi yang kira-kira tetap yaitu 90% air, 7% protein, 0,9% macam-macam garam, 0,1 % glukosa. Selain itu mengandung bahan-bahan organik dan anorganik lain dalam jumlah yang sangat kecil.

Bahan organik yang paling banyak dalam plasma darah yaitu protein dan disebut protein plasma. Protein plasma kira-kira 200-300 gram atau kira-kira 6-8 % dari berat seluruh plasma darah. Protein terdapat dalam bentuk koloid dan mempengaruhi kekentalan darah. Jenis protein terdapat dalam plasma darah meliputi albumin, globulin (alfa-1 globulin, alfa-2 globulin, beta globulin dan gama globulin) dan fibrinogen. Albumin alfa globulin, beta globulin protrombin dan fibrinogen dibentuk didalam hati sedangkan gama globulin diproduksi oleh sel plasma, jaringan limfoid dan nodus limfatikus.

Albumin disebut pula serum albumin merupakan protein plasma yang paling besar jumlahnya dalam plasma yaitu kira-kira 4-5% dari berat plasma darah. Albumin dihasilkan dihati oleh sel Kupffer. Albumin mempunyai berat molekul 68.000, merupakan partikel dengan bentuk lonjong. Albumin menyebabkan plasma mempunyai potensial osmotik kira-kira 30 mmHg.

Globulin atau disebut pula serum globulin bentuk partikelnya lebih lonjong dari albumin. Globulin dalam darah kira-kira 2,5% dari berat plasma. Berat molekulnya antara 90.000-1.300.000. Perbandingan konsentrasi masing-masing jenis globulin adalah alfa globulin 2,25%, beta globulin 0,80% dan gama globulin 0,66%.

Protein plasma yang lain adalah fibrinogen dan protrombin. Konsentrasi fibrinogen dalam darah kira-kira 0,35% (0,35 gram per 100 ml plasma). Protrombin juga dibentuk dihati dan dalam proses pembentukannya diperlukan vitamin K.

Protein plasma mempunyai beberapa kegunaan, antara lain adalah sebagai berikut:

- 1) Fibrinogen memegang peranan penting dalam proses pembekuan darah. Dengan adanya pembekuan darah, pendarahan dapat dihindarkan
- 2) Albumin, globulin, dan fibrinogen adalah penting untuk mempertahankan tekanan osmose darah. Besarnya tekanan osmose yang ditimbulkan oleh ketiga protein tersebut berkisar antara 25-39 mmHg. Adanya tekanan osmose yang relatif tinggi ini menyebabkan adanya perpindahan cairan dari cairan jaringan ke darah sehingga dapat mencegah adanya penimbunan cairan di jaringan
- 3) Protein plasma menyebabkan darah menjadi agak kental sehingga dapat mempertahankan tekanan darah yang penting untuk mengefisiensikan kerja jantung.
- 4) Protein plasma turut membantu keseimbangan asam basa atau PH darah

- 5) Globulin memegang peranan penting dalam mekanisme pertahanan tubuh
- 6) Merupakan cadangan protein jika protein dalam makanan berkurang

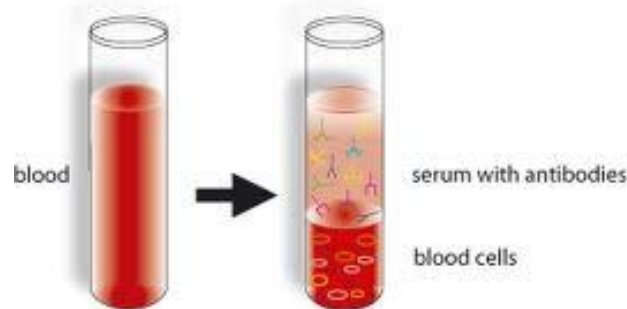
Sel darah merah berfungsi untuk mengangkut oksigen. Sel ini merupakan cakram yang kedua sisi permukaannya cekung (bikonkaf) dengan pinggiran yang tebal dan pusatnya tipis. Hemoglobin yang ada dalam sel darah memungkinkan erosit mengangkut oksigen dan penyebab warna merah pada darah. Hemoglobin bergabung dengan oksigen dalam paru-paru membentuk oksihemoglobin. Hemoglobin ini memungkinkan darah mengangkut oksigen 60 kali lebih banyak dibanding dengan air dalam kondisi yang sama. Methemoglobin merupakan produk oksidasi dari hemoglobin yang tidak mampu mengangkut oksigen karena zat besi dalam status Fe^{+++} . Nitrit merupakan penyebab methemoglobinemia pada hewan. Hewan yang mengonsumsi rumput yang banyak mengandung nitrat akan menyebabkan methemoglobinemia. Sedangkan karboksihemoglobin merupakan rekasi antara karbonmonoksida dengan hemoglobin. Reaksi ini membentuk senyawa yang stabilitasnya 210 kali lebih kuat daripada hemoglobin dengan Oksigen. Akibatnya hewan akan mengalami asfiksia.

Sel darah merah pada unggas memiliki nukleus sedangkan pada mamalia tidak memiliki nukleus. Sel darah dibentuk di dalam limpa. Limpa adalah suatu organ yang berbentuk bulat lonjong yang terletak di dalam rongga perut, berdekatan dengan empedal. Baik sel darah merah maupun sel darah putih dibentuk di dalam limpa, dan limpa ini berperan dalam penyimpanan sel darah merah. Peran limpa sangat penting karena berkaitan dengan pembentukan sel darah yang bertanggung jawab terhadap produksi antibodi.

Darah yang masuk dari seluruh tubuh ke jantung tidak mengandung oksigen (*deoxygenated blood*). Darah dari seluruh tubuh ini akan masuk ke jantung melalui atrium kanan, kemudian melalui ventrikel kanan. Adanya gerakan pompa jantung, darah yang berada pada ventrikel kanan akan

masuk ke paru-paru. Pada paru-paru darah akan melepaskan *karbondioksida* dan menyerap *oksigen*. Darah segar yang mengandung oksigen akan mengalir melalui ventrikel kiri menuju ke atrium kiri. Dengan adanya gerakan mendorong dari ventrikel kiri, darah akan masuk ke sistem arteri dan dibawa ke seluruh tubuh. Selanjutnya darah dari seluruh tubuh yang membawa produk buangan kembali ke jantung melalui sistem vena. Proses ini berulang-ulang secara teratur.

Serum darah terdiri dari plasma yang telah dihilangkan fibrinogennya. Plasma adalah bagian cair darah dan berwarna kuning dan sebagian besar terbuat dari air. Fibrinogens terdiri dari protein yang menyebabkan darah menggumpal. Komponen serum sering diukur selama tes laboratorium di mana pekerjaan darah diperlukan dan ada berbagai tes penggunaan mereka.



Gambar 25 . Serum darah 1

Albumin merupakan salah satu komponen serum yang sering diuji. Albumin merupakan protein larut air hadir dalam darah. Ini adalah protein yang paling melimpah dalam plasma semua mamalia. Bahkan, albumin membentuk setengah dari protein yang ditemukan dalam plasma. Secara alami, albumin adalah protein pembawa. Hal ini digunakan untuk mengangkut beberapa hormon dan asam lemak seluruh tubuh. Globulin adalah satu lagi komponen serum hadir dalam plasma. Globulin juga protein. Hal ini diproduksi baik oleh hati dan oleh sistem kekebalan tubuh. Kekurangan Antibodi sering dicurigai bila kadar globulin rendah. Istilah globulin kadang-kadang digunakan ketika merujuk ke protein globular. Hal

ini dapat menyesatkan karena beberapa protein globular, seperti albumin, globulin tidak benar-benar sendiri. Lainnya komponen serum adalah sekelompok molekul yang dikenal sebagai lipid. Lipid mencakup hal-hal seperti lemak, minyak, dan trigliserida. Kolesterol sering diperiksa juga selama profil lipid. Tes ini dapat membantu menentukan apakah pasien menderita kondisi seperti penyakit jantung koroner atau pengerasan pembuluh darah. Serum besi adalah satu lagi tes lain dilakukan saat memeriksa komponen serum. Tes ini sering dilakukan ketika kekurangan zat besi yang diduga seperti anemia. Tes ini umumnya dilakukan bersama dengan tes lainnya untuk secara akurat mengukur tingkat zat besi yang beredar dalam aliran darah. Elektroforesis protein serum adalah tes lain digunakan ketika pengujian komponen serum. Tes ini digunakan untuk mengukur protein yang dikenal sebagai globulin. Dalam tes khusus ini, protein globular sebenarnya dipisahkan dan diklasifikasikan menurut muatan listrik dan ukuran. Tes ini mengukur serum albumin, globulin alfa, beta globulin para, dan gamma globulin. Ini total serum protein tes lain dari komponen serum. Tes ini sering digunakan di tempat uji elektroforesis protein serum. Tes ini umumnya lebih disukai karena ini adalah tes yang jauh lebih murah. Ini hasil tes total serum protein juga dilengkapi kembali jauh lebih cepat daripada hasil uji elektroforesis protein serum.

Antiserum adalah produk yang berasal dari darah yang dapat digunakan untuk mengaktifkan sistem kekebalan tubuh seseorang yang telah terkena patogen atau toksin sehingga sistem kekebalan tubuh dapat menghilangkannya. Antisera digunakan bila pengobatan lain tidak tersedia, atau sebagai salah satu garis pertahanan dalam rencana pengobatan, tergantung pada spesifikasi situasi. Banyak perusahaan memproduksi antiserum untuk penggunaan medis dan penelitian, dan aplikasi yang paling umum dari antiserum adalah sebagai produk antivenin digunakan untuk mengobati paparan ular berbisa dan binatang beracun lainnya.

Antiserum terdiri dari serum darah, plasma darah yang dimurnikan, sarat dengan antibodi poliklonal yang dihasilkan oleh organisme inang. Antibodi

poliklonal klon sel induk yang menghasilkan antibodi terhadap satu atau lebih antigen. Ketika antibodi memasuki tubuh pasien, mereka menempel pada antigen, mereka mengenali dan sistem kekebalan tubuh melihat mereka sehingga bisa menyerang. Pada dasarnya, tindakan antiserum seperti bendera, menempel ke antigen dengan penandaan sehingga mereka dapat dilihat oleh sistem kekebalan tubuh. Beberapa racun dan zat patogen mengandalkan sementara sistem kekebalan tubuh yang tersisa. Mereka relatif lemah, dan ketika sistem kekebalan tubuh terbangun dengan infus antiserum, dapat menghilangkan penyerbu yang bermusuhan. Sumber Antiserum bervariasi, tergantung pada jenis patogen atau toksin seseorang yang telah terkena. Salah satu sumber adalah hewan yang berhasil bertahan hidup dari terinfeksi atau terkena serangan berbisa. Misalnya, dengan Tetanus, penyakit yang berbahaya yang sulit dilakukan perawatan, antiserum yang dimurnikan dari darah dari beberapa hewan percobaan yang diinfeksi tetanus dan berhasil mengobati orang-orang yang telah terkena penyakit. Antibodi yang berasal dari korban manusia kadang-kadang digunakan pada tahap awal epidemi, sementara peneliti masih mengidentifikasi penyakit dan mengembangkan pendekatan untuk pengobatan. Secara komersial, antiserum dapat dihasilkan dari hewan yang membawa infeksi, tetapi tidak sakit, atau dari hewan yang terkena jumlah kecil dari patogen dari waktu ke waktu. Eksposur tersebut memberikan sistem kekebalan tubuh dari waktu hewan untuk merespon dan mengembangkan antibodi, dan darah dapat diambil dan diproses untuk mengembangkan antiserum. Antisera dapat berlangsung singkat, dan mungkin cukup mahal karena jumlah pekerjaan yang terlibat dalam produksi, sehingga mereka biasanya disimpan ditebar di pusat medis utama saja, dengan rumah sakit dan klinik membuat permintaan ketika mereka membutuhkan antiserum spesifik yang lebih kecil.

Bentuk sel darah, ada tiga macam sel darah yaitu eritrosit, leukosit dan trombosit. Masing-masing mempunyai fungsi khusus, fungsi utama eritrosit ialah pengangkutan gas pernapasan, leukosit untuk pertahanan tubuh sedangkan trombosit untuk pembekuan darah.

Untuk lebih jelas tentang bentuk sel darah merah, lakukan pengamatan terhadap bentuk sel darah dengan cara mengerjakan Lembar Kerja 1.

Eritrosit, bentuk dan ukuran eritrosit tergantung pada jenis hewan. Pada mamalia sel darah merahnya tidak mempunyai inti, bentuknya bulat (kecuali pada Camellidae bentuknya lonjong) dan bikonkav. Eritrosit pada kebanyakan vertebrata yang lain mempunyai bentuk lonjong, berinti dan bikonveks. Pada umumnya eritrosit yang tidak berinti memiliki ukuran darah yang lebih kecil dari pada yang berinti. Eritrosit yang ukurannya paling besar terdapat pada bangsa amfibia.

Menurut strukturnya eritrosit terdiri atas membran sel dan substansi seperti spon disebut stroma dan hemoglobin yang menempati ruang-ruang kosong dari stroma. Membran sel eritrosit terdiri dari lipoprotein, golongan lipidanya adalah kolesterol, sepalin dan lesitin sedangkan golongan proteinnya adalah stromatin. Eritrosit berisi bermacam-macam substansi diantaranya adalah glukosa, enzim (katalase, karbonat, anhidrase), garam-garam organik dan anorganik.

Jumlah eritrosit tiap mm kubik untuk tiap jenis hewan berbeda-beda. Perbedaan ini dapat pula disebabkan karena faktor fisiologis. Faktor fisiologis yang mempengaruhi jumlah eritrosit pada adalah :

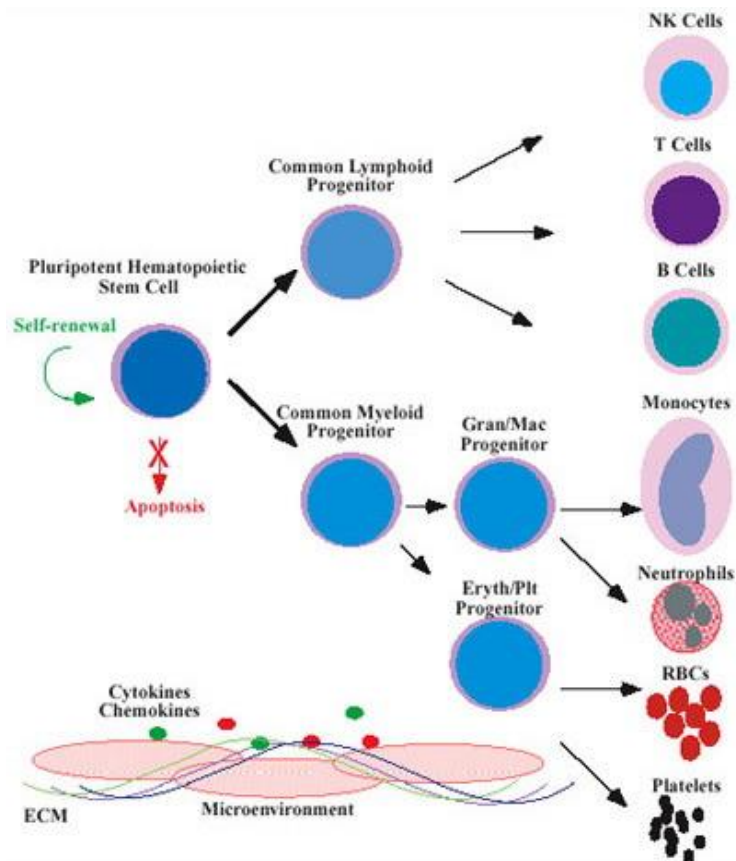
- 1) umur : eritrosit pada saat lahir jumlahnya paling tinggi yaitu sekitar 6,83 juta/mm kubik. Kemudian menurun dan pada umur 4 tahun jumlahnya 4 juta/mm kubik kemudian jumlahnya naik lagi dan pada umur 5 tahun keatas jumlahnya jumlahnya 5 juta/mm kubik
- 2) aktivitas : hewan yang melakukan aktivitas yang dilakukan secara teratur akan menaikkan jumlah eritrosit dan kadar hemoglobin
- 3) ketinggian tempat : hewan yang hidup didaerah dataran tinggi, jumlah eritrosit dan hemoglobinnya lebih banyak

Sel darah merah sel berbentuk disk yang diproduksi di sumsum tulang. Sel darah merah tidak memiliki inti, dan sitoplasma mereka dipenuhi dengan

hemoglobin. Hemoglobin adalah protein pigmen merah yang mengikat secara longgar untuk atom oksigen dan molekul karbon dioksida. Ini adalah mekanisme transportasi zat-zat ini. (Karbon dioksida Banyak juga diangkut sebagai ion bikarbonat.) Hemoglobin juga mengikat karbon monoksida. Sayangnya, ikatan ini ireversibel, sehingga sering menyebabkan keracunan karbon monoksida. Sebuah sel darah merah beredar selama sekitar 120 hari dan kemudian dihancurkan di limpa, organ yang terletak dekat perut dan terutama terdiri dari jaringan kelenjar getah bening. Ketika sel darah merah hancur, komponen besi dipertahankan untuk digunakan kembali dalam hati. Sisa dari hemoglobin diubah menjadi bilirubin. Ini substansi kuning adalah pigmen utama dalam empedu yang diproduksi di hati.

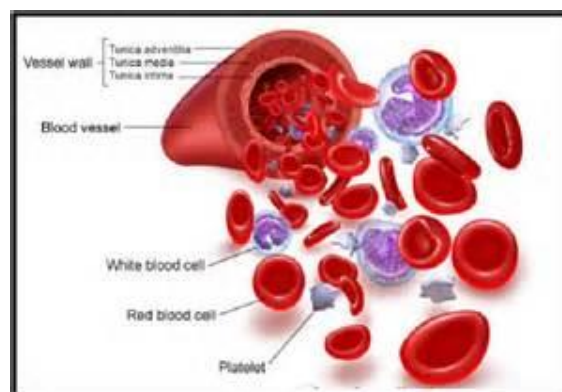
Setiap hari darah akan mengalami pergantian karena setiap hari ada darah yang rusak dan ada pelepasan sel darah baru. Semenjak lahir eritrosit dibentuk dalam sumsum tulang merah. Umur eritrosit diperkirakan 90-120 hari. Selama umur ini eritrosit mengadakan perjalanan 700 mil. Jika eritrosit sudah tua, maka akan dihancurkan oleh *sistem retikuloendotelial*. Retikuloendotelial adalah sel-sel yang sifatnya amoeboid dan fagositosis. Penghancuran eritrosit dilakukan dengan cara hemolisis dan fragmentasi. Hemoglobin yang terkandung dalam eritrosit kemudian dipecah menjadi globin dan heme. Heme ini kemudian terurai menjadi bilirubin dan Fe. Fe kemudian disimpan sebagai cadangan untuk proses hemopoiesis dalam sumsum tulang, sedangkan bilirubin diproses lebih lanjut dan untuk seterusnya diekskresikan bersama-sama dalam urin dan feses.

Karena ketidakmampuan eritrosit (sel darah merah) untuk proses divisi sel untuk mengisi jumlahnya sendiri, sel-sel lama yang pecah harus diganti dengan benar-benar sel-sel baru. Mereka bertemu kematian mereka karena mereka tidak memiliki mesin intraseluler khusus seperti pada umumnya, yang mengontrol pertumbuhan sel dan perbaikan, yang mengarah ke jangka hidup yang pendek sekitar 120 hari.



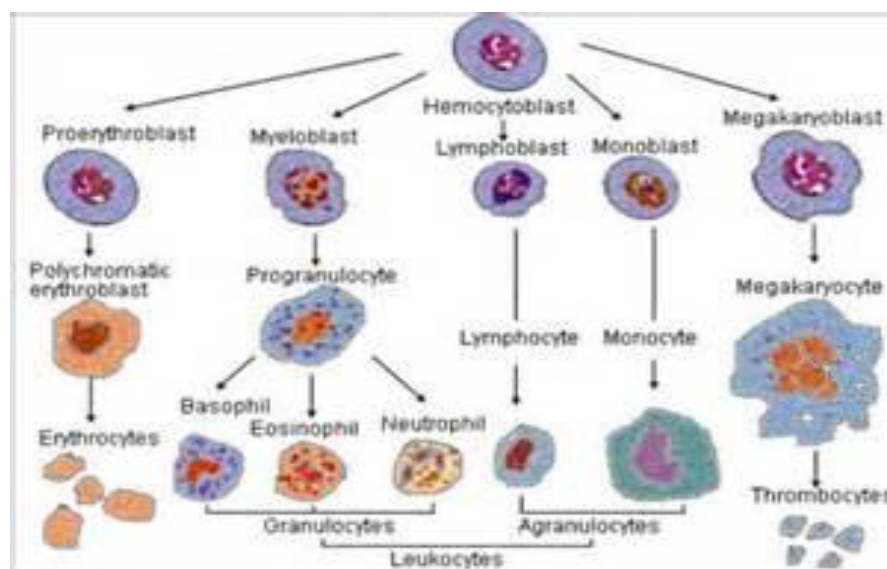
Gambar 26. Proses Diferensiasi Sel Darah

Jangka hidup yang pendek ini mengharuskan proses eritropoiesis, yaitu pembentukan sel darah merah. Semua sel darah terbentuk di sumsum tulang. Ini adalah pabrik eritrosit, yang lunak, jaringan cellar tinggi yang mengisi rongga internal tulang. Selama perkembangan intrauterine, tahap awal kehidupan, eritrosit diproduksi pertama oleh kantong kuning telur dan kemudian oleh limpa berkembang selama bulan ketiga kehamilan, sampai sumsum tulang terbentuk pada bulan ketujuh dan mengambil alih produksi eritrosit eksklusif.



Gambar 27. Sel Darah Merah

Pada ternak yang mempunyai sistem sirkulasi tertutup, darah dan cairan jaringan merupakan dua macam cairan yang terpisah. Darah terdiri atas cairan plasma dan sel darah, sementara cairan jaringan dibentuk dengan menyaring plasma yang kemudian akan berdifusi melalui dinding kapiler menuju ruang antar sel. Sebaliknya pada hewan yang mempunyai sistem sirkulasi terbuka pembatasan antara cairan jaringan dan cairan darah tidak dapat dilakukan secara sempurna. Hal ini terjadi karena cairan yang mengalir dalam pembuluh dan diruang antar sel merupakan cairan yang sama. Darah terdiri atas sel darah dan plasma darah. Sel darah terdiri atas eritosit, leukosit dan trombosit.



Gambar 28. Pembentukan Sel Darah Merah 1

Plasma merupakan cairan komponen penyusun darah yang memiliki komposisi yang sangat berbeda dengan cairan intrasel. Plasma mengandung sejumlah protein yang berguna untuk menghasilkan tekanan osmotik plasma. Protein plasma terdiri atas fibrinogen, globulin dan albumin. Fibrinogen berfungsi dalam pembekuan darah, globulin berfungsi dalam sistem kekebalan dan albumin bertanggungjawab dalam mempertahankan volume plasma darah. Jantung merupakan komponen dalam sistem sirkulasi yang berfungsi sebagai pompa penggerak cairan

tubuh disepanjang pembuluh darah. Aliran darah dalam pembuluh merupakan proses yang dinamis yang dipengaruhi oleh viskositas darah, tekanan hidrostatik, energi, tekanan darah dan tahanan pada dinding pembuluh darah. Konstraksi otot jantung merupakan kontraksi miogenik, artinya rangsangan untuk kontraksi berasal dari jantung itu sendiri bukan akibat rangsangan dari luar.

Jantung memiliki empat rongga yang terdiri atas dua serambi yang berdinding tipis dan dua bilik yang berdinding lebih tebal. Darah yang banyak mengandung karbon dioksida masuk ke jantung melalui vena kava anterior dan posterior kedalam serambi kanan. Selanjutnya darah akan ke bilik kanan yang terus akan dipompakan ke melalui arteri pulmonalis ke paru-paru untuk dibersihkan karbon dioksidanya dan digantikan dengan oksigen. Dari paru-paru melalui vena pulmonalis darah yang mengandung oksigen akan memasuki serambi kiri dan seterusnya ke bilik kiri dan diedarkan ke seluruh tubuh. Satu siklus jantung menghasilkan sekali denyutan jantung. Pada ternak sistem pembuluh darah terdiri atas empat jenis yaitu arteri, kapiler, venula dan vena. Arteri adalah pembuluh yang berfungsi mengangkut darah keluar dari jantung, Tekanan arteri ketika jantung berkontraksi disebut tekanan sistolik dan ketika relaksasi disebut diastolik. Kapiler adalah pembuluh darah terkecil dalam sistem sirkulasi, merupakan tempat pertukaran gas serta berbagai zat lainnya antara pembuluh darah dan sel jaringan. Sedangkan vena merupakan pembuluh darah yang berfungsi untuk membawa darah dari jaringan kembali ke jantung. Salah satu fungsi sistem sirkulasi adalah mengantarkan zat-zat yang dibutuhkan oleh tubuh. Zat-zat baik makanan maupun oksigen dibawa oleh darah ke seluruh tubuh. Pertukaran zat-zat tersebut dengan hasil metabolisme dipengaruhi oleh perbedaan tekanan pada kapiler dan tekanan pada sel jaringan.

Sistem peredaran darah terdiri atas jantung beserta salurannya yaitu arteri atau pembuluh nadi dan kapiler serta vena atau pembuluh balik dan venula. Jantung merupakan anatomi otot yang berperan penting dalam

peredaran darah. Secara anatomis, jantung dibagi menjadi 4 ruang yaitu dua ventrikel atau bilik (bilik kanan dan bilik kiri) dan 2 atrium atau serambi (serambi kanan dan serambi kiri). Dari keempat ruang ini memungkinkan terjadinya peredaran darah secara efisien.

Darah adalah suatu cairan jaringan yang beredar melalui jantung beserta pembuluhnya ke seluruh tubuh dan kembali lagi ke jantung. Darah tersusun atas cairan plasma, garam-garam, bahan kimia lainnya, eritrosit dan leukosit. Sel darah merah pada unggas berbeda dengan sel darah merah pada mamalia.

Sel darah merah pada unggas memiliki nukleus sedangkan pada mamalia tidak memiliki nukleus.

Ayam memiliki darah sekitar 8% dari bobot badannya (untuk anak ayam) dan 6% dari bobot badannya (untuk ayam dewasa). Setiap ml darah ayam mengandung 2,5 – 3,5 juta sel darah merah, tergantung umur dan jenis kelaminnya. Ayam jantan dewasa jumlah sel darah merahnya 500.000 lebih banyak dibanding dengan ayam betina.

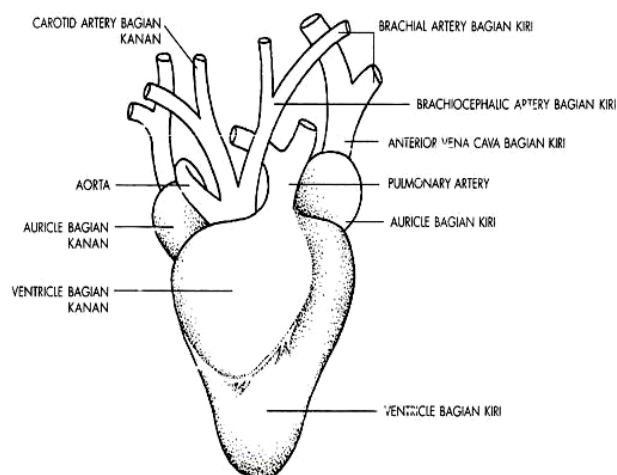
Sel darah dibentuk di dalam limpa. Limpa adalah suatu anatomi yang berbentuk bulat lonjong yang terletak di dalam rongga perut, berdekatan dengan empedal. Baik sel darah merah maupun sel darah putih dibentuk di dalam limpa, dan limpa ini berperan dalam penyimpanan sel darah merah. Peran limpa sangat penting karena berkaitan dengan pembentukan sel darah yang bertanggung jawab terhadap produksi antibodi.

Darah yang masuk dari seluruh tubuh ke jantung tidak mengandung oksigen (*deoxygenated blood*). Darah dari seluruh tubuh ini akan masuk ke jantung melalui atrium kanan, kemudian melalui ventrikel kanan.

Adanya gerakan pompa jantung, darah yang berada pada ventrikel kanan akan masuk ke paru-paru. Pada paru-paru darah akan melepaskan

karbon dioksida dan menyerap *oksigen*. Darah segar yang mengandung oksigen akan mengalir melalui ventrikel kiri menuju ke atrium kiri. Dengan adanya gerakan mendorong dari ventrikel kiri, darah akan masuk ke sistem arteri dan dibawa ke seluruh tubuh. Selanjutnya darah dari seluruh tubuh yang membawa produk buangan kembali ke jantung melalui system vena dan proses ini berulang-ulang secara teratur.

Denyut jantung ayam terhitung cepat sekitar 300 denyut/ menit. Semakin kecil ayam, semakin cepat pula denyut jantungnya. Denyut jantung juga sangat dipengaruhi oleh adanya rangsangan. Anak ayam yang dijatuhkan denyut jantungnya bisa mencapai 560 kali/menit.



Gambar 29. Sistem peredaran darah pada unggas

Tekanan darah sistolik dan diastolik meningkat dengan bertambahnya umur unggas. Pada unggas dewasa berkisar antara 75 mmHg dan 175 mmHg, sementara diastoliknya 140 – 160 mmHg. Darah ayam mengandung 2,5 – 3,5 juta sel darah merah per mm^3 tergantung umur dan jenis kelaminnya.

Fungsi utama sistem peredaran darah ini adalah mengalirkan darah dari jantung ke seluruh tubuh dan kembali lagi ke jantung. Sedangkan darah

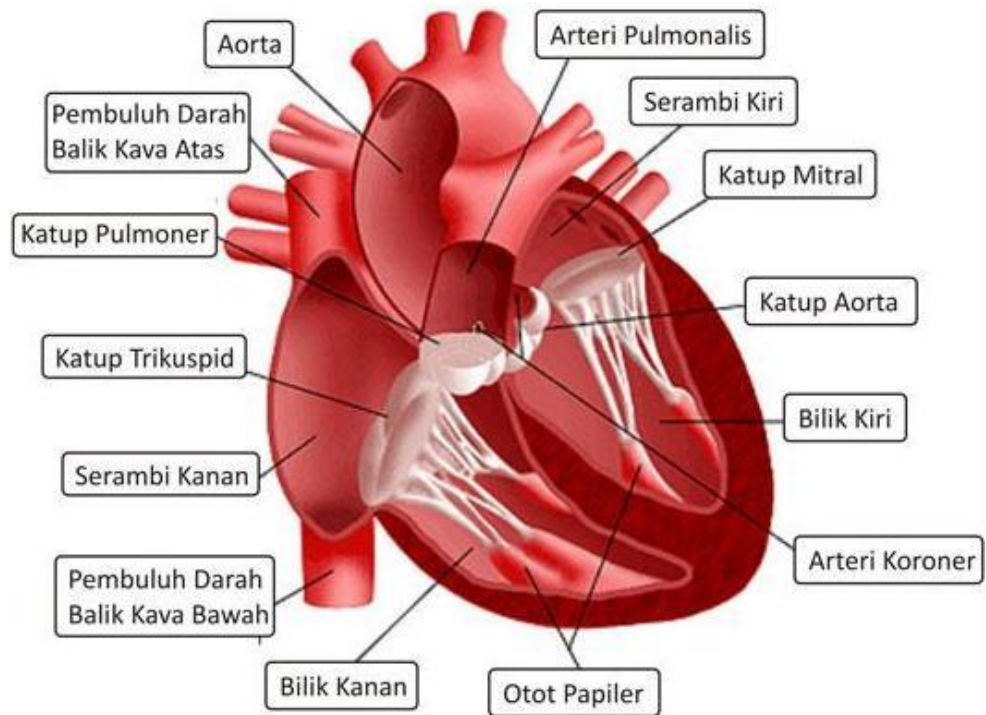
itu sendiri berfungsi untuk :

- a) Membawa oksigen (O₂) dari paru-paru ke seluruh tubuh
- b) Membawa karbon dioksida (CO₂) dari seluruh tubuh ke paru-paru
- c) Membawa zat makanan ke seluruh tubuh
- d) Membawa kembali sisa hasil metabolisme
- e) Membawa hormon dari kelenjar endokrin ke seluruh tubuh
- f) Membantu mengatur kadar air tubuh
- g) Mengatur suhu tubuh

b. Anatomi peredaran darah

Jantung merupakan komponen dalam sistem sirkulasi yang berfungsi sebagai pompa penggerak cairan tubuh disepanjang pembuluh darah. Aliran darah dalam pembuluh merupakan proses yang dinamis yang dipengaruhi oleh viskositas darah, tekanan hidrostatik, energi, tekanan darah dan tahanan pada dinding pembuluh darah. Kontraksi otot jantung merupakan kontraksi miogenik, artinya rangsangan untuk kontraksi berasal dari jantung itu sendiri bukan akibat rangsangan dari luar. Untuk lebih memahami bentuk dan struktur jantung lakukanlah eksperimen sebagaimana Lembar Kerja 2.

Jantung memiliki empat rongga yang terdiri atas dua serambi yang berdinding tipis dan dua bilik yang berdinding lebih tebal. Jantung ruminansia mempunyai 4 ruang yang terbagi sempurna dan terletak didalam rongga dada serta terbungkus oleh perikardium Jantung merupakan organ otot yang berperan penting dalam peredaran darah. Secara anatomis, jantung dibagi menjadi 4 ruang yaitu dua ventrikel atau bilik (bilik kanan dan bilik kiri) yang berdinding tebal dan 2 atrium atau serambi (serambi kanan dan serambi kiri) yang berdinding tipis. Serambi dan bilik berkontraksi secara bergantian.



Gambar 30. Anatomi jantung

Pada saat serambi berkontraksi jalan masuk darah dari vena ke serambi tertutup oleh kontraksi otot disekitarnya dan tekanan darah didalamnya meningkat sehingga darah akan terdorong menuju bilik yang pada saat itu sedang relaksasi. Pada saat itu darah akan melewati klep atrioventrikularis yaitu dua klep yang membatasi rongga serambi dan bilik. Kedua klep tersebut adalah klep bikuspidalis yang merupakan pembatas antara rongga serambi dan bilik jantung sebelah kanan, dan klep trikuspidalis yang menjadi pembatas rongga serambi dan bilik jantung sebelah kiri. Pada saat bilik berkontraksi, serambi mengalami relaksasi sehingga jalan darah dari vena terbuka yang mengakibatkan penurunan tekanan dalam serambi sehingga darah masuk kedalam serambi jantung. Dari keempat ruang ini memungkinkan terjadinya peredaran darah secara efisien. Urutan kontraksi tersebut diatas disebut siklus jantung. Satu siklus jantung menghasilkan satu denyutan. Hal ini dapat dideteksi dengan mendengarkan suara jantung yang merupakan suara menutupnya klep atrioventrikularis dan diikuti menutupnya klep semilunaris yang merupakan katup antara bilik dan pembuluh arteri.

Kecepatan denyut jantung dikendalikan oleh sistem syaraf simpatis dan parasimpatis. Syaraf simpatis bekerja untuk mempercepat denyut jantung, sedangkan syaraf vagus bekerja untuk memperlambat denyut jantung.

Jantung terletak dalam rongga perikardial dan diselaputi dengan epitel selom yang licin, pericardium visceral. Jantung dilapisi oleh epitel skuama sederhana dan endotel yang melapisi semua bagian sistem sirkulasi. Sedangkan dinding terdiri atas jaringan ikat padat yang membentuk suatu kerangka fibrosa dan otot jantung. Otot jantung merupakan otot kerangka yang serabut-serabutnya bercabang dan bernastomosis secara erat. Permukaan dalam dan luar jantung ditutupi oleh lapisan endocardium dan epicardium. Seluruh jantung diseliputi selaput pericardium yang transparan.

Otot jantung mempunyai karakteristik fisiologis yang dicirikan oleh fungsi jantung yaitu :

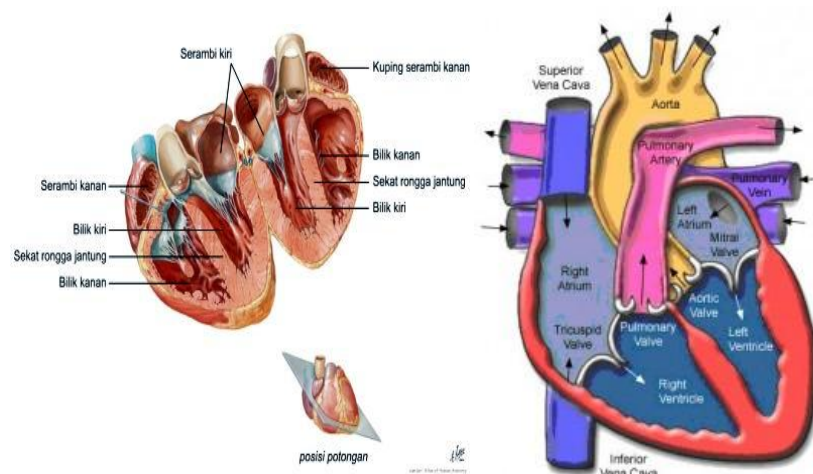
1. Excitability , merupakan kemampuan jantung berkontraksi bila mendapat rangsangan dengan intensitas yang cukup besar. Respon jantung berupa perambatan potensial aksi dan kontraksi mekanik.
2. Conductivity, adalah kemampuan jantung untuk merambatkan impuls.
3. Contractility adalah kemampuan jantung untuk berkontraksi. Kontraksi jantung dikenal dengan sistol, kemudian relaksasi atau pengendoran yang disebut diastol. Kecepatan kontraksi otot jantung lebih lambat dari daripada kontraksi otot polos.
4. Automaticity adalah kemampuan jantung untuk berdenyut dengan sendirinya tanpa impuls yang datang dari luar jantung. Denyut jantung ditimbulkan oleh otot jantung itu sendiri, sedangkan frekuensi denyut jantung dipengaruhi oleh aktivitas saraf dan hormon. Pada mamalia , yang pertama menimbulkan denyut adalah nodus sinoauricularis.
5. Hukum starling pada jantung; Otot jantung tidak berkontraksi bila kekuatan rangsangan tidak cukup kuat, tetapi akan berkontraksi secara maksimal jika kekuatan rangsangan cukup kuat. Sifat ini dikenal

sebagai "all or none law"

6. Aksi vagus terhadap jantung ; saraf vagus jantung akan menghambat gerakan jantung dan diimbangi dengan syaraf simpatetik yang mempercepat denyut jantung.
7. Jantung mempunyai periode refrakter yang lama. Periode refrakter adalah saat yang menunjukkan bahwa jaringan hidup kehilangan sifat eksitabilitas untuk sementara. Jadi pada saat itu jaringan tersebut jaringan tidak memberikan respon bila dirangsang. Periode refrakter pada jantung terjadi saat sistol berlangsung.

Denyut jantung, bagaimana efeknya apabila jantung berhenti berdenyut? Bisa kita bayangkan bagaimana kalau pompa yang mengalirkan air untuk melakukan penyiraman tanaman mati, maka tentu ada tanaman yang kurang mendapatkan air. Kita tidak membayangkan bila yang tidak teraliri itu adalah otak, maka akibatnya tentu sangat fatal. Karena otak merupakan pusat susunan syaraf. Untuk melihat mekanisme denyut jantung lakukanlah kegiatan sebagaimana pada Lembar Kerja 3.

Siklus jantung dapat dikategorikan dalam tiga periode yaitu presistol, sistol dan diastol. Presistol adalah merupakan waktu permulaan kontraksi atrium sampai ke permulaan kontraksi ventrikel. Sistol merupakan kontraksi permulaan sampai akhir kontraksi ventrikel. Sedangkan diastol adalah periode dimana atrium dan ventrikel dalam keadaan istirahat.



Gambar 31. Potongan melintang jantung

Denyutan jantung bergantung pada perbedaan tekanan yang melewati atrium dan ventrikel. Ventrikel berelaksasi sesudah denyutan terakhir sehingga tekanan turun sampai dibawah tekanan atrium, katup atrioventrikuler terbuka, dan darah tambahan kedalam ventrikel. Kemudian kontraksi ventrikel dimulai, tekanan dalam ventrikel meningkat dan katup atrioventrikuler menutup fase pengisian dengan kontraksi ventrikel sampai katup aorta terbuka.

Darah yang banyak mengandung karbondioksida masuk ke jantung melalui vena kava anterior dan posterior kedalam serambi kanan. Selanjutnya darah akan ke bilik kanan yang terus akan dipompakan melalui arteri pulmonalis ke paru-paru untuk dibersihkan karbondioksidanya dan digantikan dengan oksigen.

Dari paru-paru melalui vena pulmonalis darah yang mengandung oksigen akan memasuki serambi kiri dan seterusnya ke bilik kiri dan diedarkan ke seluruh tubuh. Satu siklus jantung menghasilkan sekali denyutan jantung.

Pada mamalia kontraksi jantung dimulai dari simpul sinoatrium yaitu suatu simpul yang terdiri atas otot jantung khusus yang terletak dalam bagian dinding atrium kanan tempat sinus venosus digabungkan. Impuls ini menyebar keseluruh bagian atrium dan ke simpul serabut purkinje lainnya. Tingkat denyut juga diatur oleh sistem syaraf otonom.

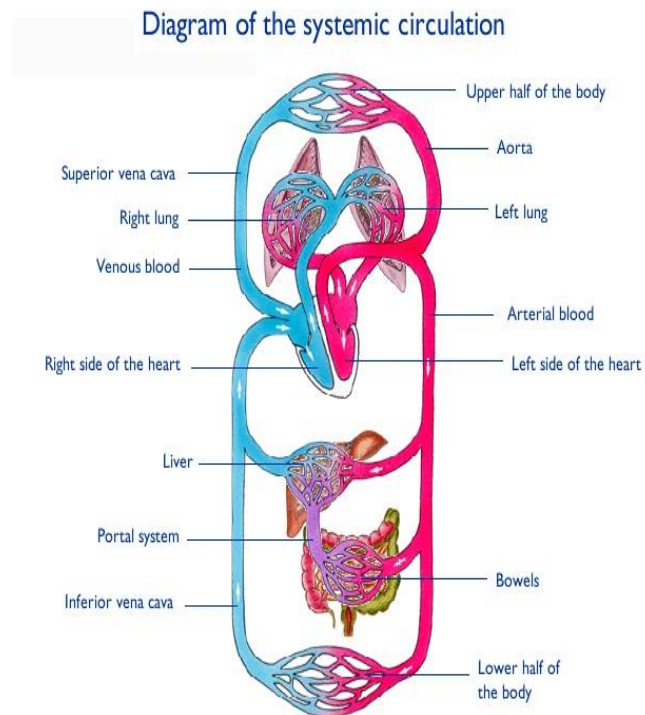
Sistem sirkulasi pada mamalia secara umum terdiri atas tiga jalur yaitu jalur sistemik, jalur pulmonary dan jalur portal. Jalur sistemik dimulai dengan aorta yang berasal dari ventrikel kiri. Jalur ini membawa darah yang kaya akan oksigen dengan semua zat nutrisi yang dibutuhkan sel. Darah dipompa dari ventrikel kiri ke aorta kemudian melalui cabang-cabangnya menuju ke setiap organ tubuh kecuali paru-paru. Darah dari berbagai organ kemudian masuk ke atrium kanan melalui vena cava superior dan vena cava inferior.

Jalur pulmonary merupakan jalur yang berasal dari ventrikel kanan dan membawa darah miskin oksigen tetapi kaya karbondioksida menuju paru-paru. Kemudian dari paru-paru menuju atrium kiri melalui vena pulmonary.

Jalur portal merupakan jalur kembalinya darah dari organ saluran pencernaan, limfa, dan pankreas menuju hati, dan dari hati kembali ke jantung.

Pada hewan yang mempunyai sistem sirkulasi tertutup, darah dan cairan jaringan merupakan dua macam cairan yang terpisah. Darah terdiri atas cairan plasma dan sel darah, sementara cairan jaringan dibentuk dengan menyaring plasma yang kemudian akan berdifusi melalui dinding kapiler menuju ruang antar sel.

Sebaliknya pada hewan yang mempunyai sistem sirkulasi terbuka pembatasan antara cairan jaringan dan cairan darah tidak dapat dilakukan secara sempurna. Hal ini terjadi karena cairan yang mengalir dalam pembuluh dan diruang antar sel merupakan cairan yang sama. Jantung merupakan suatu organ otot berongga yang terletak di pusat dada. Bagian kanan dan kiri jantung masing-masing memiliki ruang sebelah atas (*atrium*) yang mengumpulkan darah dan ruang sebelah bawah (*ventrikel*) yang mengeluarkan darah. Agar darah hanya mengalir dalam satu arah, maka ventrikel memiliki satu katup pada jalan masuk dan satu katup pada jalan keluar.



Gambar 32. Sistem Peredaran Darah Mamali

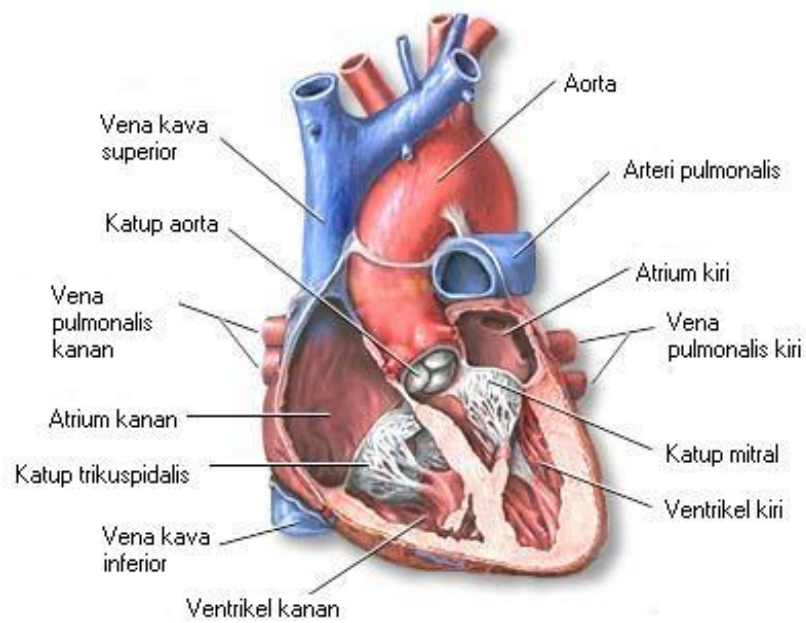
Fungsi utama jantung adalah menyediakan oksigen ke seluruh tubuh dan membersihkan tubuh dari hasil metabolisme (*karbondioksida*). Jantung melaksanakan fungsi tersebut dengan mengumpulkan darah yang kekurangan oksigen dari seluruh tubuh dan memompanya ke dalam paru-paru, dimana darah akan mengambil oksigen dan membuang karbondioksida; jantung kemudian mengumpulkan darah yang kaya oksigen dari paru-paru dan memompanya ke jaringan di seluruh tubuh. Darah akan mengalir melalui pembuluh yang sangat kecil (*kapiler*) yang mengelilingi kantong udara di paru-paru, menyerap oksigen dan melepaskan karbondioksida. Darah yang kaya akan oksigen mengalir di dalam *vena pulmonalis* menuju ke atrium kiri. Peredaran darah diantara bagian kanan jantung, paru-paru dan atrium kiri disebut *sirkulasi pulmoner*. Darah dalam atrium kiri akan didorong ke dalam ventrikel kiri, yang selanjutnya akan memompa darah yang kaya akan oksigen ini melewati *katup aorta* masuk ke dalam *aorta* (arteri terbesar dalam tubuh). Darah kaya oksigen ini disediakan untuk seluruh tubuh, kecuali paru-paru.

Tekanan systole dan diastole, seperti sudah dijelaskan bahwa denyut jantung terdiri atas kontraksi ventrikel yang menyebabkan tekanan systole dan kontraksi atrium yang menyebabkan tekanan diastole. Seberapa kuat tekanan systole dan diastole tersebut sehingga bisa mengalirkan darah keseluruh tubuh? Untuk mengetahui besarnya tekanan systole dan diastole tersebut, marilah kita lakukan pengukuran tekanan systole dan diastole atau yang sering disebut tekanan darah. Untuk mempermudah latihan pengukuran kita lakukan pada diri kita masing-masing.

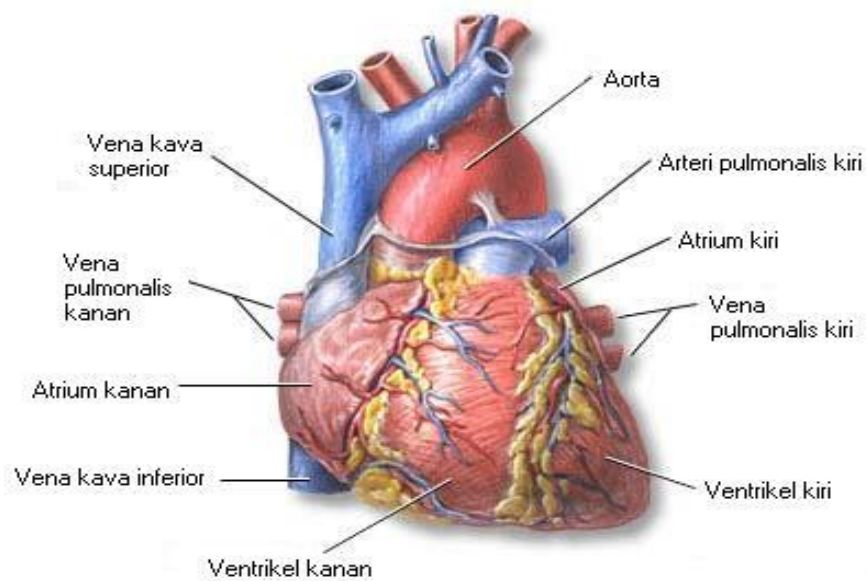


Gambar 33. Spigmomanometer

Setelah kegiatan diatas telah selesai , dilanjutkan dengan mengukur denyut nadi, yang merupakan refleksi frekuensi denyut jantung. Alat yang dibutuhkan untuk kegiatan ini adalah stopwatch dan stetoskop. Penghitungan denyut nadi dilakukan pada pergelangan tangan untuk masing-masing siswa pada beberapa keadaan yaitu : duduk istirahat, berdiri, jalan santai, jalan cepat dan berlari (masing-masing selama 5 menit). Hitung jumlah detakan selama 60 detik dengan bantuan stetoscope atau dirasakan secara langsung. Catat hasil yang diperoleh untuk semua siswa baik laki-laki maupun perempuan. Buat grafik hubungan antara aktivitas, jenis kelamin dan jumlah detakan per menit lalu interpretasikan hasil penghitungan anda



Gambar 34. Bagian Dalam Jantung



Gambar 35. Jantung

MENANYA :

Berdasarkan hasil pengamatan yang telah anda lakukan, dan untuk meningkatkan pemahaman anda tentang anatomi peredaran darah hewan ruminansia dan non ruminansia, buatlah minimal 2 pertanyaan dan lakukan diskusi kelompok tentang :

- 9) Faktor-faktor yang mempengaruhi bentuk anatomi peredaran darah hewan ruminansia dan non ruminansia.
- 10) Faktor-faktor yang mempengaruhi proses peredaran darah hewan ruminansia dan non ruminansia.
- 11) Aktivitas apa saja yang dapat mempengaruhi anatomi peredaran darah hewan ruminansia dan non ruminansia.

MENGUMPULKAN INFORMASI / MENCOBA :

7. Cari informasi dari berbagai sumber (internet, modul, buku-buku referensi, serta sumber-sumber lain yang relevan) tentang anatomi peredaran darah hewan ruminansia dan non ruminansia!
8. Lakukan pengamatan anatomi peredaran darah ruminansia dan non ruminansia dengan menggunakan lembar kerja sebagai berikut :

Lembar Kerja 1

- A. Judul : Mengamati bentuk dan struktur jantung hewan
- B. Tujuan : Peserta didik dapat memahami bentuk dan struktur jantung
- Hewan

C. Bahan dan alat untuk kegiatan pengamatan jantung yaitu :

1. Ikan
2. Jantung Ayam
3. Jantung Ruminansia
4. Skalpel

D. Cara Kerja :

1. Membuat kelompok yang terdiri atas 5 orang setiap kelompok
2. Anda ditugaskan untuk melakukan pengamatan struktur jantung ikan dengan cara :
 - a) Ambil ikan, belah bagian ventral dan keluarkan jantungnya.
 - b) Bersihkan jantung dari darah dan lakukan penyayatan secara vertikal
 - c) Amati bentuk dan struktur jantung ikan tersebut
3. Amati jantung ayam yang telah disediakan. Lakukan penyayatan secara vertikal dan amati struktur jantung ayam tersebut.
4. Lakukan hal sama seperti kegiatan 4 tetapi dengan menggunakan jantung kambing/domba.
5. Bandingkan hasil pengamatan terhadap ketiga hasil pengamatan tersebut
6. Adakah perbedaan antara ketiga bahan tersebut?
7. Diskusikan dalam kelompok.
8. Presentasikan hasil diskusi kelompok
9. Buat kesimpulan terhadap hasil pengamatan anda!

Untuk memberikan arah dalam melakukan pengamatan dapat digunakan tabel berikut :

No	Nama Hewan	Bentuk jantung	Jumlah Atrium	Jumlah Ventrikel	Jumlah katup jantung
1	Ikan				
2	Ayam				
3	Kambing				

Lembar Kerja 2

- A. Judul : Mengamati bentuk sel darah merah hewan
- B. Tujuan : Peserta didik dapat memahami bentuk bentuk sel darah merah hewan
- C. Alat dan Bahan :
1. Alat bedah,
 2. jarum suntik,
 3. mikroskop,
 4. pipet tetes,
 5. objek glass,
 6. cover glass,
 7. botol sampel darah,
 8. EDTA 10%, NaCl 0.9%,
 9. beberapa spesies vertebrata (Cyprinus carpio, Rana sp., Maboya sp., Aves, Mus musculus).
- D. Langkah Kerja :
1. Ambil sampel darah dari hewan percobaan sesuai dengan objek yang digunakan,
 2. Ambil sampel darah dengan menggunakan jarum suntik yang telah dibilas dengan EDTA 10% dan ditampung dalam botol sampel yang juga telah dibilas dengan EDTA.
 3. Teteskan setetes darah pada kaca objek dan tetesi dengan 3 tetes NaCl 0.9%, tutup dengan cover Glass
 4. Amati strukturnya pada mikroskop hingga perbesaran optimal.
 5. Perhatikan dan gambar struktur eritrosit yang terlihat.
 6. Bandingkan dengan spesies-spesies vertebrata lainnya

Lembar Kerja 3

- A. Judul : Mengamati mekanisme jantung ikan, ayam dan jantung ruminansia
- B. Tujuan : Peserta didik dapat memahami mekanisme jantung ikan, ayam dan jantung ruminansia
- C. Alat dan bahan yaitu :
1. Ikan
 2. Katak
 3. Jantung Ayam
 4. skalpel
 5. Larutan Ringer
- D. Langkah kerja
1. Siswa membagi diri dalam kelompok
 2. Anda ditugaskan untuk melakukan pengamatan mekanisme jantung ikan, ayam dan jantung ruminansia dengan cara :
 3. Buka Ikan dan katak untuk mengambil jantung dengan cepat sehingga terlihat bahwa jantung masih berdenyut.
 4. Tempatkan jantung katak dan jantung ikan yang masih berdenyut dalam larutan ringer.
 5. Lakukan pengamati urutan denyutan jantung tersebut.
 6. Lakukan pengamati jangka waktu jantung berhenti berdenyut.

Untuk memberikan arah dalam melakukan pengamatan dapat digunakan tabel berikut :

No	Nama Hewan	Lama berdenyut	Urutan denyutan
1	Ikan		
2	Katak		
3	Ayam		

7. Setiap kelompok membuat laporan pengamatan
8. Setiap kelompok mempresentasikan hasil pengamatan
9. Kelompok yang lain menanggapi presentasi
10. Membuat kesimpulan terhadap hasil pengamatan

Lembar Kerja 4

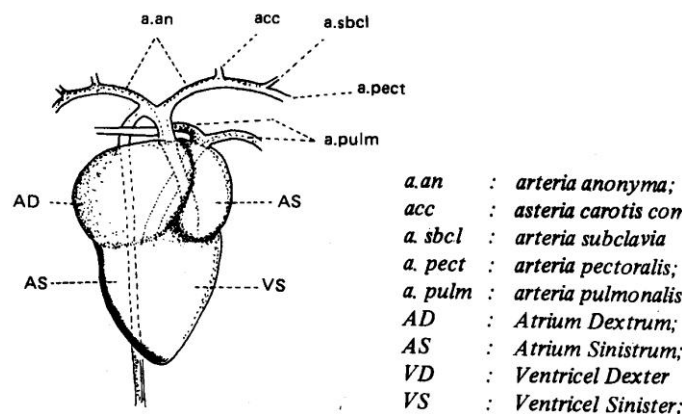
- A. Judul : Mengidentifikasi komponen darah pada sistem peredaran darah pada unggas
- B. Tujuan : Peserta didik dapat mengidentifikasi komponen darah pada sistem peredaran darah pada ternak unggas dengan benar
- C. Dasar Teori : Darah tersusun dari plasma darah dan sel-sel darah. Plasma darah merupakan komponen darah yang berupa cairan yang berwarna kuning muda. Pada umumnya dikenal tiga tipe sel darah yaitu sel darah merah (*eritrosit*), sel darah putih (*leukosit*) dan keping darah (*trombosit*). Eritrosit memiliki bentuk seperti cakram bikonkaf atau cekung pada kedua sisinya, tidak memiliki inti dan berukuran sangat kecil (\emptyset 7-8 mm). Leukosit memiliki ciri-ciri yang berbeda dengan eritrosit yaitu selnya transparan, tidak mempunyai hemoglobin dan dapat bergerak ameboid. Leukosit dapat dibedakan atas leukosit granulosit dan agranulosit. Leukosit granulosit meliputi neutrofil, eosinofil dan basofil. Leukosit agranulosit meliputi limfosit dan monosit. Sedangkan keping darah atau trombosit merupakan bagian darah yang berukuran paling kecil dan memiliki bentuk bulat atau oval.
- D. Alat dan Bahan :
- Alat :
1. Mikroskop elektron
 2. Kaca benda dan kaca penutup
 3. Pipet tetes
 4. Pinset
- Bahan :
1. Darah unggas atau preparat darah

E. Langkah Kerja :

1. Siapkan alat dan bahan yang akan digunakan
2. Membuat preparat basah dari darah unggas
 - a) Bersihkan kaca benda dan kaca penutup dengan kertas tisu. Hati-hati membersihkan kaca penutup karena mudah pecah
 - b) Ambil darah unggas dengan menggunakan pipet tetes dan teteskan diatas kaca benda.
 - c) Dengan menggunakan pinset, letakkan kaca penutup pada sudut atau kemiringan 45° didekat tetes darah. Kemudian turunkan kaca penutup tersebut secara perlahan-lahan hingga menyentuh objek.
3. Letakkan preparat basah pada panggung mikroskop dan jepit agar slide berada pada posisinya.
4. Lihatlah slide dengan mata terbuka dan amati ruang antara slide dengan bagian bawah lensa objek. Mulailah dengan menggunakan lensa objek pembesaran lemah (10x) dengan cara memutar makrometer, kemudian dicoba juga dengan pembesaran yang lebih kuat lagi (40x) dan seterusnya. Untuk mengamati preparat dengan pembesaran kuat maka putarlah lensa objektif pada tempatnya dengan cara menaikkan tabung terlebi dahulu
5. Amati preparat basah tersebut melalui lensa okuler. Untuk mendapatkan titik focus yang diamati, putarlah makrometer secara perlahan-lahan.
6. Fokuskanlah pengamatan pada sel darah merah kemudian amatilah ciri-cirinya dengan menggunakan pembesaran kuat. Hitunglah jumlah sel tersebut dan buatlah gambarnya
7. Lakukan pengerjaan yang sama terhadap sel darah putih seperti langkah kerja f.
8. Masukkan data hasil pengamatan dalam bentuk tabel.
9. Buat laporan praktik dan bahan presentasi hasil anda!

Lembar Kerja 5

- A. Judul : Mengidentifikasi anatomi jantung sebagai salah satu komponen dalam sistem sirkulasi darah pada unggas
- B. Tujuan : Dapat mengidentifikasi anatomi jantung sebagai salah satu komponen dalam sistem sirkulasi darah pada unggas dengan benar
- C. Dasar Teori : Sistem sirkulasi darah pada unggas dikenal dengan sebutan sistem darah tertutup. Adapun komponen-komponen yang terlibat dalam sistem sirkulasi darah adalah darah, jantung dan pembuluh darah.



Anatomi peredaran darah arteri unggas

Jantung pada unggas terdiri dari empat ruang yaitu atrium kanan, atrium kiri, ventrikel kanan dan ventrikel kiri. Pada jantung, sekat antara ruang sudah terbentuk sempurna sehingga tidak akan terjadi lagi pencampuran darah kaya oksigen dan darah kaya karbon dioksida.

Darah dari seluruh tubuh mengalir menuju jantung. Darah masuk ke atrium kanan kemudian diteruskan ke ventrikel kanan. Ventrikel berkontraksi, memompa darah mengalir melalui arteri pulmonary menuju paru-paru. Disini terjadi pertukaran gas, darah melepaskan CO₂ dan mengambil

O2. Selanjutnya darah kembali ke jantung melalui vena pulmonary, masuk ke atrium kiri dan diteruskan ke ventrikel kiri. Pada saat ventrikel kiri berkontraksi, darah kembali beredar menuju seluruh jaringan tubuh.

D. Alat dan Bahan :

- Alat :
1. Alat bedah lengkap (gunting, pinset, scapel)
 2. Meja bedah
 3. Papan bedah
 4. Loupe
 5. Meteran
 6. Jangka sorong
 7. Timbangan digital
 8. Masker
 9. Sarung tangan
 10. Jas praktikum

- Bahan : 1. Ayam atau jantung ayam

E. Langkah Kerja :

1. Sembelih/ matikan ayam dengan cara memotong pada bagian tulang kepala dan tulang leher pertama (atau pada bagian oesophagus, trachea, vena jugularis, arteri carotis sampai putus).
2. Buka urat daging perut dan lepaskan daerah dada dengan memotong tulang rusuk. Dengan dibukanya urat daging perut maka anatomi jantung akan terlihat.
3. Keluarkan secara hati-hati anatomi jantung beserta pembuluhnya.
 - a) Amati apa bentuk dan warna jantung unggas.
 - b) Ukur panjang dan lebarnya dengan menggunakan jangka sorong.
 - c) Timbang jantung dengan menggunakan timbangan digital.
4. Gambar jantung secara lengkap dan tunjukkan mana bagian :
 - a) Aorta

- b) Atrium kanan
 - c) Atrium kiri
 - d) Ventrikel kanan
 - e) Ventrikel kiri
 - f) Iris/ potong jantung secara melintang. Dapatkah anda melihat ruang-ruang Jantung (arteri kanan, ventrikel kanan, atrium kiri, ventrikel kiri, katup trikuspidalis dan katup bikuspidalis? Gambar dan lengkapi keterangannya.
-
- 5. Buat laporan hasil praktik dan kumpulkan pada fasilitator/ guru anda!
 - 6. Buat bahan presentasi!
 - 7. Presentasikan hasil praktik anda!

MENGKOMUNIKASIKAN :

Berdasarkan hasil pengamatan, pengumpulan informasi dan identifikasi serta asosiasi yang telah anda lakukan :

- 7) Buatlah laporan tertulis secara individu!
- 8) Buatlah bahan presentasi dan presentasikan di depan kelas secara kelompok!

3. Refleksi

Setelah anda mempelajari materi anatomi peredaran darah hewan, yang meliputi hewan ruminansia dan non ruminansia, jawablah pertanyaan-pertanyaan berikut ini :

a.	Pertanyaan: Hal-hal apa saja yang dapat Anda lakukan terkait dengan anatomi peredaran darah hewan?
	Jawaban:
b.	Pertanyaan: Pengalaman baru apa yang Anda peroleh dari materi anatomi peredaran darah hewan?
	Jawaban:
	Pertanyaan: Manfaat apa saja yang Anda peroleh dari materi anatomi peredaran darah hewan?
	Jawaban:
	Pertanyaan: Aspek menarik apa saja yang Anda temukan dalam materi anatomi peredaran darah hewan?
	Jawaban:

4. Tugas

- a. Lakukan observasi (pengamatan) terhadap anatomi peredaran darah hewan dengan cara :
 - 1) Membaca uraian materi pada buku teks bahan ajar ini tentang anatomi peredaran darah hewan.
 - 2) Mencari informasi di peternakan lokasi setempat yang berkaitan dengan anatomi peredaran darah hewan ruminansia .
 - 3) Mencari informasi di peternakan lokasi setempat yang berkaitan dengan anatomi peredaran darah hewan non ruminansia .
 - 4) Mengamati anatomi peredaran darah hewan.
- b. Buatlah minimal 2 pertanyaan terhadap hal-hal yang belum anda pahami atau perlu penjelasan dari hasil observasi anatomi peredaran darah hewan tersebut!
- c. Lakukan pengamatan pada seekor ternak. Identifikasi anatomi-anatomi peredaran darah yang sangat dipengaruhi oleh kondisi kesehatan ternak.
- d. Lakukan rangsangan-rangsangan terhadap fungsi-fungsi syaraf pada anatomi peredaran darah ternak.
- e. Apa yang dapat anda amati dari hasil perangsangan tersebut?
- f. Bagaimana jika seekor sapi sejak lahir tidak diberikan pakan jenis rumput-rumputan, tetapi diberikan pakan konsentrat jenis pellet.
- g. Sebaliknya bagaimana jika seekor ayam sejak doc diberikan pakan yang mengandung serat saja?

5. Tes Formatif

Pilihlah salah satu jawaban yang benar dengan cara memberi tanda silang pada huruf didepan jawaban yang anda pilih.

1. Sistem peredaran darah pada mamalia termasuk peredaran darah
 - A. Terbuka
 - B. Tertutup
 - C. Ganda
 - D. Bukan salah satu diatas

2. Warna merah cerah pada darah manusia disebabkan oleh ...
 - A. reaksi antara O₂ dengan hemoglobin
 - B. leukosit yang mengandung hemoglobin
 - C. plasma yang mengandung hemoglobin
 - D. eritrosit yang mengandung hemoglobin
 - E. reaksi antara CO₂ dan hemoglobin

3. Setelah mengalami proses pencernaan, sari makanan siap untuk diserap dan dibawa ke seluruh tubuh oleh darah. Bagian darah yang berperan dalam pengangkutan adalah ...
 - A. plasma
 - B. eritrosit
 - C. leukosit
 - D. trombosit
 - E. limfosit

4. Komponen yang tidak termasuk plasma adalah ...
 - A. air
 - B. fibrinogen
 - C. trombosit
 - D. globulin
 - E. albumin

5. Hal yang dapat memicu penghentian pendarahan darah adalah
- A. trombosit dan faktor-faktor lainnya pada plasma menyentuh permukaan yang kasar
 - B. diproduksi enzim trombin (trombokinas)
 - C. diubahnya fibrinogen menjadi fibrin
 - D. diubahnya fibrin menjadi fibrinogen
 - E. aliran darah yang cepat melewati kapiler
6. Pernyataan yang benar tentang macam sel darah putih dengan peranannya adalah
- A. eosinofil memakan antigen dan mengontrol respon kebal
 - B. neutrofil mengenali antigen dan menghasilkan antibodi
 - C. basofil menembus pembuluh darah dan mengontrol respon kebal
 - D. monosit memproduksi antibodi dan menembus pembuluh darah
 - E. limfosit mengontrol respon kebal dan menghasilkan antibodi
7. Komponen pada darah yang memiliki jumlah paling banyak adalah
- A. eritrosit
 - B. leukosit
 - C. plasma darah
 - D. trombosit
 - E. keping darah
8. Penyebab aliran darah mengalir adalah ...
- A. kontraksi atrium kanan
 - B. kontraksi ventrikel kanan
 - C. kontraksi atrium kiri
 - D. kontraksi ventrikel kiri
 - E. kontraksi ventrikel kiri dan kanan secara bersamaan
9. Berikut yang bukan merupakan fungsi sistem sirkulasi pada vertebrata adalah
- A. transpor nutrisi, oksigen, dan karbon dioksida

- B. pengaturan suhu tubuh
- C. melindungi tubuh dengan cara mengedarkan antibodi
- D. mengeluarkan sisa-sisa metabolisme untuk dikeluarkan dari tubuh
- E. melindungi kehilangan darah dengan mekanisme pembekuan darah

10. Jantung katak terdiri atas

- A. tiga atrium
- B. dua ventrikel, satu atrium
- C. satu ventrikel, satu atrium
- D. satu ventrikel, dua atrium
- E. dua ventrikel, dua atrium

C. Penilaian

1. Sikap

Anda diminta untuk melakukan penilaian diri. Penilaian ini dilakukan cara sebagai berikut :

- 1) Bacalah pernyataan yang ada di dalam kolom dengan teliti
- 2) berilah tanda cek (√) sesuai dengan kondisi dan keadaan kalian sehari-hari

a) Sikap Spiritual

	Aspek Pengamatan	Skor			
	Berdoa sebelum dan sesudah melakukan sesuatu				
	Mengucapkan rasa syukur atas karunia Tuhan				
	Memberi salam sebelum dan sesudah menyampaikan pendapat/presentasi				
	Mengungkapkan kekaguman secara lisan maupun tulisan terhadap Tuhan saat melihat kebesaran Tuhan				
	Merasakan keberadaan dan kebesaran Tuhan saat mempelajari ilmu pengetahuan				
Jumlah Skor					

b) Sikap Jujur

	Aspek Pengamatan	Skor			
	Tidak nyontek dalam mengerjakan ujian/ulangan/tugas				
	Tidak melakukan plagiat (mengambil/menyalin karya orang lain tanpa menyebutkan sumber) dalam mengerjakan setiap tugas				
	Mengungkapkan perasaan terhadap sesuatu apa adanya				
	Melaporkan data atau informasi apa adanya				
	Mengakui kesalahan atau kekurangan yang dimiliki				
Jumlah Skor					

c) Sikap Disiplin

No.	Sikap yang diamati	Melakukan	
		Ya	Tidak
1	Masuk kelas tepat waktu		
2	Mengumpulkan tugas tepat waktu		
3	Memakai seragam sesuai tata tertib		
4	Mengerjakan tugas yang diberikan		
5	Tertib dalam mengikuti pembelajaran		
6	Mengikuti praktikum sesuai dengan langkah yang ditetapkan		
7	Membawa buku tulis sesuai mata pelajaran		
8	Membawa buku teks mata pelajaran		
Jumlah			

2. Pengetahuan

Pilihlah salah satu jawaban yang benar dengan cara memberi tanda silang pada huruf didepan jawaban yang anda pilih.

- Sistem peredaran darah pada mamalia termasuk peredaran darah
 - Terbuka
 - Tertutup
 - Ganda

- D. Bukan salah satu diatas
2. Warna merah cerah pada darah manusia disebabkan oleh
- A. reaksi antara O_2 dengan hemoglobin
 - B. leukosit yang mengandung hemoglobin
 - C. plasma yang mengandung hemoglobin
 - D. eritrosit yang mengandung hemoglobin
 - E. reaksi antara CO_2 dan hemoglobin
3. Setelah mengalami proses pencernaan, sari makanan siap untuk diserap dan dibawa ke seluruh tubuh oleh darah. Bagian darah yang berperan dalam pengangkutan adalah
- A. plasma
 - B. eritrosit
 - C. leukosit
 - D. trombosit
 - E. limfosit
4. Komponen yang tidak termasuk plasma adalah
- A. air
 - B. fibrinogen
 - C. trombosit
 - D. globulin
 - E. albumin
5. Hal yang dapat memicu penghentian pendarahan darah adalah
- A. trombosit dan faktor-faktor lainnya pada plasma menyentuh permukaan yang kasar
 - B. diproduksi enzim trombin (trombokinas)
 - C. diubahnya fibrinogen menjadi fibrin
 - D. diubahnya fibrin menjadi fibrinogen
 - E. aliran darah yang cepat melewati kapiler

6. Pernyataan yang benar tentang macam sel darah putih dengan peranannya adalah
- A. eosinofil memakan antigen dan mengontrol respon kebal
 - B. neutrofil mengenali antigen dan menghasilkan antibodi
 - C. basofil menembus pembuluh darah dan mengontrol respon kebal
 - D. monosit memproduksi antibodi dan menembus pembuluh darah
 - E. limfosit mengontrol respon kebal dan menghasilkan antibody
7. Komponen pada darah yang memiliki jumlah paling banyak adalah
- A. eritrosit
 - B. leukosit
 - C. plasma darah
 - D. trombosit
 - E. keping darah
8. Penyebab aliran darah mengalir adalah ...
- A. kontraksi atrium kanan
 - B. kontraksi ventrikel kanan
 - C. kontraksi atrium kiri
 - D. kontraksi ventrikel kiri
 - E. kontraksi ventrikel kiri dan kanan secara bersamaan
9. Berikut yang bukan merupakan fungsi sistem sirkulasi pada vertebrata adalah
- A. transpor nutrisi, oksigen, dan karbon dioksida
 - B. pengaturan suhu tubuh
 - C. melindungi tubuh dengan cara mengedarkan antibodi
 - D. mengeluarkan sisa-sisa metabolisme untuk dikeluarkan dari tubuh
 - E. melindungi kehilangan darah dengan mekanisme pembekuan darah
10. Jantung katak terdiri atas
- A. tiga atrium
 - B. dua ventrikel, satu atrium

- C. satu ventrikel, satu atrium
- D. satu ventrikel, dua atrium
- E. dua ventrikel, dua atrium

Skor :

Keterangan	Skor
Soal 1	10
Soal 2	10
Soal 3	10
Soal 4	10
Soal 5	10
Soal 6	10
Soal 7	10
Soal 8	10
Soal 9	10
Soal 10	10

3. Keterampilan

Lakukan identifikasi anatomi peredaran darah hewan dengan tanda “√” pada kolom “YA” jika jawaban sesuai dan kolom “TIDAK” jika jawaban tidak sesuai dengan kriteria keberhasilan di bawah ini.

Kompetensi	Kinerja	Indikator Keberhasilan	Ya	Tidak
Mengidentifikasi bagian-bagian anatomi peredaran darah pada unggas	Bagian-bagian anatomi peredaran darah pada unggas diidentifikasi	<ul style="list-style-type: none"> Peralatan disiapkan dengan baik Menyembelih unggas dengan cara memotong pada bagian tulang kepala dan tulang leher pertama Membuka urat daging perut dan lepaskan daerah dada dengan memotong tulang rusuk Anatomi jantung 		

		<p>terlihat</p> <ul style="list-style-type: none"> • Mengeluarkan secara hati-hati anatomi jantung beserta pembuluhnya • Mengamati apa bentuk dan warna jantung unggas • Mengukur panjang dan lebarnya dengan menggunakan jangka sorong • menimbang jantung menggunakan timbangan digital • Menggambar jantung secara lengkap dan menunjukkan mana bagian aorta, atrium kanan, atrium kiri, ventrikel kanan dan ventrikel kiri. • Mengiris jantung secara melintang • Melihat ruang-ruang Jantung (areteri kanan, ventrikel kanan, atrium kiri, ventrikel kiri, katup trikuspidalis dan katup bikuspidalis. • Menggambar lengkap dengan keterangannya 		
--	--	---	--	--

PENUTUP

Untuk mencapai tujuan instruksional sesuai dengan yang diharapkan maka disamping penguasaan materi perlu juga ditunjang dengan keterampilan (skill) yang sejalan dengan tujuan yang hendak dicapai. Agar lebih terarah, baik dalam kegiatan pembelajaran, prosedur kerja maupun dalam penilaian maka buku teks bahan ajar siswa ini sangat bermanfaat dan dapat digunakan sebagai pedoman baik untuk siswa maupun guru/pembimbing. Dalam buku teks bahan ajar siswa ini kami susun secara sistematis yang memuat tentang judul kompetensi dasar, tujuan yang hendak dicapai, uraian materi, alat dan jenis bahan yang digunakan, prosedur kerja dan daftar bacaan.

Demikian buku teks bahan ajar siswa ini kami buat, semoga dapat bermanfaat. Kami menyadari buku teks bahan ajar ini jauh dari sempurna, untuk itu penulis mohon kritik dan saran yang bersifat membangun untuk merevisi buku ini. Harapan kami dapat memberikan data pengetahuan tentang anatomi hewan bagi siswa, guru SMK pertanian dan orang yang berminat pada bidang peternakan. Selamat membaca dan berkarya di dunia peternakan.

DAFTAR PUSTAKA

- Anonim. 2012. *"Anatomi dan Fisiologi Ternak"*. [http:// laporankuahmadmujahidin6133.blogspot.com/2012/06/anatomi-dan-fisiologi-ternak-sistem.html](http://laporankuahmadmujahidin6133.blogspot.com/2012/06/anatomi-dan-fisiologi-ternak-sistem.html). diakses pada tanggal 12 Januari 2013.
- Anonymous, 2009. Sistem Sirkulasi pada Manusia, [http:// massofa.wordpress.com](http://massofa.wordpress.com)
Diakses 26 Desember 2013
- Anonymous, 2007. Teori Ringkas Biologi. LP3T Technos: malang
- Austic, R.E., and M.C. Nesheim. 1990. *Poultry Production*. 13th Ed. Lea and Febiger, Philadelphia, London. Ensminger, M.E. 1991. *Animal Science*. 9th Ed. The Interstate
- Akoso B.T. 1993, Manual Kesehatan Unggas, Penerbit Kanisius. Yogyakarta
- Bagot Sudjadi dan Siti Laila. 2007. Biologi Sains dalam Kehidupan. Yudistira. Surabaya.
- Blakely, J. and D.H. Bade. 1985. *Ilmu Peternakan*. Gadjah Mada University Press. Yogyakarta
- Campbell, Neil A., Reece Jane B, .Mitchell , G Lawrence. 2004. Biologi jilid 3. PT Erlangga. Surabaya.
- Chan, H dan M. Zamrowi, 1993. Pemeliharaan Dan Cara Pembibitan Ayam Petelur. Jakarta: Andes Utama
- Edi, Permadi. 2012. *"Makalah Anatomi Histologi"*. [http:// edypermadi.wordpress.com/2012/06/15/makalah-anatomi-histologi/](http://edypermadi.wordpress.com/2012/06/15/makalah-anatomi-histologi/). Diakses pada tanggal 12 Januari 2013.
- Ernawati, Djaya. 2011. *"Sistem Otot Pada Hewan"*. <http://renaex.blogspot.com/2011/10/sistem-otot-pada-hewan.html> diakses pada tanggal 12 Januari 2013.
- Fadilah. R. 2003. Panduan Mengelola Peternakan Ayam Broiler Komersial. Agromedia Pustaka, Depok.
- Franson , R.D . 1993 . *"Anatomi dan Fisiologi Ternak"* . Gadjah Mada University press: Yogyakarta.
- Hess, J.B., J.S. Witt., and S.F. Bilgilli. 1997. "Textile Fibres from Broiler Feathers?". *World Poultry*. Volume 13. No 7.
- Hunter. 1995. *"Fisiologi dan Teknologi dan Reproduksi Hewan Domestik"*. ITB: Bandung.
- Isnaeni, Wiwi. 2006. Fisiologi Hewan. Penerbit Kanisius, Yogyakarta.
- Kamal, M. 1994. *Ilmu Produksi Ternak*. Yogyakarta. Fakultas Peternakan Universitas Gadjah mada.

- Lesty, Adinisa. 2011. *"Jaringan Otot Pada Hewan"*. <http://lestyadinisa.blogspot.com/2011/10/jaringan-otot-pada-hewan.html>. Diakses pada tanggal 12 Januari 2013.
- Nanda, Fafet. 2012. *"Anatomi dan Fisiologi Ternak"*. <http://nandafapet.blogspot.com/2012/02/anatomi-dan-fisiologi-ternak-nursholeh.html>. Diakses pada 12 Januari 2013.
- North,MO and D.D. Bell. 1990. Commercial Chicken Production Manual, 3rd Ed. Van Nostrand Reinhold, New York
- Partodihardjo, S. 1994. Ilmu Reproduksi Hewan. Mutiara, jakarta
- Printers and Publishers Inc., Denville, Illinois. 1992. *Poultry Science*. 2nd Ed. The Interstate
- Printers and Publishers Inc., Denville, Illinois. Etches, R.J. 1996. *Reproduction in Poultry*. University Press, Cambridge.
- Ranto Dan M. Sitanggang. 2005. Paduan Lengkap Beternak Itik. Agromedia Pustaka, Depok.
- Rasyaf, M. 2011. Panduan beternak Ayam Pedaging. Penebar Swadaya, Jakarta.
- Saliasbury, G.M. 1985. Fisiologi Reproduksi dan Inseminasi Buatan pada Sapi. Gadjah Mada University Press, Yogyakarta.
- Sonjaya , Herry. 2013 . Dasar Fisiologi Ternak. IPB Press Kampus IPB Taman Kencana, Bogor.
- Soeparno. 2009. *"Ilmu dan Teknologi Daging"*. Gadjah Mada
- Soewolo, dkk. 1999. *Fisiologi Hewan*. UMM Press. Malang
- Sudjadi, B dan Laila, S. 2007. Biologi Sains dalam Kehidupan. Yudistira.Surabaya.
- Suprijatna. E, U. Atmomarsono, R. Kartasudjana. 2008. Ilmu Dasar Ternak Unggas. Penebar Swadaya, Jakarta.
- Sumarjito, 2006. *Panduan Belajar Biologi*. Primagama: yogyakarta
- Toilehere, M. R. 1981. Fisiologi Reproduksi pada Ternak. Angkasa, Bandung
- Widodo,Nur. 2002. *Fisiologi Hewan*. Umm Press. Malang
- Wodzicka, M, I.K. Utama, I. G. Putu, T.G. Chaniago. 1991. Reproduksi, Tingkah laku dan Produksi Ternak Di Indonesia. PT Gramedia Pustaka Utama, Jakarta
- Yaman, M. Aman. 2010. Ayam Kampung Unggul 6 Minggu Panen. Penebar Swadaya, Jakarta.
- Yuwanta, T. 2004. Dasar Ternak Unggas. Kanisius. Yogyakarta
- <http://smabiologi.blogspot.com/2013/09>
- <http://samadaranta.wordpress.com/2010/12/14/fisiologi-sirkulasi/>