Ilustrasi oleh Robert G. Gordon

SABISTON

ATLAS BEDAH UMUM

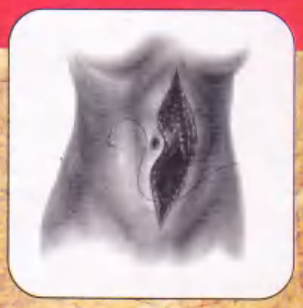

SABISTON

ATLAS BEDAH UMUM

Kutipan Pasal 72:
Ketentuan Pidana Undang-Undang
Republik Indonesia Nomor 19 Tahun 2002 tentang Hak Cipta

1. Barangsiapa dengan sengaja dan tanpa hak melakukan perbuatan sebagaimana dimaksud dalam Pasal 2 ayat (1) atau Pasal 49 ayat (1) dan ayat (2) dipidana dengan pidana penjara masing-masing paling singkat 1 (satu) bulan dan/atau denda paling sedikit Rp 1.000.000,00 (satu juta rupiah), atau pidana penjara paling lama 7 (tujuh) tahun dan/atau denda paling banyak Rp 5.000.000.000,00 (lima miliar rupiah).

2. Barangsiapa dengan sengaja menyiarkan, memamerkan, mengedarkan, atau menjual kepada umum suatu ciptaan atau barang hasil pelanggaran Hak Cipta atau Hak Terkait sebagaimana dimaksud pada ayat (1) dipidana dengan pidana penjara paling lama 5 (lima) tahun dan/atau denda paling banyak Rp 500.000.000,00 (lima ratus juta rupiah).

SABISTON

ATLAS BEDAH UMUM

David C. Sabiston, Jr., M.D.
James B. Duke Professor and Chairman
Department of Surgery
Duke University Medical Center
Durham, North Carolina

Ilustrasi oleh
Robert G. Gordon, M.F.A.
Duke University Medical Center

Alih Bahasa:
Dr. Dwi Djuwantoro, SpU.

Editor:
Dr. Lyndon Saputra

BINARUPA AKSARA Publisher

Judul:
Atlas Bedah Umum

Alih Bahasa: Dr. Dwi Djuwantoro, SpU.
Editor: Dr. Lyndon Saputra
Layout: Martina Susilowati

BINARUPA AKSARA Publisher
(Kelompok **KARISMA Publishing**)
Gedung Karisma, Jl. Moh. Toha No. 2 Pondok Cabe
Pamulang – Tangerang Selatan 15418
E-Mail: info@karismabookstore.com
Fax: (021) 7470-9281, Telp. 021-7444-555 ext. 105/123

KONTRIBUTOR

ONYE E. AKWARI, MD Associate Professor of Surgery and Associate Professor of Cell Biology and Physiology, Duke University Medical Center, Durham, North Carolina *Midline Incision Opening and Closing; Subtotal Left Colectomy; Pylorus-Saving Pancreaticoduodenectomy; Excision of Pilonidal Cysts and Sinuses; Splenectomy, Including Elective and Traumatic*

R. RANDAL BOLLINGER, MD, PHD Professor of Surgery and Associate Professor of Immunology; Chief of Surgical Transplant Service, Duke University Medical Center, Durham, North Carolina. *Kock Pouch; Ileoanal Anastomosis; Correction of Rectal Polapse*

DANIEL CLARKE-PEARSON, MD Professor of Gynecology and Obstetrics and Oncology, Duke University Medical Center, Durham, North Carolina *Abdominal Hysterectomy; Salpingectomy-Oophorectomy*

HOWARD C. FILSTON, MD Professor of Surgery and Chief, Division of Pediatric Surgery, The University of Tennessee Medical Center at Knoxville, College of Medicine-Knoxville, Knoxville, Tennessee *Inguinal Herniorrhaphy in Infants and Children*

SAMUEL R. FISHER, MD Associate Professor of Otolaryngology-Head and Neck Surgery, Duke University Medical Center, Durham, North Carolina *Radical Neck Dissection with Spinal Accessory Nerve Preservation Technique; Parotidectomy*

RICHARD D. GOLDNER, MD Associate Professor of Orthopaedic Surgery, Duke University Medical Center, Durham, North Carolina *Suture of Nerve; Suture of Tendon; Drainage of Hand Infections*

JOHN P. GRANT, MD Associate Professor of Surgery; Director, Nutritional Support Service, Duke University Medical Center, Durham, North Carolina *Insertion of Right Atrial Catheters for Chemotherapy, Antibiotics, and Hyperalimentation; Repair of Incisional Hernia; Repair of Petit's Hernia; Stamm Gastrostomy; Witzel Gastrostomy; Percutaneous Endoscopic Gastrostomy; Witzel Jejunostomy; Feeding (Needle Tube) Jejunostomy; Laparoscopic Jejunostomy; Appendectomy; Left Colectomy; Surgical Procedures for Morbid Obesity*

ROBERT C. HARLAND, MD Assistant Professor of Surgery; Duke University Medical Center, Durham, North Carolina *Insertion of Peritoneal Shunts*

J. DIRK IGLEHART, MD Associate Professor of Surgery and Cell Biology, Duke University Medical Center, Durham, North Carolina *Excision of Benign Tumor; Wide Local Excision Breast Biopsy—Segmentectomy, Tylectomy, or Lumpectomy; Breast Biopsy After Needle Localization; Splenectomy, Including Elective and Traumatic*

R. SCOTT JONES, MD Stephen H. Watts Professor and Chairman, Department of Surgery, University of Virginia Health Sciences Center, Charlottesville,

Virginia; Attending Staff, University of Virginia Hospital, Charlottesville, Virginia *Gastric Resection: Billroth I Anastomosis; Gastric Resection: Billroth II*

LOWELL R. KING, MD Professor of Urology and Associate Professor of Pediatrics; Head, Section of Pediatric Urology, Duke University Medical Center, Durham, North Carolina *Hydrocelectomy: Bottle Procedure*

GEORGE S. LEIGHT, JR., MD Associate Professor of Surgery, Duke University Medical Center, Durham, North Carolina *Subtotal and Total Thyroidectomy and Thyroid Lobectomy; Parathyroidectomy for Hyperplasia and Adenoma; Excision of Benign Adrenal Neoplasm (Posterior Adrenalectomy, Right); Total Adrenalectomy (Anterior)*

H. KIM LYERLY, MD Assistant Professor of Surgery and Pathology, Duke University Medical Center, Durham, North Carolina *Modified Radical Mastectomy; Laparoscopic Colostomy*

RICHARD L. McCANN, MD Professor of Surgery; Chief, Vascular Surgical Service, Duke University Medical Center, Durham, North Carolina *Excision of Iliac Arterial Aneurysm; Excision of Thoracoabdominal Aneurysms; Carotid Endarterectomy (with Internal Shunt); Femoropopliteal Bypass; Femoropopliteal Bypass (In Situ); Femorotibial and Peroneal Bypass; Hepatorenal Bypass; Aortorenal Revascularization; Splenorenal Anastomosis; Portocaval Shunt; Ligation and Stripping of Varicose Veins; Below Knee Amputation; Supracondylar Amputation; Transmetatarsal Amputation*

WILLIAM C. MEYERS, MD Professor of Surgery; Chief, Gastrointestinal Surgical Service; Co-Director, Duke/U.S. Surgical Endosurgical Center, Duke University Medical Center, Durham, North Carolina *Heineke-Mikulicz Pyloroplasty; Finney Pyloroplasty; Jaboulay Pyloroplasty; Repair of Hiatal Hernia (Nissen); Total Gastrectomy; Enterotomy for Gallstone Ileus; Roux-en- Y Gastrojejunostomy; Right Colectomy; Transverse Colostomy; Miles Abdominoperitoneal Resection; Excision of Ampulla of Vater and Bile Duct; Segmental Hepatic Resection; Right Hepatic Lobectomy; Left Hepatic Lobectomy; Liver Transplantation*

JOSEPH A. MOYLAN, MD Professor of Surgery, Director of the Trauma Center, Duke University Medical Center, Durham, North Carolina *Inguinal Herniorrhaphy: Bassini (Inguinal Ligament); Laparoscopic Inguinal Hernia; Umbilical Hernia (Adult); Preperitoneal Herniorrhaphy; Repair of Spigelian Hernia; Sigmoid Colectomy; Hemorrhoidectomy; Drainage of Rectal Abscess; Excision of Fissure-in-Ano; Incision of Fistula-in-Ano*

THEODORE N. PAPPAS, MD Associate Professor of Surgery; Co-Director, Duke/U.S. Surgical Endosurgical Center, Duke University Medical Center, Chief of Surgical Service, Durham VA Medical Center, Durham, North Carolina *Laparoscopic Inguinal Hernia; Laparoscopic Nissen Fundoplication; Closure of Perforated Peptic Ulcer; Truncal Vagotomy; Laparoscopic Truncal Vagotomy and Gastrojejunostomy; Highly Selective Vagotomy; Meckel's Diverticulectomy; Laparoscopic Appendectomy; Laparoscopically Assisted Ileocolectomy; Laparoscopic Cholecystectomy; Cholecystectomy and Exploration of Common Duct; Partial Pancreatectomy (Distal); Drainage of Pancreatic Pseudocyst: Cystogastrostomy; Pancreaticojejunostomy (Puestow); Pancreaticoduodenectomy: Whipple Procedure*

WILLIAM P. J. PEETE, MD Professor of Surgery, Emeritus, Duke University Medical Center, Durham, North Carolina *Hernia Repair: General Principles; Inguinal Herniorrhaphy: McVay (Cooper's Ligament); Inguinal Herniorrhaphy: Shouldice; Gastrojejunostomy*

R. LAWRENCE REED, II, MD Associate Professor of Surgery and Associate Professor of Anesthesiology; Director, Surgical Intensive Care Unit, Duke University Medical Center, Durham, North Carolina *Surgical Management of Hepatic Trauma*

ARTHUR J. ROSS, III, MD Associate Professor of Pediatric Surgery, Division of Pediatric Surgery, University of Pennsylvania School of Medicine and Children's Hospital of Philadelphia, Philadelphia, Pennsylvania *Fundoplication for Gastroesophageal Reflux in Infants and Children; Correction of Malrotation with Midgut Volvulus; Splenic Repair (Pediatric)*

DAVID C. SABISTON, JR., MD James B. Duke Professor and Chairman, Department of Surgery, Duke University Medical Center, Durham, North Carolina *Excision of Femoral Arterial Aneurysm; Resection of Abdominal Aortic Aneurysm; Aortofemoral Bypass Graft for Occlusive Disease (Leriche's Syndrome); Distal Splenorenal Shunt (Distal and Proximal)*

HILLIARD F. SEIGLER, MD Professor of Surgery and Professor of Microbiology and Immunology, Duke University Medical Center, Durham, North Carolina *Heineke-Mikulicz Pyloroplasty (Stapler); Gastric Resection: Billroth I Anastomosis (Stapler); Total Gastrectomy (Stapler); Gastrojejunostomy (Stapler); Rouxen-Y Gastrojejunostomy (Stapler); Right Colectomy (Stapler); Low Anterior Resection; Axillary Node Dissection; Inguinal Node Dissection*

DONALD SERAFIN, MD Professor of Plastic, Reconstructive, Maxillofacial, and Oral Surgery; Chief, Division of Plastic, Reconstructive, Maxillofacial, and Oral Surgery, Duke University Medical Center, Durham, North Carolina *Insertion of Breast Prosthesis*

NICHOLAS A. SHORTER, MD Assistant Professor of Surgery and Pediatrics; Director, Pediatric Surgical Service, Dartmouth-Hitchcock Medical Center, The Hitchcock Clinic, Lebanon, New Hampshire *Umbilical Hernia (Child); Hydrocelectomy; Pyloromyotomy for Congenital Hypertrophic Pyloric Stenosis; Reduction of Intussusception*

DELFORD L. STICKEL, MD Professor of Surgery; Associate Director for Medical Affairs, Duke University Medical Center, Durham, North Carolina *Renal Dialysis Access Procedures; Insertion of Tenckhoft Catheter*

WALTER B. VERNON, MD Director, Pancreas Transplant Program, Porter Transplant Service, Porter Memorial Hospital, Denver, Colorado *Pancreas Transplantation*

JOHN L. WEINERTH, MD Professor of Surgery and Urology; Associate Dean, Graduate Medical Education, School of Medicine, Duke University Medical Center, Durham, North Carolina *Kidney Transplantation*

W. GLENN YOUNG, JR., MD Professor of Surgery, Duke University Medical Center, Durham, North Carolina *Excision of Carotid Body Tumor*

Koleksi Buku Bedah
Mahasiswa Kedokteran dan Dokter



PENDAHULUAN

"Suatu kerja pada pembedahan .... tanpa prinsip, dapat dibandingkan dengan kapal di laut tanpa kemudi untuk mengarahkan ke tempat tujuan."

SAMUEL D. GROSS, 1839

Buku teks kedokteran merupakan alat edukasi yang menjabarkan mekanisme penyakit dan intervensi terapeutik. Penyakit yang dirawat melalui pembedahan membutuhkan penerjemahan detail terapi—operasi—dari deskripsi tiga dimensi ke ilustrasi dua dimensi. Tantangan untuk mempersiapkan atlas adalah penyatuan ilustrasi dua dimensi dengan deksripsi dan teks yang melengkapi.

Atlas Bedah Umum adalah kontribusi hebat untuk literatur pembedahan. Volume merefleksikan kemajuan teknik laparoskopik dan inklusi yang cocok dalam kamus pembedahan yang berlaku.

Ilustrasi, yang dikerjakan dengan bagus oleh Robert G. Gordon, M.F.A., berada pada tradisi paling baik dari sekolah-sekolah besar ilustrasi kedokteran, menggambarkan latar belakang editor tersebut.

Keenam belas bab yang terdiri atas 125 prosedur atau operasi dan 1010 ilustrasi mencakup spektrum dan keluasan bedah umum. Buku ini lebih mirip buku teks yang memiliki banyak ilustrasi daripada sekumpulan prosedur yang diilustrasi, seperti kasus pada banyak atlas. Pada dimensi tersebut, *Atlas Bedah Umum* mirip dengan pendahulu Amerika-nya yang sangat jauh terpisah, buku teks pertama tentang pembedahan yang dipublikasikan di Amerika Serikat pada tahun 1813, *Elements of Surgery* karya John Syng Dorsey.

Penulis yang mendeskripsikan prosedur yang diilustrasi merupakan bagian dari staf pengajar Duke University Medical Center, Durham, North Carolina. Editor, David C. Sabiston, Jr., M.D., James B. Duke Profesor dan Ketua di Duke sejak tahun 1964, adalah ketua akademik senior dalam pembedahan di Amerika Serikat. Beliau membawa perspektif kepemimpinan yang diakui dan keunggulan dalam kedokteran akademik selama bertahun-tahun.

Penghargaan akademik Dr. Sabiston mencakup jabatan presiden dari sebagian besar organisasi bedah akademik, seperti the American College of Surgeon, the American Surgical Association, the Society of University Surgeons, dan the Southern Surgical Association, serta kedudukan ketua pada the American Board of Surgery. Kepemimpinannya di luar pembedahan mencakup jabatan Chairman of the Surgery Study Section dari National Institutes of Health, Chairman of the Accreditation Council for Graduate Medical Education, Graduate Medical Education Commitee of the Robert Wood Johnson Fondation, dan lain-lain.

Berhubungan dengan publikasi ini, Dr. Sabiston merupakan editor kedokteran kontemporer yang paling terampil dan menghasilkan banyak karya. Beliau adalah editor *Annals of Surgery* dan bekerja dalam delapan dewan pengurus editorial yang lain.

Atlas ini berhubungan dengan 11 produk buku teks lain dari kolaborasi Sabiston–W.B. Saunders. Kolaborasi editorial mencakup *Textbook of Surgery* yang patut dihormati, sekarang memasuki edisi ke-15. Walaupun Atlas ini tidak secara spesifik ditulis sebagai volume petunjuk untuk karya tersebut, Atlas ini

melengkapinya. Kualitas tinggi dari buku ini memungkinkan buku ini untuk melengkapi karya apa pun dalam literatur pembedahan.

Atlas pembedahan biasanya merupakan salah satu buku pertama yang dibeli oleh residen baru. Tidak seperti pembelian sebagian besar buku teks yang lain, atlas ini diharapkan bertahan lama dan dirundingkan selama keseluruhan karier dalam bidang pembedahan. Atlas ini digunakan untuk mengorientasi residen terhadap prosedur yang tidak terkenal. Pada periode akhir dalam karier dokter bedah, atlas ini merupakan pelajaran "penyegar" pada malam sebelum operasi yang dilakukan sekali-sekali. Atlas ini biasanya memiliki catatan pembaca di bagian tepi, masih mencerminkan kemurnian lebih jauh atau manuver yang diungkap ke doker bedah yang melakukan operasi dengan atlas sebagai cetak biru.

Atlas ini dapat diramalkan menemani banyak dokter bedah melalui dekade-dekade praktik untuk kegunaan profesi kita dan keuntungan banyak pasien.

GEORGE F. SHELDON, M.D., F.A.C.S.
Zack D. Owens Professor and Chairman
Department of Surgery
University of North Carolina
Chapel Hill, Carolina Utara

KATA PENGANTAR

"Ruang operasi adalah laboratorium dokter bedah."
WILLIAM S. HALSTED

Konsep yang membawahi *Atlas Bedah Umum* ini adalah untuk menyediakan bagi profesi dokter bedah sebuah presentasi lengkap dan menyeluruh dari prosedur kontemporer yang digunakan dalam bedah umum. Banyak perhatian diberikan pada ilustrasi langkah-langkah prosedur ini, disertai dengan gambaran dan narasi yang sangat detail. Dengan pendekatan seperti itu, dimungkinkan bagi residen bedah dan juga dokter bedah praktek untuk mengikuti cara terperinci teknik tepat yang diterapkan untuk operasi tertentu.

Atlas ini dibagi menjadi 16 bagian besar dengan 125 bab dan lebih dari seribu ilustrasi. Di bagian pertama, *Insisi Abdomen, Prosedur Vaskular, Hernia,* dan *Payudara* dipertimbangkan, diikuti dengan bagian panjang pada *Operasi Abdomen. Hati, Pankreas,* dan *Limpa* secara individual diberikan dengan ilustrasi yang besar. *Bedah Endokrin, Prosedur Kepala dan Leher, Ginekologi,* dan *Transplantasi Organ* didiskusikan dengan sebuah kumpulan besar ilustrasi detail tambahan. *Amputasi* ditinjau, sebagaimana juga berbagai macam prosedur yang mencakup insersi dari berbagai kateter intravena untuk penggunaan dalam jangka panjang.

Selama beberapa tahun terakhir, teknik bedah *laparoskopik* telah diterapkan secara luas, dan pendekatan ini dijabarkan secara hati-hati pada *Atlas* dengan prosedur ilustrasi spesifik untuk *hernia, koleksistektomi, apendektomi, jejunostomi, fundoplikasi untuk hernia hiatal esofageal, vagotomi trunkal, ileokolektomi,* dan *kolostomi.* Sebanyak 72 gambar individual dari prosedur laparoskopik, dengan deskripsi yang teliti untuk masing-masing, sepenuhnya membiasakan dokter bedah dengan teknik kontemporer yang sangat penting ini.

Ilustrasi digambar dengan sangat cermat oleh seniman kedokteran yang sangat pandai dan cekatan, Mr. Robert G. Gordon, M.F.A. Sangatlah beruntung bahwa selama dua tahun ini, beliau telah menggambar *setiap* ilustrasi dalam buku ini. Mudah untuk diprediksi bahwa banyak pujian akan terdengar untuk karya Gordon yang luar biasa pada masa yang akan datang. Sepenuhnya berkomitmen pada profesinya, beliau adalah seniman kedokteran yang teliti dan cekatan yang tidak biasa dengan bentuk seni orisinal yang cukup menarik hati dan secara tidak beragam dikarakterisasi oleh kejelasannya. Editor sangat berterima kasih untuk kontribusinya yang unik pada *Atlas* ini.

Pujian juga diberikan kepada anggota staf pengajar di Department of Surgery di Duke University Medical Center untuk kontribusi mereka. Komitmen mereka yang seragam terhadap prinsip-prinsip *Atlas* ini disambut dengan penuh rasa terima kasih. Beberapa anggota terdahulu dari staf pengajar yang sekarang menduduki posisi akademik di universitas lain telah berkontribusi juga pada *Atlas* ini dan disambut dengan rasa terima kasih.

SAMBUTAN

Editor sangat berutang budi kepada setiap kontributor *Atlas* ini dan terutama untuk antusiasme dan perhatian mereka terhadap setiap detail. Penghargaan khusus diberikan kepada Robert G. Gordon, M.F.A., untuk karya seninya yang sangat baik pada keseluruhan isi buku ini dan untuk kesetiaan dan komitmennya yang tidak terbagi terhadap proyek ini selama dua tahun terakhir.

Penghargaan juga diberikan kepada Ms. Lisette Bralow, Wakil Presiden dan *Editor-in-Chief* Buku-buku Kedokteran di W.B. Saunders Company, untuk bantuan yang selalu diberikan, dimulai dengan rencana konseptual dan melewati setiap tahapan perkembangan pekerjaan ini sampai penyelesaian akhirnya. Seperti pada masa lalu, staf di W.B. Saunders Company tidak mengendurkan dukungan mereka sepanjang produksi *Atlas* ini. Rasa terima kasih diberikan kepada Ms. Carolyn Naylor, Manajer Produksi, untuk sarannya yang bijaksana dan bantuan yang terus-menerus terhadap semua aspek dari buku ini. Pengalaman dan penilaiannya memiliki banyak arti terhadap pengerjaan buku ini.

Rasa terima kasih dan penghargaan khusus diberikan kepada Ms. Tzipora Sofare, asisten editorial saya, untuk kemampuan dan bakat yang luar biasa dalam persiapan editorial dan perhatiannya yang mengesankan terhadap detail. Beliau telah menjadi bagian esensial dari persiapan buku ini dan komitmen kesetiaan terhadap semua aspek dari *Atlas* ini sangat dihargai. Rasa terima kasih juga diberikan kepada Mrs. Patricia W. Jordan, yang telah mempersiapkan banyak korespondensi dan produksi yang dijalankan oleh komputer dari naskah tersebut.

Setiap kolega ini patut terus-menerus mendapatkan ucapan terima kasih saya. Dengan bantuan dan antusiasme mereka, *Atlas* ini telah menjadi kenyataan.

Koleksi Buku Bedah
Mahasiswa Kedokteran dan Dokter





DAFTAR ISI

BAGIAN XVI
Prosedur Lain-lain

BAGIAN 1

Insisi Abdomen

1

Teknik Membuka dan Menutup Insisi di Garis Tengah (Midline)

ONYE E. AKWARI M.D.

Keuntungan insisi di garis tengah adalah:

1. Hampir selalu tidak mengakibatkan perdarahan.
2. Tidak ada struktur otot yang terpotong.
3. Tidak menimbulkan trauma saraf.
4. Insisi ini memberikan jalur masuk yang baik ke organ dalam abdomen.
5. Insisi ini dapat dikerjakan dengan cepat.

Kerugian-kerugian insisi ini adalah tidak memberikan jalur masuk yang baik untuk organ lambung, duodenum, kandung empedu, dan lien pada penderita dengan obesitas berat, yang memiliki tepi kosta yang lebar, atau mempunyai jarak xifoid ke pubis yang terlalu pendek.

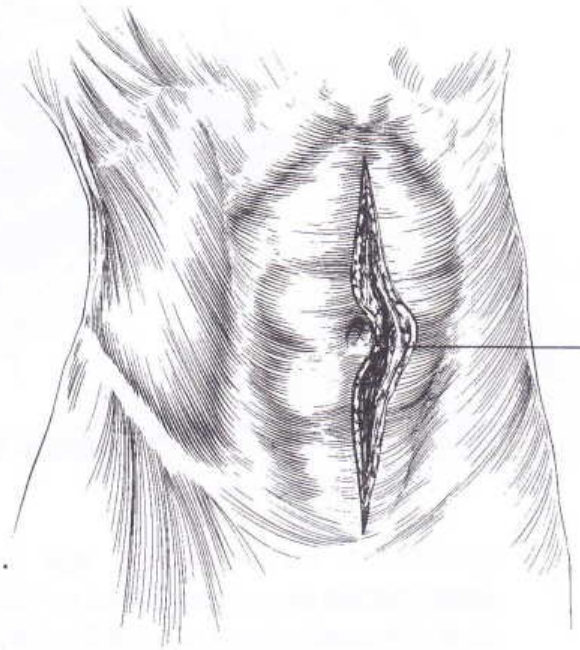

GAMBAR 1–1. Insisi yang dibuat tepat di garis tengah, di atas dan di bawah umbilikus, dari ujung prosesus xifoid hingga pubis. Insisi dapat dibelokkan di sekitar umbilikus ke arah kanan atau kiri oleh masing-masing ahli bedah, tergantung pada sisi organ yang diperkirakan abnomal. Arah ini juga dipertimbangkan sesuai dengan letak penempatan ostomi: insisi umumnya dibelokkan di sekeliling umbilikus dengan arah yang berlawanan dengan tempat ostomi. Pertimbangan ini membantu dalam mengurangi risiko kebocoran (spillover) dari ostomi ke luka operasi selama masa paska-bedah dini, bilamana ostomi mengeluarkan produk diare dan perawatan menimbulkan problem untuk penderita.

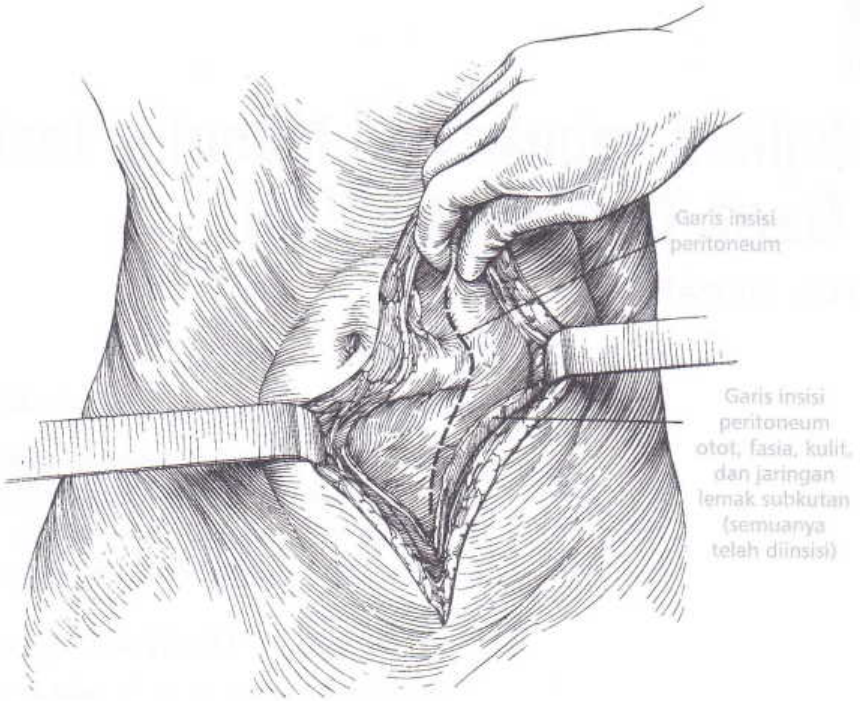

GAMBAR 1–2

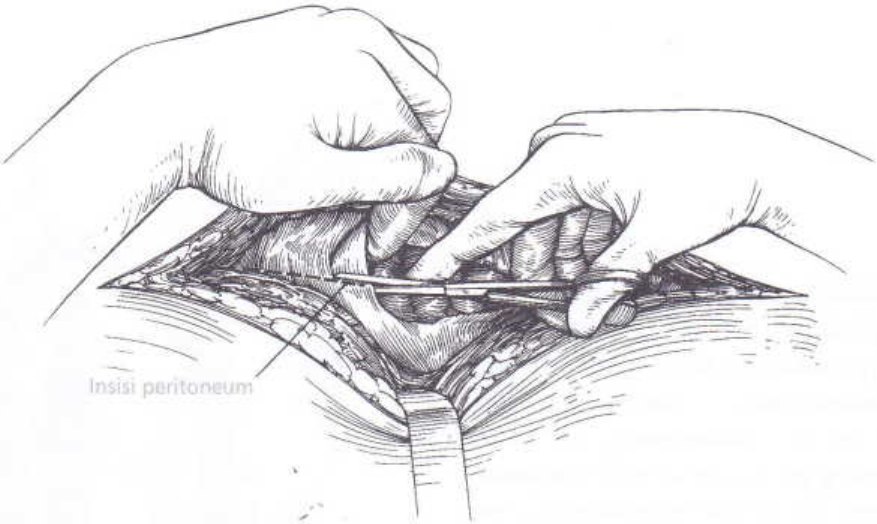

GAMBAR 1–3

GAMBAR 1–2 dan GAMBAR 1–3. Insisi telah memotong kulit, jaringan subkutan, lemak ekstraperitoneum, dan peritoneum. Lemak ekstraperitoneum sangat tebal dan berisi banyak pembuluh darah pada sepertiga bagian atas insisi. Ligamentum suspensorium hepatis disisihkan dan biasanya dipotong di antara dua klem dan dieksisi total.

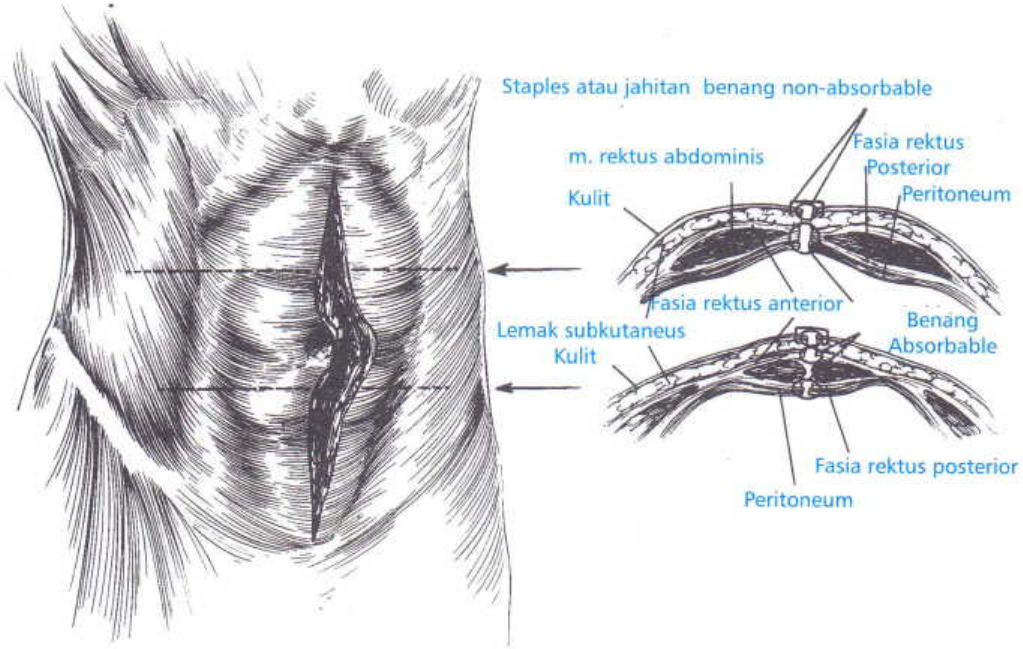

GAMBAR 1–4

GAMBAR 1–4 dan 1–5. Luka operasi ditutup dengan menggunakan jahitan satu-satu atau jahitan jelujur benang non-absorbable 1 pada fasia garis tengah di atas umbilikus. Di bawah umbilikus, fasia rektus posterior dan selanjutnya fasia rektus anterior ditutup sebagai lapisan yang terpisah. Lapisan lemak subkutan dipertemukan dengan jahitan kulit satu-satu benang non-absorbable No. 30. Staples baja dapat digunakan pada penutupan kulit sebelum luka dibalut dengan kasa steril.

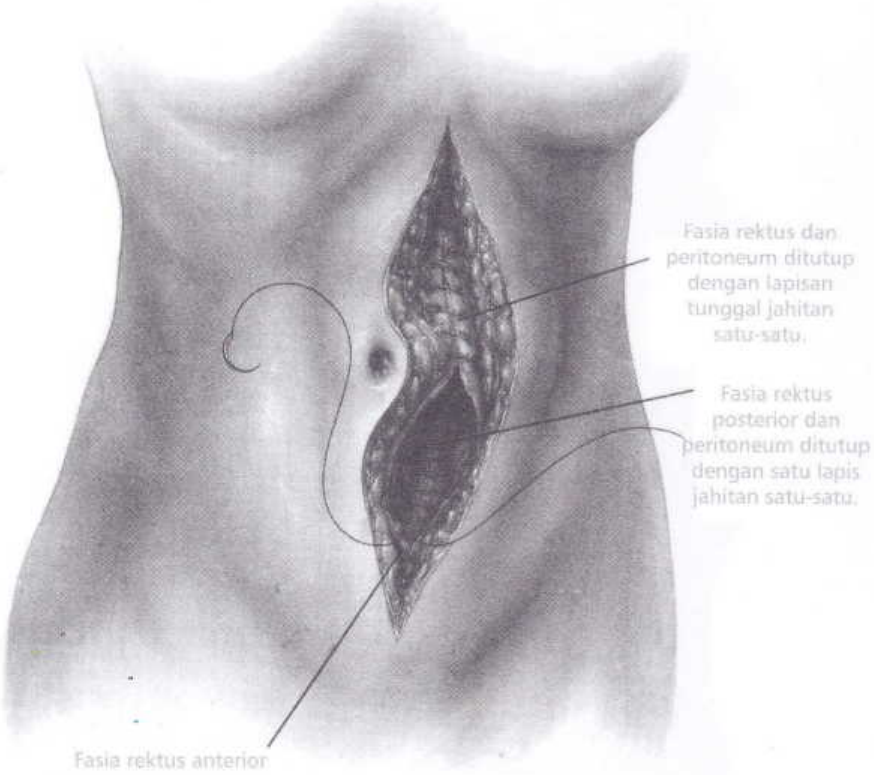

GAMBAR 1–5

BAGIAN II

Prosedur Vaskular

2

Eksisi Aneurisma Arteri Iliaka

RICHARD L. McCANN, M.D.

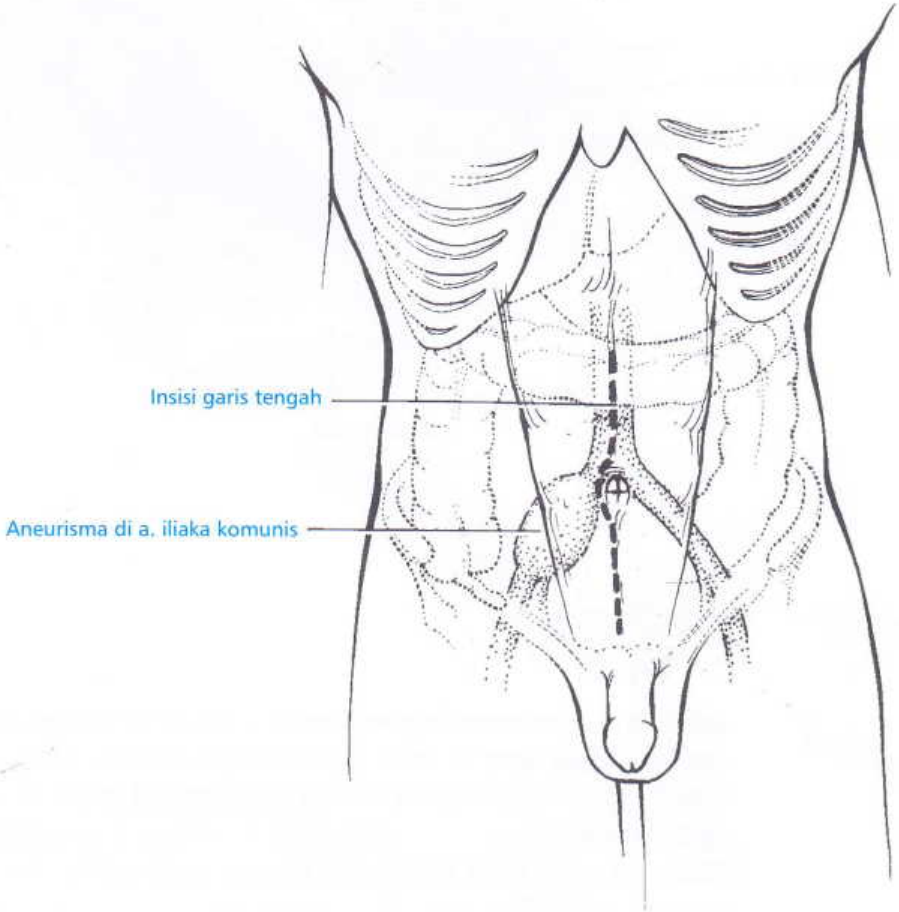

GAMBAR 2–1. Insisi garis tengah lebih disukai untuk mendapatkan paparan yang memuaskan dan fleksibilitas yang dihasilkan. Usus halus diretraksi ke kanan, dan kolon sigmoid diretraksi ke kiri; kedua organ ini dilindungi dengan bantalan kasa laparotomi yang telah dibasahi. Bifurkasio aorta dan pembuluh darah iliaka proksimal dipaparkan.

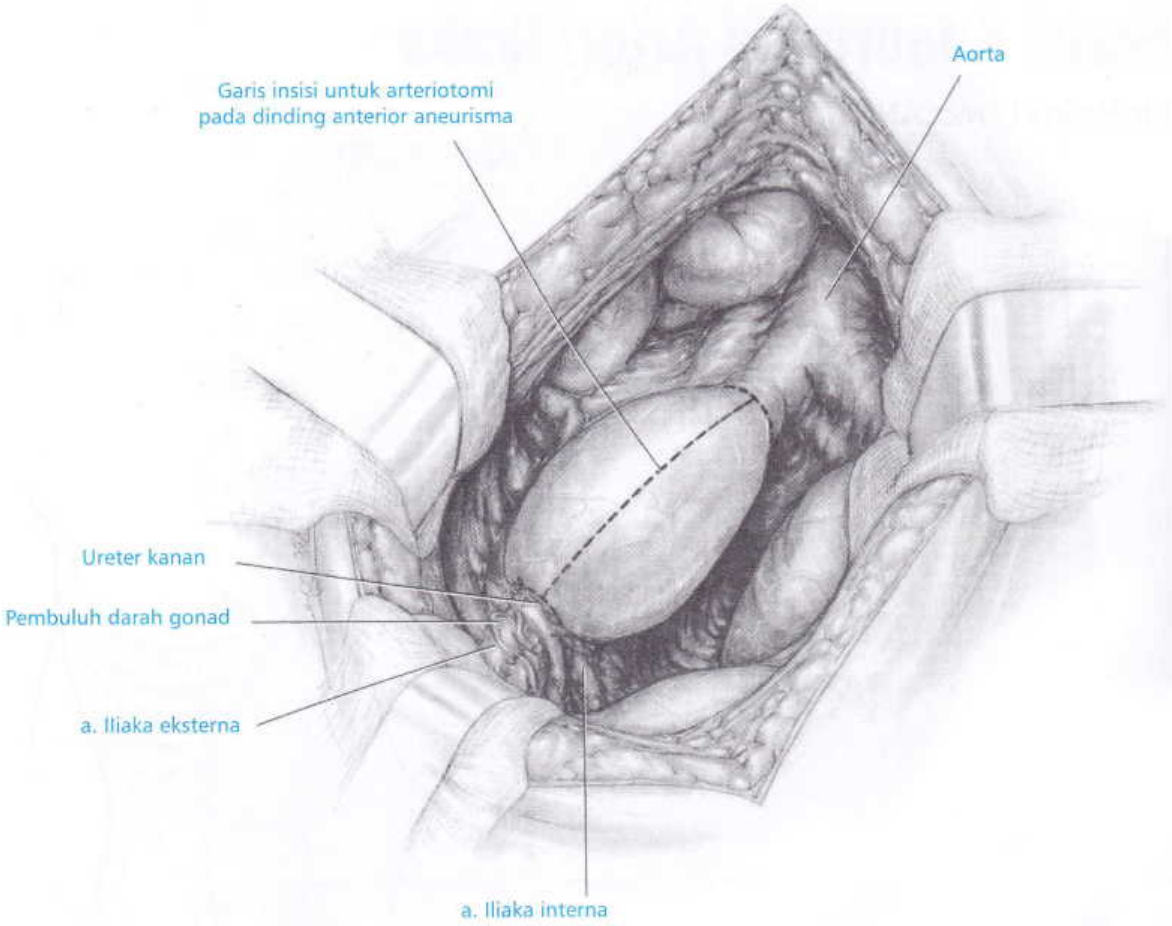

GAMBAR 2–2. Peritoneum parietalis posterior diinsisi dengan hati-hati untuk mengidentifikasi ureter dan memobilisasi ureter ke lateral. Sebagian besar aneurisme berakhir di bifurkasio arteri iliaka komunis. Leher aneurisme di aorta terminalis dipreparasi untuk diklem, serta masing-masing pembuluh darah iliaka eksterna dan interna juga dikontrol. Pasien diberi heparin dan dipasang klem. Aneurisme dibuka, dan setiap bahan trombus atau aterosklerotik dibersihkan. Digunakan graft Dacron yang berukuran cocok, baik diselipkan (woven) atau disambung kembali (knitted), sesuai preferensi ahli bedah.

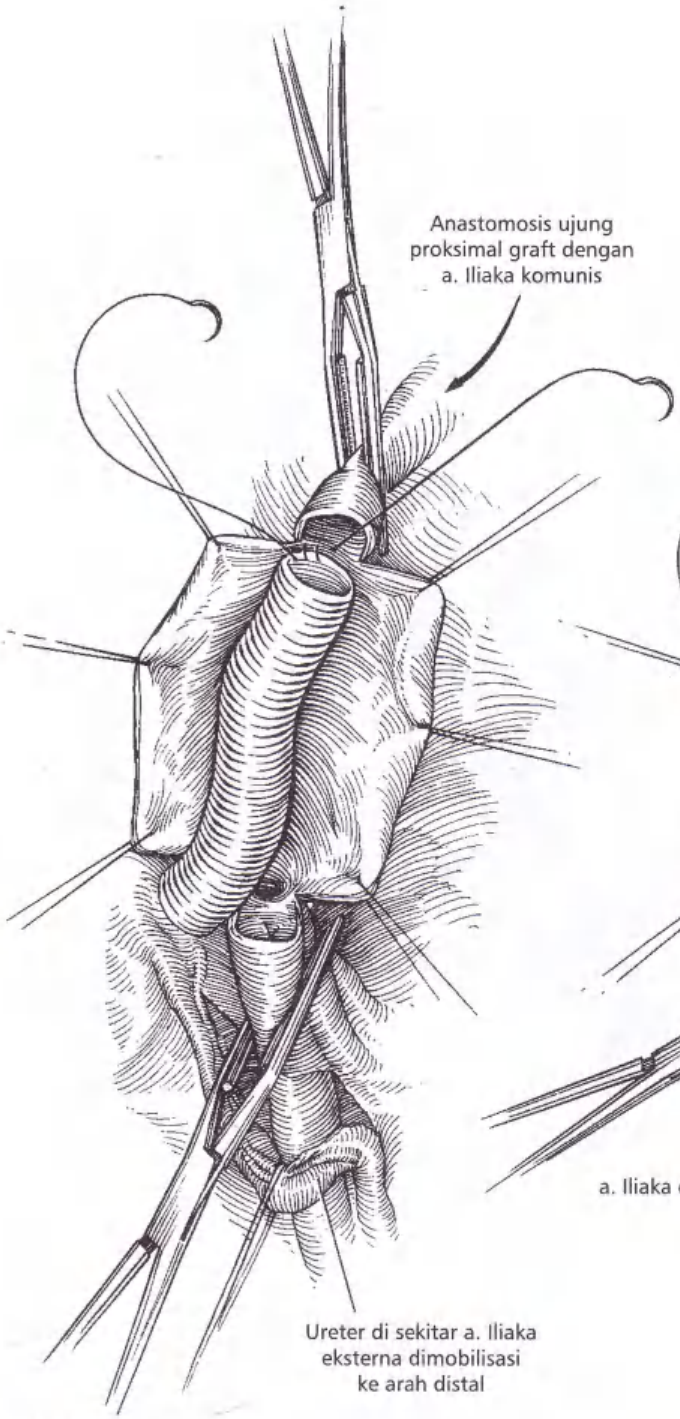

GAMBAR 2–3

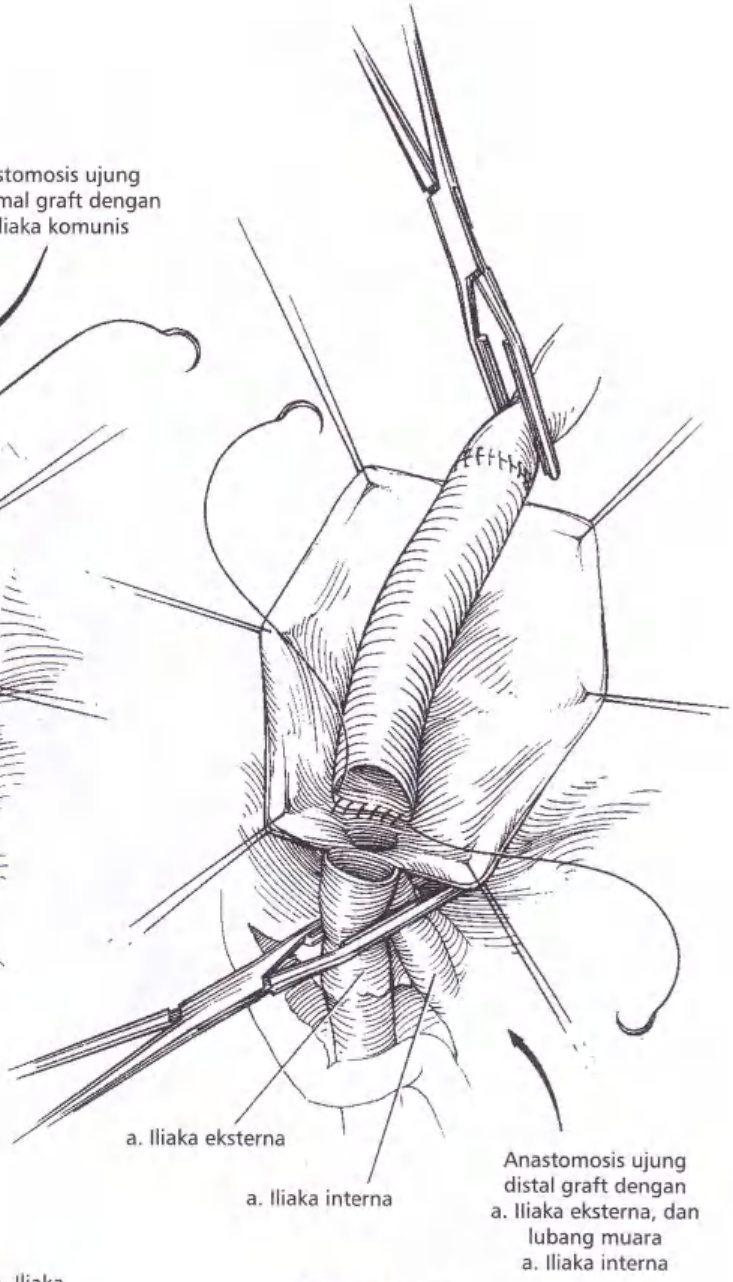

GAMBAR 2–4

GAMBAR 2–3. Anastomosis proksimal dilakukan pertama kali dengan menggunakan jahitan jelujur benang vaskular non-absorbable. Setelah anastomosis proksimal diselesaikan, klem dibuka secara temporer untuk meregangkan graft di bawah tekanan arterial, dan panjang yang sesuai dapat ditentukan.

GAMBAR 2–4. Setelah ukuran graft ditentukan, anastomosis distal tunggal dibuat di antara dua lubang dari pembuluh darah iliaka interna dan eksterna. Setiap tindakan harus dilakukan untuk tetap mempertahankan aliran darah ke organ pelvis melalui arteri hipogastrika.

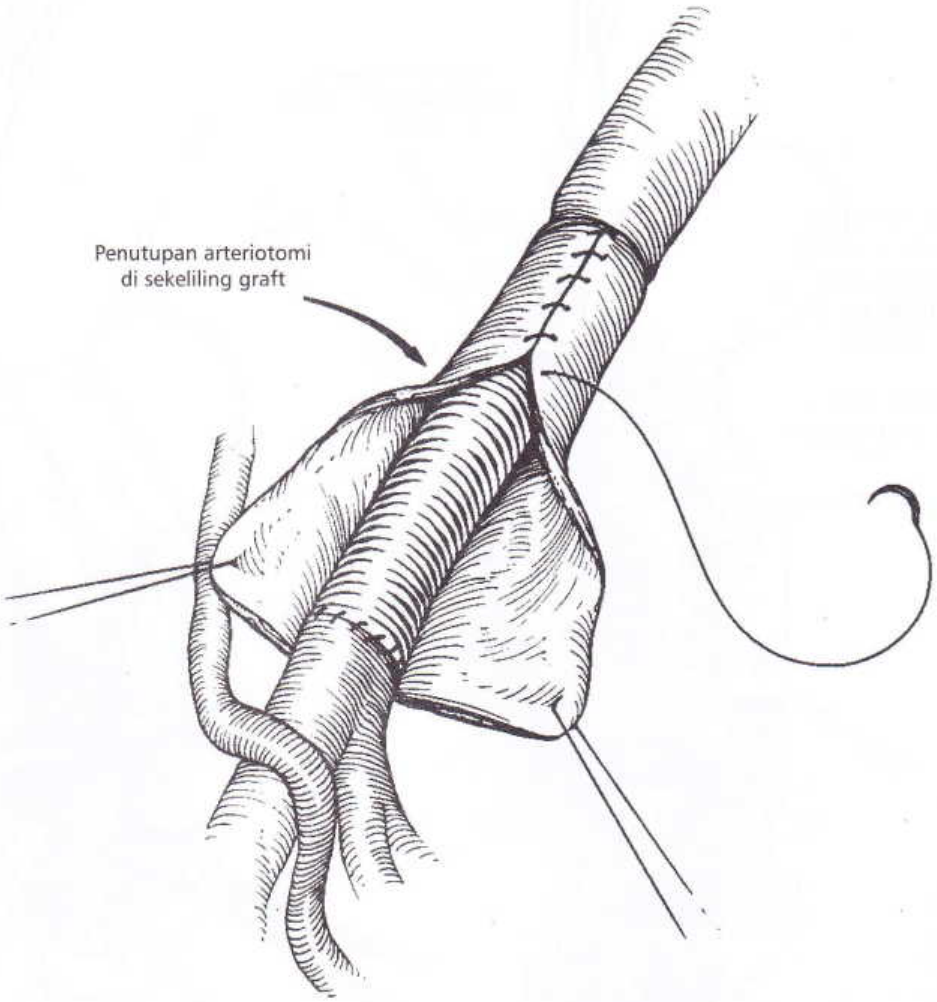

GAMBAR 2–5. Setelah klem dilepas, denyut nadi diraba di lipat paha. Jika denyut nadi teraba dengan memuaskan, dinding aneurisma ditutupkan di sekeliling graft untuk mengisolasikan prostesis dari organ dalam abdomen. Peritoneum dijahit dengan benang absorbable. Setelah dilakukan irigasi, luka operasi garis tengah abdomen ditutup dengan mempertemukan linea alba dengan jahitan satu-satu benang non-absorbable dan kulit ditutup dengan staples.

3

Eksisi Aneurisma Arteri Femoralis

DAVID C. SABISTON, Jr, M.D.

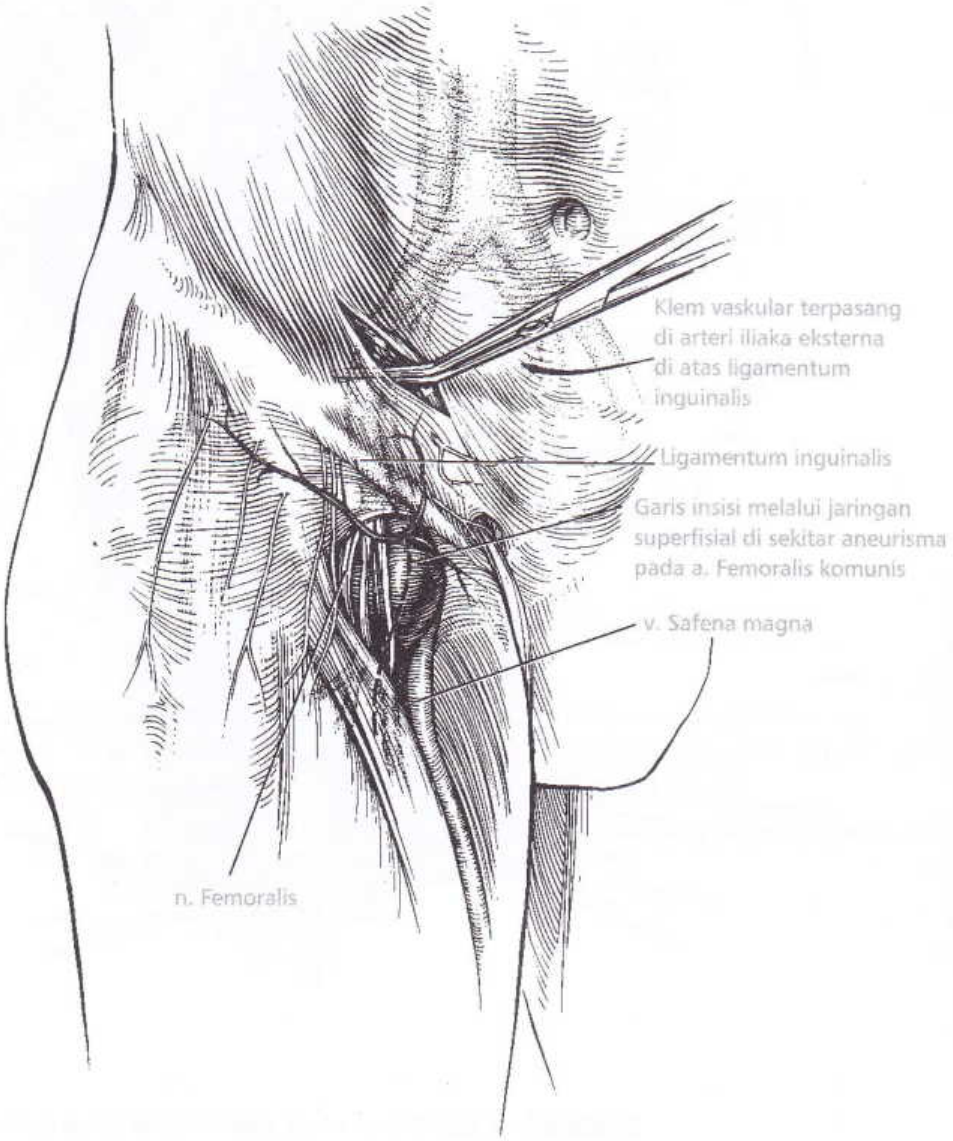

GAMBAR 3–1. Sebuah insisi vertikal dibuat di lipat paha untuk memaparkan aneurisma. Insisi kedua dibuat tepat di atas ligamentum inguinalis untuk memaparkan arteri femoralis sebelah proksimal.

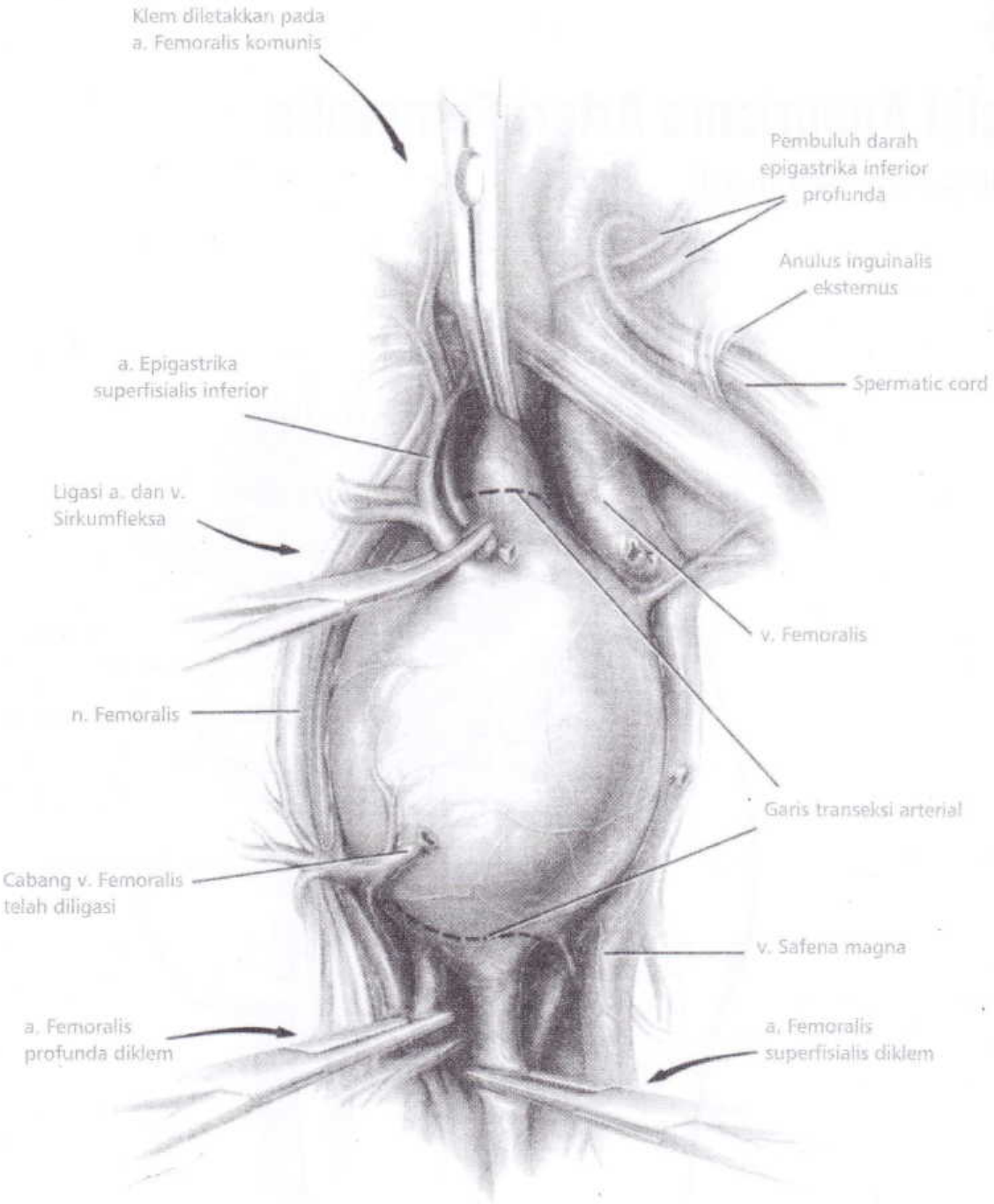

GAMBAR 3 – 2. Graft Dacron woven yang berukuran sesuai dipilih dan dialiri dengan darah penderita. Autograft vena safena juga dapat digunakan jika tersedia salah satu vena safena yang berukuran cocok. Pemberian heparin (5000 μ) intravena. Arteri femoralis diklem di sisi proksimal dan distal, dan aneurisma dieksisi.

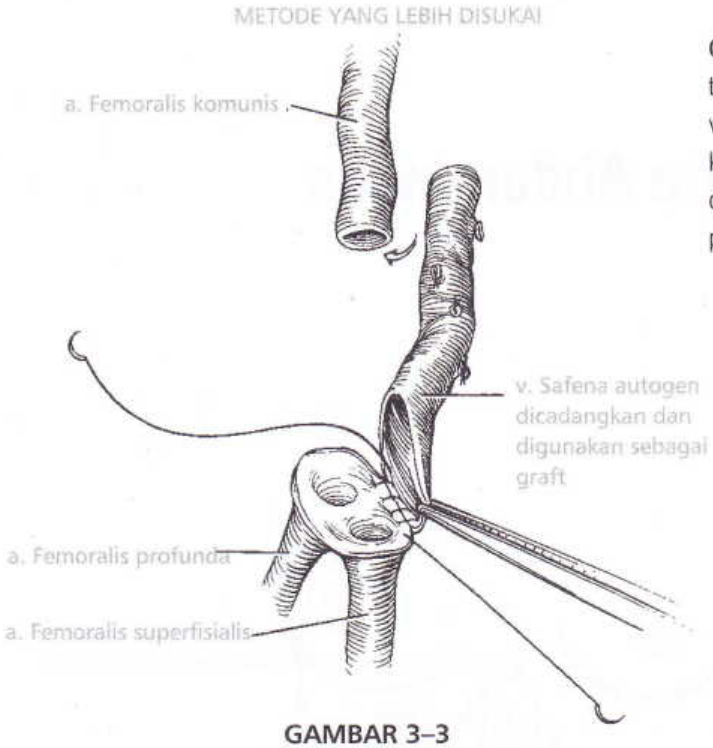

GAMBAR 3–3

GAMBAR 3–3. Anastomosis proksimal disusun seperti yang terlihat dalam gambar dengan benang Prolene 4 – 0. Graft vena juga dapat digunakan dan tampak disambung ujung-ke-ujung antara proksimal dengan distal arteri femoralis, dengan mengeklem muara arteri femoralis superfisial dan profunda.

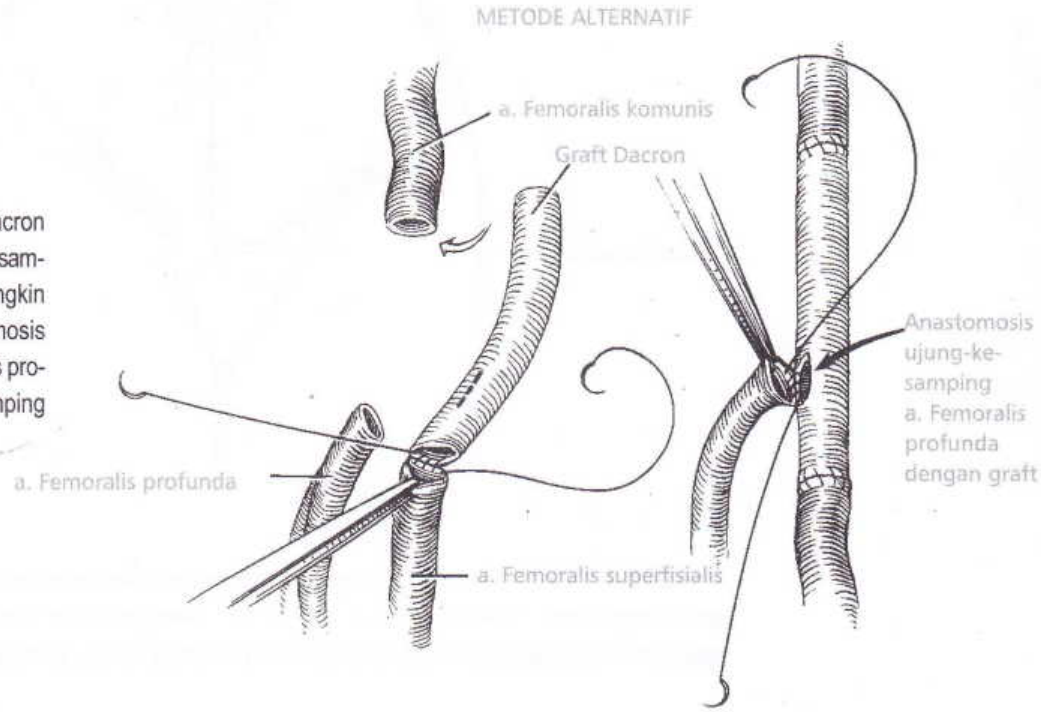

GAMBAR 3–4

GAMBAR 3–4. Graft Dacron juga dapat digunakan dan disambung ujung-ke-ujung. Mungkin perlu dilakukan anastomosis secara terpisah a. femoralis profunda distal dengan samping graft.

4

Reseksi Aneurisma Aorta Abdominalis

DAVID C. SABISTON, JR., M.D.

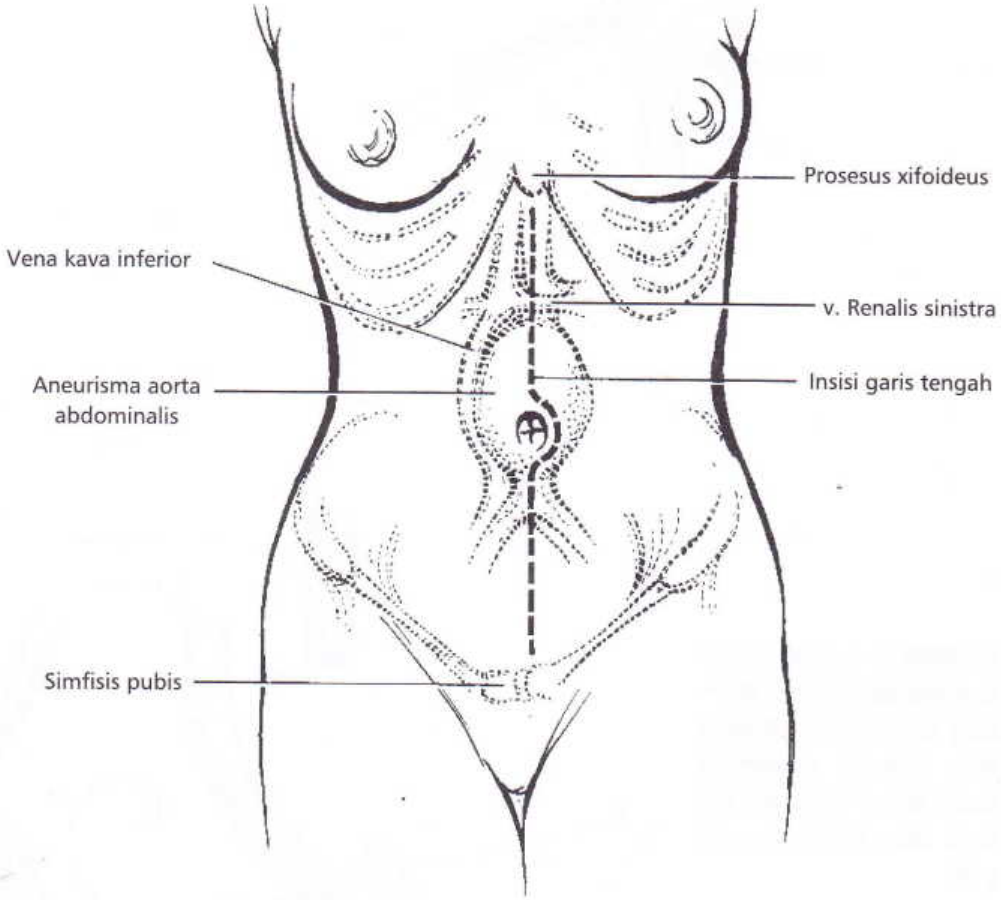

GAMBAR 4–1. Aneurisma aorta abdominal infrarenal dan arteri iliaka dapat dipaparkan melalui insisi garis tengah atau melalui pendekatan lateral kiri. Sebagian besar aneurisma aorta abdominalis ditangani melalui insisi garis tengah dari prosesus xifoideus sampai simfisis pubis.

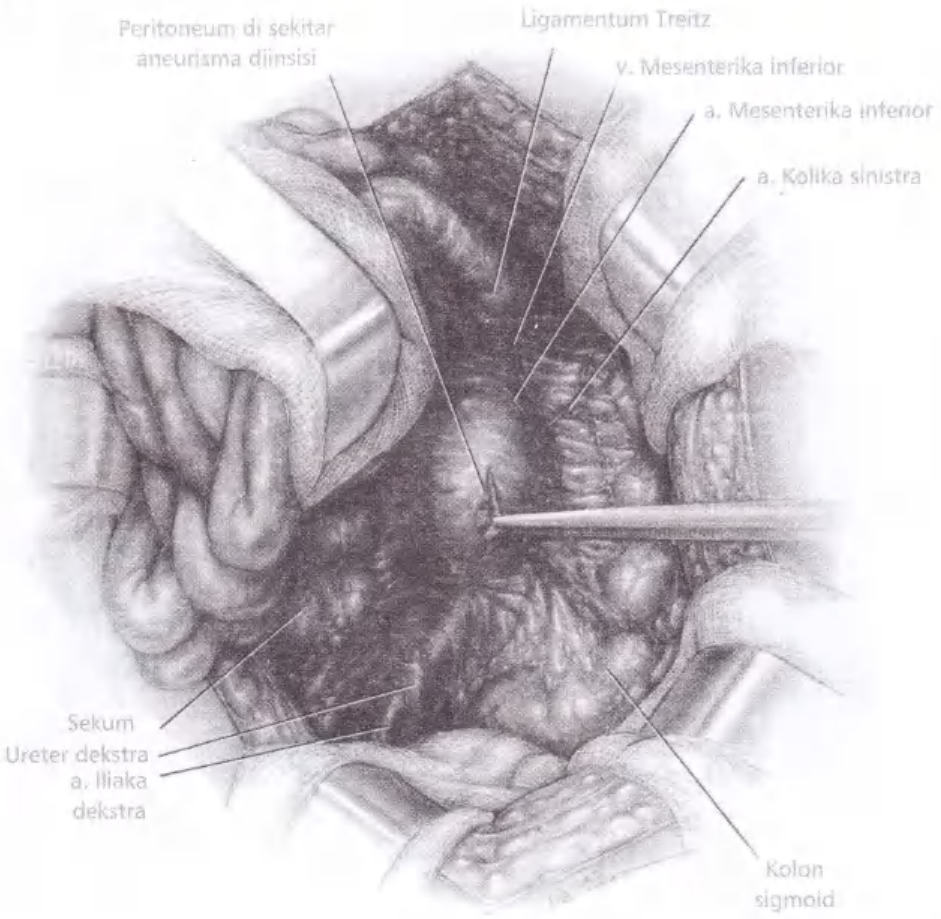

GAMBAR 4 – 2. Linea alba diinsisi, yang akan memaparkan peritoneum, yang selanjutnya dibuka, dan dipasang retraktor automatik. Kavum abdomen dan isinya dieksplorasi dengan cermat terhadap adanya kemungkinan setiap lesi yang menyertainya. Usus halus diretraksi ke kanan dan dilindungi secara cermat dengan bantalan kasa untuk mencegah cedera. Isi usus halus dapat diletakkan dalam kantong plastik Lahey dan dikeluarkan dari kavum peritoneum untuk memberikan paparan yang lebih leluasa jika diperlukan. Kolon transversum diretraksi ke superior, dan selanjutnya peritoneum posterior dipaparkan, dengan mengidentifikasi ligamentum Treitz dan bagian ke empat duodenum.

Insisi dibuat di retroperitoneum secara langsung di sekitar aneurisma abdominal dan diperluas ke inferior melewati bifurkasio aorta dan ke superior sepanjang aorta abdominalis hingga titik antara duodenum dengan vena mesenterika inferior. Tindakan ini memberikan jalur masuk ke aorta abdominalis di sebelah bawah arteri renalis dan memaparkan vena renalis sinistra. Vena renalis sinistra berjalan di sebelah anterior aorta pada sekitar 95 persen penderita, tetapi, pada 5 persen penderita sisanya, vena ini terletak di sebelah posterior aorta abdominalis dan sebaiknya diidentifikasi untuk memastikan bahwa pembuluh darah ini tidak mengalami cedera selama diseksi lebih lanjut. Pada saat ini, lapangan operasi perlu diamati secara cermat untuk mendapatkan paparan yang lebih baik dengan menggunakan retraktor yang diletakkan di tempat, termasuk tipe retraktor yang berbentuk lingkaran, yang memungkinkan retraksi pada semua bagian lapangan operasi, dan mungkin juga dapat ditambahkan dengan retraktor Deaver yang diletakkan dengan benar.

Selanjutnya dilakukan diseksi aorta abdominalis infrarenalis ke lateral pada masing-masing sisi, dan, jika diperlukan, diseksi dua arteri iliaka komunis. Heparin diberikan secara intravena (100 I.U./kg). Vaskular klem dilakukan secara proksimal terhadap aorta infrarenal dan melintasi aorta secara distal, sesuai yang ditentukan berdasarkan derajat aneurisma.

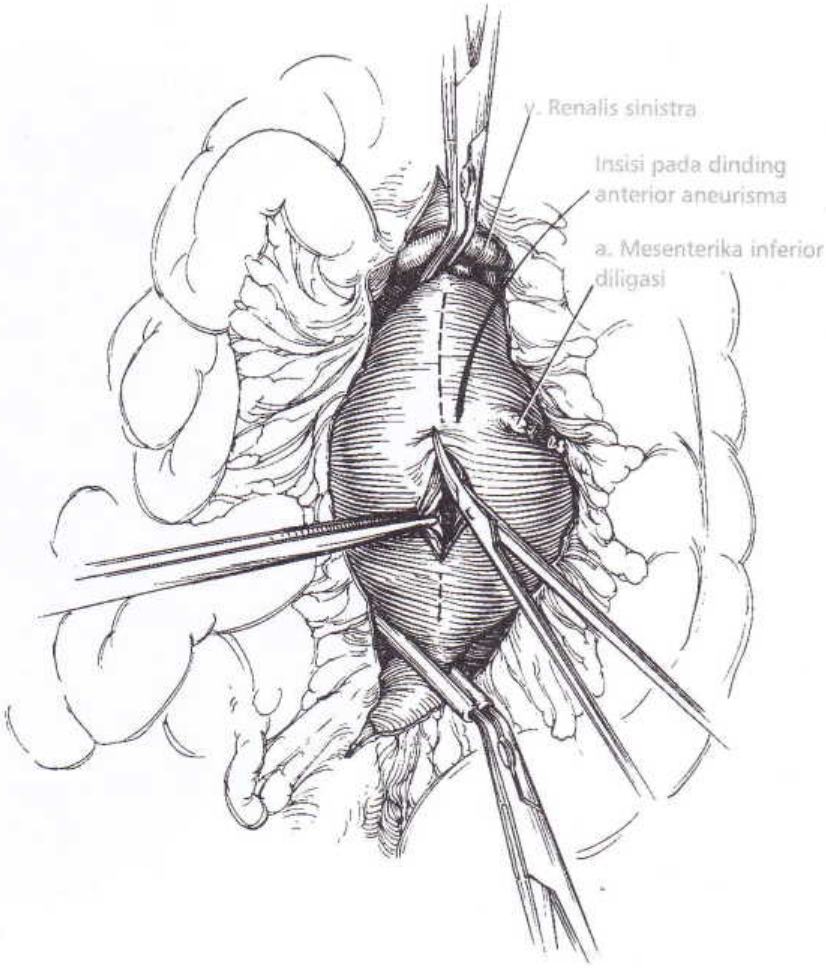

GAMBAR 4 – 3. Insisi dilakukan di bagian tengah aneurisma aorta abdominalis dan selanjutnya lumen aneurisma dibuka dan diaspirasi. Biasanya ditemukan trombus dalam jumlah bermakna di dalam aneurisma, dan trombus ini dibersihkan.

GAMBAR 4–4

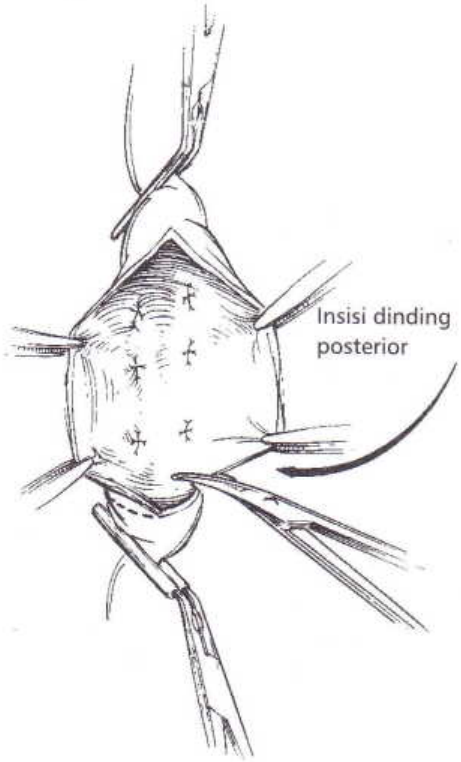

GAMBAR 4–5

GAMBAR 4 – 4 dan 4 – 5. Pada saat ini, perdarahan *retrograde* umumnya terjadi dari arteri lumbalis, dan untuk menghentikannya pembuluh darah ini dijahit. Penggunaan suatu penyelamat sel (cell saver) mungkin memberi keuntungan meminimalkan perlunya transfusi darah. Arteri mesenterika dapat diligasi dengan aman pada sebagian besar kasus karena arteri ini biasanya menunjukkan stenosis bermakna atau mengalami oklusi total pada pangkalnya dari aneurisma. Jika arteri mesenterika inferior mempunyai lumen yang besar, arteri ini kemungkinan terbuka (patent) dengan perdarahan balik dalam jumlah kecil, dan reimplantasi arteri ini ke dalam dinding graft aorta dapat dipertimbangkan. Perlu dilakukan inspeksi kolon sigmoid secara cermat di akhir prosedur untuk memastikan bahwa kolon sigmoid mendapatkan suplai darah yang memadai sebelum abdomen ditutup. Jika kolon sigmoid tidak mendapatkan suplai darah yang memadai, arteri mesenterika inferior dianastomosiskan dengan graft aorta.

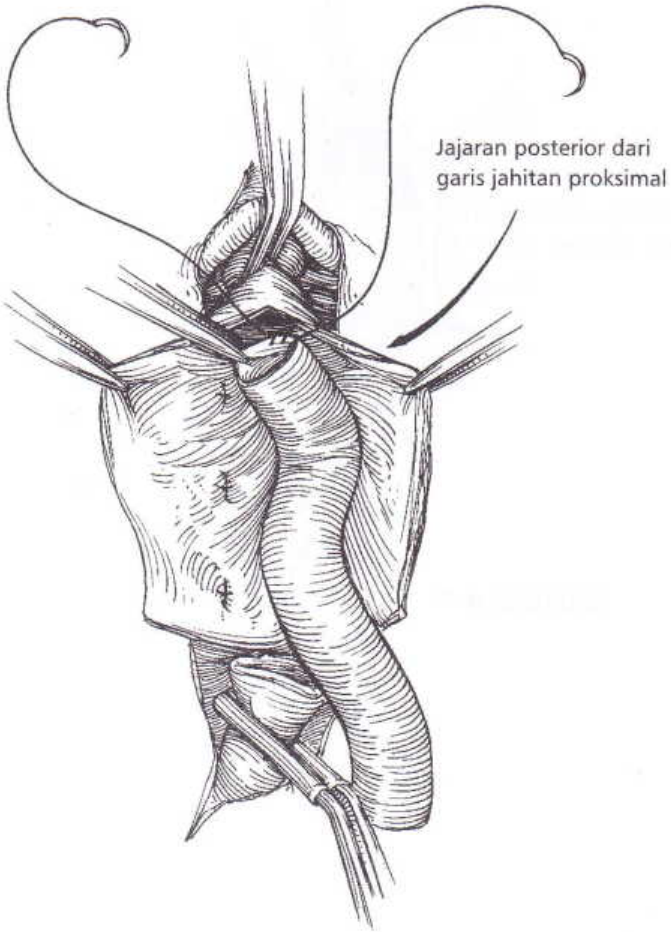

GAMBAR 4–6. Penjahitan graft umumnya dimulai di bagian proksimal pada jam enam sebelah posterior, yang dilanjutkan pada masing-masing sisi sampai jam dua belas, dengan benang polypropylene 2–0 pada jarum yang besar.

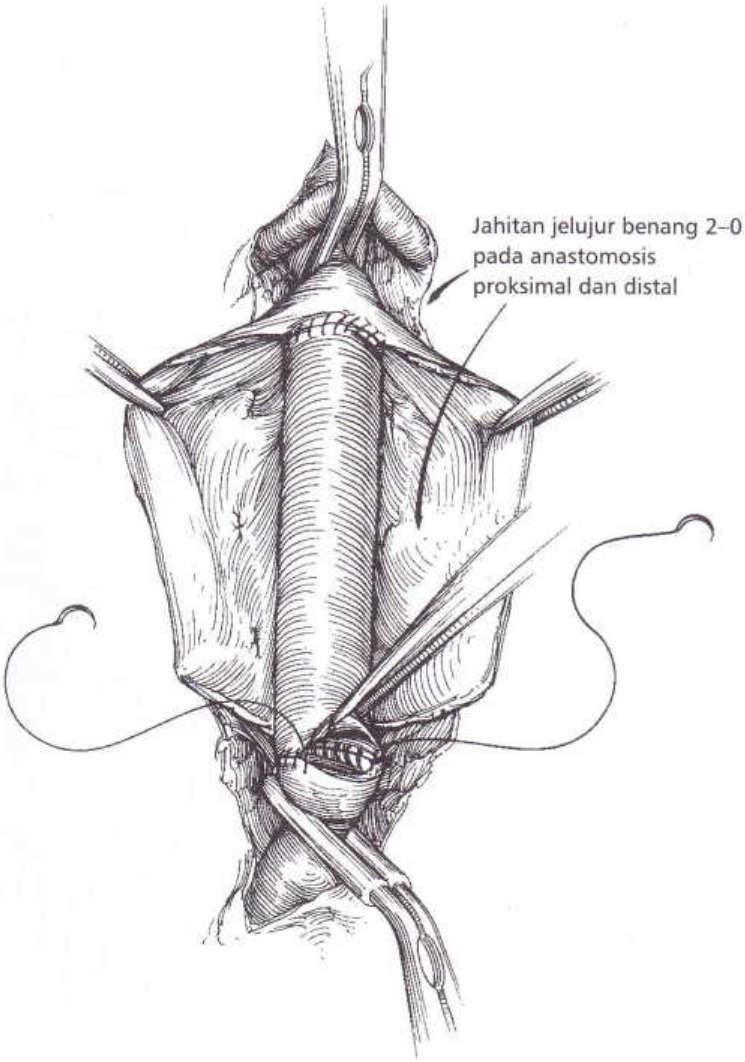

GAMBAR 4–7. Setelah anastomosis proksimal selesai dikerjakan, anastomosis serupa dilakukan pada aorta distal atau pada arteri iliaka, tergantung pada luasnya aneurisma.

Sebelum jahitan terakhir diikat, klem distal pada pembuluh darah iliaka sebaiknya dilepas satu-persatu untuk memastikan aliran balik serta membilas setiap trombi atau debris yang mungkin ada. Begitu juga, klem proksimal dilepaskan perlahan-lahan untuk membilas graft melalui garis jahitan sebelah distalnya.

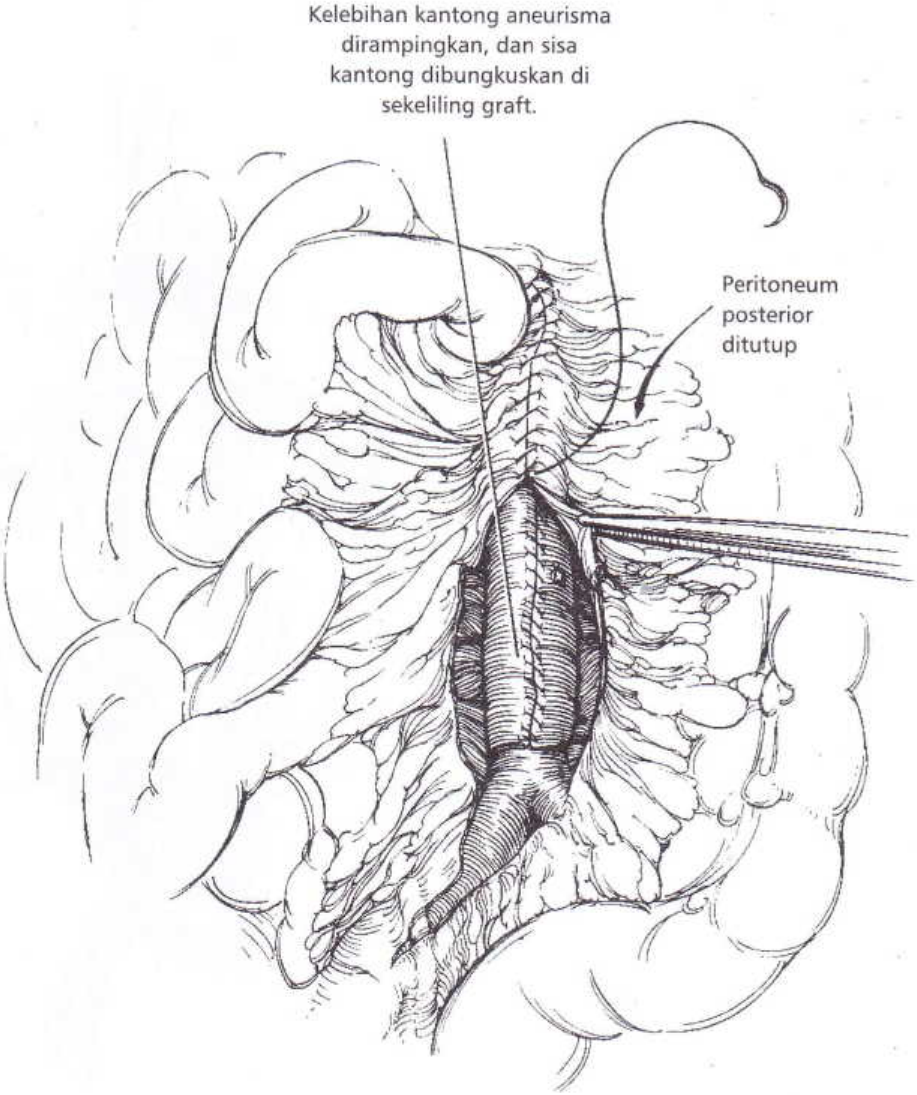

GAMBAR 4–8. Selanjutnya kelebihan kantong aneurisma dirampingkan, dan kantong sisanya ditutupkan di sekeliling graft untuk melindungi graft dari kontak dengan duodenum dan yeyunum. Peritoneum posterior ditutup.

Perlu dilakukan eksplorasi secara cermat setiap adanya titik-titik perdarahan dan viabilitas kolon sigmoid. Insisi ditutup dengan menggunakan jahitan satu-satu. Selanjutnya efek heparin dinetralkan dengan protamin.

5

Graft Pintas Aortofemoralis untuk Penyakit Oklusif (SINDROM LERICHE)

DAVID C. SABISTON, JR., M.D.

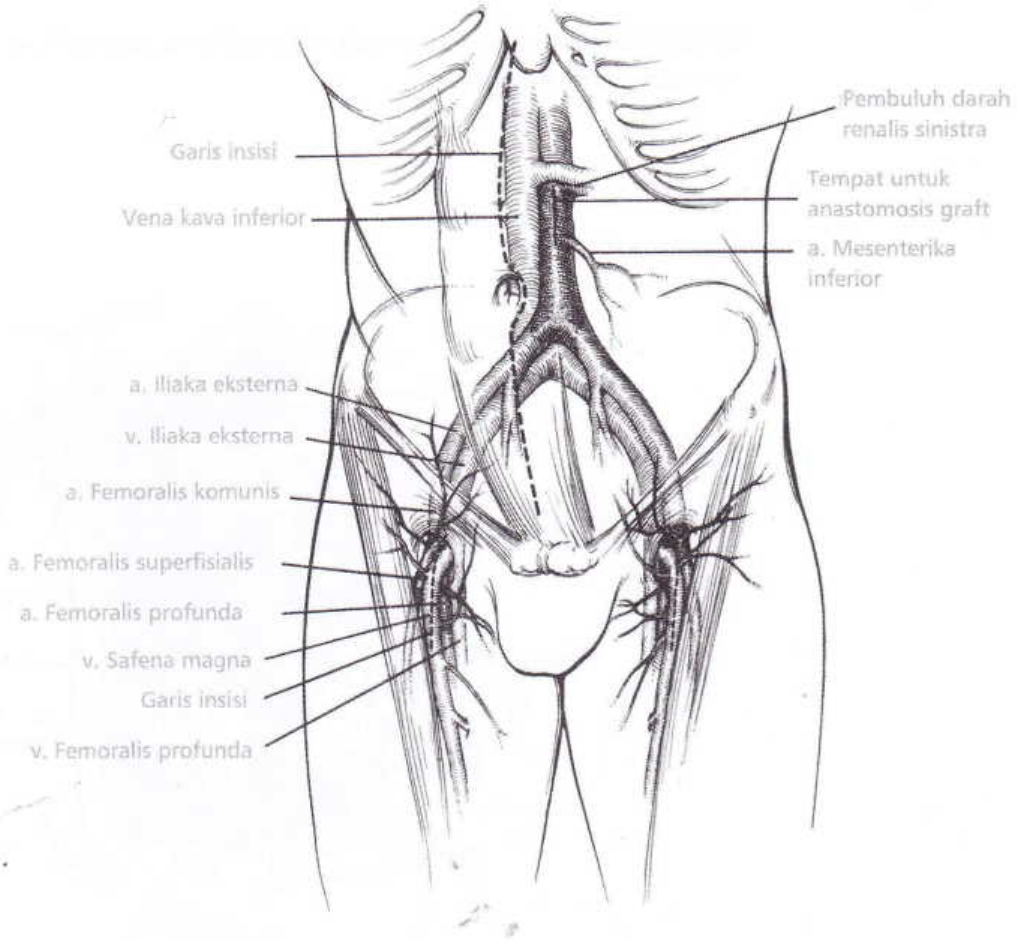

GAMBAR 5–1. Insisi garis tengah dibuat dari prosesus xifoideus sampai simfisis pubis, dan kavum peritoneum dibuka melalui linea alba.

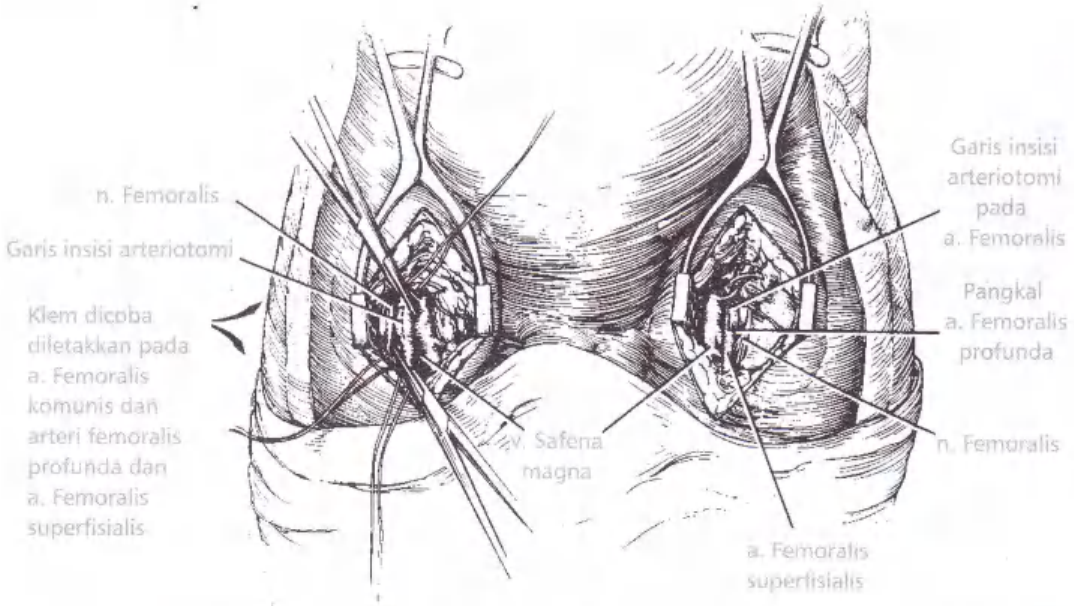

GAMBAR 5–2. Insisi vertikal dibuat pada kedua lipat paha, yang melintasi garis lipat inguinal untuk memaparkan arteri femoralis.

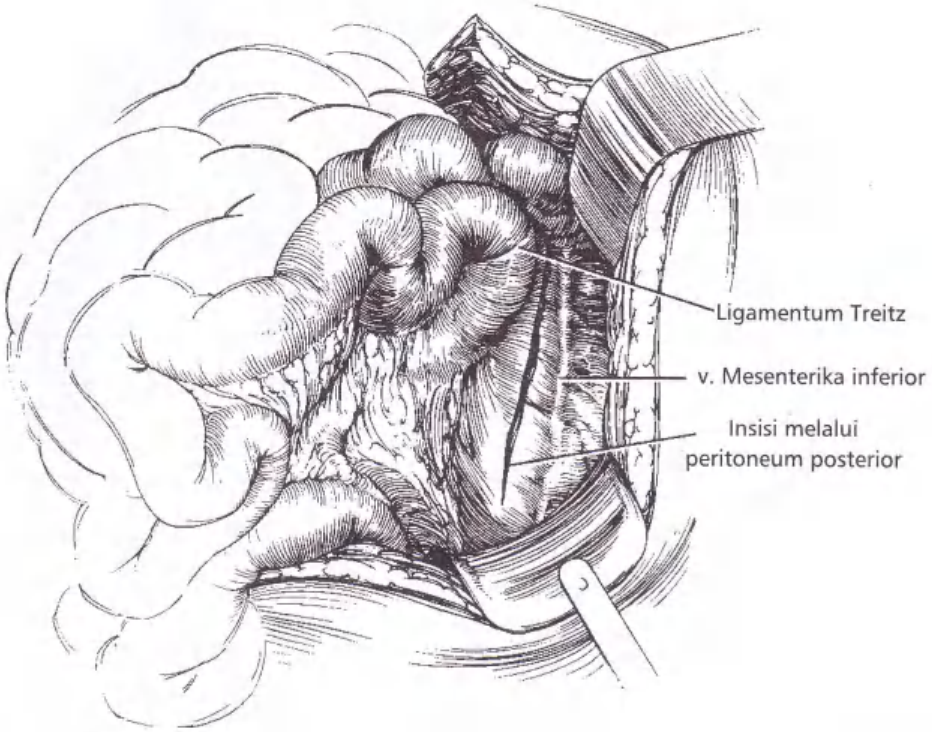

GAMBAR 5–3. Usus halus diretraksi ke lateral (atau diletakkan dalam kantong plastik Lahey dan dikeluarkan melalui insisi untuk mendapatkan paparan yang maksimal). Insisi dibuat pada lapisan retroperitoneum yang melapisi aorta abdominalis.

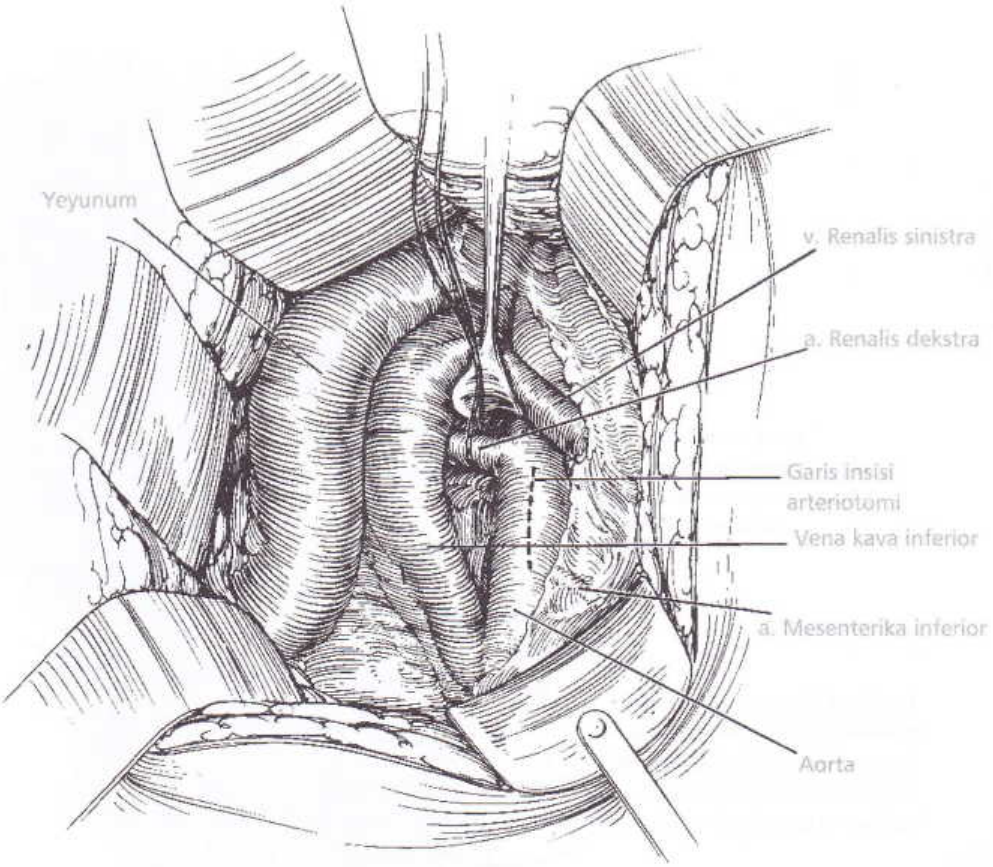

GAMBAR 5–4. Paparan yang memadai didapatkan dengan menggunakan retraktor tipe-Balfour atau berbentuk lingkaran dan retraktor Deaver yang diletakkan dengan benar. Jika oklusi aorta karena trombosis terletak sebelah proksimal, vena renalis sinistra dilakukan diseksi dan diretraksi ke superior. Klem arterial oklusif parsial diletakkan longitudinal, dan selanjutnya insisi dibuat pada dinding aorta dalam mempersiapkan anastomosis graft.

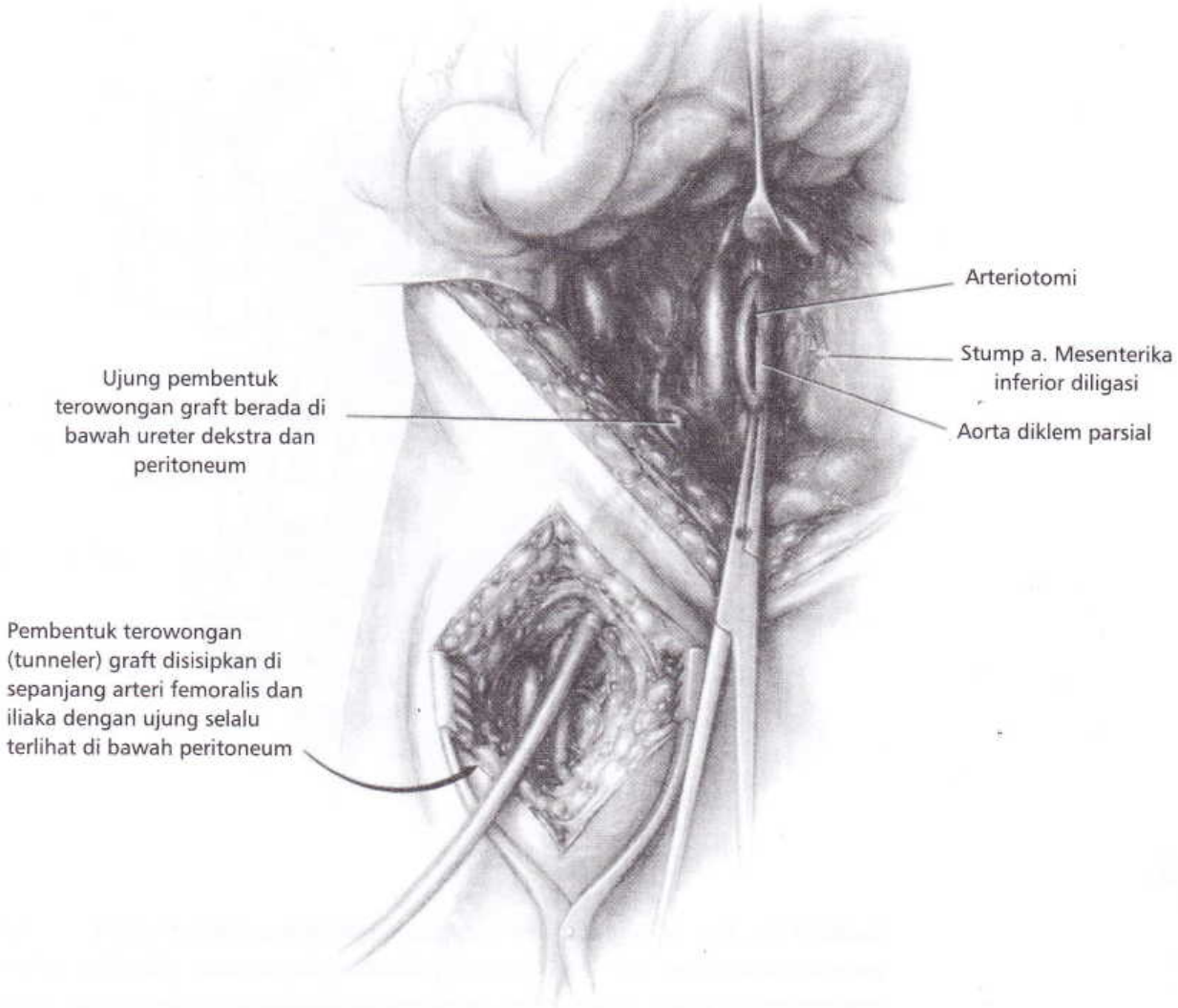

GAMBAR 5–5. Selanjutnya retraktor diletakkan pada insisi inguinal. Mandrin pembentuk terowongan (tunneler) graft disisipkan di sebelah anterior arteri femoralis ke retroperitoneum, dengan mandrin pembentuk terowongan ini selalu diamati dari dalam kavum peritoneum seraya ditelusuri ke arah aorta abdominalis untuk menghindari cedera.

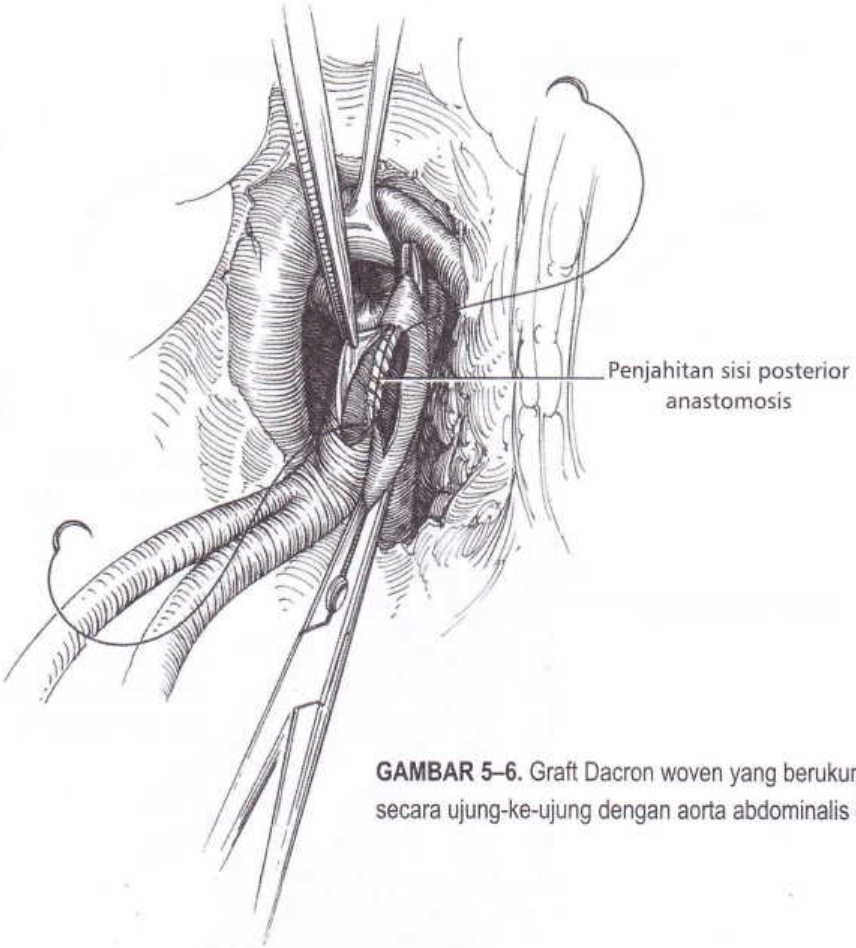

GAMBAR 5–6. Graft Dacron woven yang berukuran sesuai dianastomosiskan secara ujung-ke-ujung dengan aorta abdominalis dengan benang Dacron 3–0.

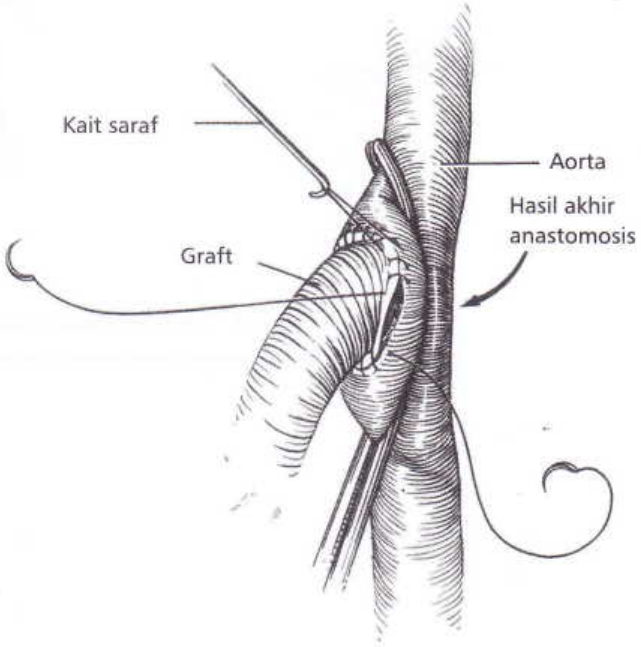

GAMBAR 5–7. Kait saraf digunakan untuk mempererat garis jahitan seperti yang terlihat dalam gambar.

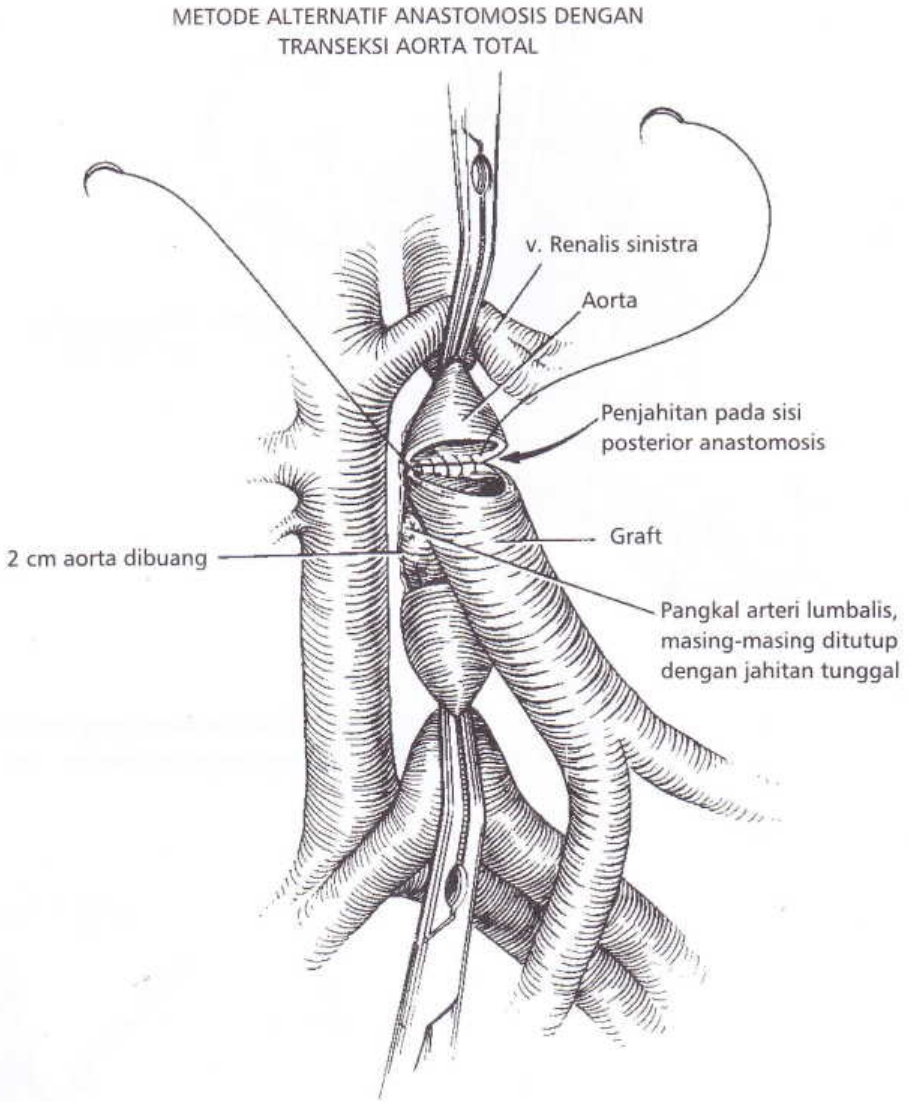

GAMBAR 5–8. Salah satu teknik alternatif untuk anastomosis proksimal adalah memotong aorta abdominalis dengan anastomosis secara ujung-ke-ujung dengan graft.

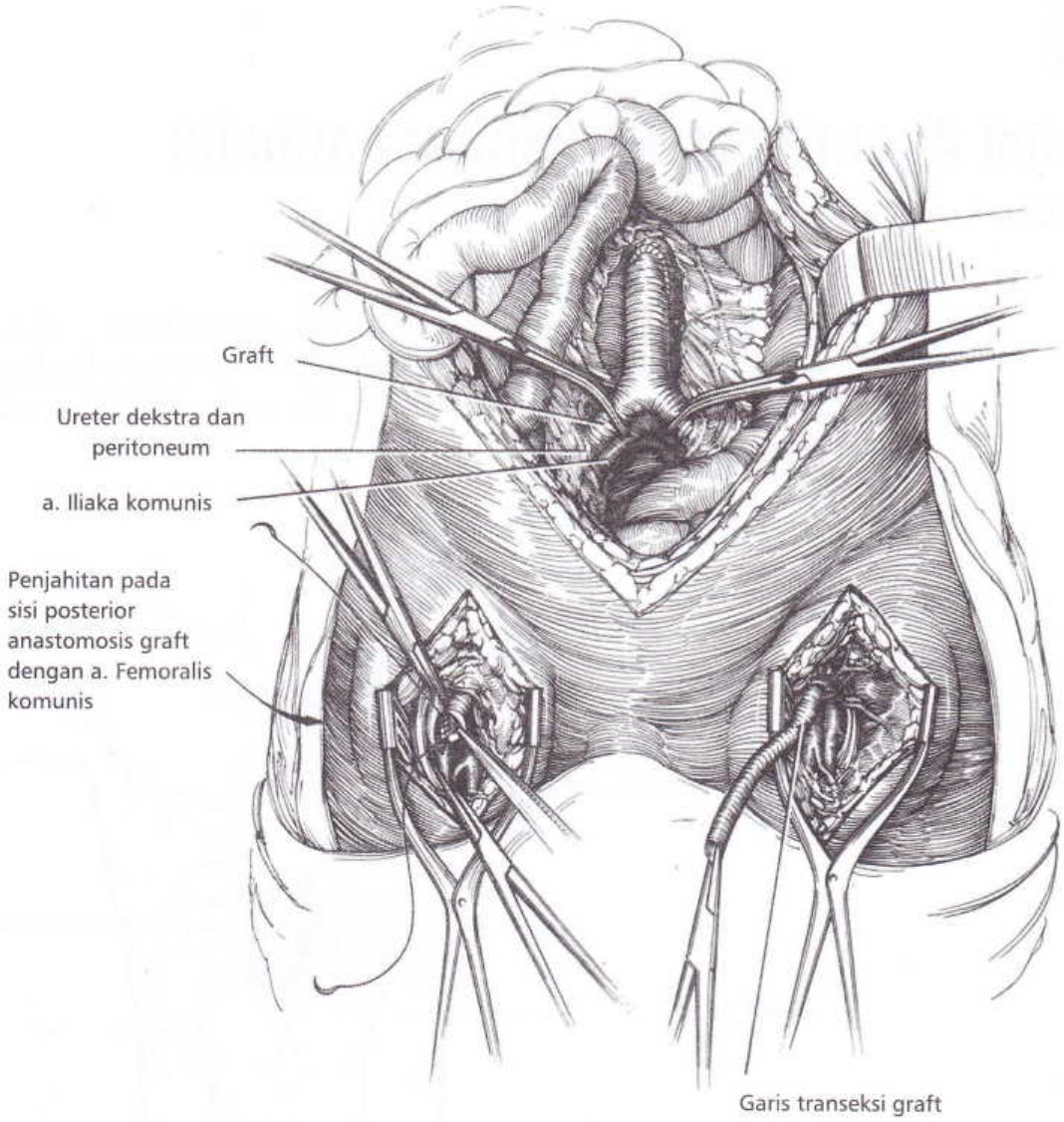

GAMBAR 5–9. Sisi iliaka dari graft ditelusurkan melalui terowongan retroperitoneal ke dalam area inguinal. Selanjutnya anastomosis dibuat dengan arteri femoralis secara ujung-ke-samping dengan benang Dacron 4–0. Retroperitoneum disusun kembali, dan luka insisi ditutup lapis demi lapis.

6

Eksisi Aneurisma Torakoabdominalis

RICHARD L. McCANN, M.D.

Eksisi aneurisma torakoabdominalis dan aorta pararenalis melibatkan oklusi aorta sebelah proksimal dari pangkal pembuluh viseral. Teknik bedah ditujukan untuk meminimalkan waktu iskemik viseral dan menjamin perfusi viseral selama paska-bedah.

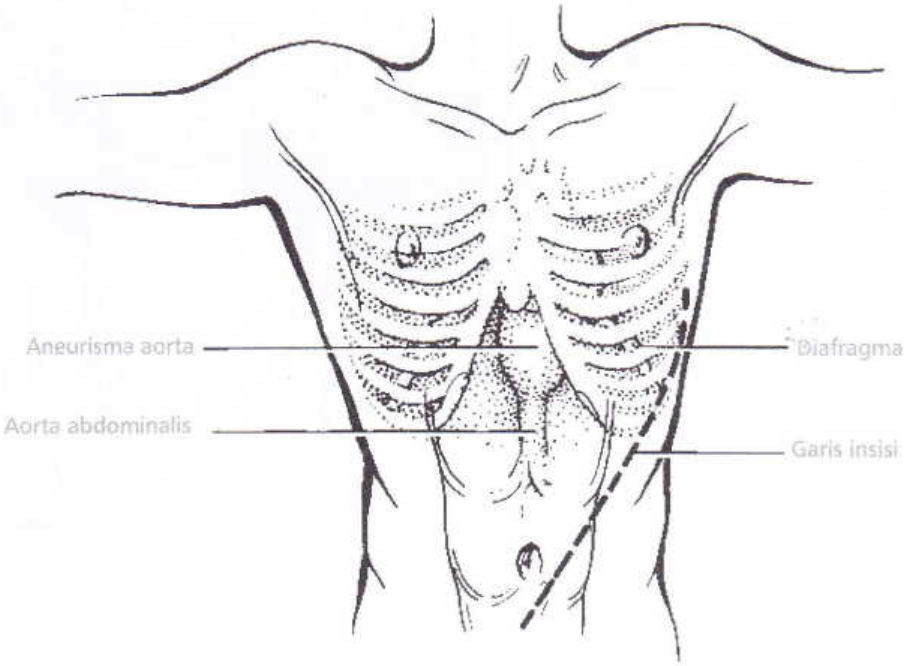

GAMBAR 6–1. Pendekatan aorta abdominalis atas dan pangkal pembuluh darah viseral paling baik dilakukan melalui insisi torakoabdominalis atau torakoretroperitoneal. Penderita diletakkan dengan pinggang kiri ditinggikan, dan toraks kiri bawah dimasukkan dalam lapangan operasi. Insisi diperluas dari daerah umbilikus melalui spatium interkostalis ke delapan, sembilan atau sepuluh. Insisi dibuat lebih rendah untuk aneurisma arteri iliaka dan lebih tinggi jika aneurisma terjadi pada aorta torakalis bawah terkena. Otot obliqus abdominis dan fasia rektus anterior diiris, dan spatium interkostalis dibuka. Kosta dapat direseksi bilamana diperlukan paparan tambahan; bagaimanapun, jika aneurisma hanya meluas hingga level diafragma, reseksi satu kosta di sebelah posterior biasanya telah memberikan paparan yang memuaskan.

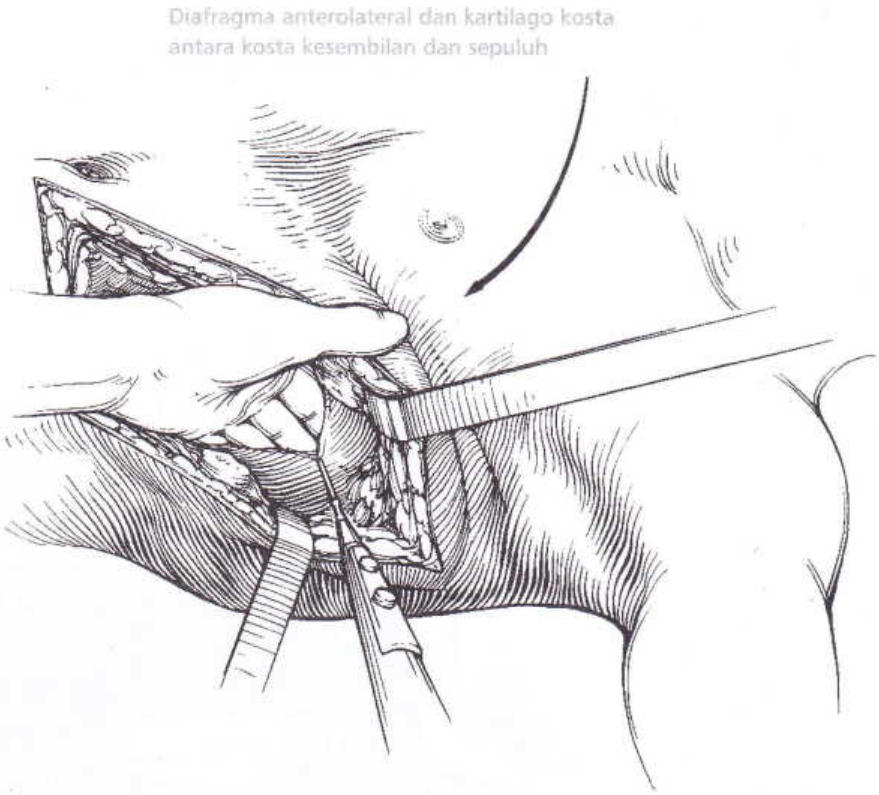

GAMBAR 6–2. Diafragma diinsisi ke arah radial beberapa sentimeter dari insersionya. Hal ini memberikan jalur masuk ke dalam ruang retroperitoneal.

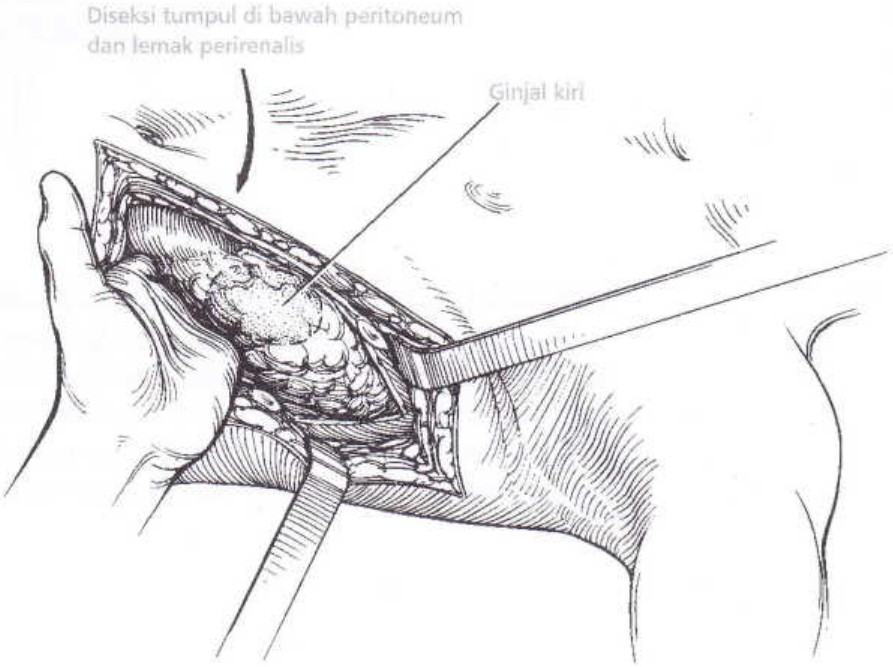

GAMBAR 6–3. Bidang operasi sebelah anterior otot lumbal dibentuk, dan peritoneum dan fasia Gerota posterior dilakukan diseksi dari otot-otot sebelah posteriornya. Peritoneum dilakukan diseksi secara cermat dari diafragma. Keuntungan mempertahankan membran peritoneum tetap intak adalah usus akan lebih mudah diretraksi ke medial; bagaimanapun, hal ini tidak mendasar, dan kavum peritoneum mungkin perlu dibuka jika diseksi peritoneum sulit dikerjakan. Ureter sinistra perlu diidentifikasi secara cermat seraya ginjal dielevasi.

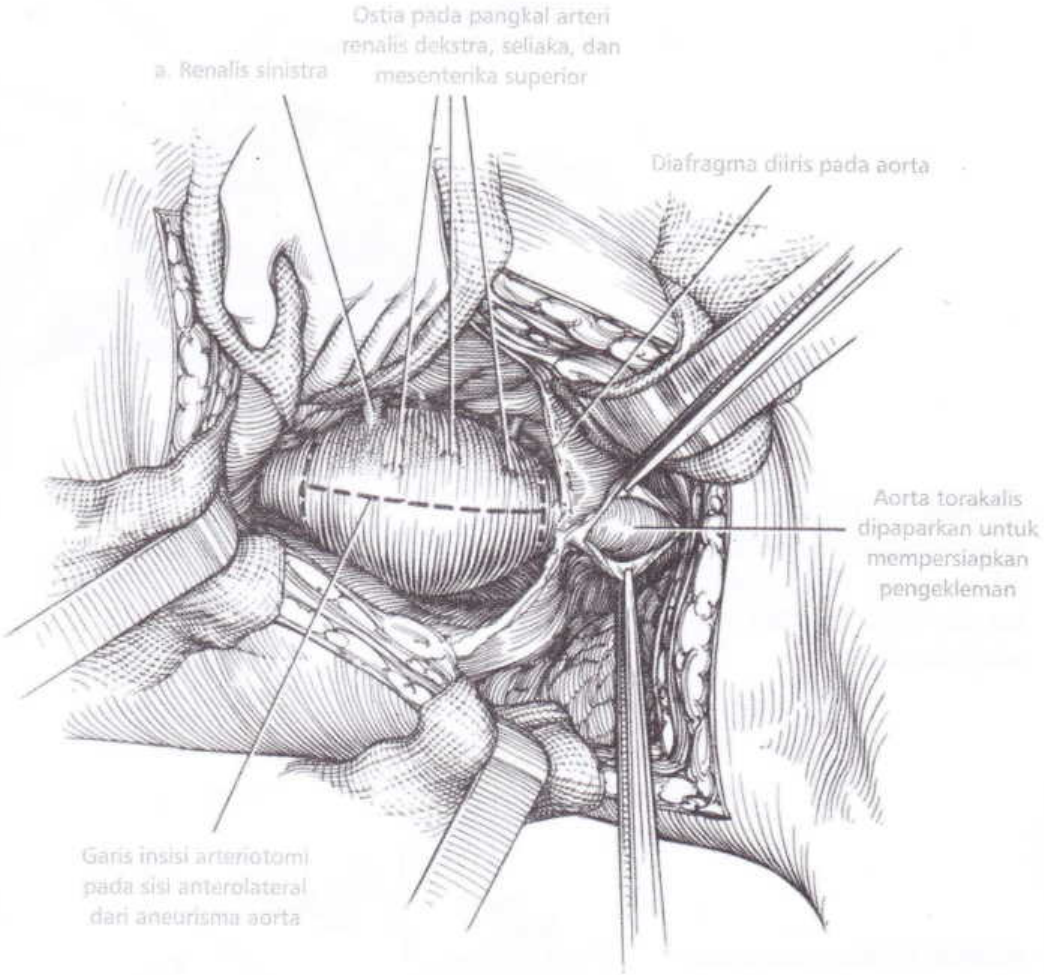

GAMBAR 6–4. Bagian lateral dan posterior aneurisma diidentifikasi dan sisi posterolateral dipreparasi untuk insisi. Aorta yang normal sebelah superior dipaparkan dalam persiapan pengekleman, yang dikerjakan secara cermat untuk menghindari trauma pada esofagus dan nervus frenikus di depannya. Diseksi diperluas sedistal mungkin selama diperlukan, tergantung pada luasnya aneurisma. Jika arteria iliaka tidak terkena aneurisma, hanya aorta distal yang perlu diidentifikasi. Bila aneurisma mengenai pembuluh darah iliaka proksimal, pembuluh darah ini perlu dipaparkan dengan melanjutkan diseksi ke arah distal.

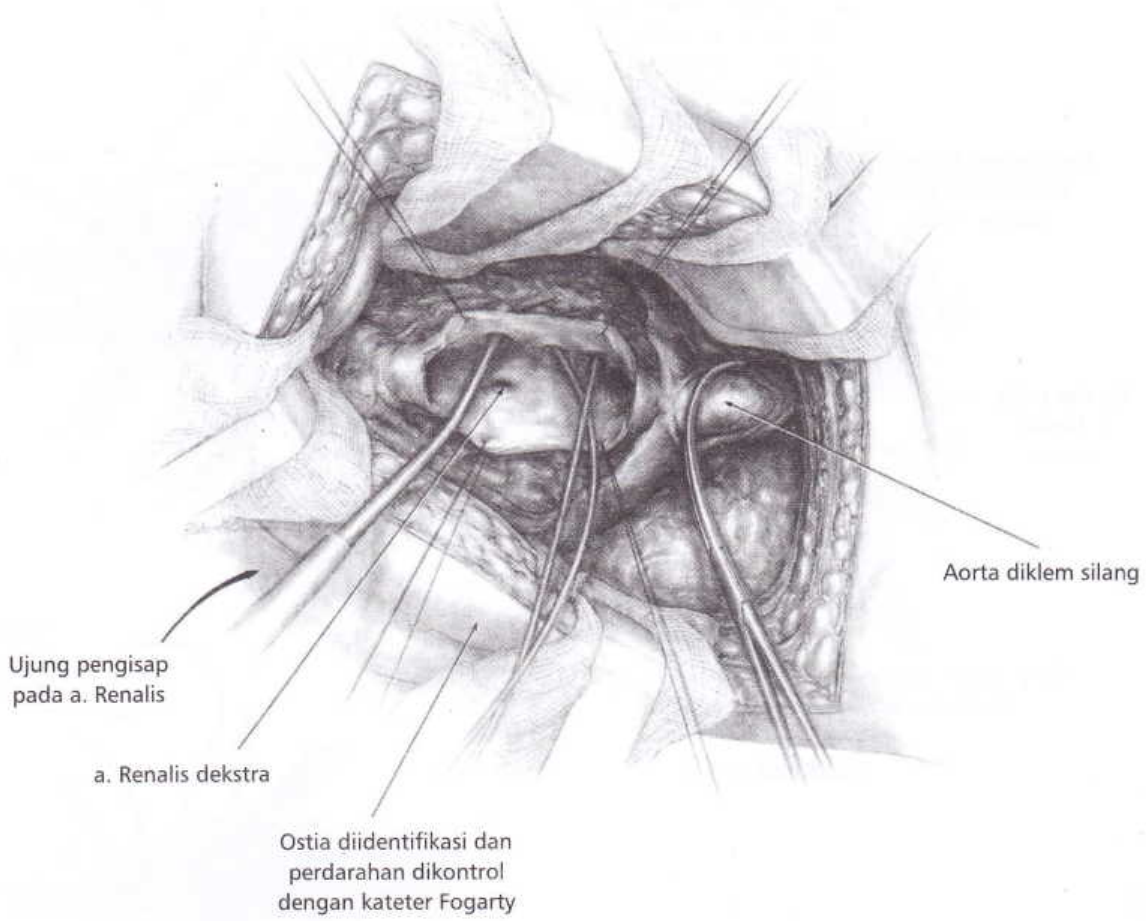

GAMBAR 6–5. Pemotongan radial diafragma dilanjutkan sampai hiatus aorta, dan aorta torakalis distal dipaparkan dalam mempersiapkan pemasangan klem menyilangi aorta. Pada kasus elektif, penderita mendapatkan heparinisasi dan klem silang sebelah proksimal dipasang perlahan-lahan seraya tekanan arterial dimonitor. Vasodilatasi perlu diberikan, dan daya kerja jantung perlu dimonitor dengan ekokardiografi transesofagus selama fase prosedur ini. Pangkal pembuluh darah viseral berada di sebelah anterior diseksi dan biasanya tidak terlihat sampai aorta dibuka. Setelah pemasangan klem silang sebelah proksimal, aorta diinsisi dan darah dari perdarahan balik pembuluh darah viseral ditampung dengan aparatus pengeruk darah dan diinfuskan kembali. Perdarahan balik dari pembuluh darah soliaka, mesenterika superior, dan kedua pembuluh darah renalis dikontrol dengan pemasangan kateter balon. Jika perlu, endarterektomi ostial dapat dilakukan pada pembuluh-pembuluh darah ini. Klem distal biasanya tidak perlu dipasang, karena perdarahan balik dari pembuluh darah iliaka berjumlah minimal. Kateter Fogarty intraluminal dapat digunakan pada arteri iliaka jika diinginkan.

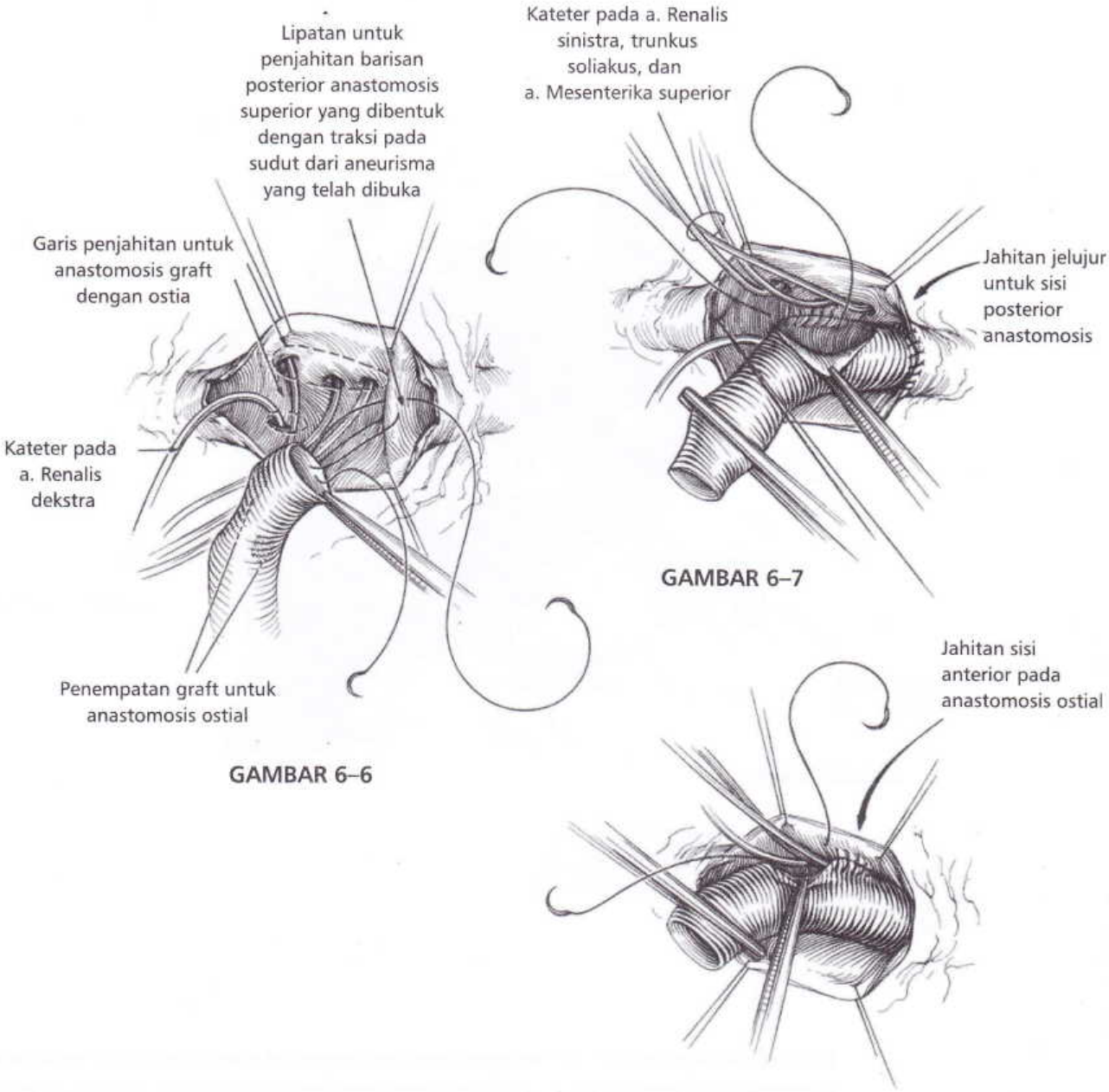

GAMBAR 6–6

GAMBAR 6–7

GAMBAR 6–8

GAMBAR 6–6. Setelah trombus mural dibersihkan dan leher aneurisma diidentifikasi, anastomosis proksimal dimulai dengan graft Dacron woven, dan anastomosis proksimal dibentuk dengan menggunakan jahitan vaskular secara jelujur.

GAMBAR 6–7 dan 6–8. Di akhir anastomosis proksimal, reimplantasi pembuluh darah viseral dimulai. Biasanya beberapa pembuluh darah disatukan ke dalam satu manset (island); bagaimanapun, jika satu pembuluh darah terpisah cukup jauh dengan pembuluh viseral lainnya, kemungkinan diperlukan reimplantasi pembuluh darah ini secara terpisah. Sesegera mungkin, aliran darah dikembalikan ke pembuluh darah viseral, dan waktu iskemik biasanya dapat ditahan hingga kurang dari 60 menit.

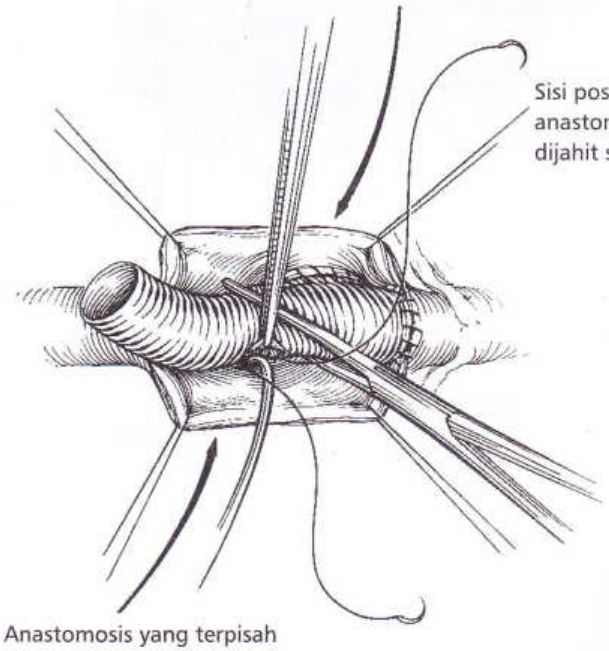

GAMBAR 6–9

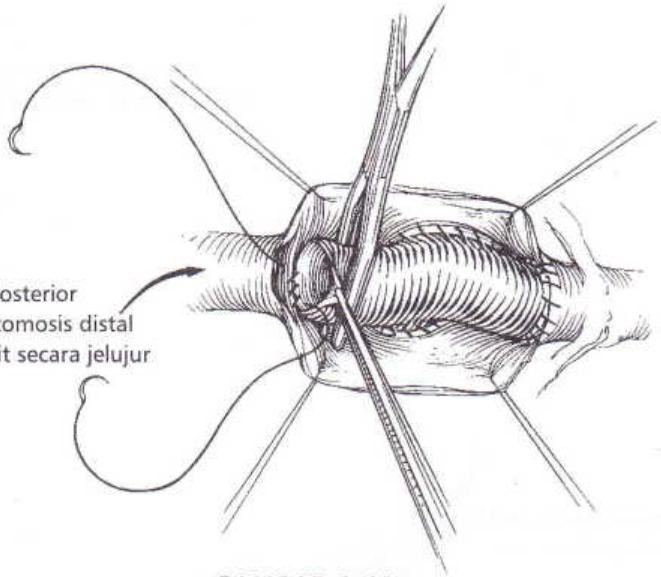

GAMBAR 6–10

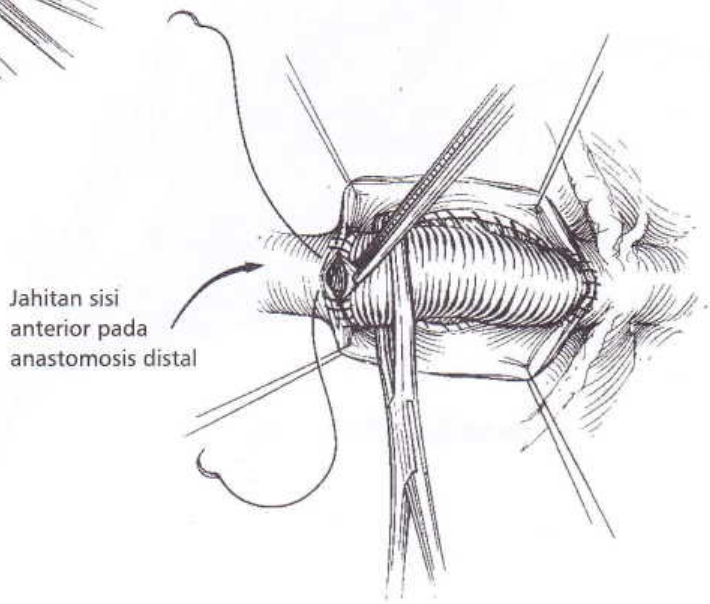

GAMBAR 6–11

GAMBAR 6–9 sampai 6–11. Setelah revaskularisasi viseral diselesaikan, dilakukan anastomosis distal baik dengan bifurkasio iliaka ataupun bifurkasio aorta, selama diperlukan. Setelah klem silang terakhir dilepas, perfusi ke anggota gerak bawah dikembalikan.

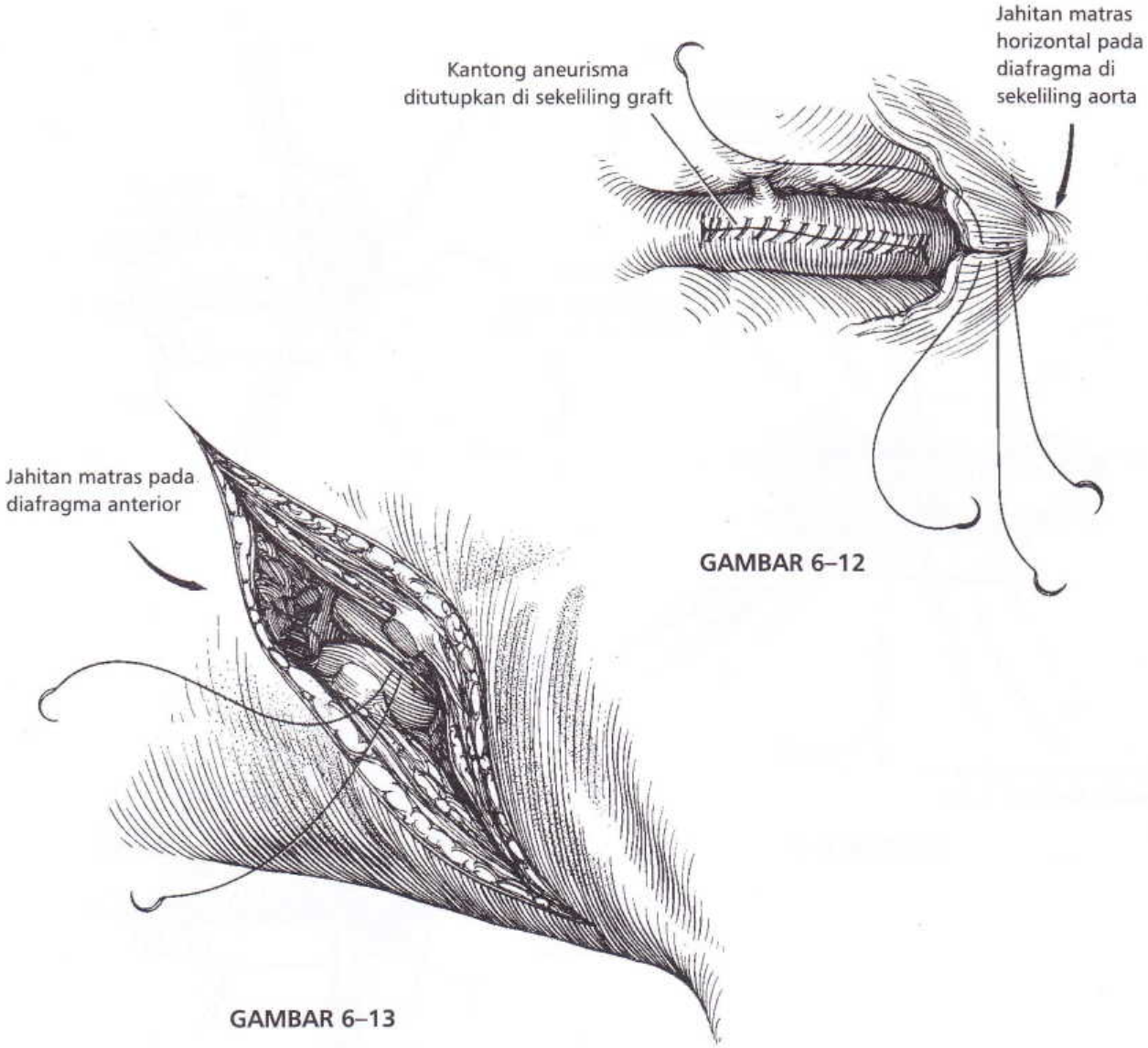

GAMBAR 6–12

GAMBAR 6–13

GAMBAR 6–12. Dinding aneurisma sisanya ditutupkan di sekeliling graft dengan jahitan jelujur. Visera abdomen dibiarkan kembali ke posisi anatomiknya. Dada didrainase dengan pipa anterior dan posterior secara berturut-turut untuk mengalirkan udara dan cairan. Abdomen ditutup dengan mempertemukan susunan anatomik lapisan-lapisan otot.

GAMBAR 6–13. Diafragma ditutup dengan jahitan jelujur, yang dapat diperkuat kembali dengan jahitan matras horizontal satu-satu.

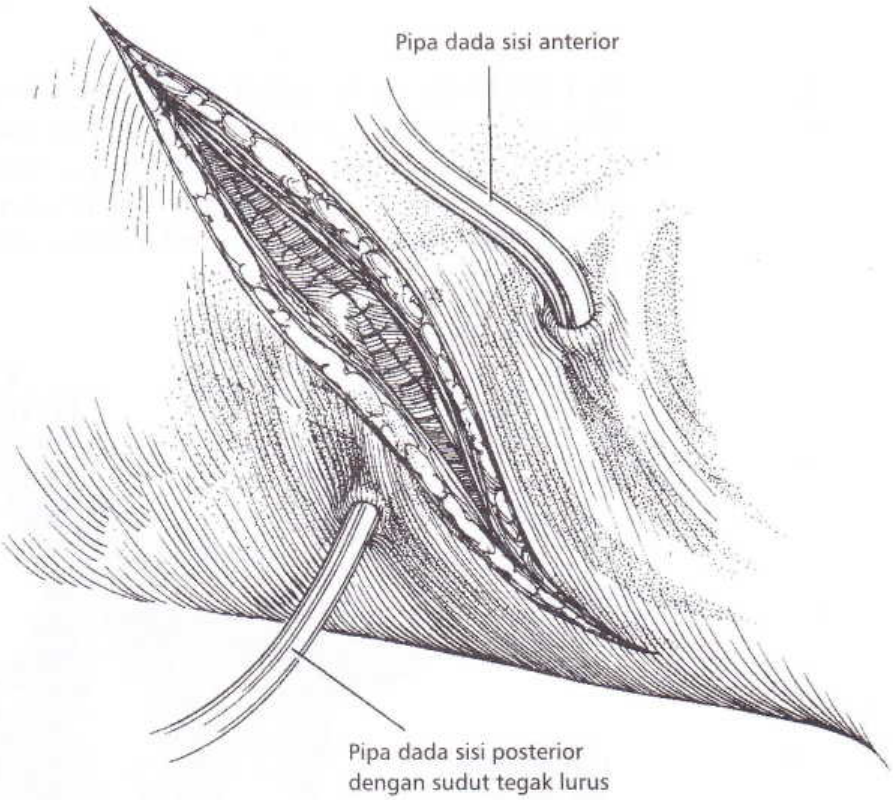

GAMBAR 6–14. Pipa dada diletakkan di linea aksilaris anterior dan mungkin dikeluarkan di atas atau bawah insisi. Pipa dada dilepas bilamana tidak lagi mengalir, biasanya menjelang hari kedua atau ketiga paska-bedah. Ventilasi mekanik biasanya dilanjutkan sepanjang malam pertama dan, jika fungsi paru memuaskan, sering kali dihentikan menjelang hari pertama paska-bedah.

7

Endarterektomi Karotis (DENGAN PINTASAN INTERNAL)

RICHARD L. Mc.CANN, M.D.

Endarterektomi karotis adalah suatu prosedur yang bergantung pada teknik. Meskipun anestesi lokal atau regional berhasil digunakan, anestesi umum lebih disukai karena hal ini memberikan kontrol parameter hemodinamik yang terbaik. Penempatan posisi penderita memegang peranan yang sangat penting. Perlu diperhatikan bahwa leher diekstensikan dan ditolehkan sejauh mungkin ke sisi kontralateral.

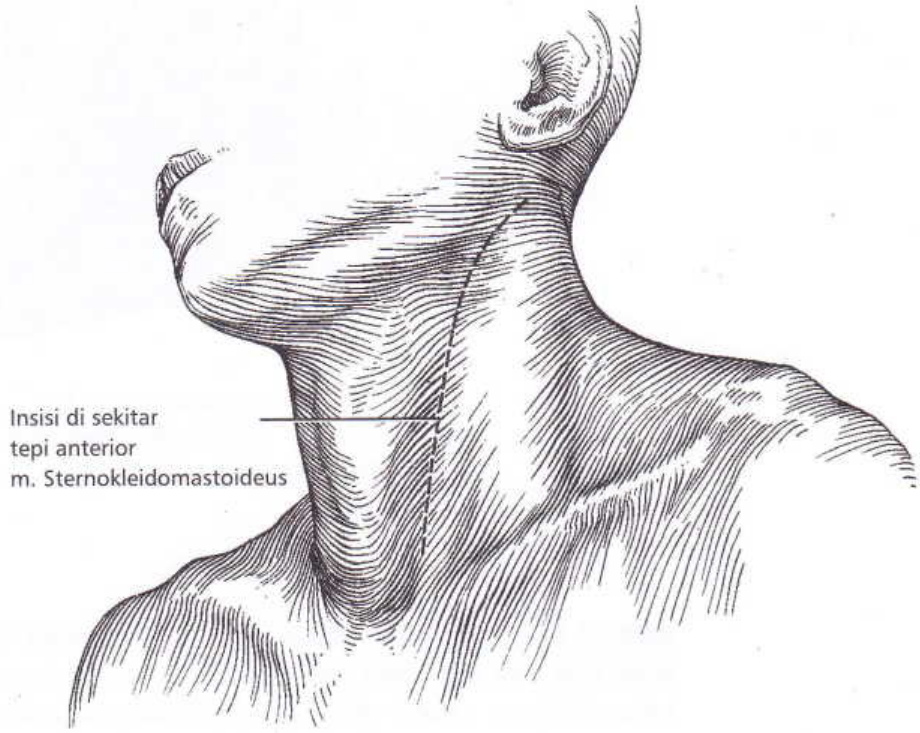

GAMBAR 7–1. Insisi kulit dibuat obliq sepanjang tepi anterior otot sternokleidomastoideus. Insisi berjarak sekurang-kurangnya 1 cm dari angulus mandibula untuk menghindari cedera ramus mandibula marginal dari nervus kranialis ketujuh. Jika perlu, insisi dapat dibelokkan ke arah posterior, terutama jika ada lipatan kulit yang mencolok.

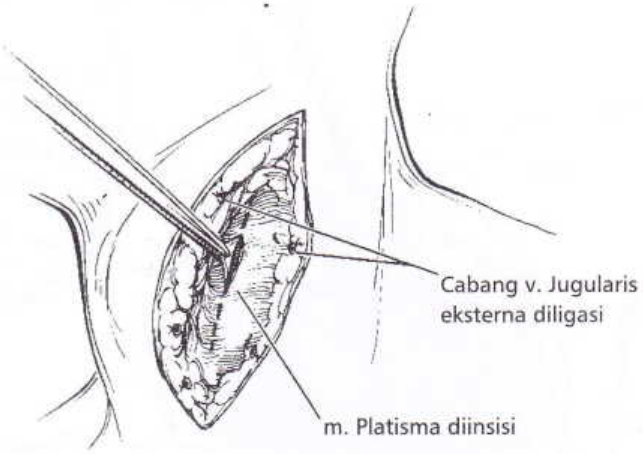

GAMBAR 7–2. Otot platisma dipotong, dan otot sternokleidomastoideus dimobilisasi ke arah lateral.

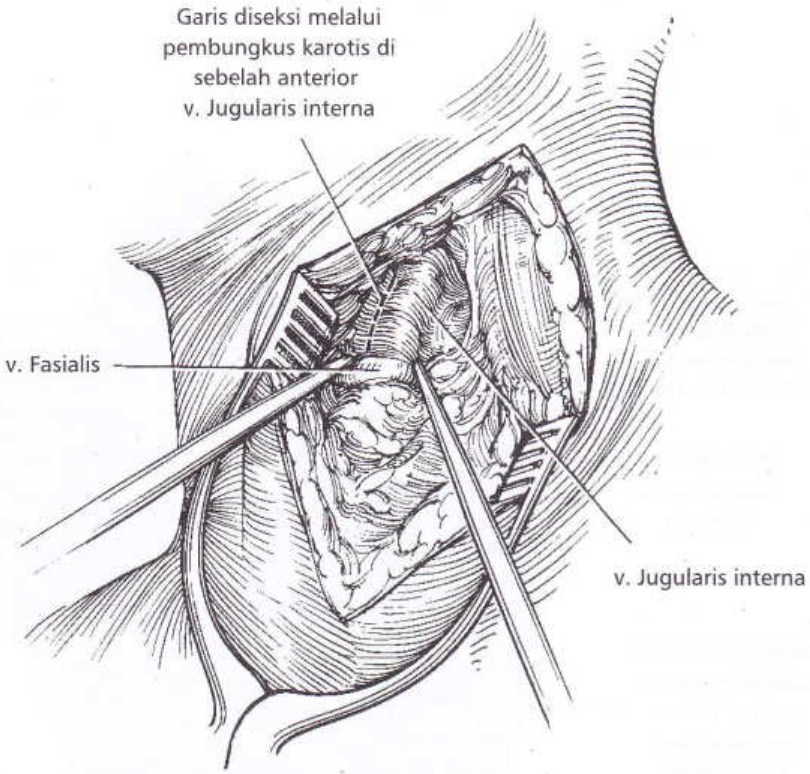

GAMBAR 7–3. Pembungkus karotis dipaparkan, dan retraktor dipasang. Ramus fasialis vena jugularis interna sering kali melintasi arteri karotis di dekat level bifurkasio.

GAMBAR 7–4. Diseksi di atas bifurkatio dilakukan secara cermat untuk menghindari cedera nervus kranialis keduabelas. Nervus ini biasanya melintasi di sebelah anterior karotis dan mungkin serendah bifurkasio. Jika lesi terletak tinggi dan diseksi diperluas sebelah superior otot digastrikus, nervus kranialis ke delapan harus diidentifikasi dan dipreservasi. Ansa nervus servikalis sering kali dijumpai dan dapat dilacak di sebelah superior sebagai pemandu nervus hipoglosus. Karotis komunis distal, bifurkatio, serta pembuluh darah karotis interna dan eksterna proksimal selanjutnya didiseksi bebas dari jaringan sekitarnya.

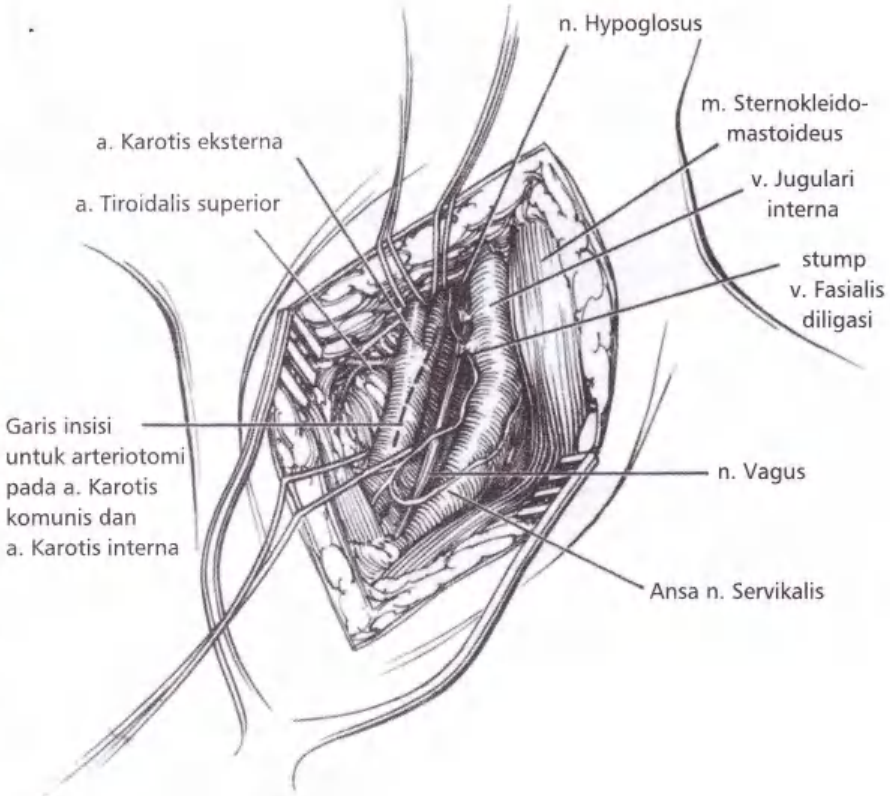

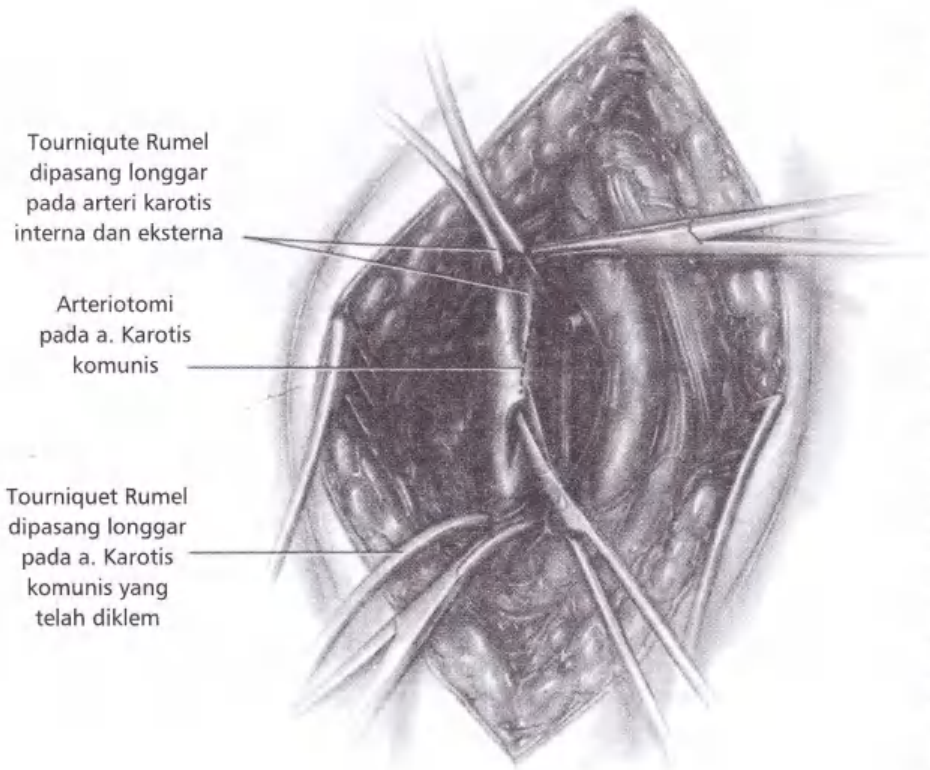

GAMBAR 7–5. Perlu dilakukan diseksi arteri karotis interna ke arah superior sampai pembuluh darah yang normal ditemukan. Tourniquet Rumel dipasang di sekeliling masing-masing pembuluh darah dalam persiapan untuk pengekleman. Jika arteri tiroidalis superior terbuka (patent), arteri ini diselamatkan dengan menggunakan ligasi Potts untuk oklusi. Penderita diberi heparin secara intravena, dan arteri karotis interna diklem pertama kali. Tindakan ini diikuti dengan klem arteri karotis eksterna dan, akhirnya karotis komunis. Permukaan anterior pembuluh darah dibuka dan diperluas ke superior ke karotis interna proksimal sampai ditemukan pembuluh darah yang normal. Perlu diperhatikan bahwa arteriotomi dilakukan tidak melanggar batas pada muara karotis eksterna.

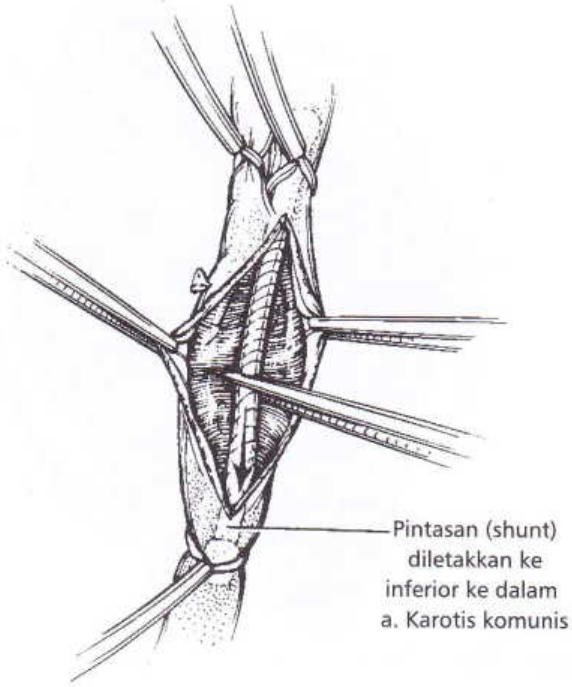

GAMBAR 7–6

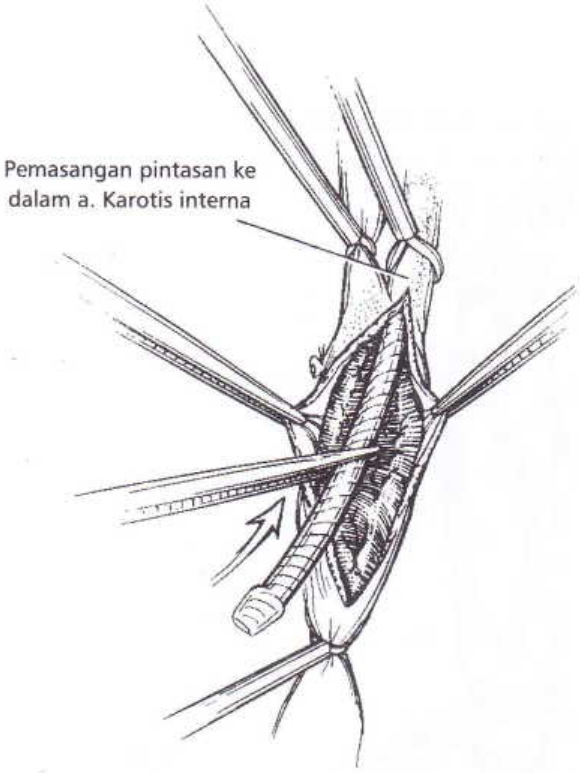

GAMBAR 7–7

GAMBAR 7–6 dan 7–7. Biasanya pintasan silastik yang berlapisan heparin (Sundt) disisipkan pertama kali ke dalam a. Karotis interna dan selanjutnya ke dalam karotis komunis, yang akan memulihkan perfusi serebral, dengan waktu pengekleman biasanya kurang dari 1 menit untuk pemasangannya.

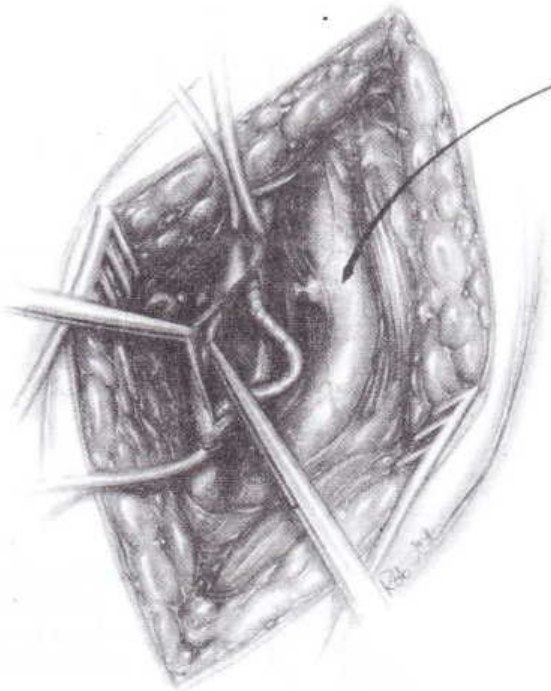

GAMBAR 7–8. Sebuah bidang endarterektomi dipastikan terjadi pada lokasi yang benar, dan karotis komunis distal, bulbus, muara karotis eksterna, dan karotis interna proksimal dibersihkan dari bahan plakat. Pembuluh darah ini diirigasi secara bebas dengan larutan heparin untuk memperlunak dan membersihkan debris.

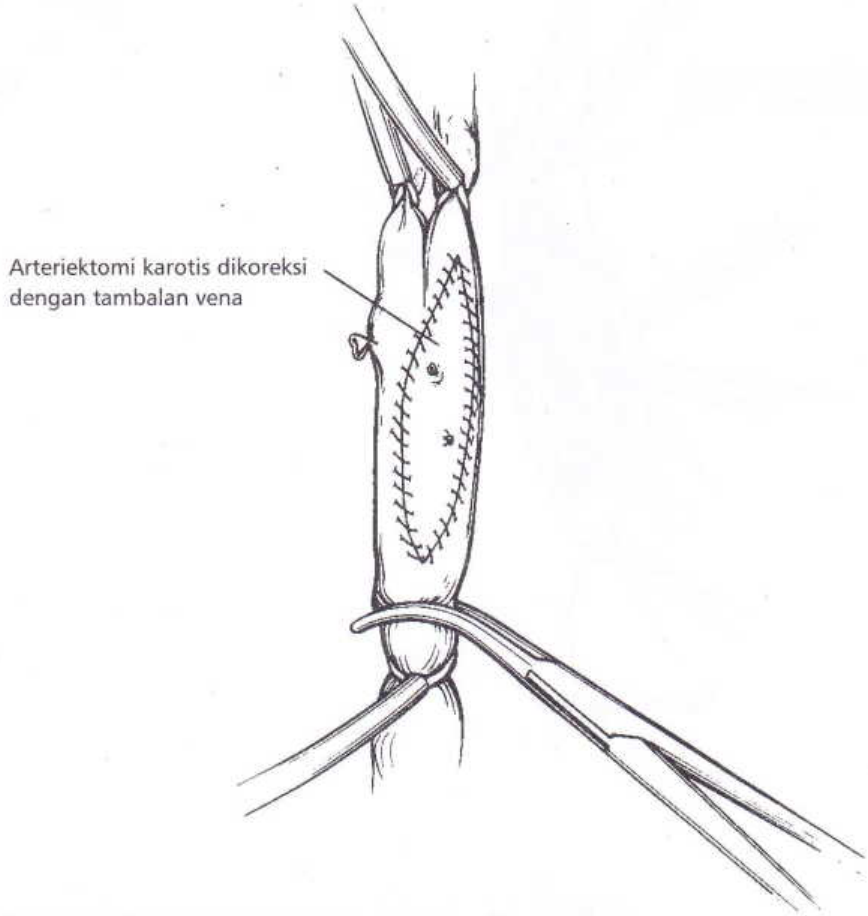

GAMBAR 7–9. Arteriektomi ditutup secara primer atau dengan tambalan (patch) vena. Tambalan lebih baik dikerjakan pada wanita, pada penderita dengan pembuluh darah yang berukuran kecil, dan pada prosedur yang dilakukan untuk stenosis berulang.

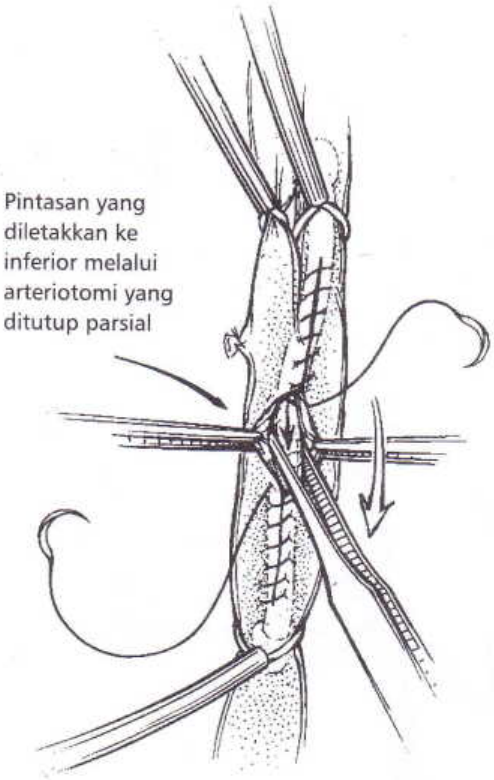

GAMBAR 7–10

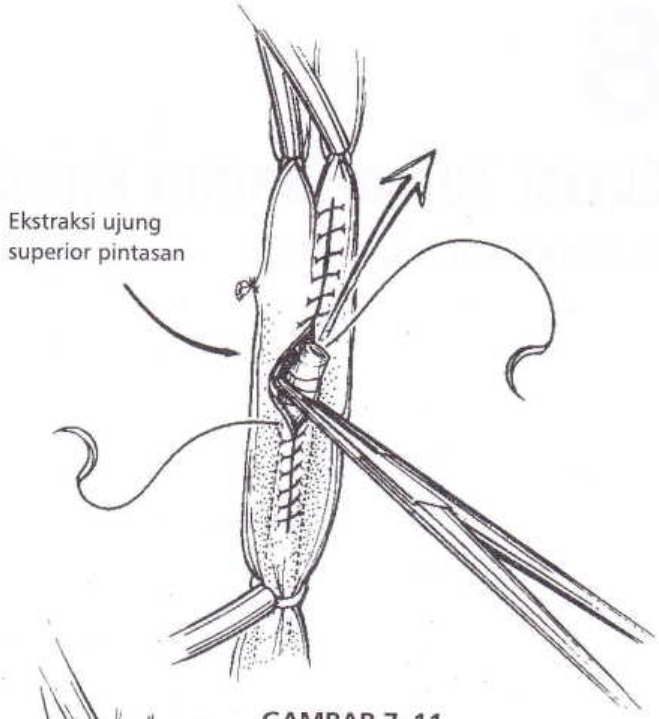

GAMBAR 7–11

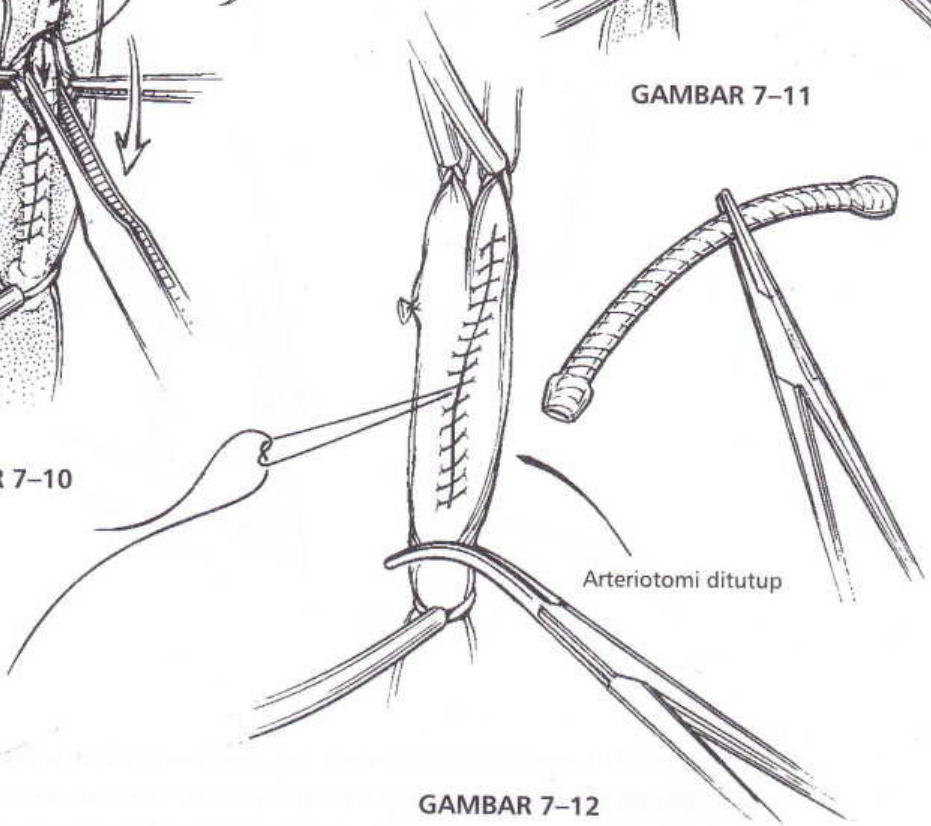

GAMBAR 7–12

GAMBAR 7–10 SAMPAI 7–12. Tepat sebelum garis penjahitan diselesaikan, pembuluh darah diklem kembali dan pintasan dilepas. Jika ditemukan banyak trombus atau plakat di sebelah proksimal dari arteriotomi, ujung proksimal pintasan dapat dikeluarkan pertama kali sebagai pengganti ujung distal seperti yang terlihat dalam gambar. Perdarahan balik dibiarkan keluar dari karotis interna untuk menjamin tidak ada debris yang hanyut ke dalam sirkulasi serebral. Penjahitan diselesaikan dengan cepat, dan aliran darah dijamin kembali ke karotis eksterna dan selanjutnya ke dalam karotis interna. Arteriografi selama operasi lebih baik dikerjakan pada semua kasus untuk menjamin flap distal tidak ada dan memastikan endarterektomi yang memuaskan.

8

Eksisi Tumor Badan Karotis

W. GLENN YOUNG, JR., M.D.

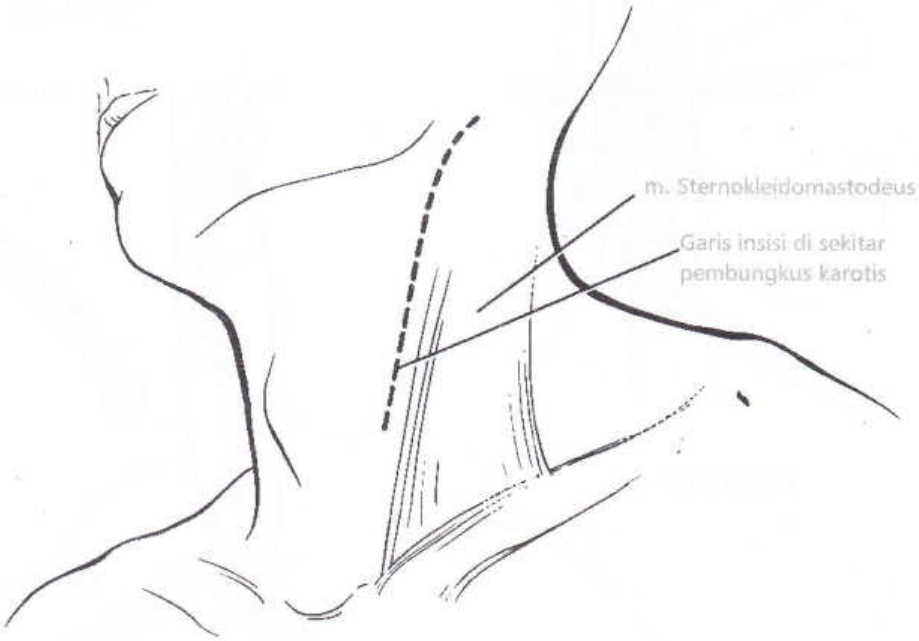

GAMBAR 8–1. Insisi obliq, serupa dengan yang digunakan untuk endarterektomi karotis, yang sejajar dengan tepi anterior otot sternokleidomastoideus, dibuat. Tumor biasanya berasal di dalam bifurkasio arteri karotis komunis, dimana tumor ini meregangkan arteri karotis interna dan eksterna. Tumor yang sangat vaskular ini mendapatkan suplai darah melalui periadventisia pembuluh darah karotis; seraya tumor membesar, tumor sebenarnya dapat mengelilingi pembuluh darah karotis interna dan eksterna. Kadang kala, arteri karotis eksterna dapat dipotong untuk membantu mengeluarkan tumor. Jarang diperlukan pengirisan arteri karotis interna, tetapi pintasan intraluminal dan graft vena kemungkinan diperlukan pada kasus-kasus tertentu.

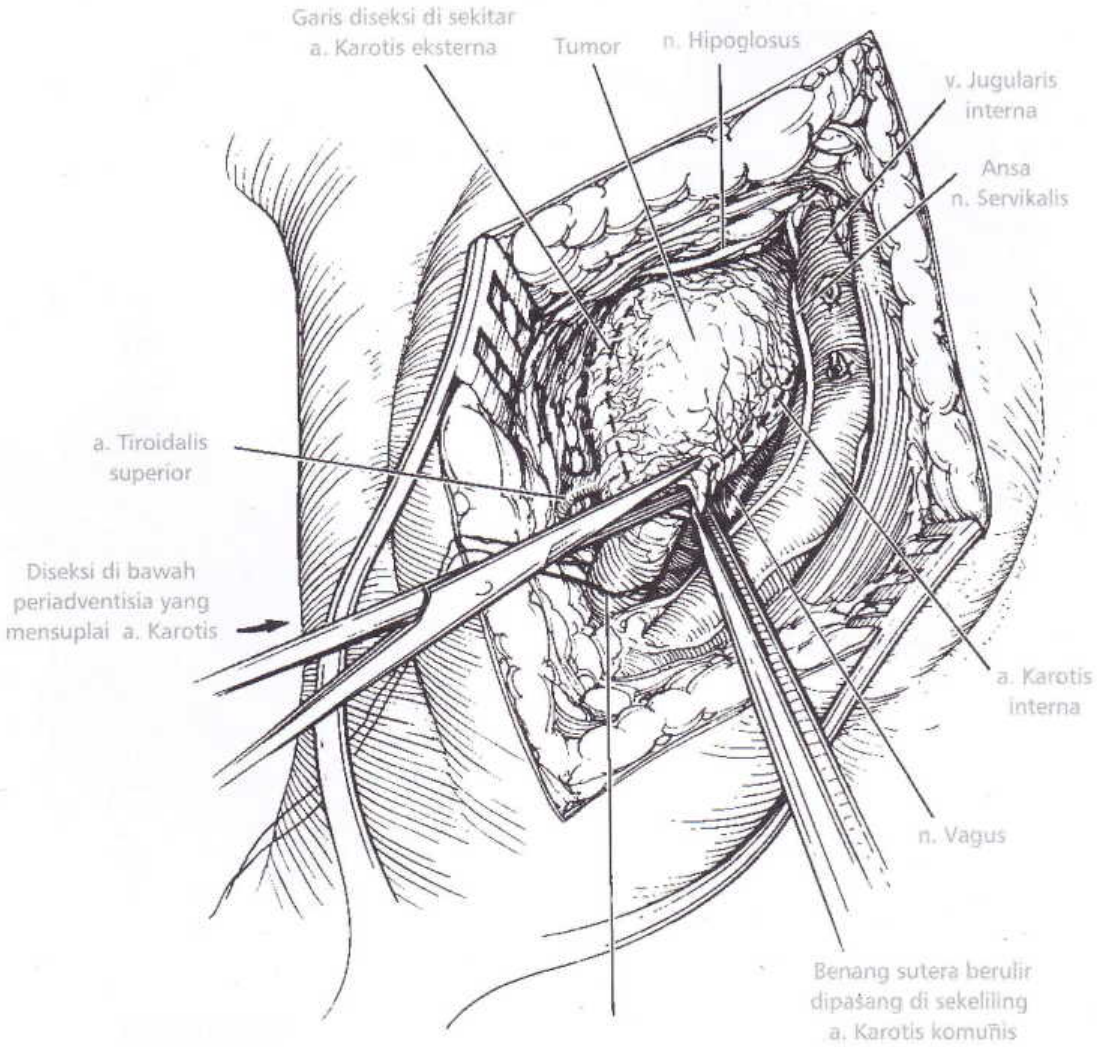

GAMBAR 8–2. Arteri karotis komunis dipaparkan dan dikelilingi dengan sebuah benang. Diseksi diperluas ke superior, yang memaparkan tumor, dengan identifikasi dan perlindungan nervus hipoglosus di atas lesi. Agar arteri yang berdekatan dengan pembuluh darah dapat dilakukan diseksi, diseksi perlu diperluas di bawah periadventisia pembuluh darah karotis, seperti yang diilustrasikan.

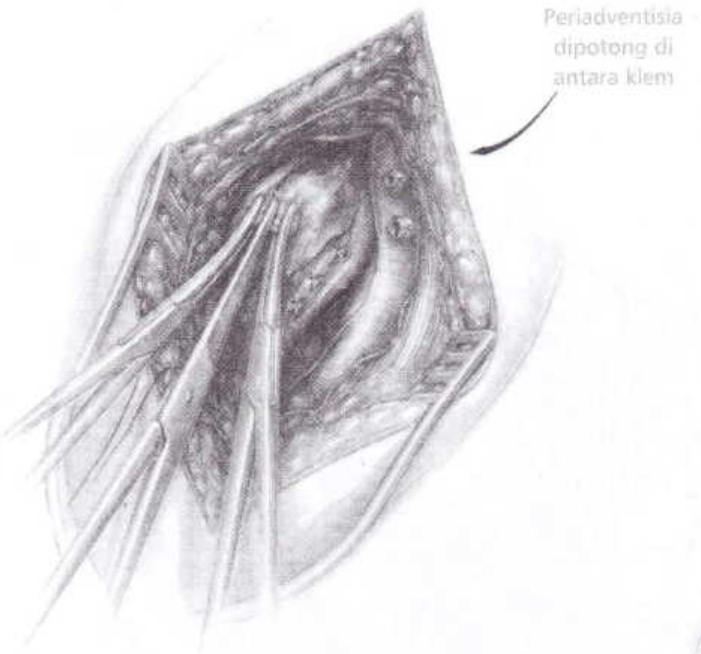

GAMBAR 8–3

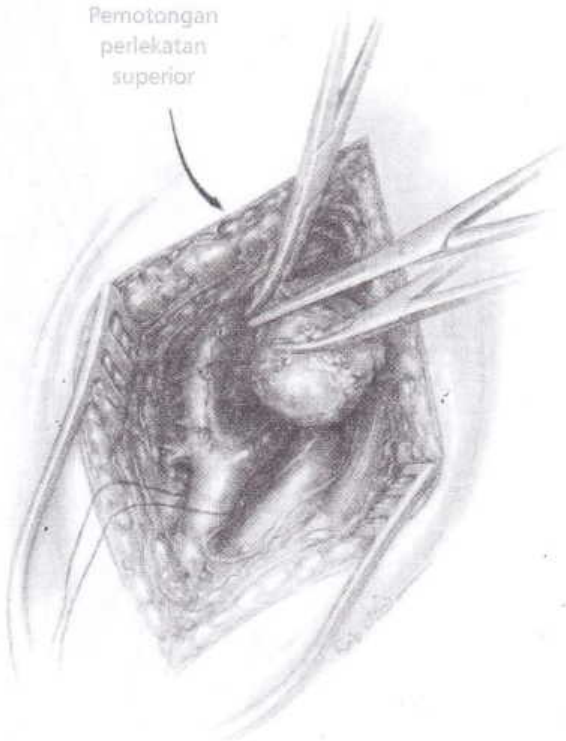

GAMBAR 8–4

GAMBAR 8–3 dan 8–4. Dengan diseksi yang cermat dan perlahan-lahan, yang menggunakan klem Halsted kecil dan penggunaan kauterisasi yang teliti, tumor pertama kali dipisahkan dari cabang arteri karotis eksterna dan arteri karotis interna. Seraya perlekatan ini dipotong dan diligasi, tumor menjadi kurang vaskular dan, akhirnya, saraf kecil dan jaringan fibrous yang berasal dari tumor dan yang berjalan ke kranium dipotong.

Baru-baru ini, embolisasi pra-bedah suplai vaskular dari arteri karotis eksterna dianjurkan sebagai cara untuk mengurangi vaskularisasi tumor. Apakah tindakan ini terbukti bermanfaat dan efisien belum dapat dipastikan.

9

Pintasan Femoropoplitea

RICHARD L. McCANN, M.D.

Pintasan femoropoplitea merupakan salah satu operasi vaskular yang paling sering dikerjakan dan memerlukan teknik yang cermat agar dapat berhasil. Terlihat bahwa graft vena autogen merupakan konduit yang terbaik dan bahwa bahan prostesis sebaiknya hanya digunakan pada kasus yang *luar biasa*. Bilamana perlu, dua segmen vena atau lebih dapat disambung bersamaan untuk mendapatkan panjang yang mencukupi untuk pintasan. Meskipun beberapa ahli bedah lebih menyukai graft vena safena dengan teknik *in situ*, ahli bedah lainnya menyukai graft vena reversal tradisional. Masing-masing teknik ini mempunyai keuntungan dan kerugian, dan keduanya teknik tersebut akan dijelaskan (juga lihat Bab 10).

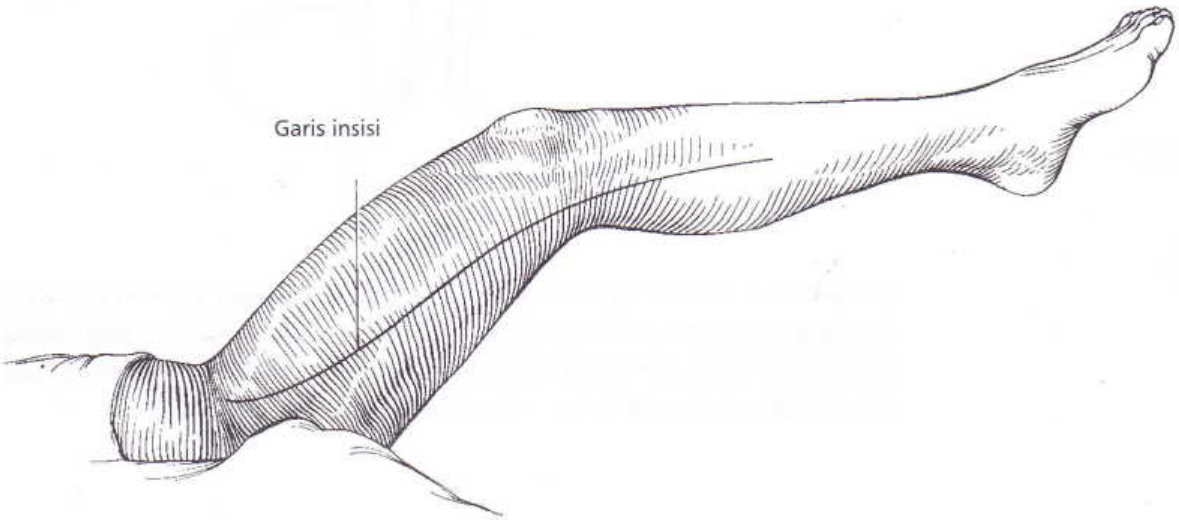

GAMBAR 9–1. Untuk graft vena safena reversal standar, pertama kali vena safena perlu dipaparkan dan dievaluasi. Perlu perencanaan operasi untuk menentukan jumlah vena yang tersedia. Dalam memungut vena, perlu diperhatikan bahwa insisi sebaiknya dibuat secara langsung di sekitar vena karena flap subkutaneus yang besar di paha menyebabkan luka yang basah, dan komplikasi luka seperti ini dapat mengurangi keberhasilan operasi. Diseksi vena juga perlu dilakukan secara hati-hati, dan vena sebaiknya tidak pernah diregangkan atau ditarik.

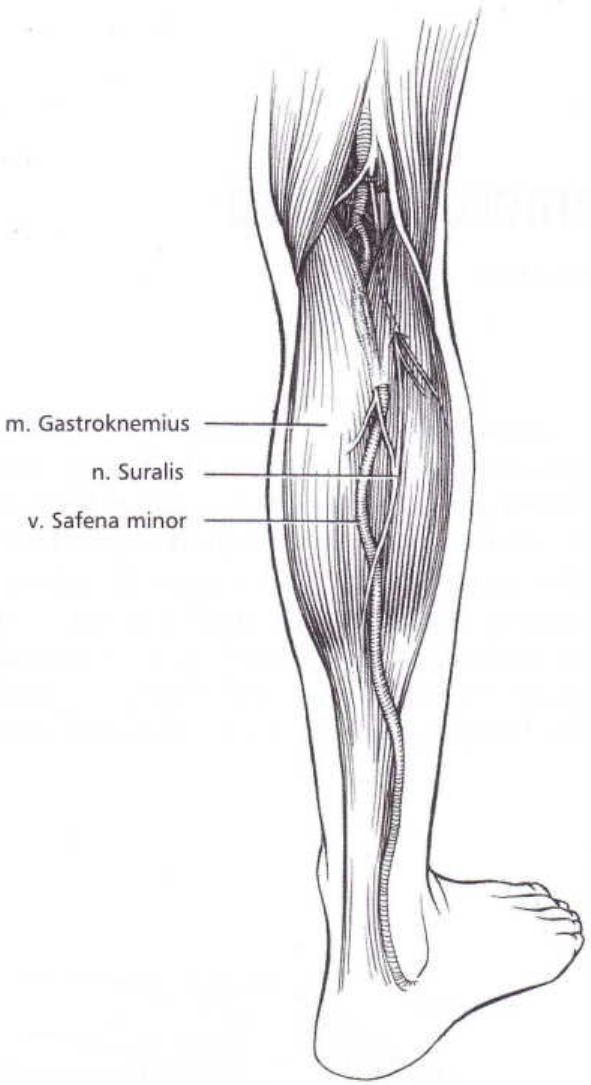

GAMBAR 9–2. Vena safena minor merupakan konduit pilihan kedua jika vena safena magna tidak mencukupi. Vena safena minor dipaparkan di sebelah posterior, dan segmen yang panjang mungkin dapat diambil dengan membalikkan penderita ke posisi tertelungkup. Tindakan pengambilan vena ini perlu dilakukan dengan hati-hati agar tidak mencederai nervus suralis di dekatnya.

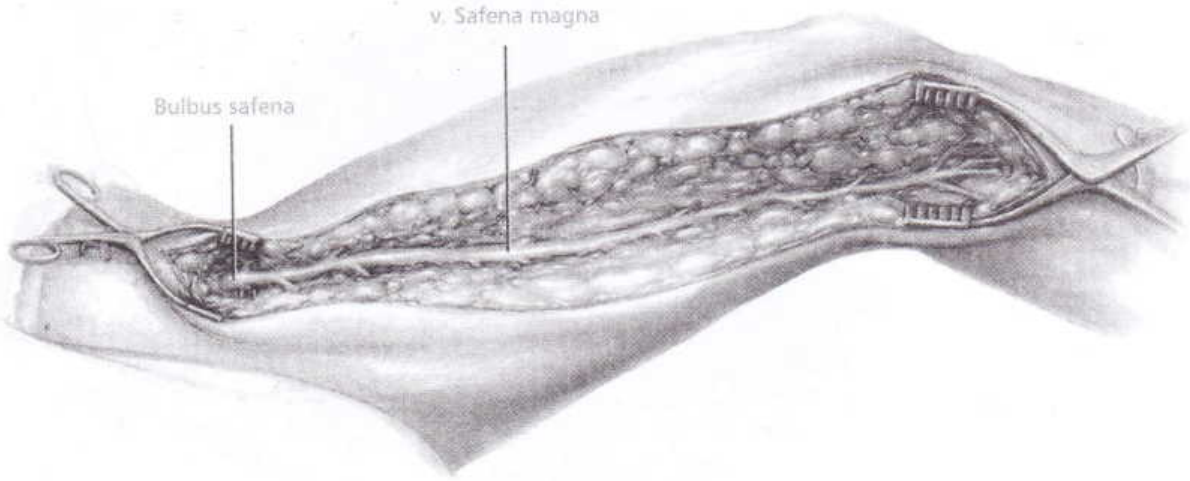

GAMBAR 9–3. Setelah seluruh panjang vena dipaparkan, cabang-cabang samping diligasi sama rata dengan pembuluh utama. Penggunaan klip sebaiknya dibatasi (terutama pada cabang-cabang yang lebih besar) jika graft ditelusurkan melalui terowongan secara membuta karena klip dapat terlepas, dan menyebabkan hematom. Cabang-cabang samping diligasi dengan perhatian ditujukan untuk menghindari konstriksi akibat ligasi cabang-cabang samping yang terlalu berdekatan dengan vena safena. Salah satu cabang samping atau lebih dibiarkan panjang digunakan sebagai tempat injeksi kontras setelah anastomosis diselesaikan.

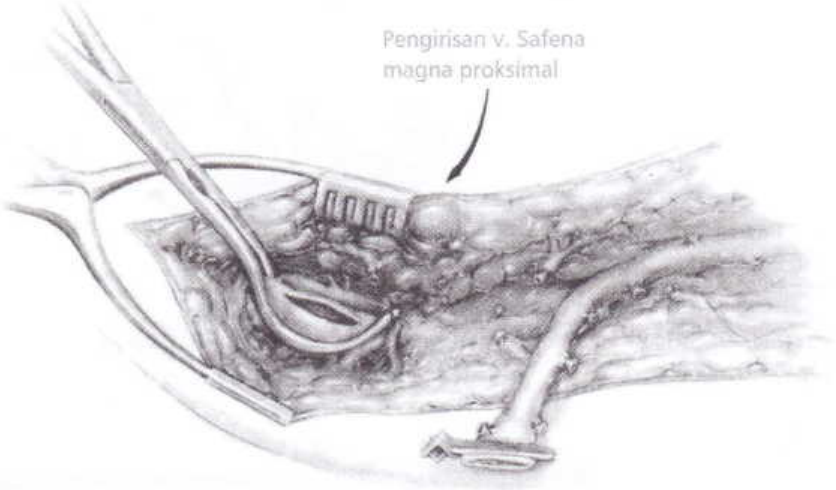

GAMBAR 9–4. Panjang maksimum didapatkan dengan mengambil bulbus safena sama rata dengan vena femoralis dan menutup lubang pada vena femoralis dengan jahitan benang vaskular.

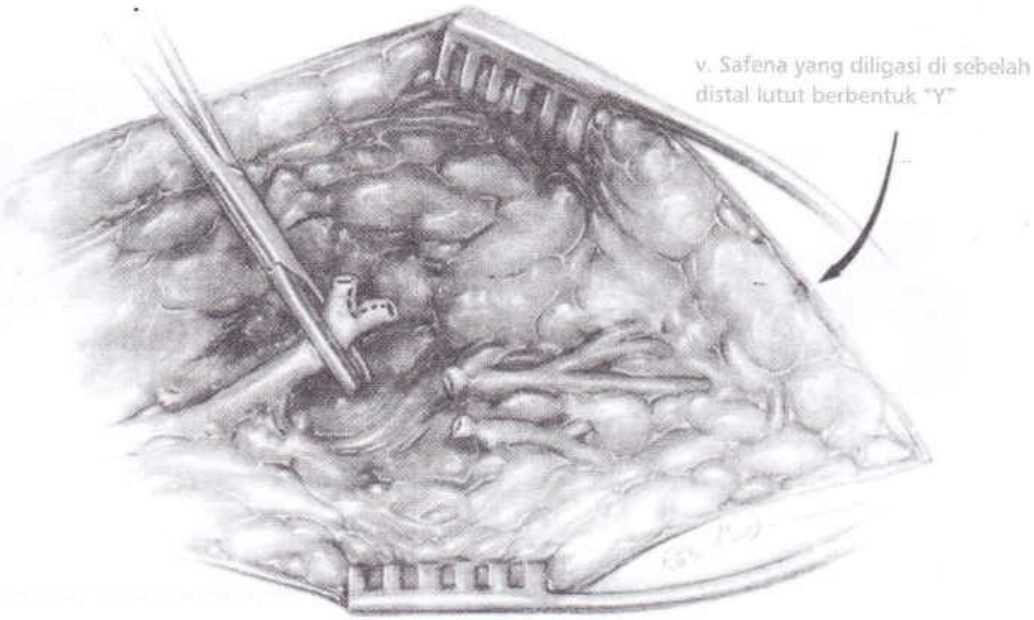

GAMBAR 9–5

GAMBAR 9–6

GAMBAR 9–5 dan 9–6. Bilamana sesuai, penggunaan sebuah cabang samping sebelah distal untuk spatulasi anastomosis proksimal.

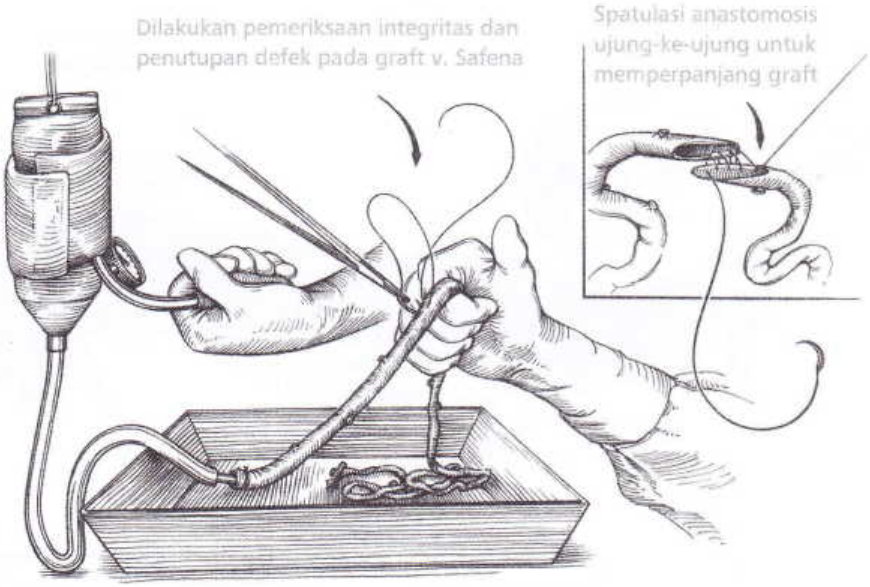

GAMBAR 9–7. Setelah didapatkan panjang vena yang memadai, vena dilebarkan dengan tekanan hidrostatik, dan setiap kebocoran ditutup dengan jahitan benang vaskular yang halus. Beberapa ahli bedah menyukai teknik dilatasi secara tekanan hidrostatik dengan darah yang dicampur heparin, tetapi ahli lainnya menganjurkan menggunakan larutan elektrolit seimbang. Aspek penting dilatasi graft adalah menghindari tekanan intralumen yang berlebihan.

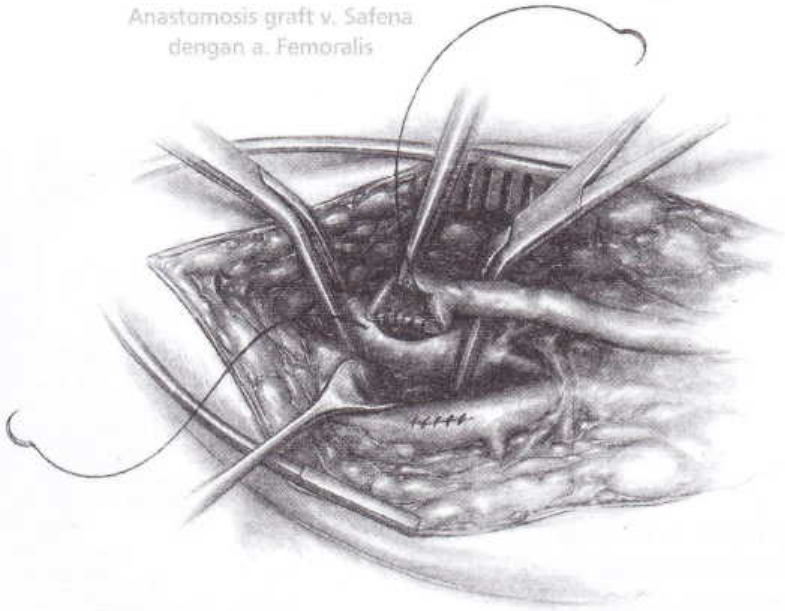

GAMBAR 9–8. Anastomosis proksimal dilakukan pertama kali. Anastomosis berspatulasi lebar dibentuk dengan melakukan insisi melalui sebuah cabang samping, yang membentuk lubang besar untuk anastomosis. Bilamana panjang maksimum nyaris tidak didapatkan, bulbus dapat dipotong sama rata dengan vena femoralis dan lubang tersebut ditutup dengan jahitan benang vaskular. Tempat yang paling distal dengan aliran darah yang normal pada angiogram dan dengan dinding arteri yang layak dipilih untuk anastomosis proksimal. Anastomosis ini dilakukan dengan jahitan jelujur benang vaskular 5–0 atau 6–0.

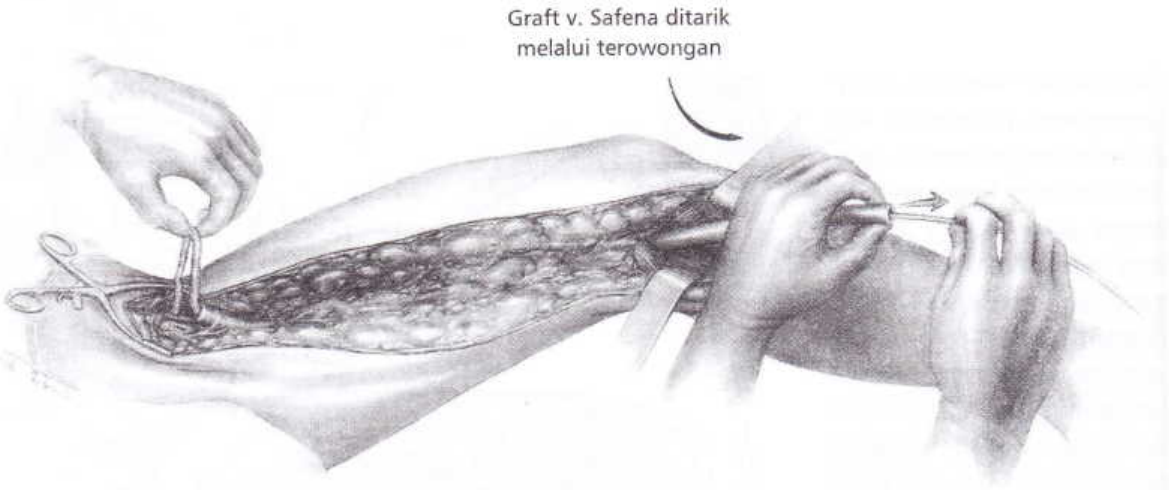

GAMBAR 9–9. Graft selanjutnya ditelusurkan dalam terowongan subsartorius atau subkutan dengan menggunakan aparatus pembentuk terowongan yang terdiri atas pembungkus plastik dan obturator logam. Dengan obturator di tempat, instrumen ditelusurkan secara tumpul pada bidang yang diinginkan. Setelah aparatus ditelusurkan, obturator dilepas, dan penghantar panjang digunakan untuk vena perlahan-lahan melalui pembungkus plastik, yang selanjutnya pembungkus ditarik dengan meninggalkan graft di tempat. Lokasi graft ini melindungi pada kejadian komplikasi penyembuhan luka akibat insisi paha medial.

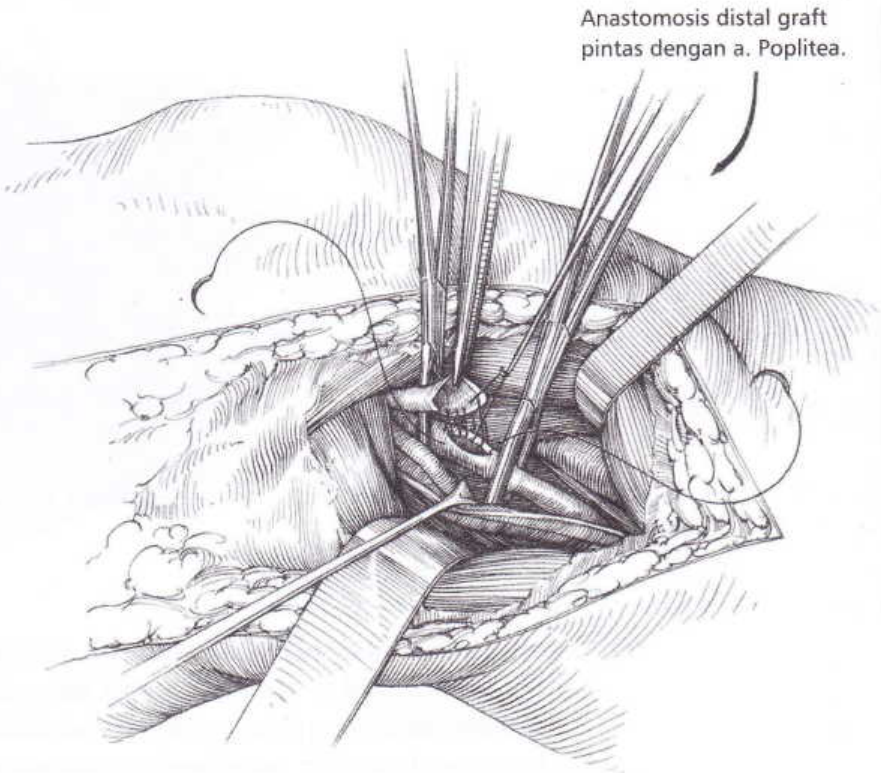

GAMBAR 9–10. Anastomosis distal dilakukan secara ujung-ke-samping dengan menggunakan jahitan benang vaskular monofilamen 6–0. Setelah klem dilepas, aliran darah diukur dalam graft, dan angiografi selama operasi dilakukan untuk menentukan anastomosis distal yang memuaskan dan status aliran darah yang sesuai untuk tujuan penindaklanjutan.

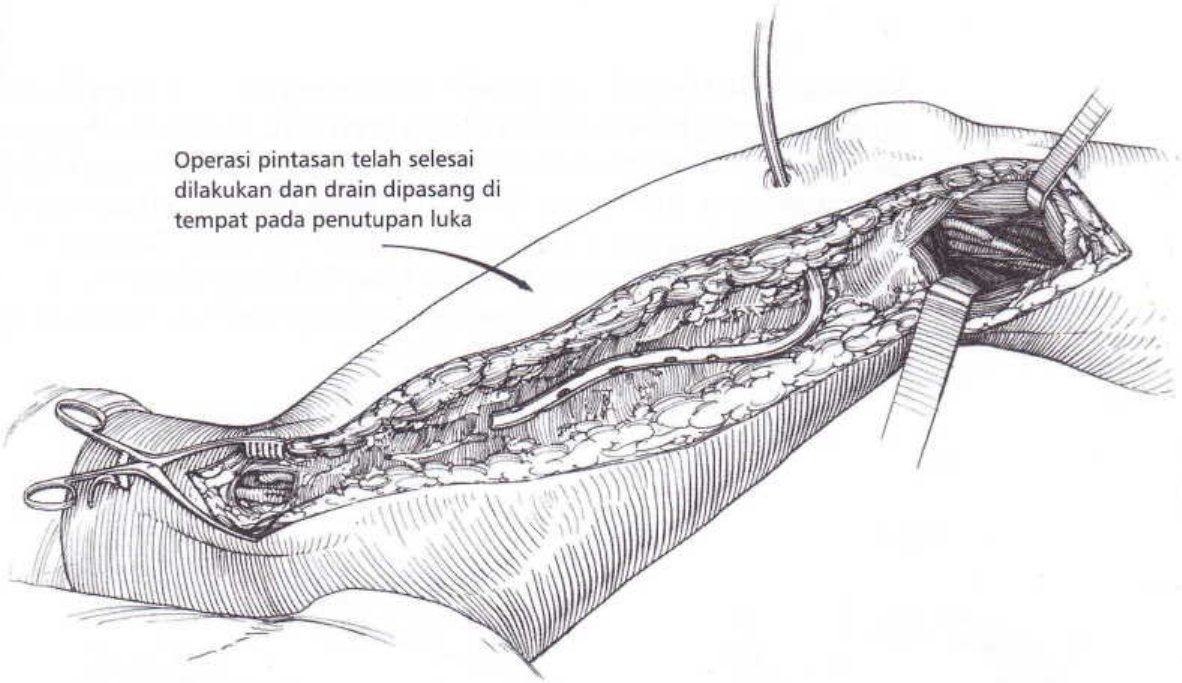

GAMBAR 9–11. Karena penderita mendapatkan heparinisasi, drain dapat diletakkan pada bantalan graft vena sebelum luka operasi ditutup dan dilepas dalam waktu 24 jam. Graft masih terlindungi oleh posisi graft yang terletak dalam. Penderita masih tetap berbaring di tempat tidur sampai hari pertama paska-bedah dan diperbolehkan dalam posisi tegak setelah drain dilepas.

10

PINTASAN FEMOROPOPLITEA *(IN SITU)*

RICHARD L. Mc CANN, M.D.

Preparasi vena safena dengan teknik *in situ* mempunyai beberapa keuntungan. Ujung vena yang besar dijahitkan dengan arteri yang lebih besar sedangkan vena yang lebih kecil dan lebih rapuh dijahitkan dengan pembuluh yang lebih kecil di sebelah distalnya. Karena vena masih intak dalam bantalan jaringannya, tekukan, perbedaan panjang, dan pemuntiran vena harus dihindari. Kerugian teknik ini adalah teknik tersebut memerlukan tindakan lisis katup dan penutupan cabang utama untuk menghindari terbentuknya fistula arteriovenosa yang menetap.

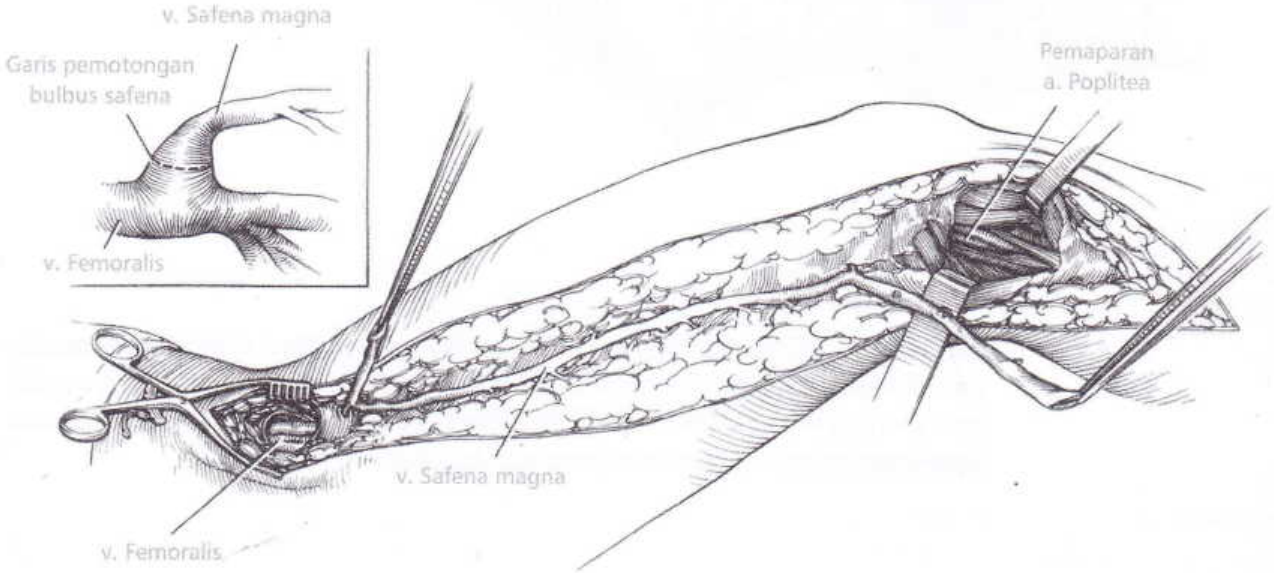

GAMBAR 10–1. Sebagian besar ahli bedah memaparkan vena sekurang-kurangnya pada permukaan anteriornya melalui insisi paha medial yang kontinyu. Jika anastomosis proksimal harus dilakukan dengan arteri femoralis komunis atau arteri femoralis superfisialis proksimal, bulbus harus dimobilisasi total dan vena dipotong sama rata dengan vena femoralis.

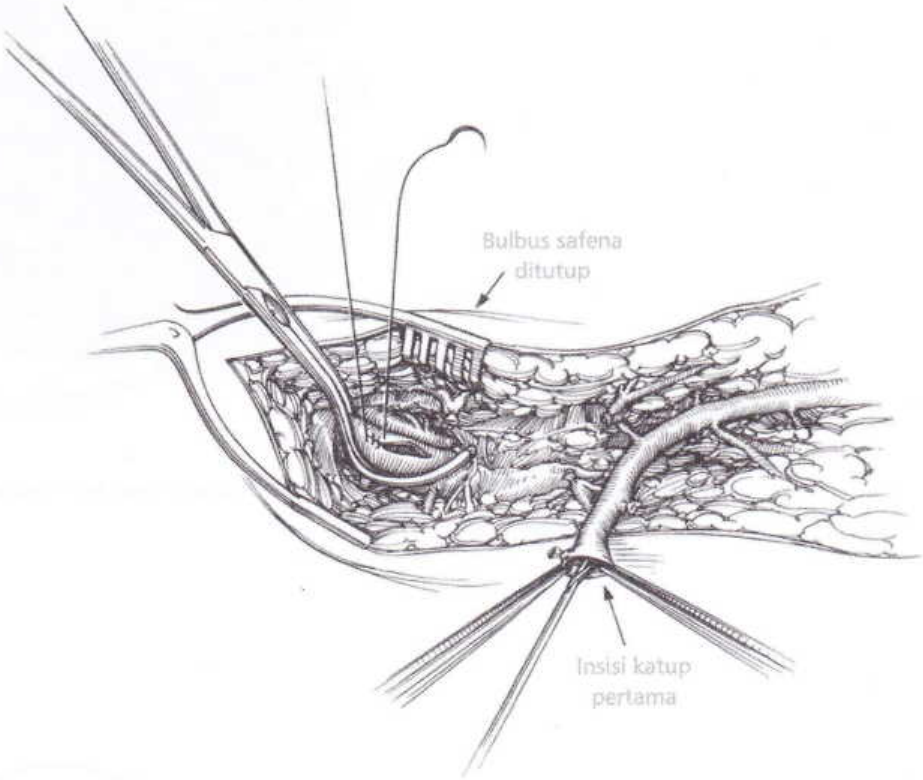

GAMBAR 10–2. Lubang pada vena femoralis ditutup dengan jahitan jelujur benang vaskular. Katup pertama dieksisi di bawah pandangan langsung, dan gunting katup mungkin dapat disisipkan ke dalam lumen vena dan dimasukkan dengan rahang gunting terbuka sampai katup kedua terliputi dalam rahang gunting, yang selanjutnya rahang gunting ditutup, sehingga menginsisi daun katup dan meninggalkan inkompetensi katup. Karena daun katup terletak sejajar dengan permukaan kulit, gunting dan valvulotom perlu diarahkan tegak lurus terhadap bidang ini untuk mengenai dan menginsisi daun katup.

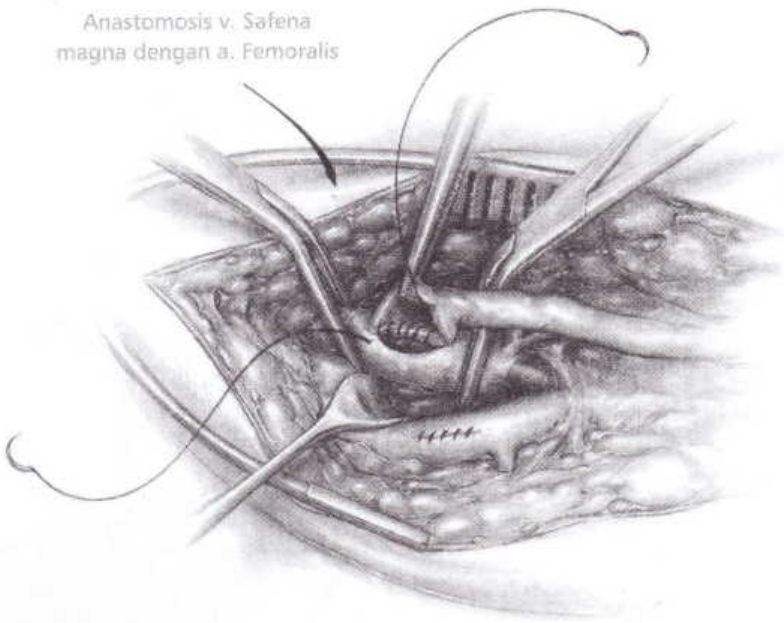

GAMBAR 10–3. Penderita mendapatkan heparinisasi, dan anastomosis proksimal dibuat pada tempat yang menyenangkan.

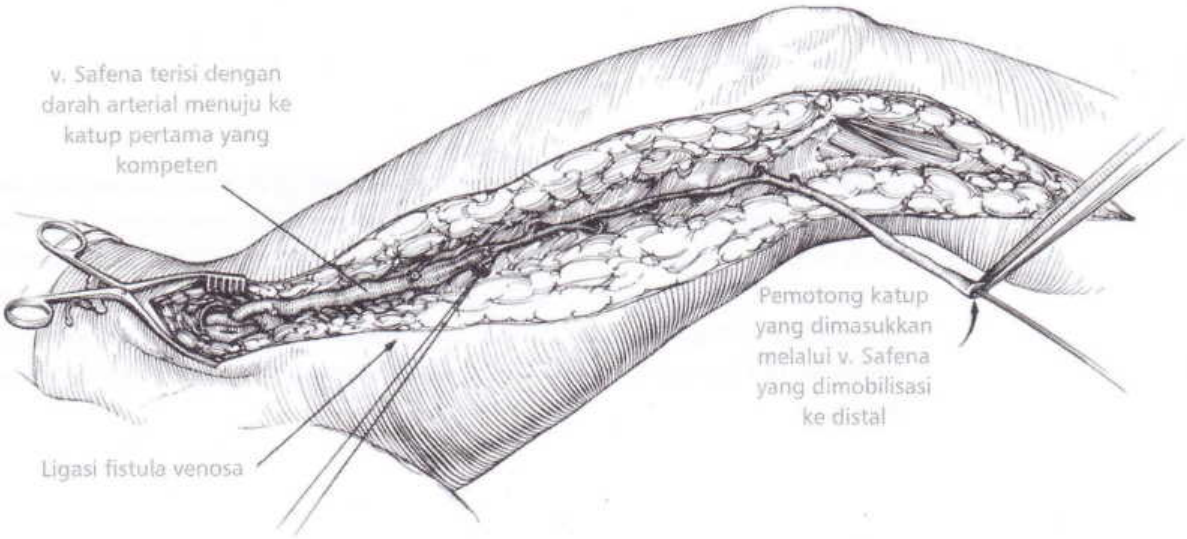

GAMBAR 10–4. Darah arterial dibiarkan memasuki vena; darah mengarah ke distal sampai aliran terhambat oleh katup pertama yang kompeten. Ujung distal vena selanjutnya dikanulasi dengan salah satu dari beberapa jenis valvulotom yang tersedia di pasaran. Valvulotom ditelusurkan ke dalam bagian proksimal graft yang telah terdilatasi dengan tekanan hidrostatik.

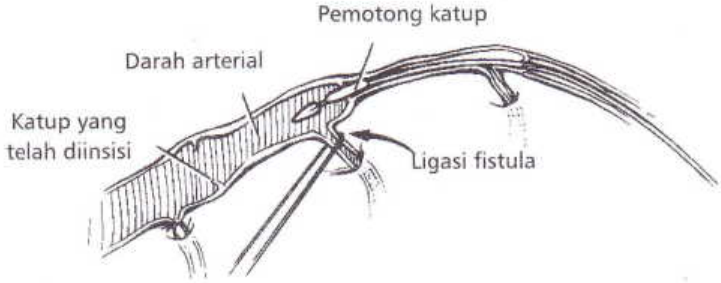

GAMBAR 10–5

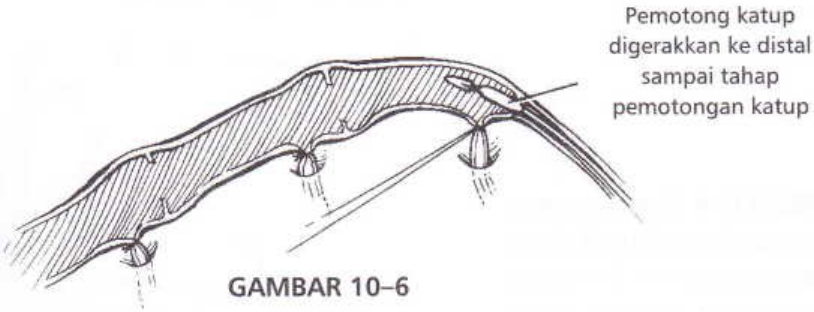

GAMBAR 10–6

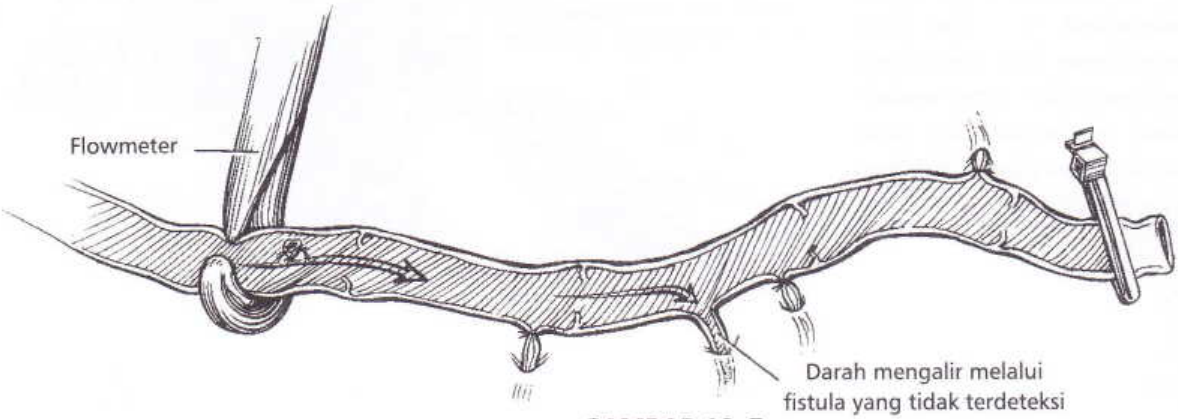

GAMBAR 10–7

GAMBAR 10–5. Valvulotom dipasang. Pada saat pemasangan, mata pisau mengenai setiap katup yang kompeten yang tersisa dalam graft. Proses ini dikerjakan *perlahan-lahan*, yang memberi kesempatan tekanan arterial menghasilkan dilatasi masing-masing segmen vena seraya katup dipotong. Aliran arterial pulsatil yang baik harus tercapai pada ujung distal agar graft dapat berhasil.

GAMBAR 10–6. Ujung graft vena yang telah dimobilisasi ke distal dijepit dengan klem vaskular seraya setiap fistula arteriovenosa diligasi. Cabang-cabang samping biasanya diligasi berurutan, karena cabang-cabang ini tidak perlu dipotong.

GAMBAR 10–7. Flowmeter atau flowmeter Doppler digunakan dan diletakkan pada segmen vena proksimal. Selanjutnya dilakukan oklusi graft dengan penekanan jari telunjuk, dan oklusi digerakkan ke arah distal seraya aliran dimonitor. Segera setelah oklusi melewati cabang yang terbuka aliran akan meningkat dari nol menjadi volume yang dapat tercatat. Prosedur ini dapat menentukan lokasi cabang samping yang patent, yang mempunyai kemungkinan menjadi fistula arteriovenosa, dan cabang tersebut diligasi. Proses ini diulangi ke arah distal sepanjang vena sehingga setiap fistula yang potensial dapat dikoreksi.

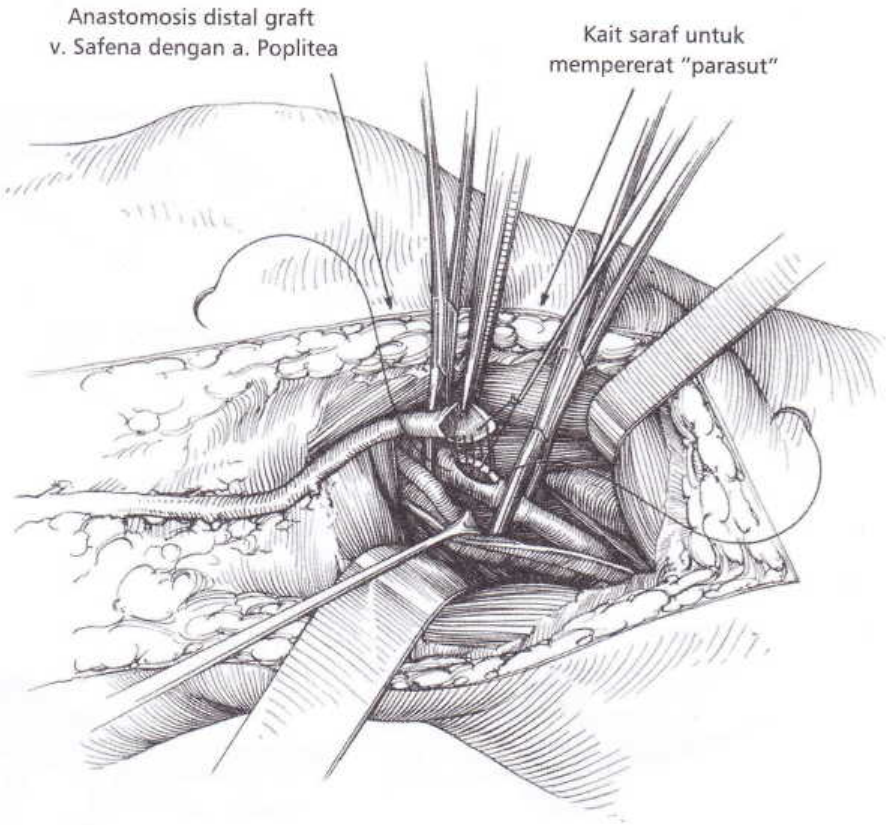

GAMBAR 10–8. Di akhir prosedur ini, dengan ujung distal graft diklem, aliran seharusnya nol. Selanjutnya anastomosis distal dibuat secara ujung-ke-samping dengan pembuluh darah yang sesuai, dan semua klem dilepas. Arteriogram paska-pintasan bermanfaat untuk mengonfirmasi tidak ada cabang yang patent dan memperlihatkan patensi anastomosis distal serta mencatat status aliran untuk tujuan penindaklanjutan.

11

Pintasan Femorotibial dan Peroneal

RICHARD L. McCANN, M.D.

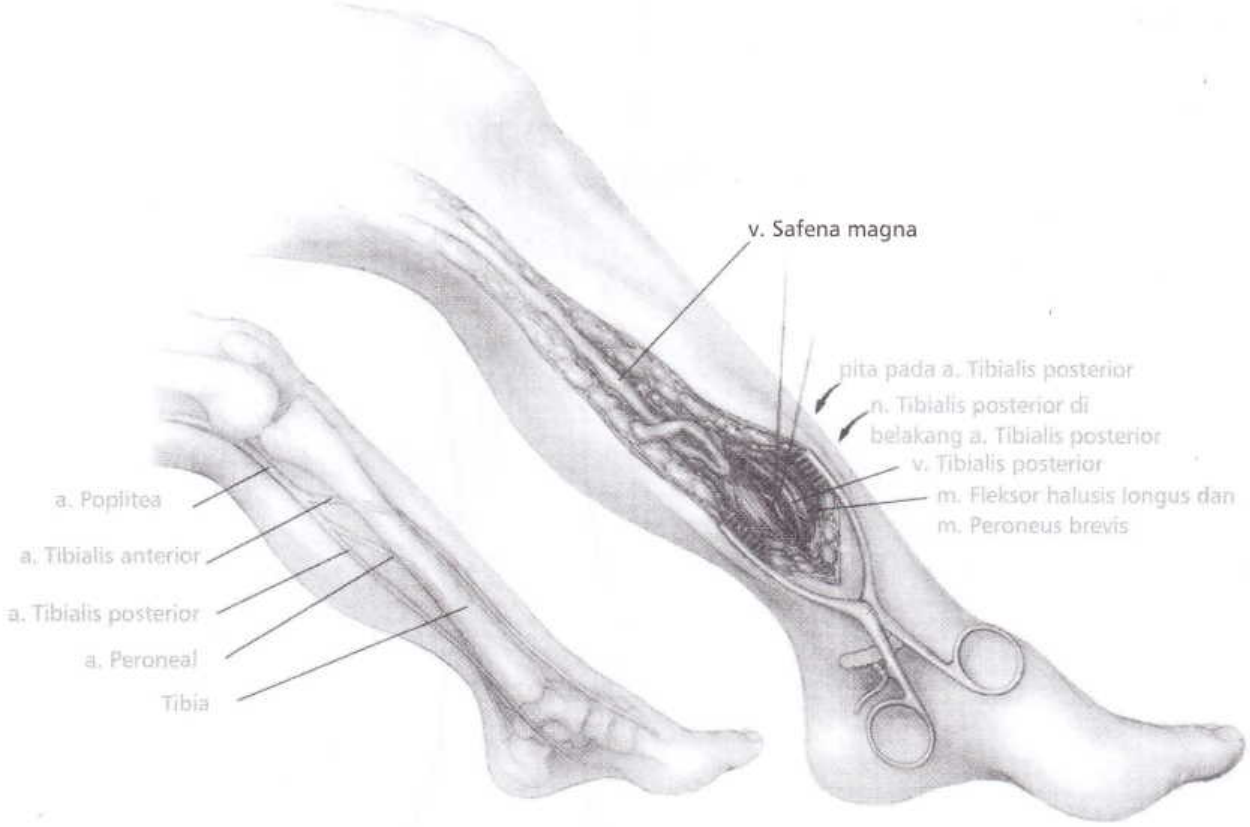

GAMBAR 11–1 GAMBAR 11–2

GAMBAR 11–1 dan 11–2. Pembuluh darah tibialis posterior dipaparkan melalui insisi medial langsung dan di dekat permukaan maleolus medial.

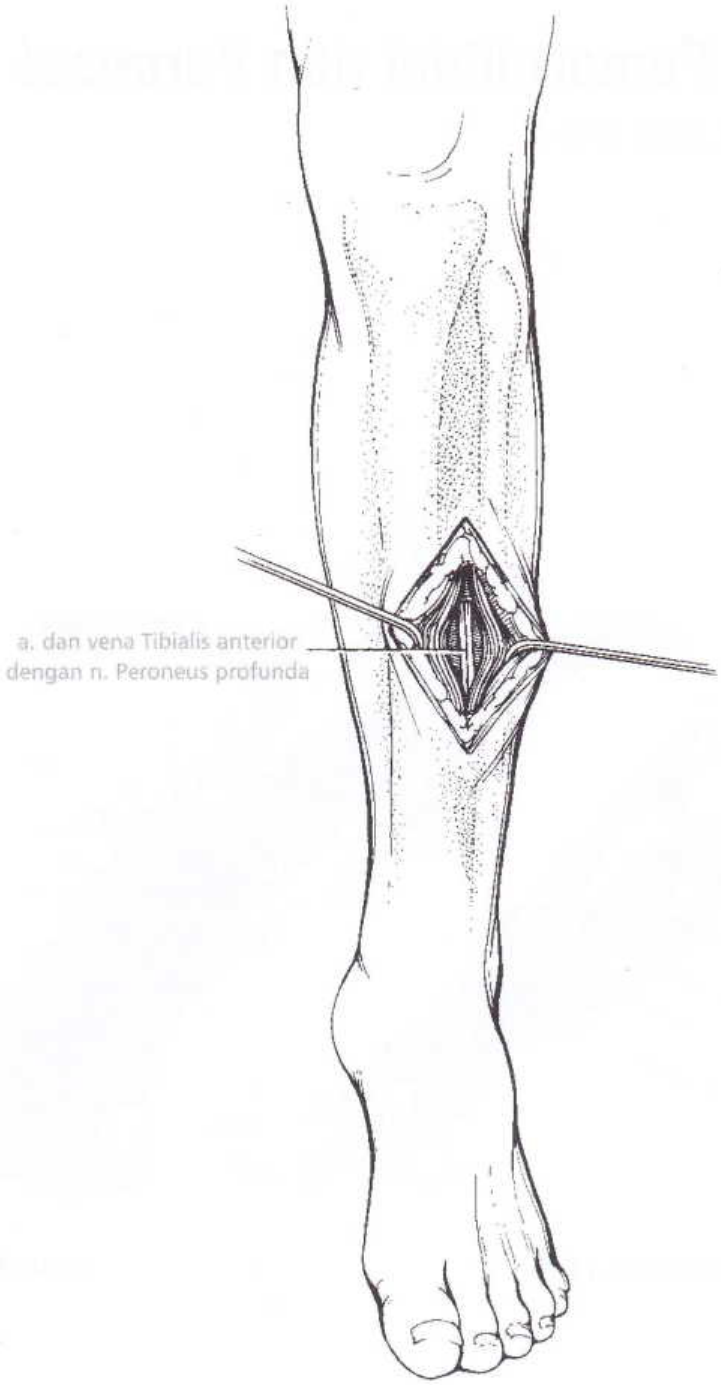

GAMBAR 11–3. Pembuluh darah tibialis anterior ditemukan pada permukaan membrana interoseus setelah otot-otot dari kompartemen anterior dibelah. Paparan diperjelas dengan fleksi lutut.

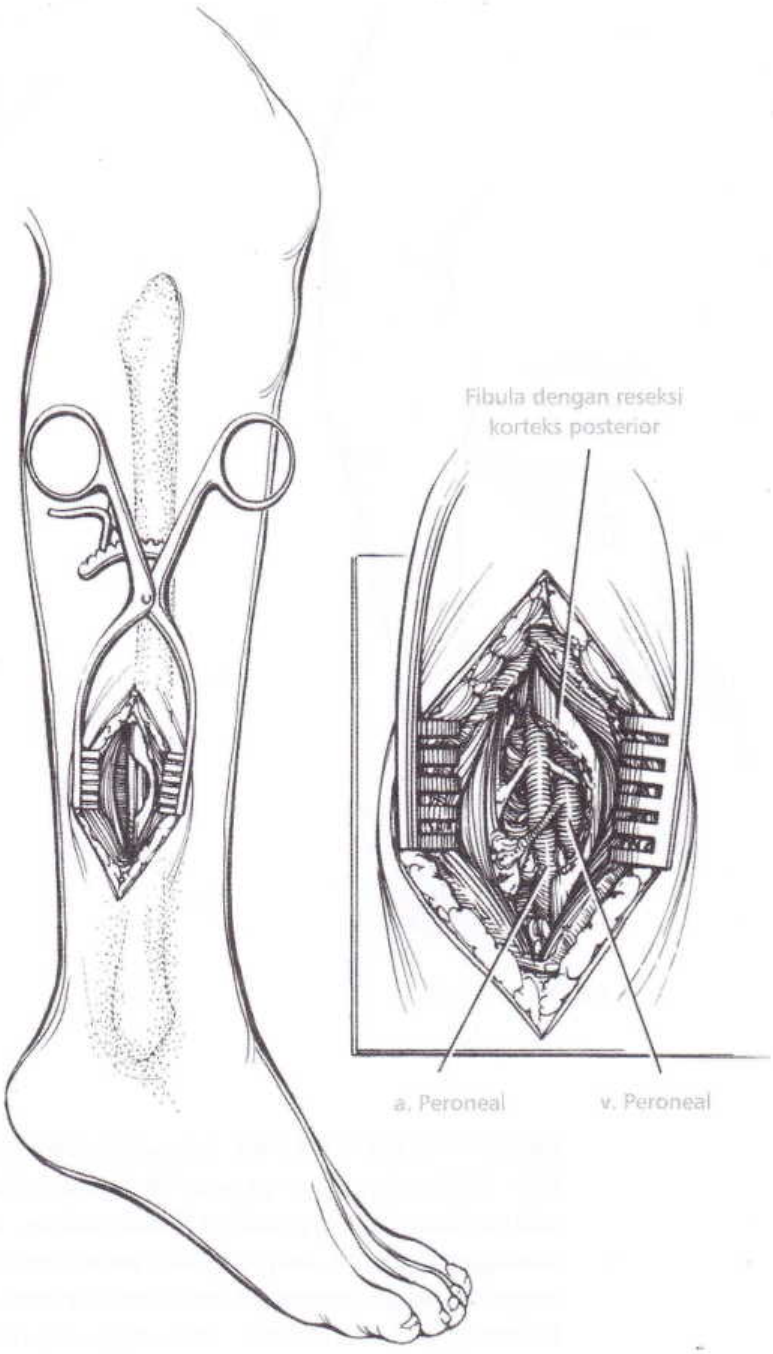

GAMBAR 11– 4. Arteri peroneal adalah pembuluh darah yang paling sulit dipaparkan. Pada betis yang kurus, pendekatan arteri ini dilakukan dari sisi medial; bagaimanapun, pada tungkai yang besar, dan jika bagian distal arteri ini diperlukan, pendekatan dari sisi lateral mungkin lebih disukai. Bilamana bagian distal arteri ini diperlukan, reseksi korteks posterior fibula dapat memperjelas paparan.

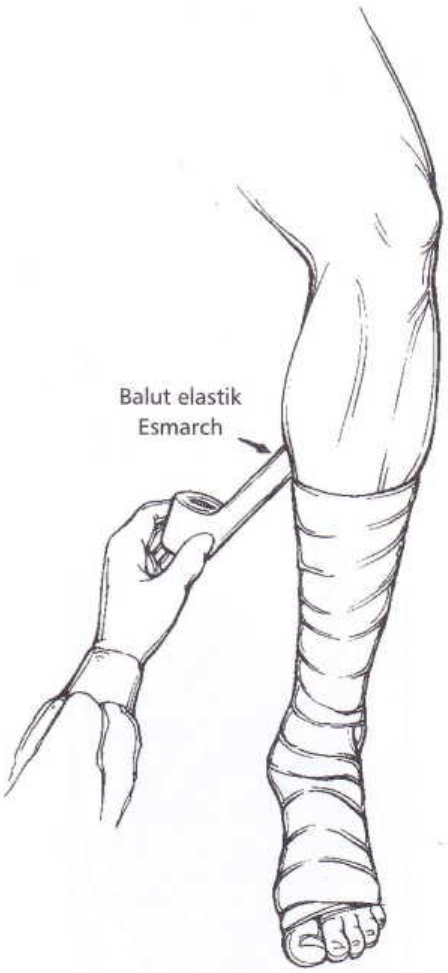

GAMBAR 11–5

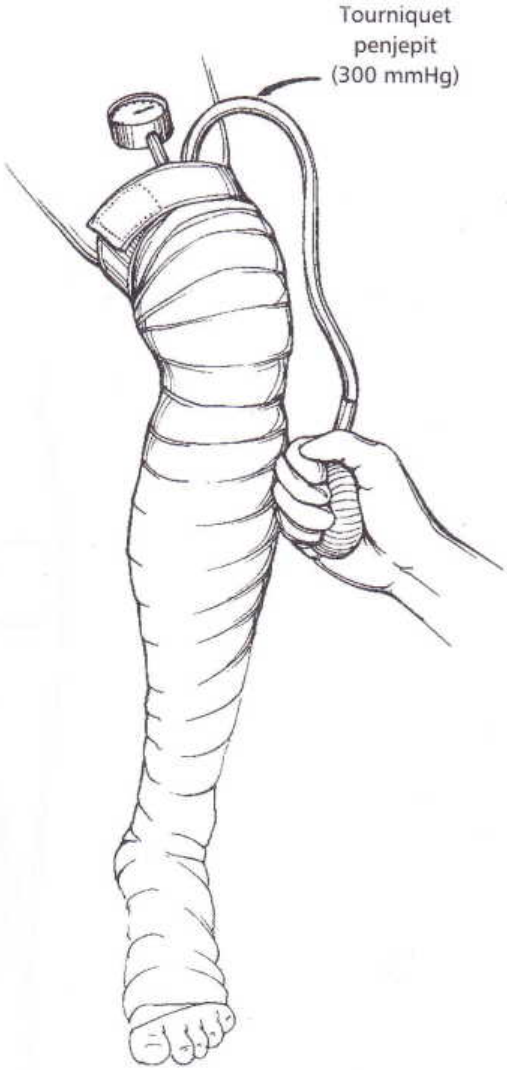

GAMBAR 11–6

GAMBAR 11–5 dan 11–6. Karena pembuluh darah tibialis dan peroneal berukuran kecil, anastomosis distal dilakukan dengan menggunakan teknik yang berbeda untuk menghindari pemasangan klem pada pembuluh darah yang rapuh ini. Setelah pembuluh darah target dipaparkan, tourniquet penjepit dipasang pada paha atau betis atas, jikalau sesuai. Anggota gerak bawah dibebaskan dari perdarahan dengan elevasi dan pemasangan balut elastik Esmarch. Tourniquet dikembangkan hingga tekanan 300 mm Hg, yang dapat ditoleransi selama masa waktu hingga satu jam atau lebih. Anastomosis distal selanjutnya dikerjakan dalam bidang bebas pendarahan (asanguinous) tanpa klem, dan hanya permukaan anterior pembuluh darah target yang perlu dipaparkan. Anastomosis ini memerlukan pencahayaan koaksial dengan menggunakan lampu kepala dan pembesaran optik dengan lup atau, kadang kala, mikroskop operasi. Anastomosis dibentuk dengan jahitan jelujur benang monofilamen 7–0 atau 8–0. Setelah tourniquet dilepaskan, arteriografi selama operasi dapat membantu menentukan status anastomosis dan aliran darahnya.

12

Pintasan Hepatorenal

RICHARD L. McCANN, M.D

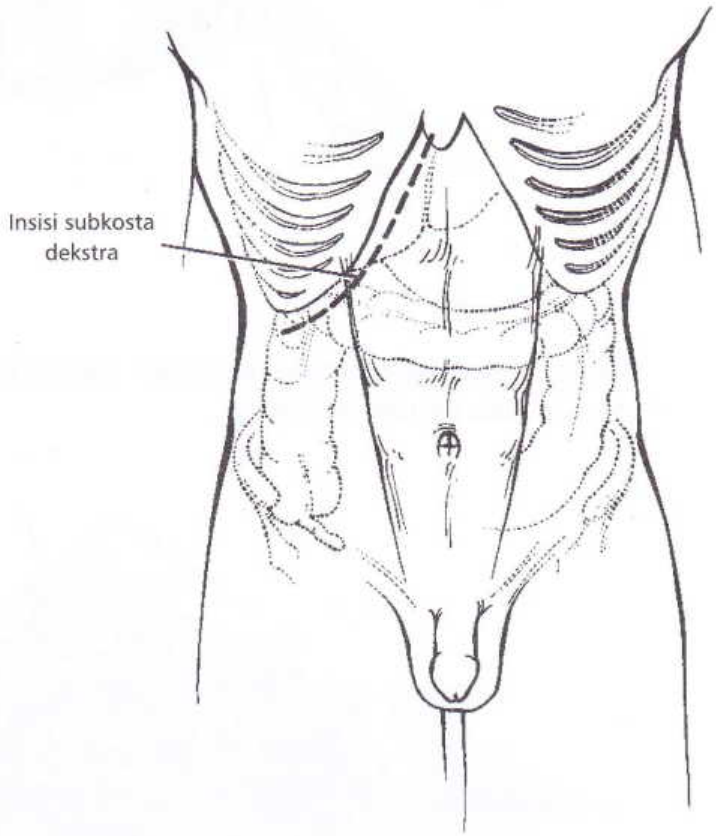

GAMBAR 12–1. Untuk rekonstruksi hepatorenal, insisi subkosta dekstra standar dibuat dan diperluas sampai pinggang untuk mendapatkan paparan ginjal yang memadai. Kavum peritoneum dibuka, dan, setelah eksplorasi umum, foramen Winslow diidentifikasi dan trias porta dipaparkan. Arteri hepatika pada level gastroduodenalis dilakukan diseksi; arteri ini biasanya berukuran besar dan semestinya cukup lunak pada lokasi ini dalam hal pembuluh darah ini merupakan asal graft pintasan yang memuaskan.

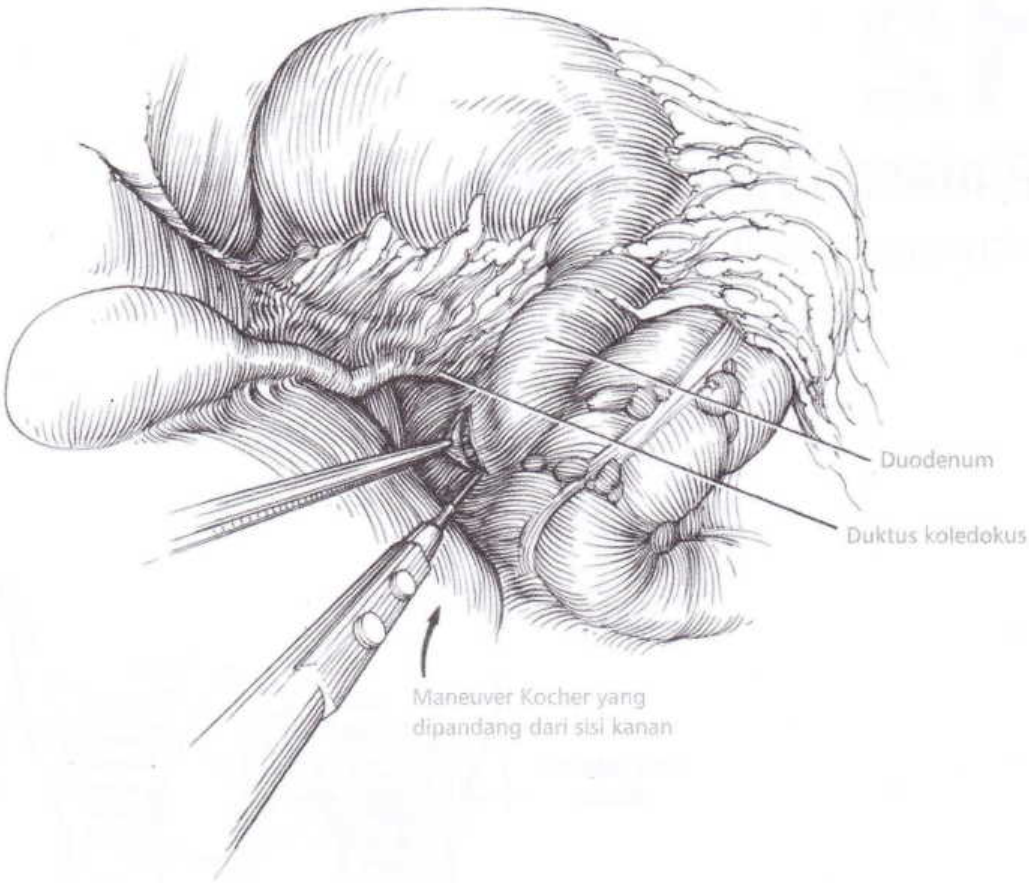

GAMBAR 12–2. Setelah arteri hepatika dipaparkan, maneuver Kocher dilakukan untuk memaparkan vena kava inferior dan vena renalis dekstra.

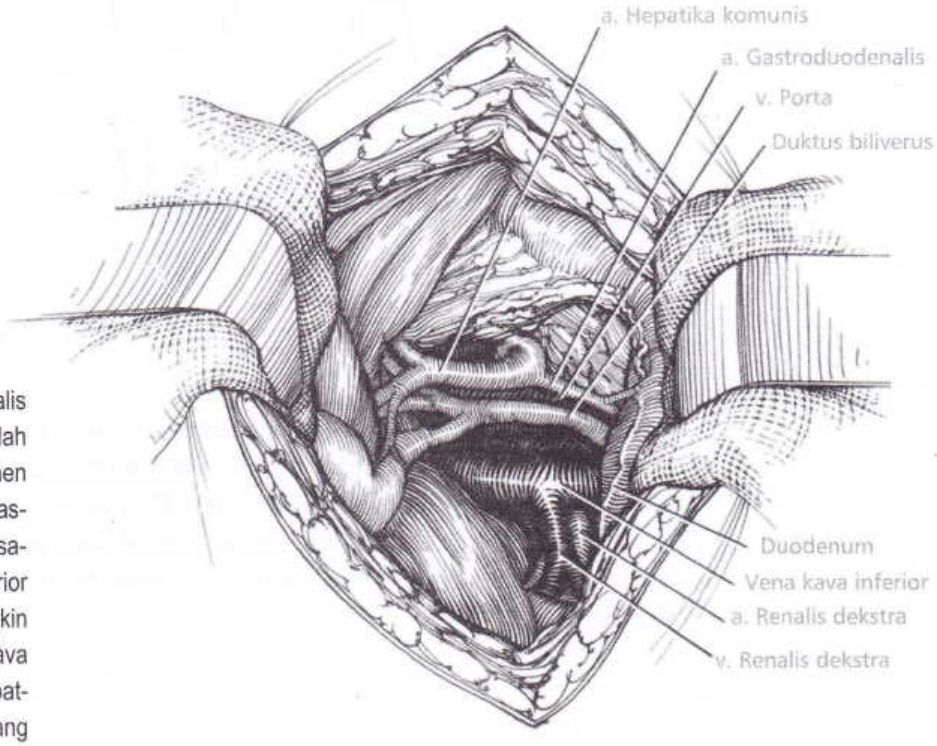

GAMBAR 12–3. Arteri renalis dekstra diidentifikasi di sebelah dalam vena renalis, dan segmen yang sesuai dipreparasi untuk anastomosis. Arteri renalis utama biasanya terletak di sebelah posterior vena kava inferior, dan mungkin diperlukan mobilisasi vena kava secara bermakna untuk mendapatkan pemaparan arteri renalis yang menyeluruh.

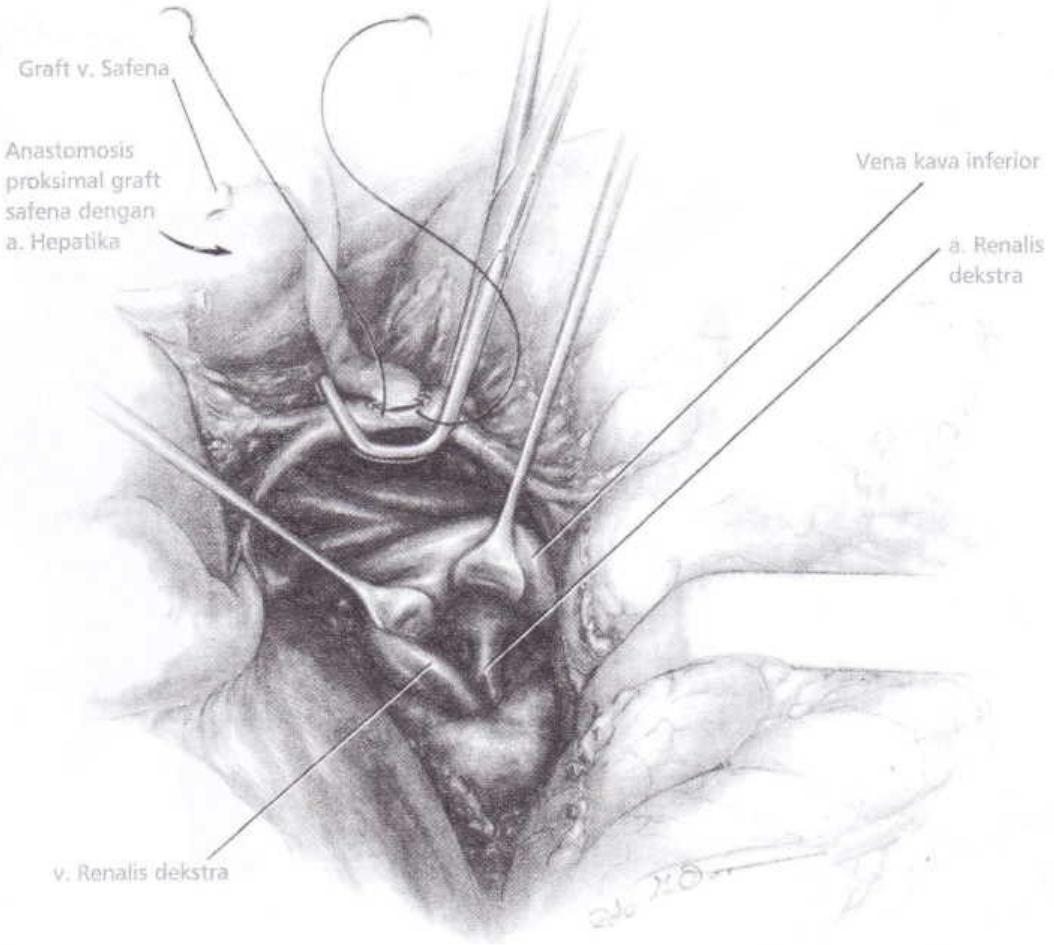

GAMBAR 12–4. Graft vena safena dipungut dari paha. Dilakukan usaha untuk menggunakan cabang samping vena safena untuk spatulasi anastomosis proksimal. Setelah penderita mendapatkan heparinisasi, arteri hepatika diklem dan anastomosis proksimal dibentuk secara ujung-ke-samping. Tergantung pada ukuran dan lokasi arteri gastroduodenalis, anastomosis proksimal dapat diletakkan pada arteri gastroduodenalis atau arteri hepatika tepat di sebelah proksimal atau distal asal arteri gastroduodenalis. Setelah anastomosis diselesaikan, ukuran graft ditentukan di bawah tekanan arterial.

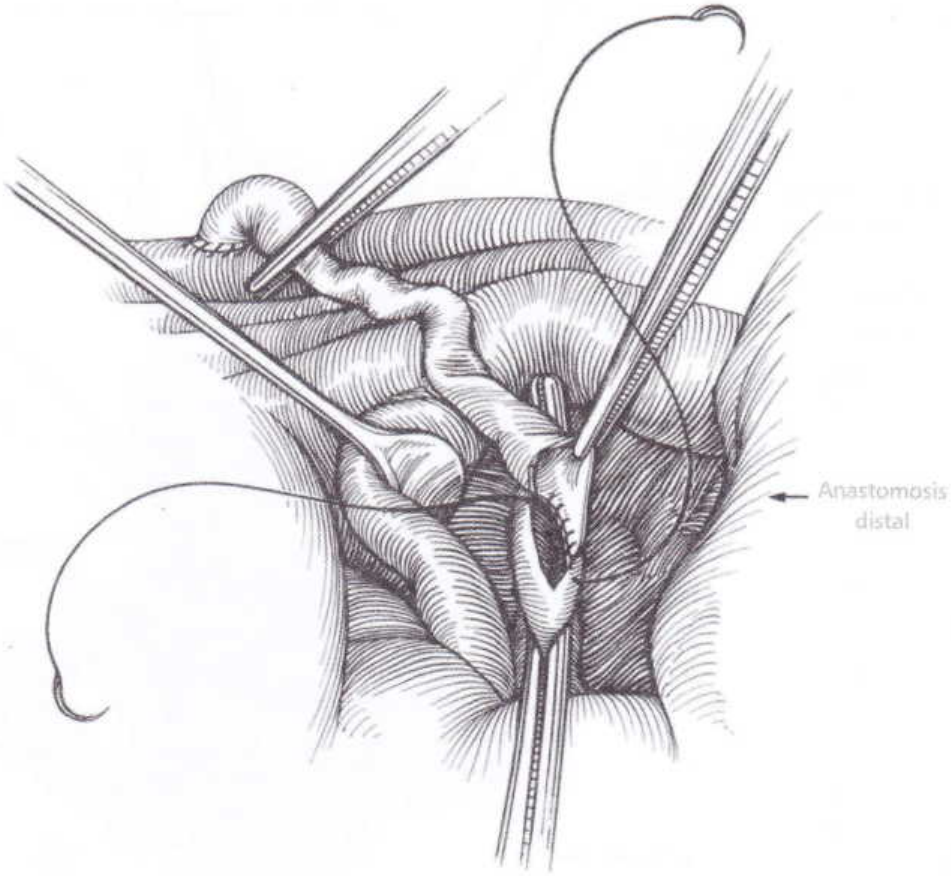

GAMBAR 12–5. Anastomosis distal sebaiknya tidak dibuat terlalu jauh di bawah vena kava, karena tekukan pembuluh darah (kinking) merupakan masalah yang potensial. Anastomosis distal dapat dibentuk secara ujung-ke-ujung atau ujung-ke-samping, tergantung pada kesukaan. Waktu iskemia renal sebaiknya tidak lebih lama dari 15 menit. Jika masa iskemia renal yang lebih lama diantisipasikan, preservasi fungsi ginjal dapat diperbaiki dengan injeksi larutan elektrolit dingin ke dalam arteri renalis untuk mendinginkan ginjal selama pelaksanaan anastomosis.

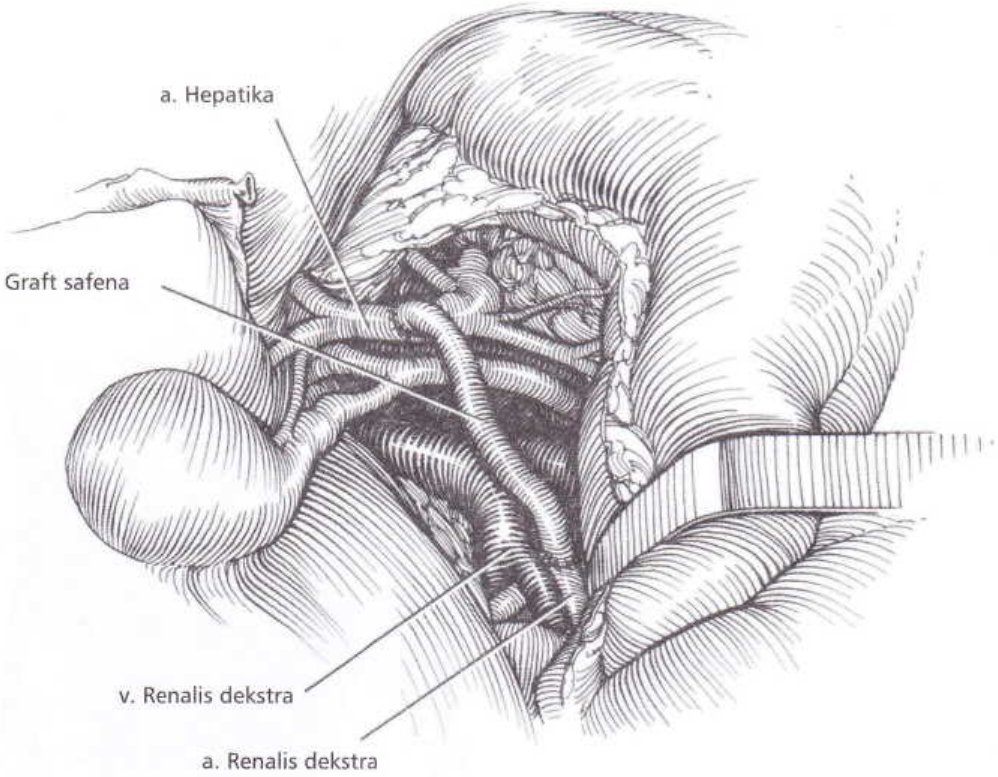

GAMBAR 12–6. Setelah klem dilepas, dilakukan inspeksi warna dan turgor ginjal untuk memastikan bahwa revaskularisasi yang memadai telah tercapai. Warna merah muda dan konsistensi yang padat memberi kesan ke arah keberhasilan revaskularisasi. Arah perjalanan graft sebaiknya ke posterior langsung, dan panjangnya graft memegang peranan penting untuk menghindari tekukan graft. Organ dalam dibiarkan kembali ke tempatnya, dan insisi subkostal ditutup lapis demi lapis. Penderita dimonitor dalam unit perawatan intensif selama paska-bedah hingga tekanan darahnya stabil.

13

Revaskularisasi Aortorenal

RICHARD L. McCANN, M.D.

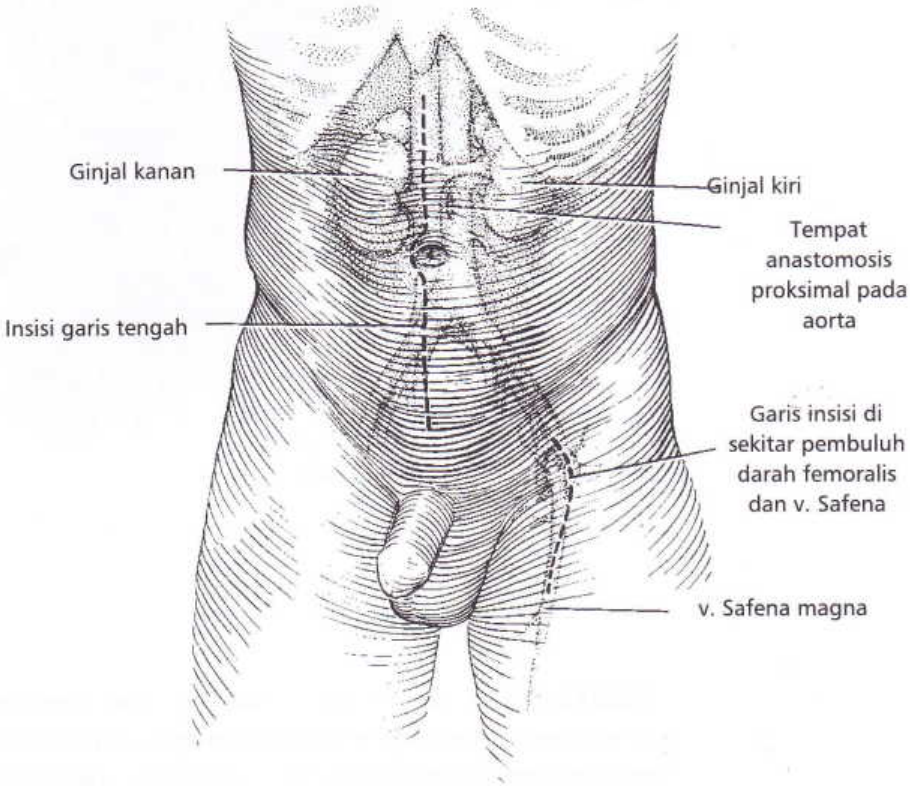

GAMBAR 13–1. Untuk revaskularisasi aortorenal, insisi garis tengah biasanya digunakan, meskipun insisi abdomen transversal juga memberikan paparan yang memuaskan. Paha dipreparasi ke dalam lapangan operasi agar dapat memungut graft vena safena.

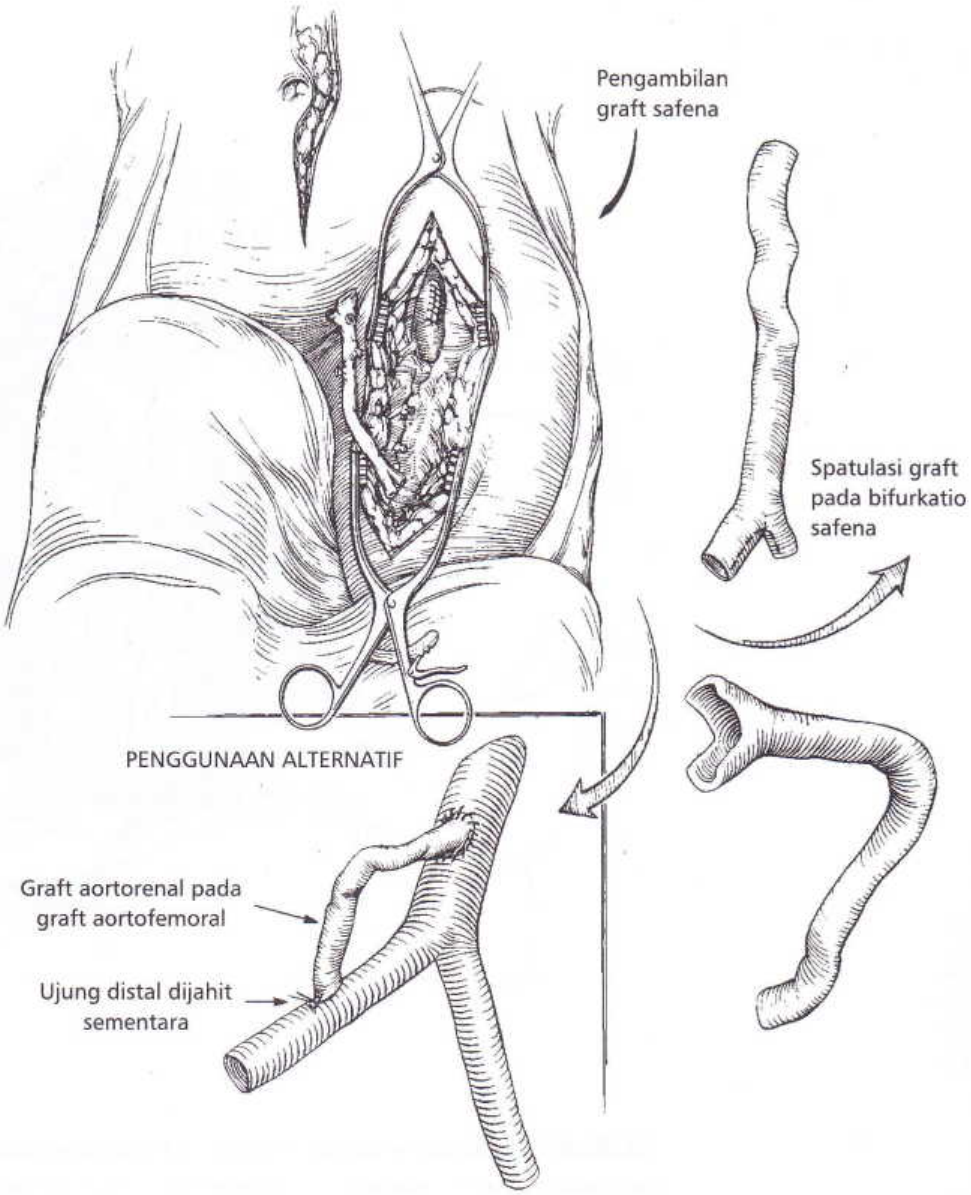

GAMBAR 13–2 GAMBAR 13–3

GAMBAR 13–2 dan 13–3. Vena safena sering kali didapatkan dengan menggunakan cabang samping untuk spatulasi anastomosis proksimal. Jika rekonstruksi aortofemoral dilakukan bersamaan, vena safena disambung dengan graft Dacron sebagai maneuver pendahulu.

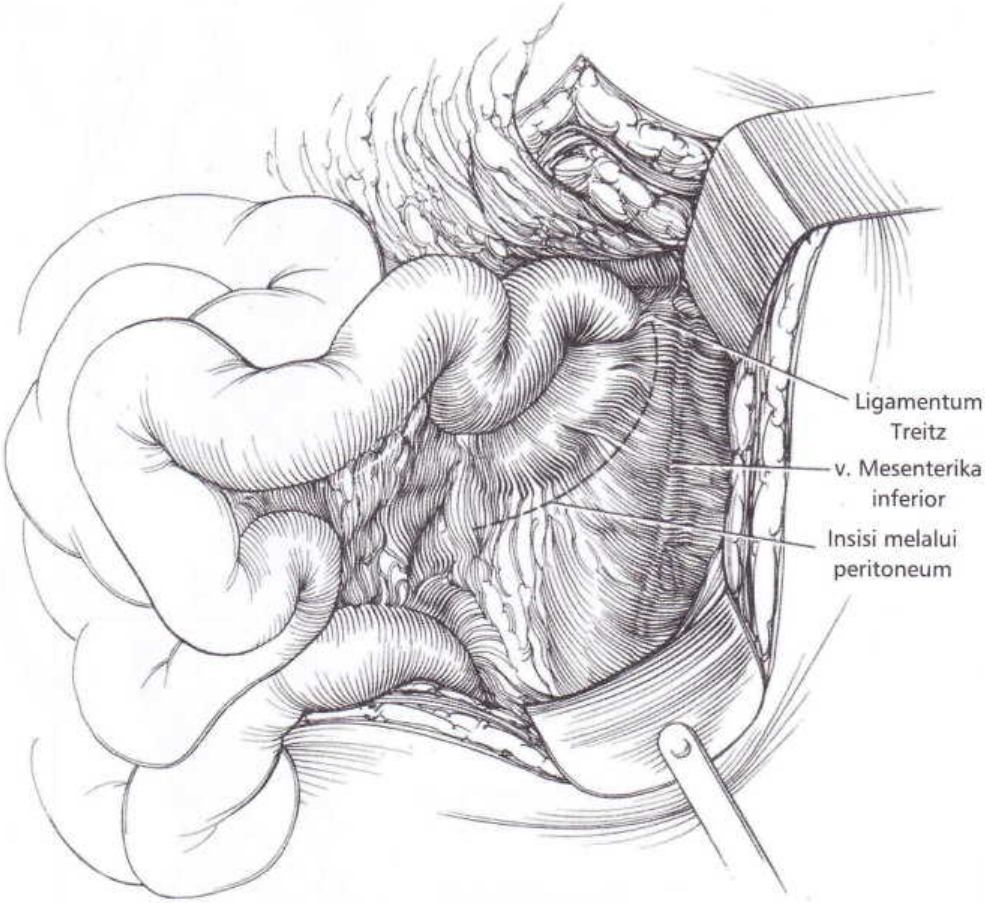

GAMBAR 13–4. Setelah eksplorasi abdomen dilakukan, organ abdomen dimobilisasi ke kanan dan peritoneum parietalis posterior diinsisi, dengan memobilisasi ligamentum Treitz.

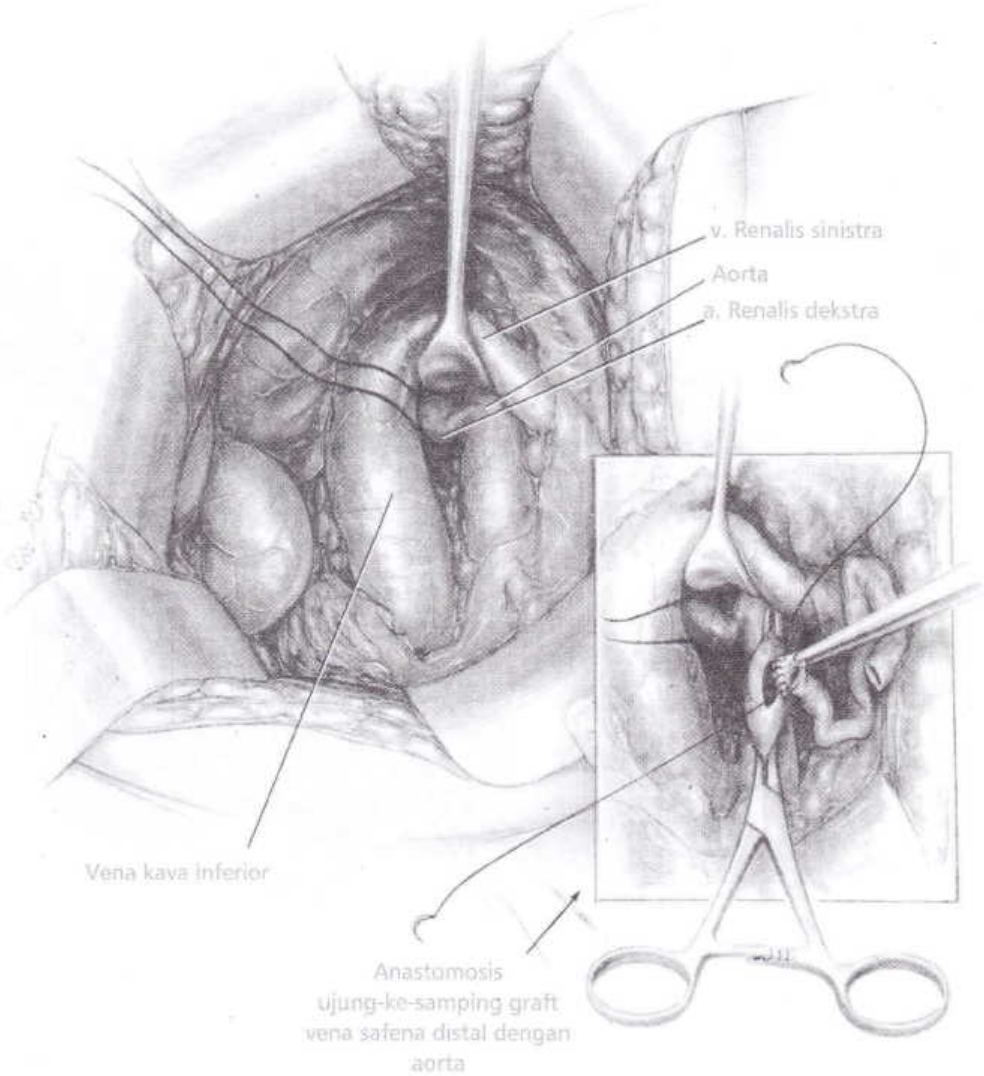

GAMBAR 13–5. Aorta yang berada tepat di sebelah inferior persilangan vena renalis sinistra merupakan tempat yang lebih disukai untuk anastomosis proksimal jika aorta bebas dari kelainan aterosklerotik yang bermakna. Tempat alternatif meliputi aorta suprasoliaka dan arteri iliaka komunis jika aorta tidak cocok.

GAMBAR 13–6. Setelah heparinisasi, aorta diklem, dan, jika aorta berukuran besar dan dengan kelainan yang minimal, klem oklusif parsial dapat digunakan untuk mengisolasi area aorta yang cukup memadai untuk dilakukan anastomosis proksimal. Sebaiknya dilakukan usaha untuk menggunakan segmen vena yang berspatulasi untuk menjamin dalam mendapatkan lubang yang cukup besar. Ukuran graft ditentukan secara cermat dan graft dirampingkan hingga panjang yang tepat untuk menghindari tekukan (kinking). Pengukuran sebaiknya dilakukan dengan graft di bawah tekanan arterial.

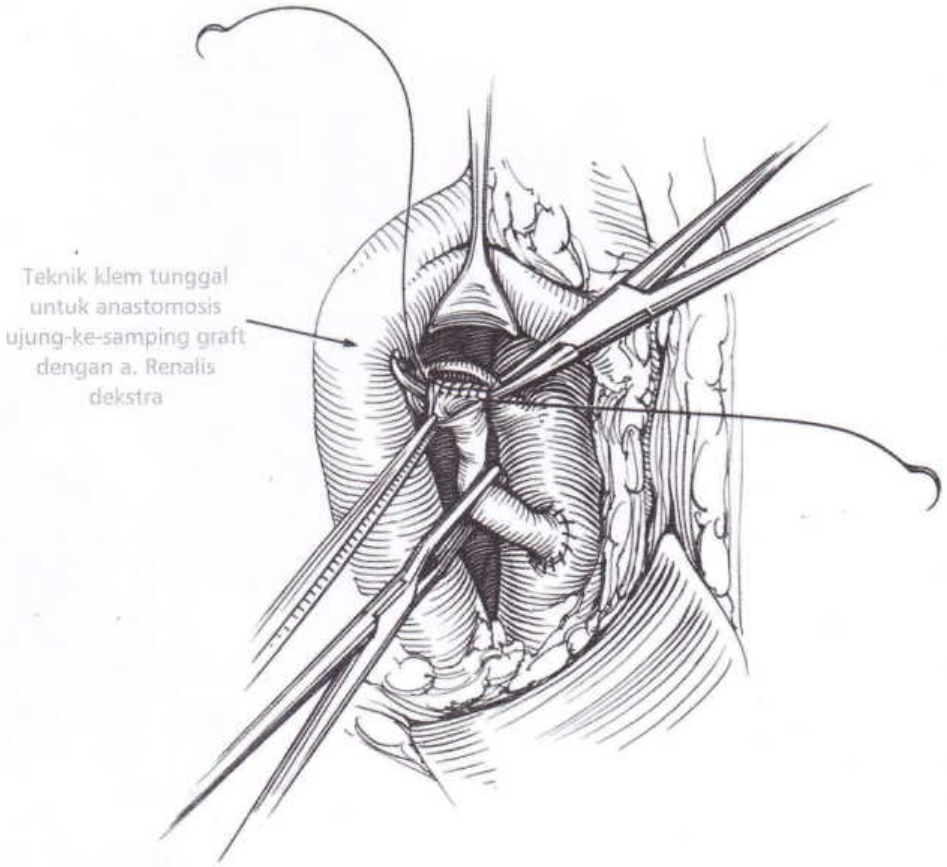

GAMBAR 13–7. Anastomosis distal selanjutnya dapat dikerjakan dalam bentuk ujung-ke-ujung atau ujung-ke-samping, sesuai kesukaan. Anastomosis dikerjakan dengan jahitan jelujur benang vaskular, dan masa iskemik renal sebaiknya dibatasi 15 sampai 20 menit. Setelah klem dilepaskan, warna dan turgor ginjal diperiksa untuk memastikan bahwa revaskularisasi yang memuaskan telah tercapai. Dilakukan rekonstruksi retroperitoneum dengan jahitan jelujur benang absorbable, dan insisi garis tengah ditutup dengan cara standar. Penderita diobservasi dalam unit perawatan intensif selama masa paska-bedah sampai tekanan darahnya stabil. Angiografi paska-bedah sebelum penderita dipulangkan dianjurkan untuk memperlihatkan revaskularisasi yang memuaskan dan berperan sebagai nilai basal untuk pemeriksaan selanjutnya.

14

Anastomosis Splenorenal

RICHARD L. McCANN, M.D.

Arteri lienalis dapat digunakan dalam revaskularisasi ginjal kiri, terutama pada keadaan dimana aorta memperlihatkan kelainan yang berat atau telah digunakan sebagai tempat operasi sebelumnya. Meskipun arteri lienalis dipotong, lien dapat diletakkan di tempat, karena lien divaskularisasi secara memadai oleh pembuluh darah gastrika brevis. Keuntungan lain teknik ini yaitu operasi ini dapat dilakukan menyeluruh dalam bidang retroperitoneal, yang dapat meminimalkan dilema ileus paska-bedah dan masa pemulihan.

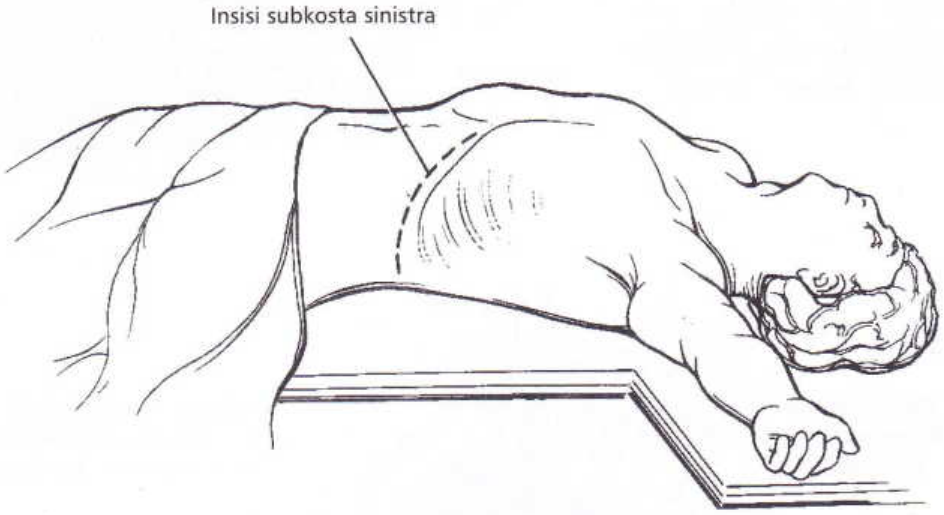

GAMBAR 14–1. Penderita diletakkan dalam posisi dengan pinggang kiri dielevasikan. Insisi diperluas melalui fasia rektus anterior dan otot obliquus, tetapi usaha tetap dilakukan untuk mempertahankan membran peritoneum intak. Separoh lateral otot rektus juga dipotong seraya peritoneum disingkirkan dari permukaan bawah dinding abdomen anterior, diafragma, dan pinggang. Selaput peritoneum kemungkinan tipis di sebelah anterior, dan diseksi dengan gunting mungkin diperlukan untuk mempertahankan selaput tetap intak. Peritoneum perlu dilepaskan dari sebagian diafragma dan dinding abdomen anterior untuk memberikan paparan yang memadai. Di sebelah posterior, bidang antara fasia Gerota's dan peritoneum diidentifikasi dan dibentuk. Diseksi diperluas sebelah anterior ginjal, dengan menyingkirkan peritoneum dari sisi anterior ginjal kiri. Usus dibiarkan tetap di dalam bungkusan peritoneum, yang mempermudah dalam retraksi usus.

GAMBAR 14–2. Vena renalis sinistra diidentifikasi, dan diseksi diperluas ke medial sejauh denyut aorta teraba. Retraktor dipasang seraya dilakukan diseksi hilus renalis. Arteri renalis biasanya terletak sebelah dalam dan proksimal dari vena renalis. Korelasi yang cermat dengan arteriografi pra-bedah diperlukan pada tahap ini untuk menghindari kesalahan pembuluh darah yang direvaskularisasi. Jika terdapat percabangan awal, arteri segmental lebih mudah dipaparkan ketimbang pembuluh darah utama. Hal ini kurang penting jika direncanakan anastomosis ujung-ke-samping. Di sebelah superior, tepi bawah pankreas diidentifikasi dan diputar ke anterior untuk memaparkan permukaan bawah pankreas. Vena lienalis dan kemudian arteri lienalis ditemukan di bawah pankreas.

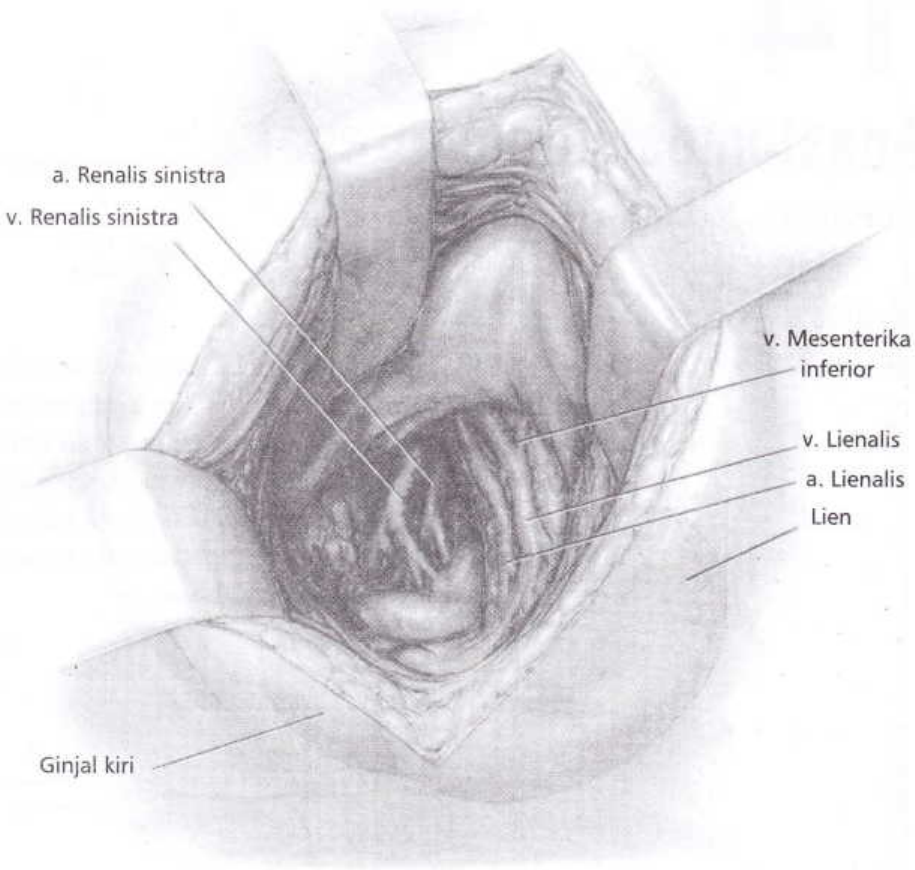

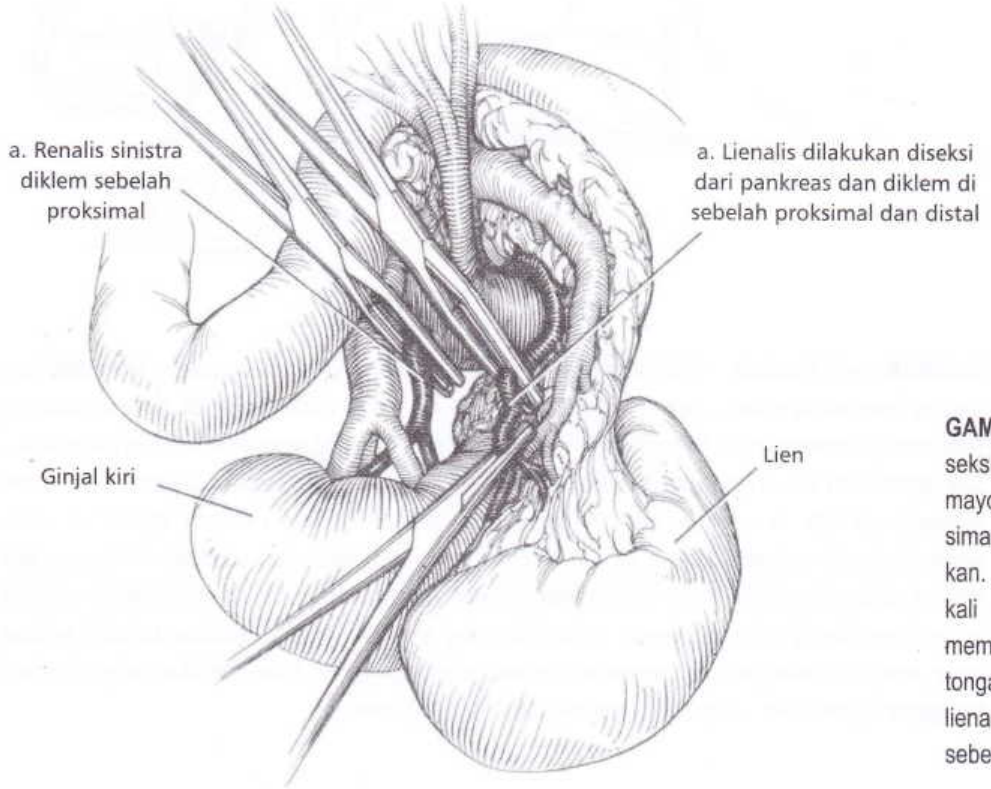

GAMBAR 14–3. Arteri lienalis didiseksi ke distal sejauh cabang mayor yang pertama dan ke proksimal sejauh yang dapat dikerjakan. Cabang-cabang kecil sering kali menembus pankreas serta memerlukan ligasi dan pemotongan. Setelah heparinisasi, arteri lienalis diklem dan dipotong di sebelah distal.

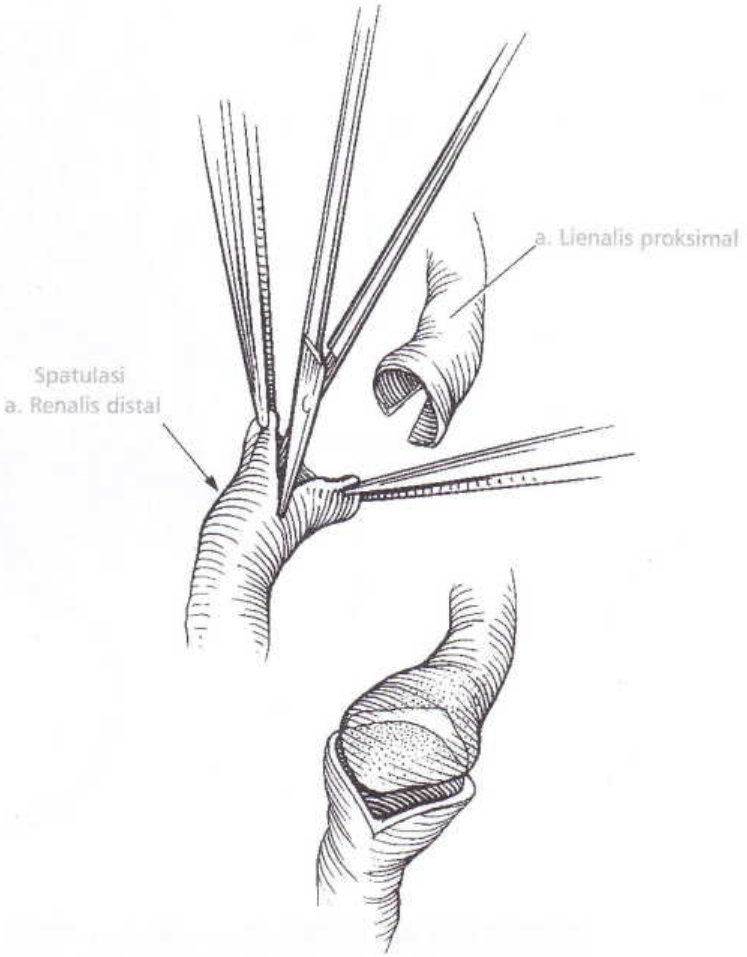

GAMBAR 14–4. Cabang mayor pertama dari arteri lienalis sering kali layak digunakan sebagai spatulasi untuk memperlebar anastomosis. Arteri dirotasikan ke inferior agar bertemu dengan pembuluh darah renalis.

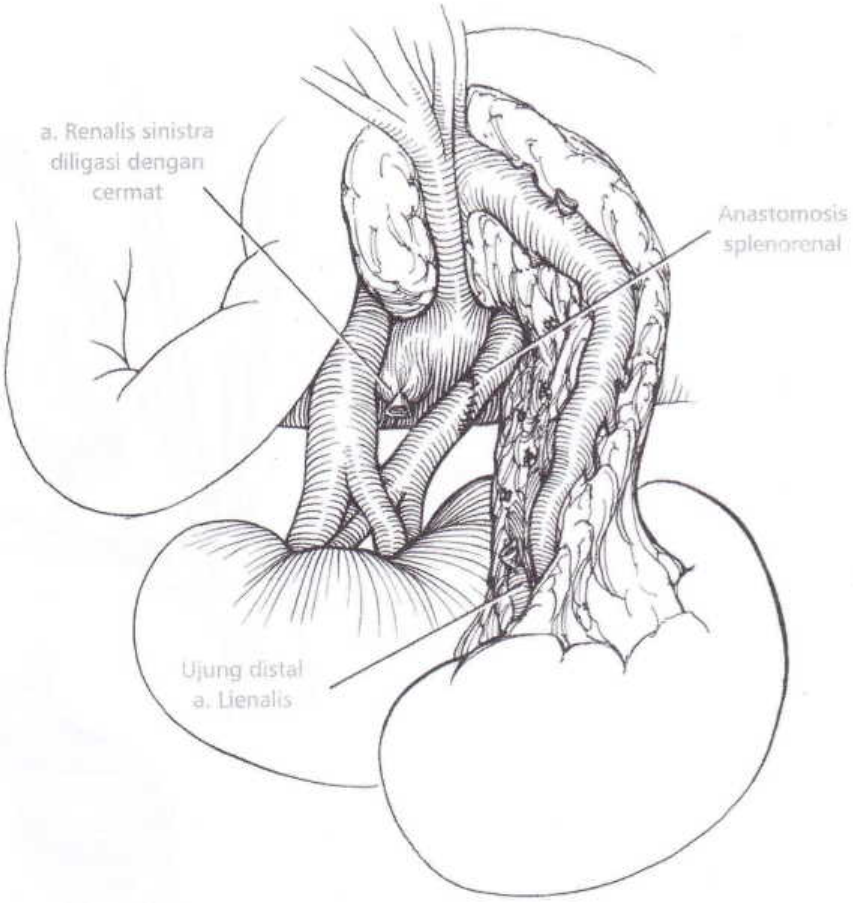

GAMBAR 14–5. Baik anastomosis ujung-ke-ujung ataupun ujung-ke-samping dapat digunakan. Jika paparan memadai, waktu iskemik renal yang dapat diterima adalah 15 sampai 20 menit. Bilamana diantisipasikan masa iskemik renal yang lebih lama, ginjal perlu didinginkan dengan injeksi larutan elektrolit dingin dan vena renalis diklem. Setelah pemulihan aliran darah, warna dan turgor ginjal diobservasi untuk mengevaluasi keberhasilan revaskularisasi.

Kadang kala, pada penderita tua dengan hipertensi, arteri lienalis cukup berkelok-kelok dan dindingnya terlalu kaku serta mungkin mengalami kalsifikasi. Jenis pembuluh darah ini tidak mudah dirotasi ke inferior, dan terdapat kemungkinan yang tinggi mengalami tekukan. Pada keadaan ini, kadang-kadang dicoba digunakan graft interposisi vena safena, yang memungkinkan arteri lienalis tetap berada dalam lokasi normalnya.

Setelah dipastikan keberhasilan revaskularisasi tercapai, organ dalam abdomen dibiarkan kembali ke dalam posisi normalnya. Lapisan otot dinding abdomen ditutup secara anatomis. Pipa nasogastrik jarang diperlukan, dan fungsi usus diharapkan kembali dengan cepat.

15

Pintasan Portokava

RICHARD L. McCANN, M.D.

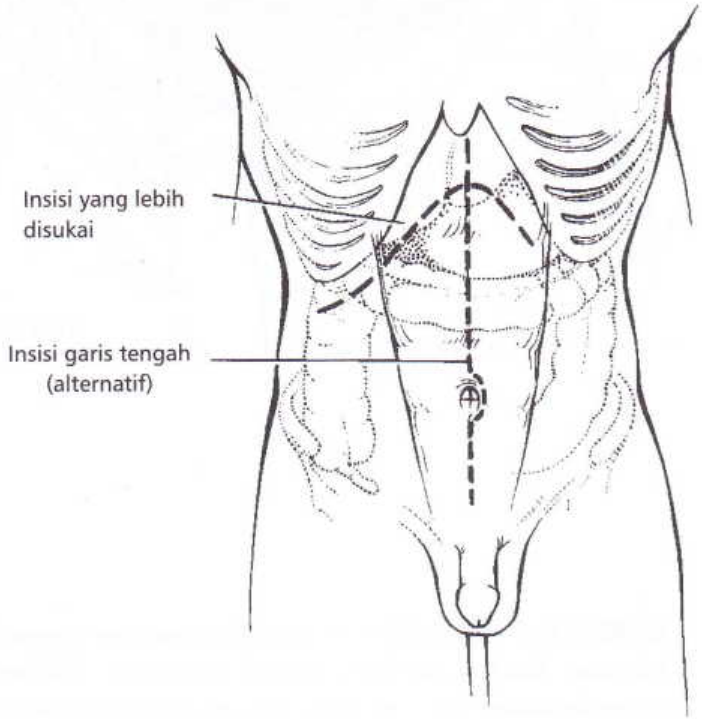

GAMBAR 15–1. Untuk pintasan portokava, insisi subkosta bilateral asimetrik dengan segmen insisi sebelah kanan lebih panjang lebih disukai. Insisi ini memungkinkan mendapatkan jalur masuk yang mudah ke vena porta. Untuk anastomosis splenorenal, dibuat insisi garis tengah, yang memungkinkan dalam mendapatkan jalur masuk baik ke vena lienalis maupun vena koronaria, yang sering kali harus diligasi di dalam bursa omentalis *(lesser sac)*.

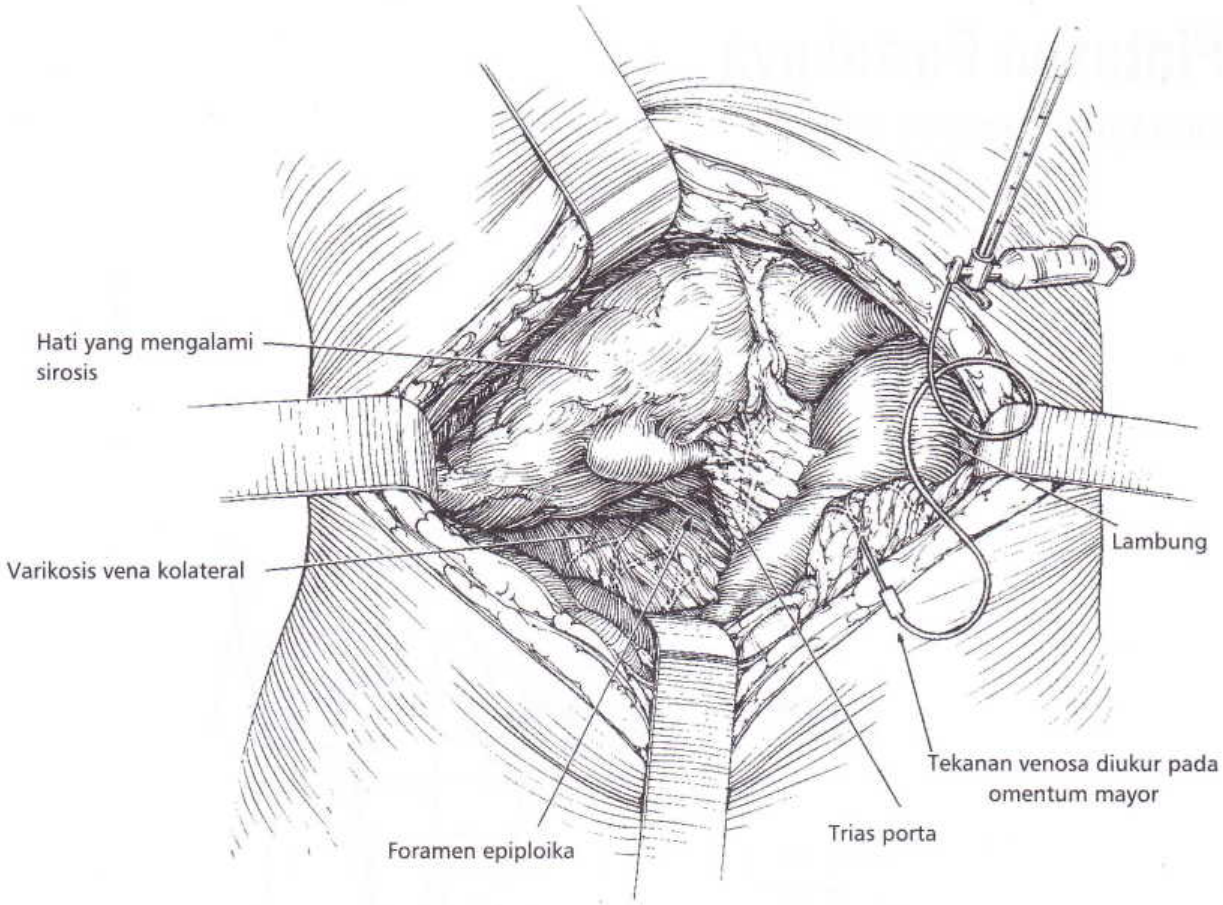

GAMBAR 15–2. Setelah abdomen dibuka, eksplorasi umum dengan drainase asites dilakukan. Biopsi hati dapat dilakukan jika diperlukan untuk dokumentasi. Tekanan porta juga perlu diukur untuk mengonfirmasikan adanya hipertensi porta dan memutuskan efisiensi pintasan dalam dekompresi porta. Tekanan vena porta dapat diukur dengan cara kanulasi vena omentalis dan menggunakan manometer air yang sederhana. Ketinggian atrium kanan diperkirakan dan digunakan sebagai nilai referensi. Selanjutnya vena ini diligasi dan vena lainnya dikanulasi setelah pintasan diselesaikan untuk menilai perbedaan antara pra- dengan paska-pintasan.

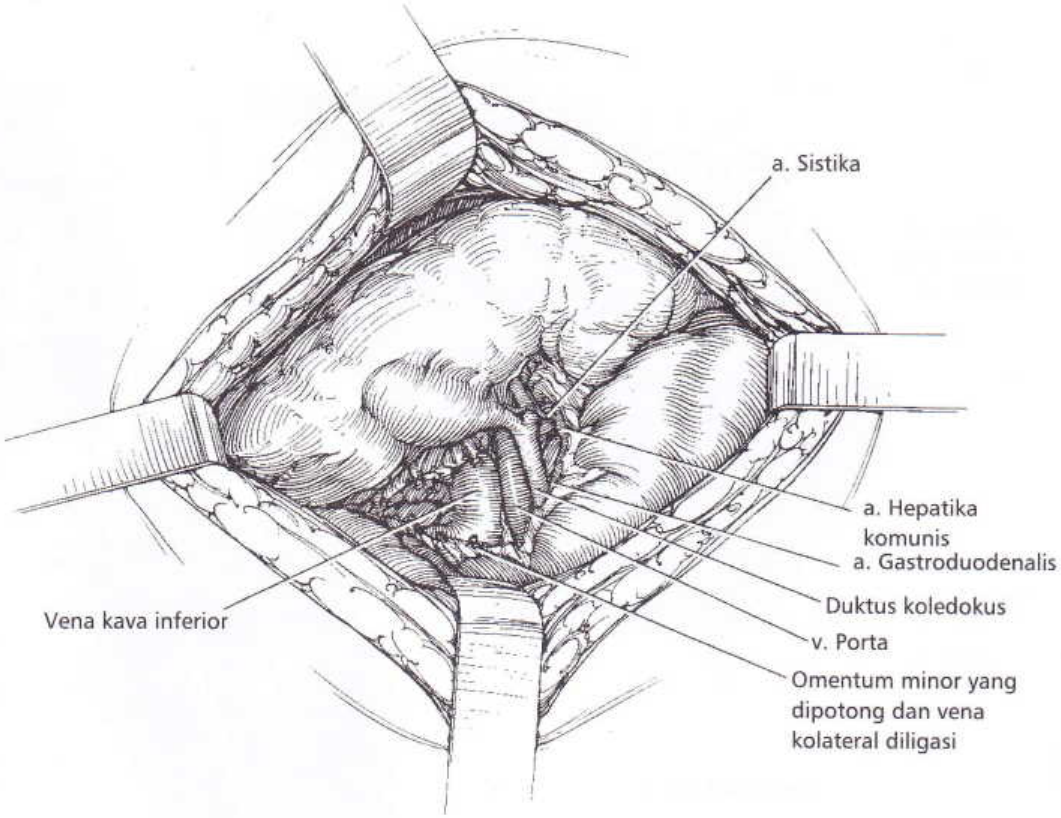

GAMBAR 15–3. Setelah tekanan porta diukur, trias porta dipaparkan. Semua jaringan harus diklem dan diligasi ganda untuk meminimalkan perdarahan di saat tekanan porta tinggi dan jaringan dilintasi oleh kolateral venosa yang terbendung. Penggunaan elektrokauter sebaiknya diminimalkan. Vena porta dipaparkan sebanyak mungkin pada hilus hepatis.

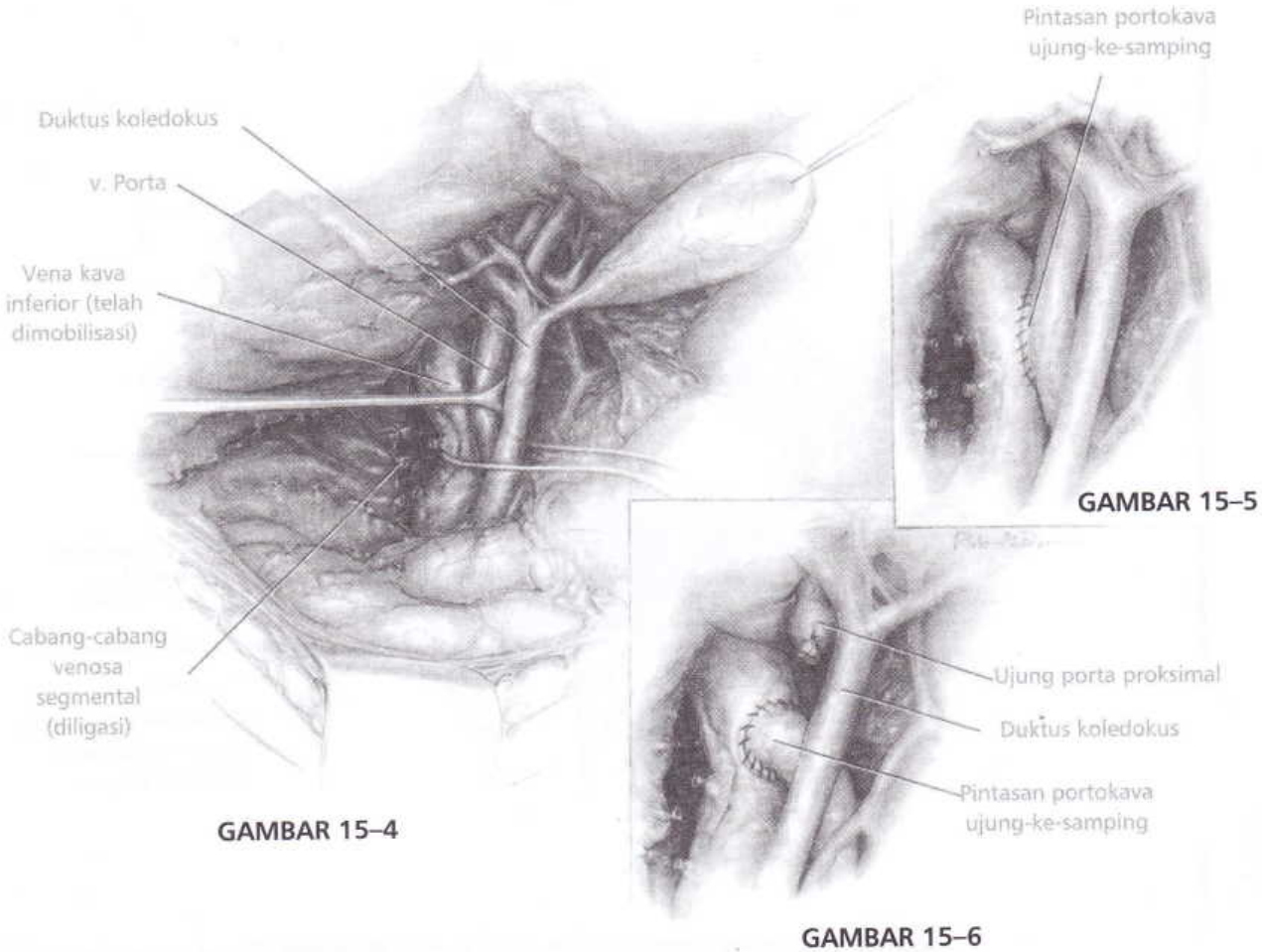

GAMBAR 15–4. Salah satu segi teknik yang penting adalah mobilisasi penuh vena kava untuk mempermudah menemukan vena porta, serta perluasan vena porta ke inferior.

GAMBAR 15–5 dan 15–6. Anastomosis samping-ke-samping atau ujung-ke-samping dapat dilakukan selama diindikasikan. Jahitan jelujur benang vaskular 4–0 digunakan untuk anastomosis. Tekanan dalam sistem porta diukur *setelah* klem dilepas, dan diharapkan adanya penurunan tekanan porta yang bermakna. Abdomen ditutup tanpa drainase dengan menggunakan jahitan jelujur untuk meminimalkan risiko kebocoran asites selama masa paska-bedah. Perlu diwaspadai terjadinya ensefalopati hepatik dan keadaan ini diterapi secara agresif jika timbul selama masa paska-bedah.

16

Pintasan Splenorenal Distal (DISTAL DAN PROKSIMAL)

DAVID C. SABISTON, JR., M.D.

Pintasan splenorenal dilakukan terutama untuk terapi penderita dengan hipertensi porta dan varises esofagus. Jika cara-cara terapi lainnya untuk varises yang mengalami perdarahan tidak berhasil, pintasan splenorenal menjadi pilihan yang logis, terutama pintasan splenorenal *distal* yang dilukiskan oleh Warren. Dalam prosedur ini, tekanan perfusi porta pada dasarnya tetap tidak berubah selama masa paska-bedah, sedangkan tekanan dalam sistem venosa yang mensuplai varises esofagus *mengalami* dekompresi melalui aliran ke dalam vena renalis sinistra, sehingga menurunkan kemungkinan perdarahan akibat varises esofagus.

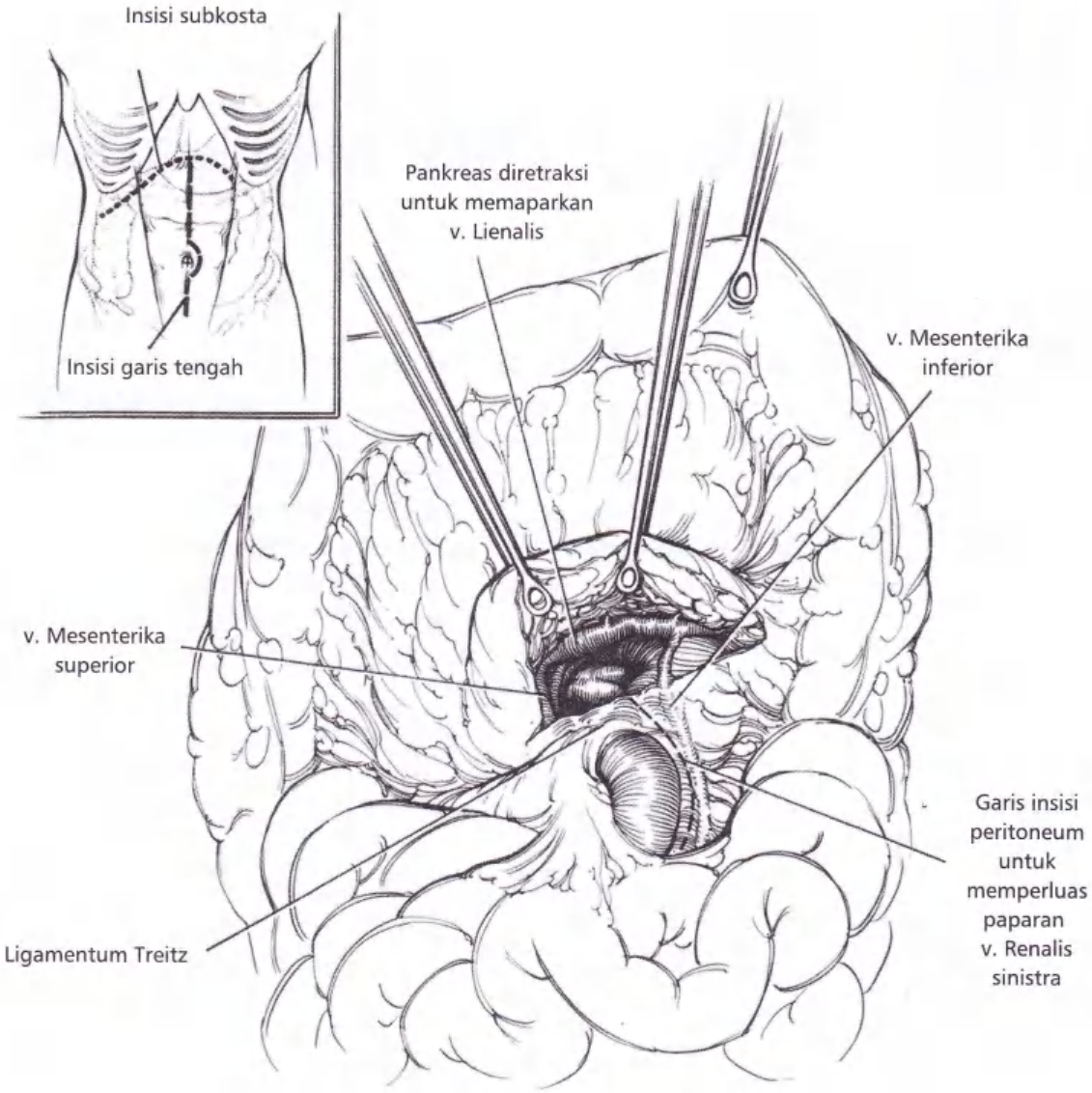

GAMBAR 16–1. Dalam melakukan pintasan splenorenal, pada dasarnya diperlukan paparan yang *memuaskan.* Baik pendekatan garis tengah ataupun subkosta bilateral dapat digunakan, tergantung pada postur tubuh penderita. Umumnya, lebih disukai insisi longitudinal, yang meluas dari prosesus xifoideus, di sekeliling umbilikus, sampai sekitar pertengahan umbilikus dengan simfisis pubis. Pada saat kavum peritoneum dibuka, perlu dilakukan pemeriksaan yang cermat terhadap isi abdomen, dengan perhatian khusus diberikan pada hati dan adanya kolateral venosa yang mengalami dilatasi di dalam abdomen. Tekanan venosa dalam sistem porta diukur dengan cara kanulasi vena omentalis dengan menggunakan manometer air. Usus halus diretraksi ke sisi kanan dan dilindungi dengan bantalan kasa basah atau diletakkan dalam kantong plastik Lahey dan dikeluarkan sementara dari kavum abdomen. Daerah ligamentum Treitz dipaparkan, dan insisi dibuat dalam retroperitoneum di sisi kiri ligamentum di bawah vena renalis sinistra. Pankreas diretraksi untuk memaparkan vena lienalis, dan sambungannya dengan vena mesenterika inferior diidentifikasi.

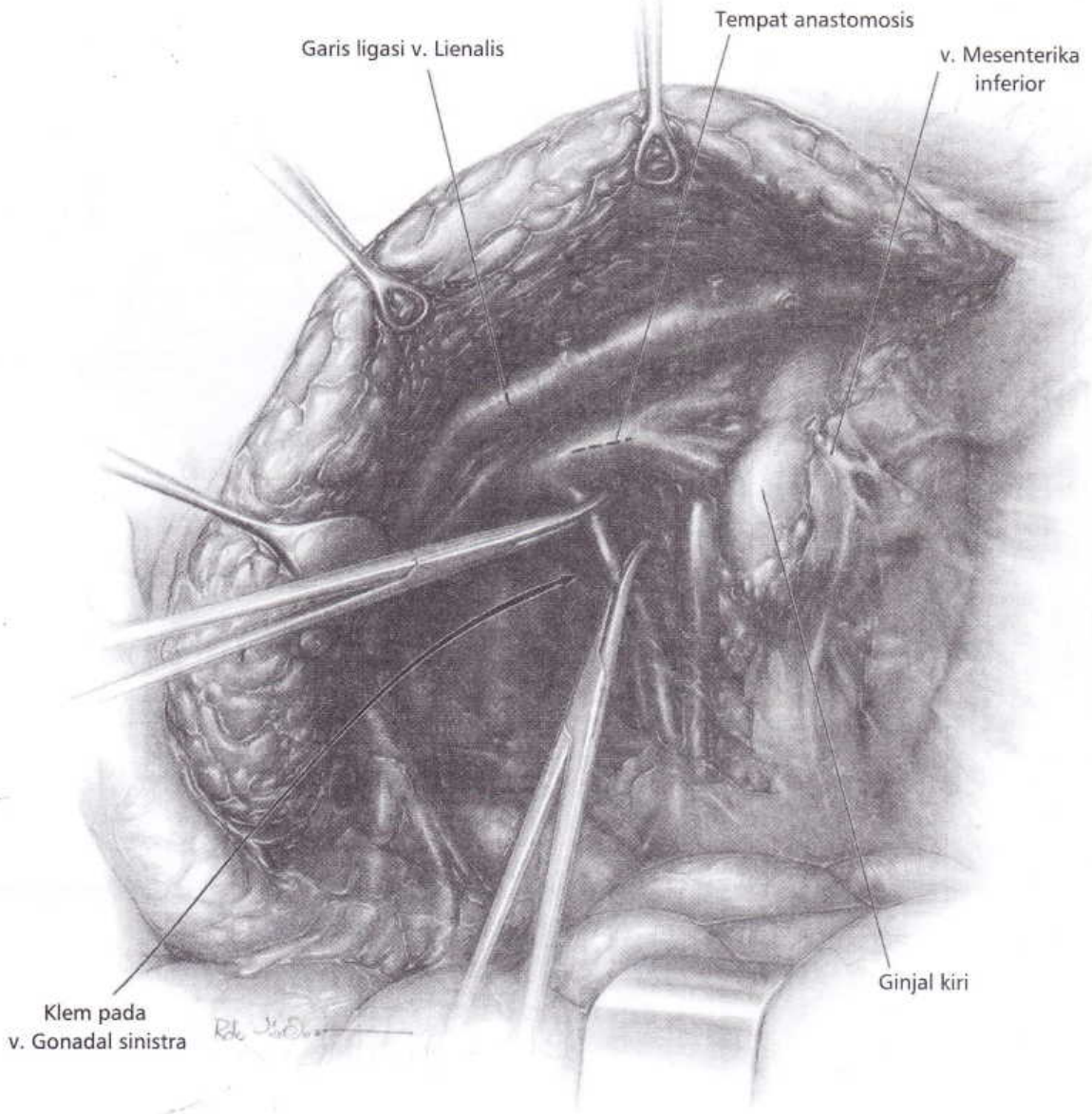

GAMBAR 16–2. Vena renalis sinistra dipaparkan dan dibebaskan dalam persiapan anastomosis splenorenal.

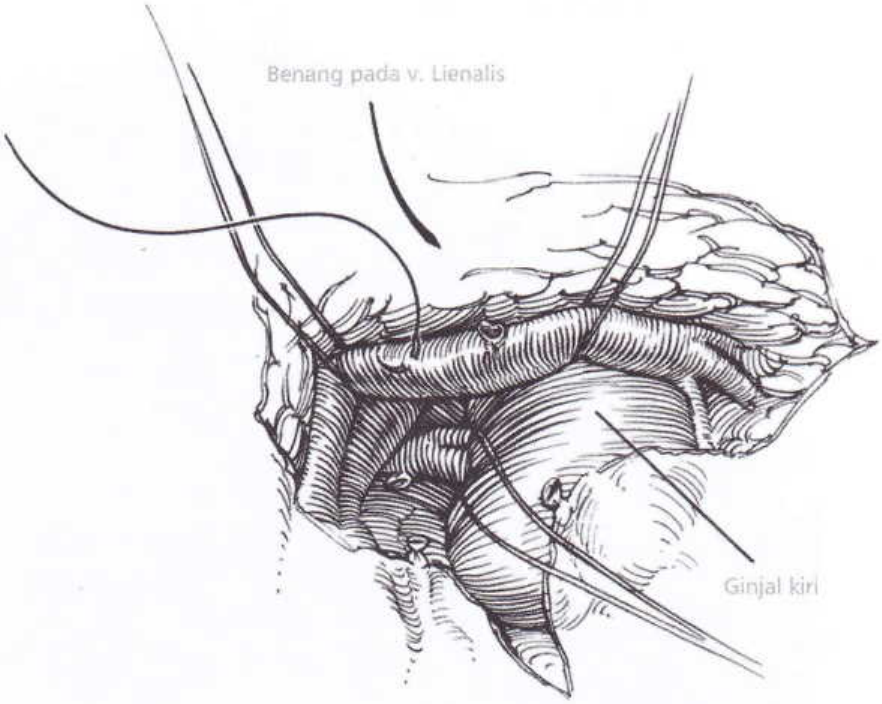

GAMBAR 16–3. Vena lienalis dimobilisasi, dan cabang-cabang kecil diligasi dan dipotong. Sebuah benang dimasukkan di bawah vena ini di sebelah proksimal dan distal.

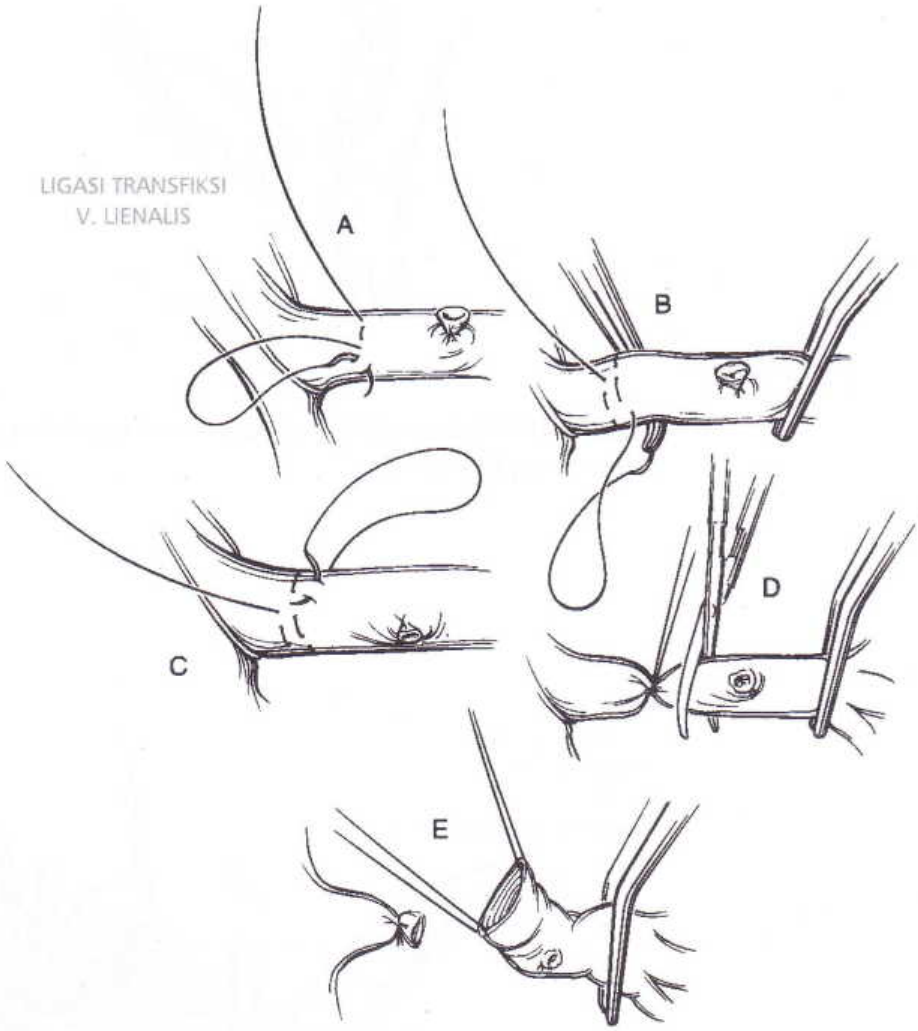

GAMBAR 16–4. ***A,*** Sebuah ligasi transfiksi benang Prolene 3 – 0 diletakkan pada ujung proksimal vena lienalis seraya vena ini bersambung dengan sistem porta. ***B,*** Klem penjepit vaskular dipasang pada vena lienalis distal, dengan meninggalkan panjang yang cukup untuk merefleksikan vena ke vena renalis sinistra untuk anastomosis. ***C,*** Jahitan transfiksi diselesaikan dan diikat. ***D,*** Vena lienalis dipotong untuk persiapan anastomosis. ***E,*** Vena lienalis distal diperiksa secara cermat, dan lubang ujungnya yang dipotong dapat diperbesar dengan spatulasi jika perlu.

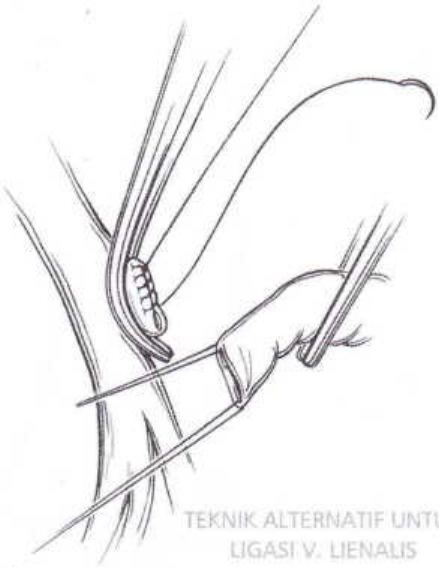

GAMBAR 16–5. Sebagai alternatif, ujung proksimal vena lienalis pada tempat pemotongan dijahit dengan benang Prolene 5–0.

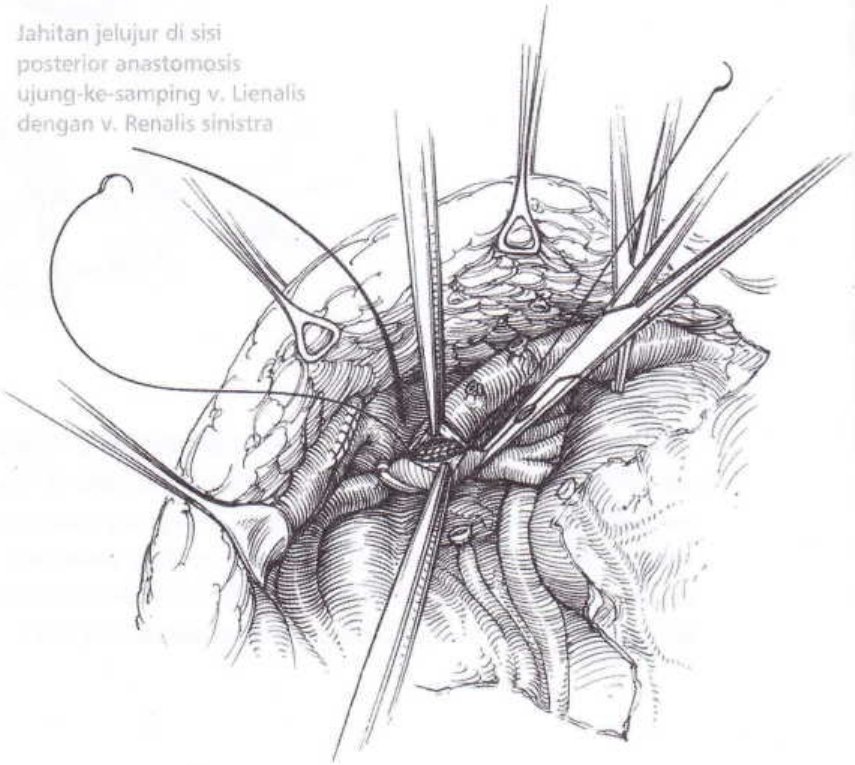

GAMBAR 16–6. Anastomosis ujung-ke-samping dibuat antara ujung vena lienalis distal dengan bagian samping vena renalis sinistra dengan menggunakan jahitan jelujur benang Prolene 5–0.

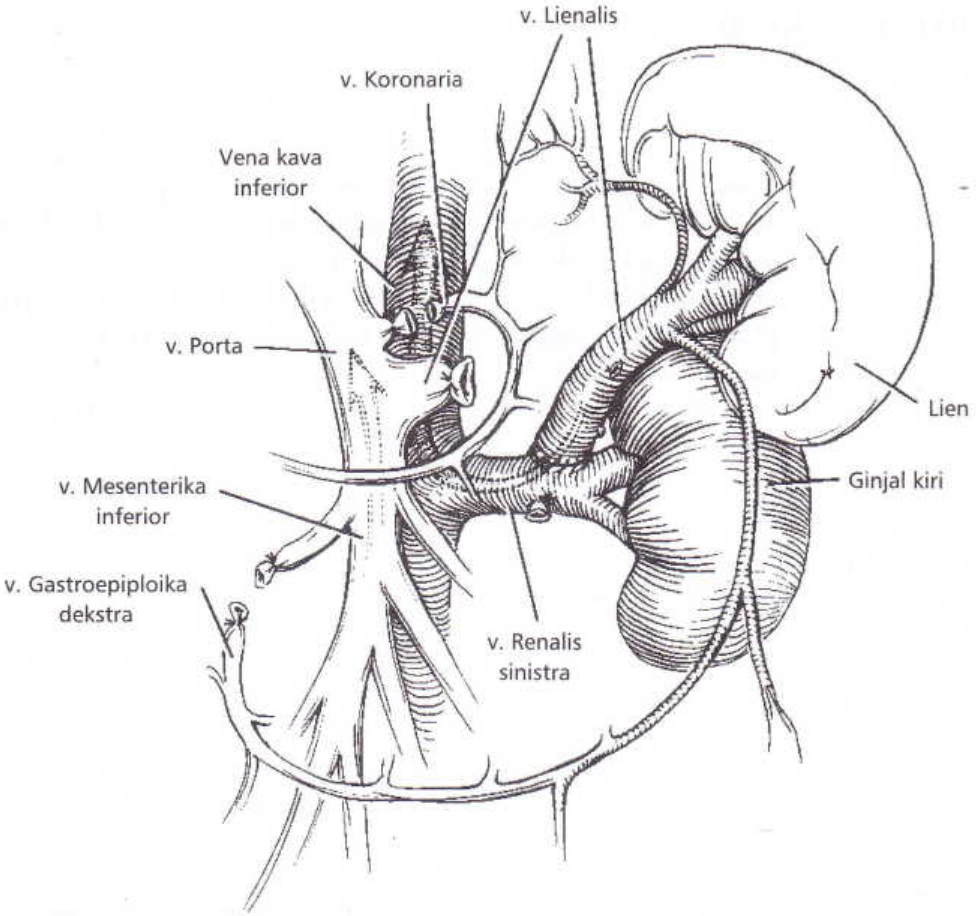

GAMBAR 16–7. Setelah anastomosis diselesaikan, kolateral venosa tambahan, termasuk vena gastroepiploika, vena koronaria, dan lainnya, diligasi dan dipotong. Hal ini sangat ditekankan oleh Warren dalam menggambarkan aspek teknik operasi ini.

Tekanan porta sekali lagi diukur selama paska-bedah melalui vena omentalis. Biasanya terdapat perubahan sedikit, dan tekanan perfusi porta yang melalui hati dipertahankan dalam nilai yang tinggi untuk memberikan aliran darah yang memadai ke hati dan menurunkan kemungkinan ensefalopati hepatik. Selanjutnya insisi ditutup lapis demi lapis.

17

Ligasi dan Stripping Vena Varikosis

RICHARD L. McCANN, M.D.

Selama pra-bedah, tungkai diberi marker dengan pensil yang tidak terhapuskan seraya penderita berdiri. Cabang-cabangnya sulit terlihat bilamana cabang ini kolaps tetapi mudah terlihat di saat penderita berdiri. Garis batas masing-masing cabang mayor digambar pada kulit baik untuk vena safena magna dan vena safena parva. Setelah induksi anestesi, tungkai dipreparasi, secara cermat agar tidak menghapus marker.

GAMBAR 17–1. Vena safena dipaparkan di lipat paha dan pada pergelangan kaki. Lokasi bulbus safena terletak satu buku jari sebelah medial denyut nadi dan satu buku jari di bawah ligamentum inguinalis. Seluruh bulbus dipaparkan, dan semua cabang diligasi kecuali trunkus utama vena. Vena safena diligasi sama rata dengan vena femoralis.

GAMBAR 17–2 dan 17– 3. Stripper plastik sekali pakai (disposable) ditelusurkan dari pergelangan kaki sampai lipat paha. Vena diikatkan di sekitar stripper. Ujung olive terkecil diletakkan pada stripper, dan penderita diletakkan dalam posisi Trendelenburg (head-down). Selanjutnya vena dilucuti secara tumpul dari paha ke arah distal. Hemostasis didapatkan dengan tekanan lemah lembut, dan selanjutnya insisi dibuat langsung di sekitar cabang-cabang yang sebelumnya telah digambar. Cabang-cabang vena ini dilakukan diseksi secara cermat tetapi secara tumpul dari jaringan subkutan.

Luka ditutup lapis demi lapis, biasanya dengan jahitan subkutikular sehingga jahitan tidak perlu dilepas. Tungkai dibalut dengan pembalut elastik, dan penderita tetap tirah baring selama 2 atau 3 hari paska-bedah kecuali untuk keperluan di kamar mandi. Mobilisasi bertahap dengan penopang elastik dianjutkan setelah pembalut dilepas pada hari ke tiga.

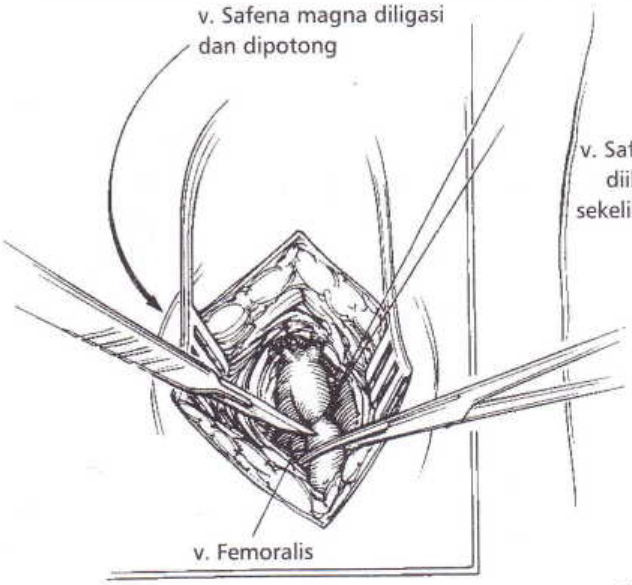

GAMBAR 17–1

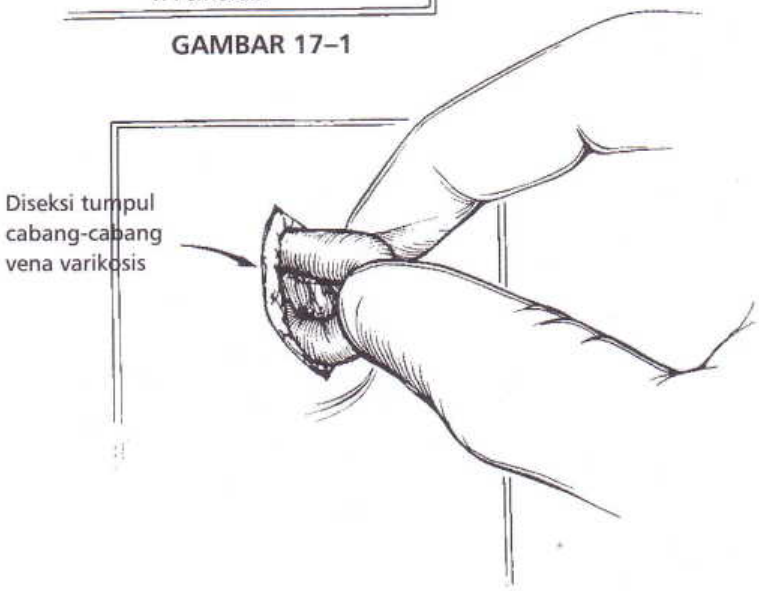

GAMBAR 17–3

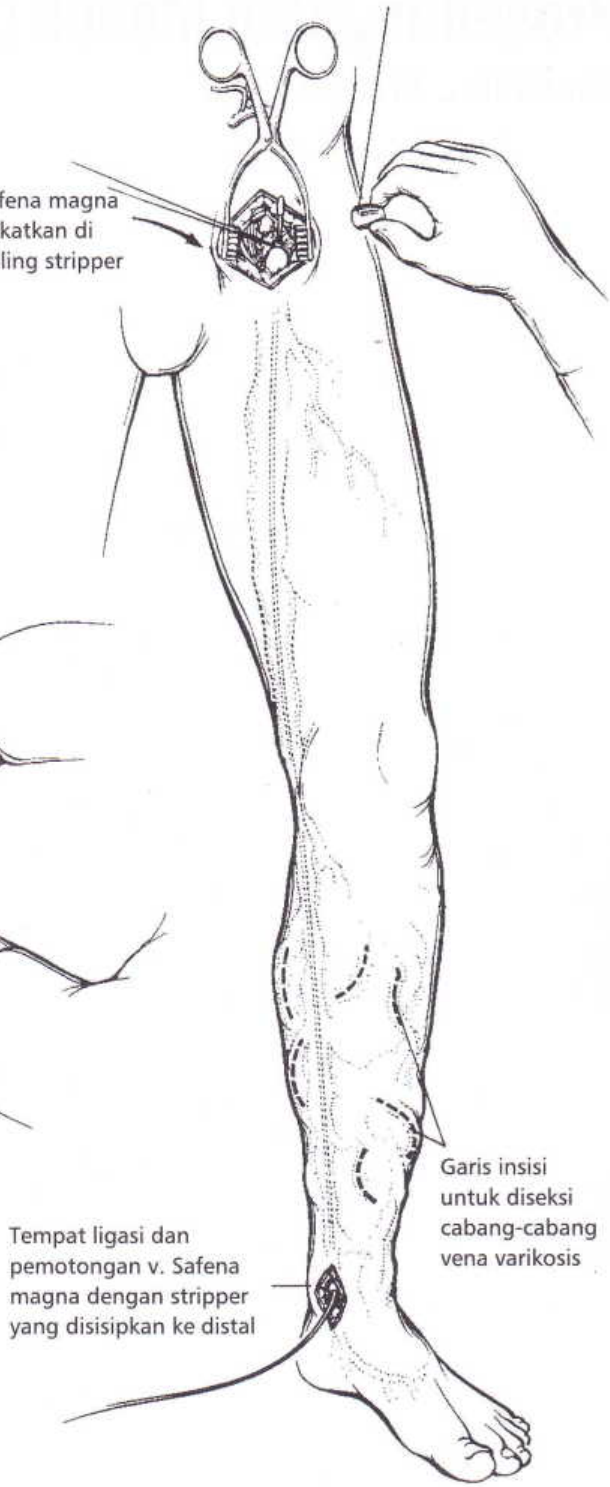

GAMBAR 17–2

18

Prosedur Jalan Masuk (Access) Dialisis Renal

DELFORD L. STICKEL, M.D.

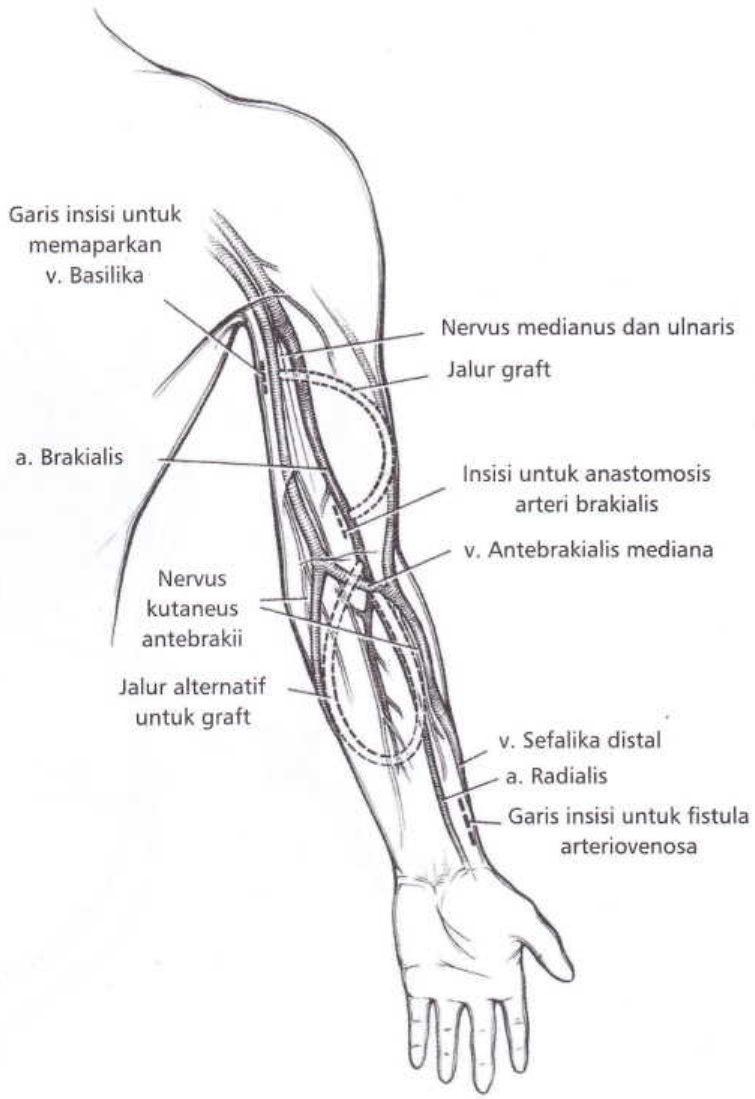

GAMBAR 18–1. Jika pembuluh darah berjumlah memadai, fistula arteriovenosa radiosefalika primer merupakan prosedur pilihan. Hasil pemeriksaan fisik akan memperlihatkan vena sefalika yang normal di sepanjang lengan bawah serta denyut nadi brakialis, radialis,* dan ulnaris yang normal. Insisi dibuat di tengah-tengah antara arteri radialis dengan vena sefalika dan ditempatkan di tengah-tengah sekitar 5 cm sebelah proksimal dari sendi pergelangan tangan. Lengan bawah yang non-dominan digunakan kecuali lengan lainnya terlihat memiliki pembuluh darah yang lebih baik.

Jika pembuluh darah tidak mencukupi untuk fistula radiosefalika, diperlukan graft polytetrafluoroethylene (PTFE). Penulis lebih suka menggunakan lengan atas karena aliran keluar vena tunggal yang besar; bagaimanapun, ahli lainnya lebih suka menggunakan lengkung pembuluh darah lengan bawah. Tanpa mempertimbangkan tempat, insisi kulit direncanakan untuk menghindari sesuatu menimpa langsung di atas bagian graft.

---

*Kelainan bawaan agenesis atau hipoplasia arteri radialis pada lengan bawah dapat disertai dengan denyut nadi "radialis" yang teraba pada sendi pergelangan tangan, dimana denyut ditransmisikan melalui arteri ulnaris dan arkus palmaris. Untuk menghindari penemuan di luar dugaan kelainan bawaan ini selama intraoperatif, selama pra-bedah semestinya ditemukan bahwa pulsasi radialis pada tempat tertentu normal sepenuhnya dan tidak berkurang dengan tekanan titik yang memberikan oklusi arteri ulnaris atau radialis distal.

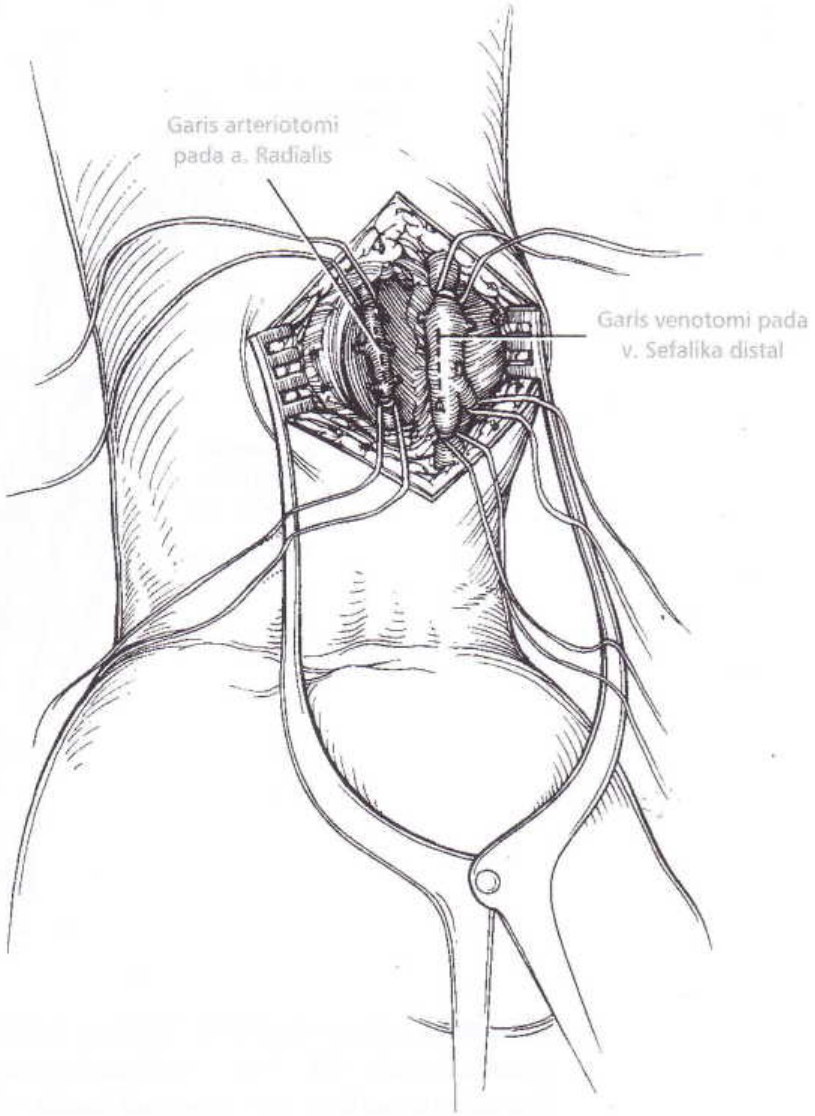

GAMBAR 18–2. Di bawah anestesi lokal, arteri radialis dan vena sefalika dimobilisasi secukupnya sehingga kedua pembuluh darah ini dapat dipertemukan bersama tanpa angulasi atau tegangan. Nervus kutaneus, yang lokasi pastinya bervariasi, dilindungi dari kauter dan dari cedera lainnya. Masing-masing cabang pembuluh darah diligasi sekurang-kurangnya satu milimeter dari pembuluh darah utama dengan maksud untuk menghindari jepitan adventisia, yang dapat dimanifestasikan sebagai stenosis pembuluh utama setelah pembuluh darah mengalami dilatasi. Dengan ikatan pita karet Potts yang halus di tempat dan dengan lumen yang berisi darah, vena didistensi lemah lembut dengan lidokain murni 1% dan diinsisi dengan arah longitudinal dengan mata pisau yang runcing. Insisi selanjutnya diperlebar hingga 7 sampai 9 mm dengan gunting tenotomi. Kecukupan aliran keluar dites dengan injeksi larutan garam bercampur heparin ke dalam vena proksimal. Selanjutnya arteriotomi dibuat dengan cara serupa. Penderita tidak diberi antikoagulan.

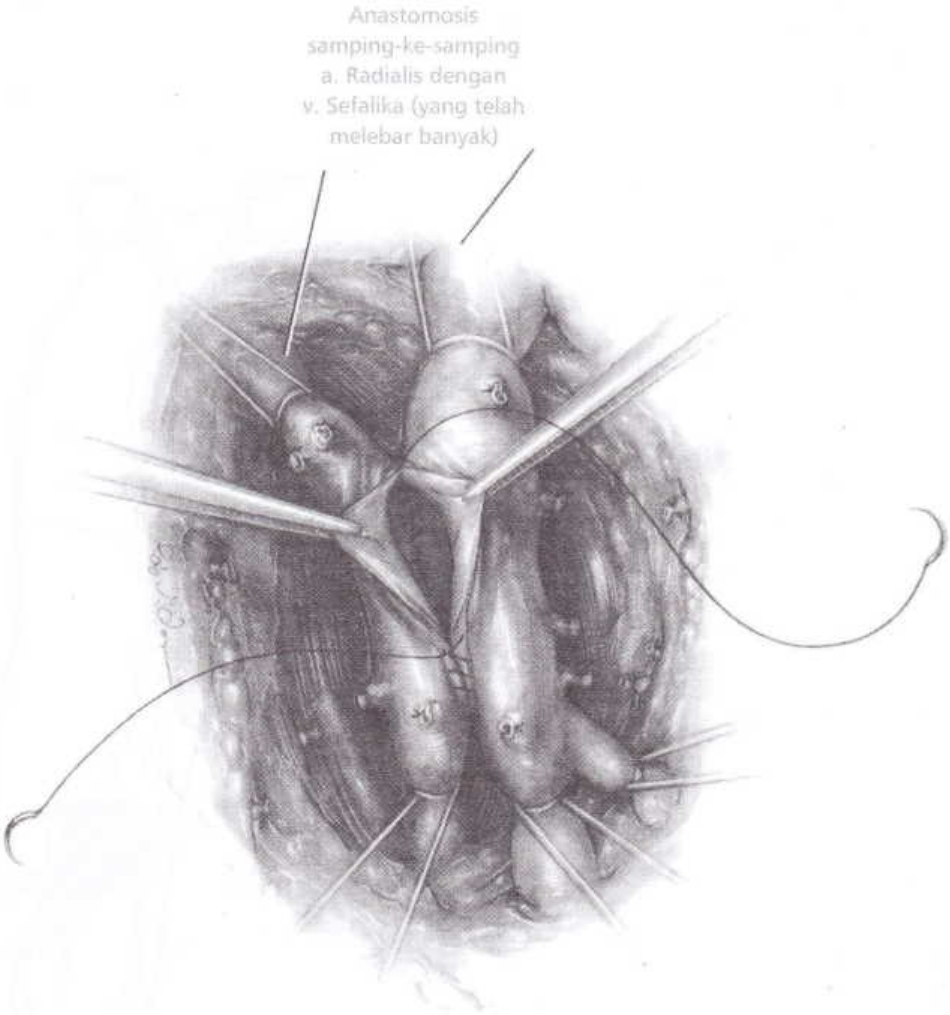

GAMBAR 18–3. Satu jahitan jelujur benang 7–0 digunakan untuk membentuk anastomosis samping-ke-samping. Dinding belakang dijahit pertama kali dari sisi dalam pembuluh darah. Di akhir anastomosis, simpul (knot) akan berada di dekat titik tengah sebelah anterior. Tepat sebelum garis jahitan diselesaikan, kecukupan aliran masuk dites dengan pelepasan sebentar pita karet arterial proksimal. Tanda klinis yang segera terlihat dari fistula yang berfungsi baik adalah (1) teraba thrill dan (2) denyutan halus yang tidak melambung secara mencolok selama oklusi sementara vena proksimal. Luka operasi ditutup dengan jahitan subkutikular.

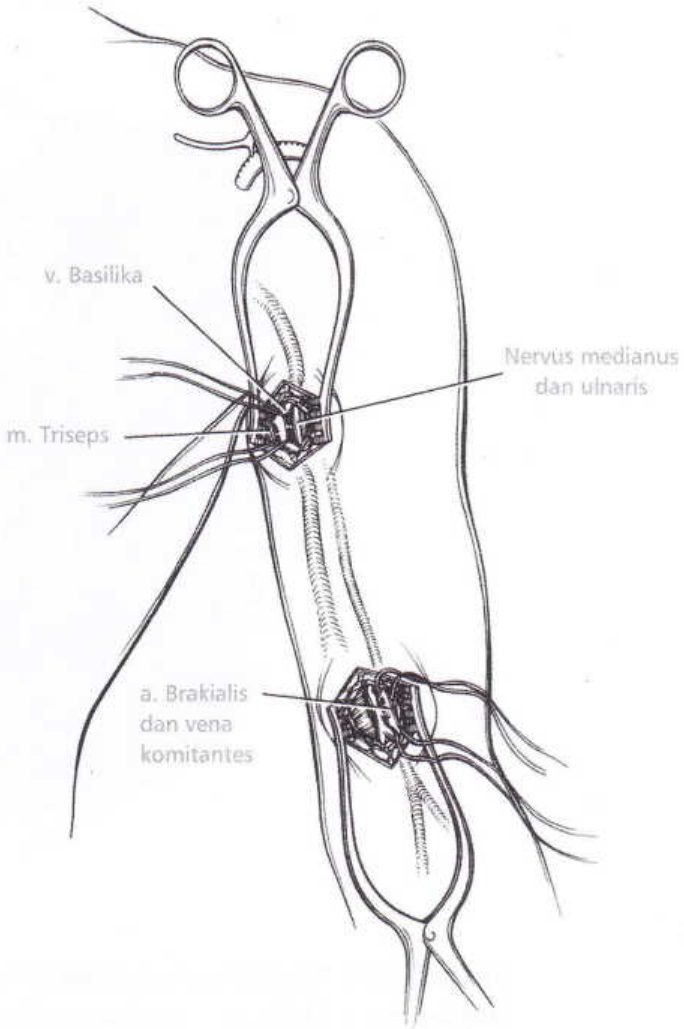

GAMBAR 18–4. Di bawah anestesi lokal, 4 sampai 5 cm vena basilika dan arteri brakialis dilakukan diseksi bebas. Vena yang paling besar dan yang terletak paling superfisial di lengan atas proksimal biasanya adalah vena basilika. Vena ini berada di dekat tepi otot triseps. Jika vena basilika mempunyai diameter kurang dari 5 mm, pencarian vena brakialis yang lebih besar dibenarkan. Pada masing-masing keadaan, nervus mayor dilindungi dari tekanan retraktor dan cedera yang lainnya.

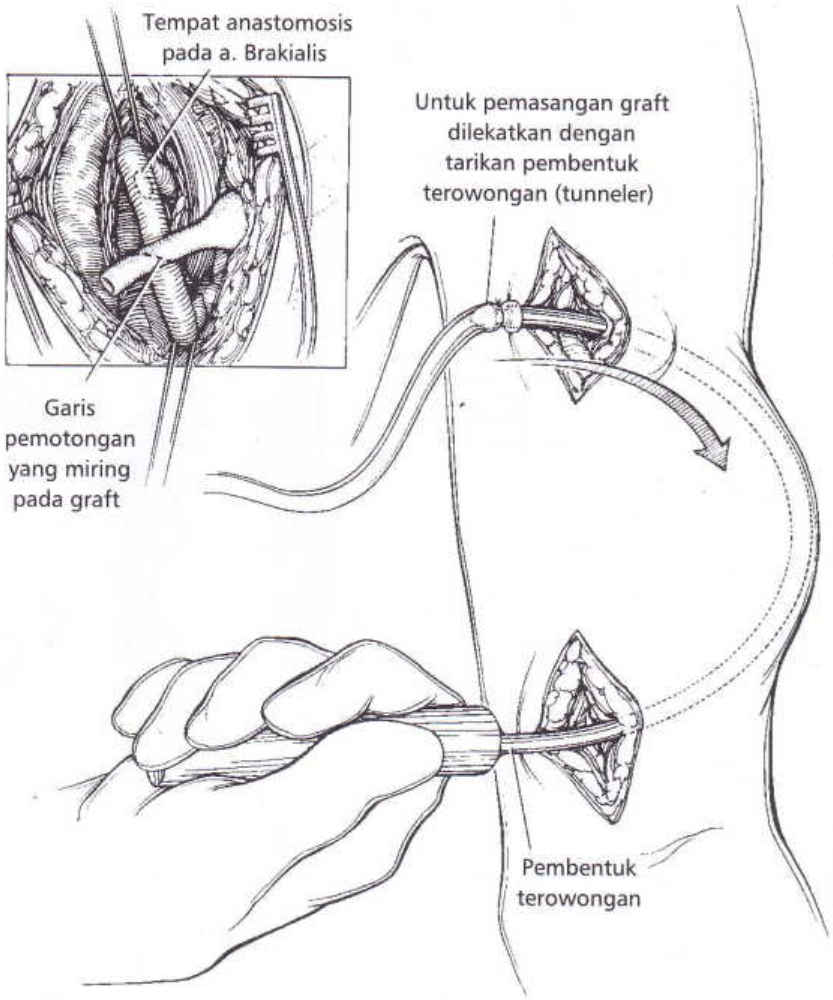

GAMBAR 18–5. Mandrin pembentuk terowongan (tunneler) semisirkular rigid digunakan untuk membuat terowongan subdermal di antara dua insisi kulit. Terowongan dibuat hati-hati di sebelah superfisial dari semua lemak subkutan. Baik graft 6 mm atau graft yang meruncing ke ujung 4 sampai 7 mm ditarik melalui terowongan. Ujung graft arterial yang berbentuk miring diarahkan agak sefalad.

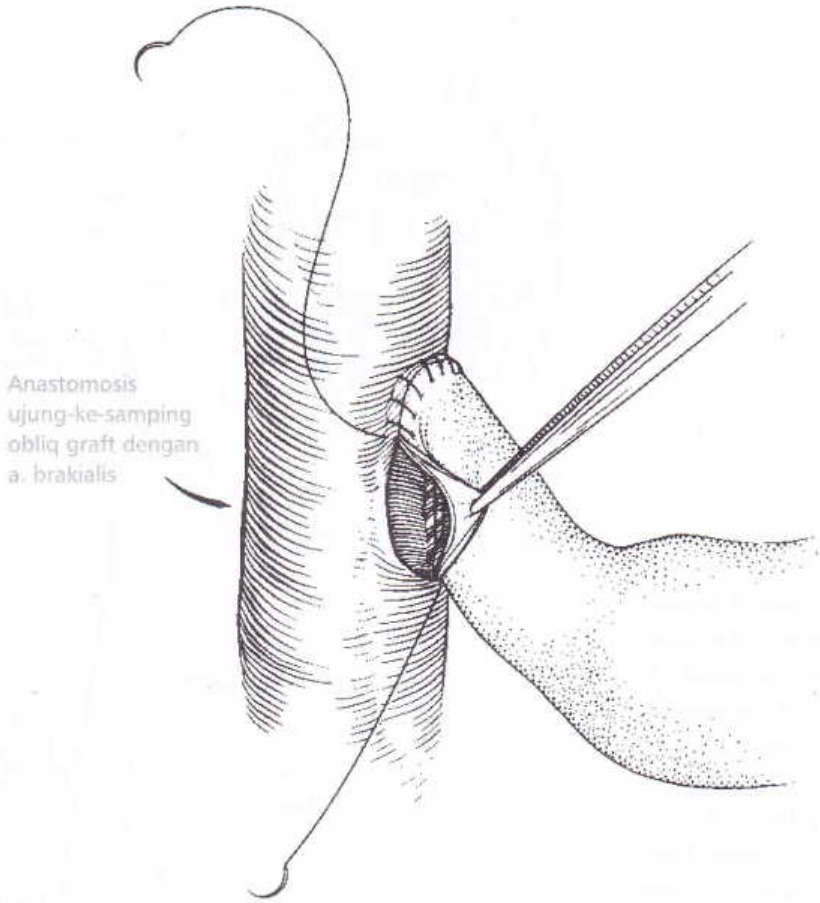

GAMBAR 18–6. Anastomosis dengan arteri brakialis dibentuk dengan jahitan jelujur monofilamen 6–0.

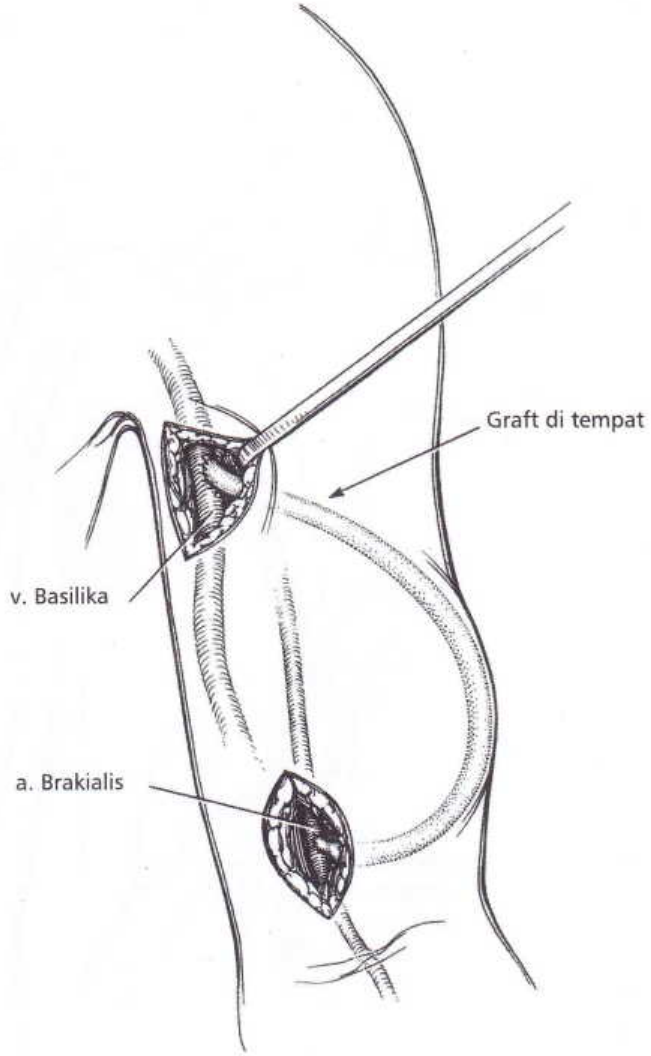

GAMBAR 18–7. Kedua ujung graft mengarah ke sefalad secara obliq. Alasan untuk konfigurasi ini adalah keperluan untuk kateter trombektomi yang dilewatkan ke arah sefalad. Luka operasi ditutup dengan jahitan subkutikular.

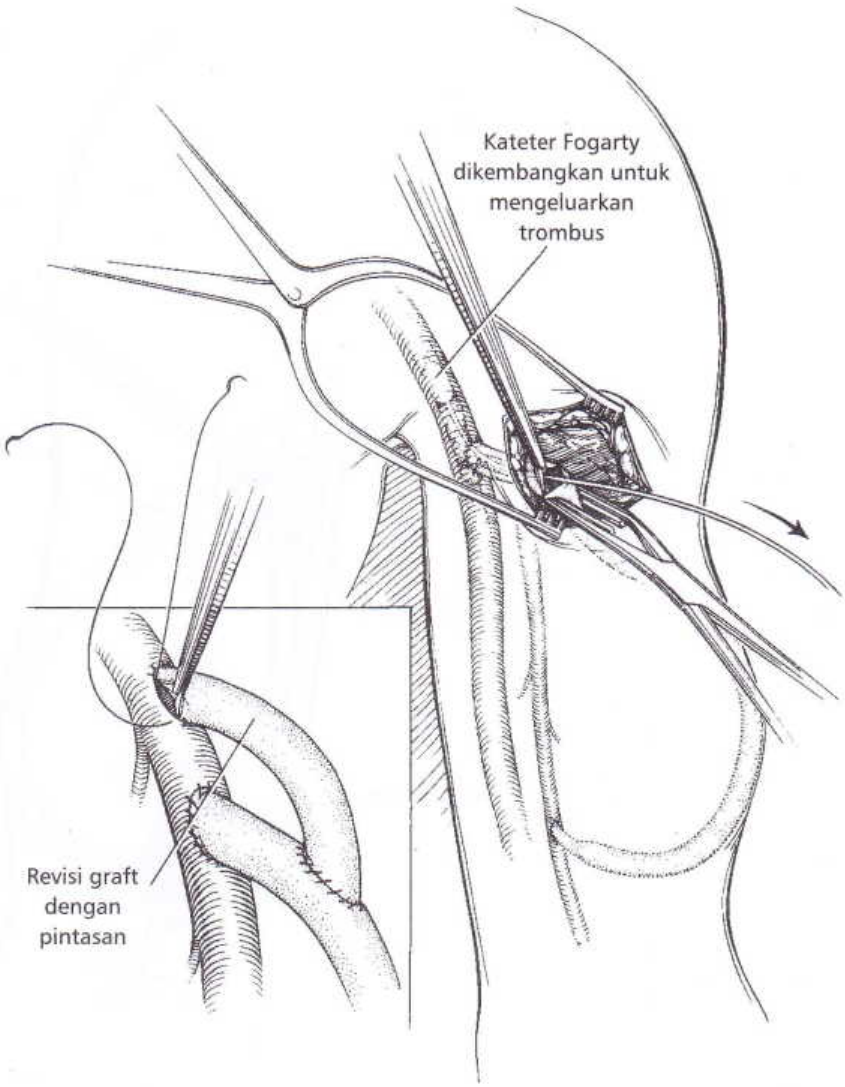

GAMBAR 18 – 8. Trombosis graft diterapi dengan trombektomi kateter Fogarty melalui insisi samping sisi venosa dari graft, di bawah anestesi lokal. Perhatikan sekali lagi bahwa tidak ada bagian dari insisi yang langsung diletakkan di atas graft. Insisi diletakkan pada sisi venosa karena stenosis anastomosis venosa dan stenosis vena merupakan penyebab trombosis yang paling sering mendasarinya. Melalui insisi ini, dilator vaskular (tidak terlihat) dapat digunakan untuk menilai derajat stenosis. Graft ditutup dengan jahitan jelujur atau jahitan satu-satu benang monofilamen 5–0.

Jika lumen aliran keluar vena mempunyai diameter kurang dari 3,0 sampai 3,5 mm, revisi dianjurkan. Pintasan stenosis dengan segmen graft PTFE yang baru biasanya lebih sederhana dibanding dengan revisi dengan *onlay patch.* Anastomosis dapat dikerjakan, baik secara samping-ke-samping seperti yang terlihat atau ujung-ke-ujung.

19

Pemasangan Kateter Tenckhoff

DELFORD L. STICKEL, M.D.

Pendekatan operasi terbuka untuk pemasangan kateter, seperti pendekatan ini, diindikasikan terutama bilamana perlekatan (adhesions) akibat operasi abdomen sebelumnya meningkatkan risiko perforasi usus selama pemasangan secara membuta melalui trokar atau *introducer sheath*.

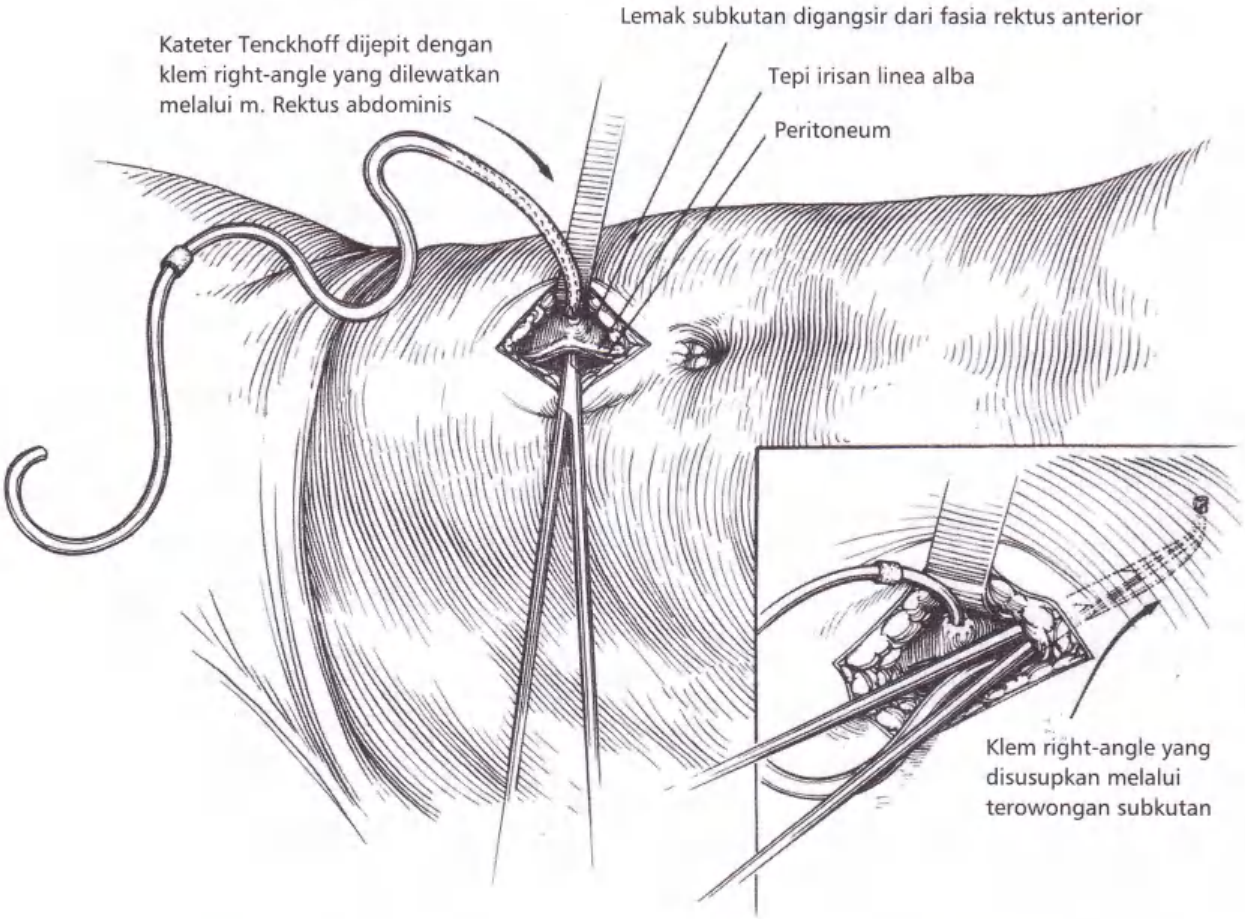

GAMBAR 19–1 GAMBAR 19–2

GAMBAR 19–1. Di bawah anestesi lokal, abdomen dibuka melalui insisi infraumbilikal pendek, dan lemak subkutan dilakukan diseksi dari fasia rektus anterior. Tusukan terpisah dibuat melalui peritoneum, otot rektus, dan fasia rektus dengan klem right-angle kecil yang digunakan untuk menjepit ujung internal kateter Tenckhoff. Klem Kelly yang panjang (tidak diperlihatkan) selanjutnya digunakan untuk mengarahkan ujung kateter ke dasar pelvis minor. Jahitan pursestring (tabac sac nat) pada fasia rektus anterior diikatkan erat di sekeliling kateter. Peritoneum dan linea alba ditutup dengan rapat. Satu liter larutan elektrolit bercampur heparin dialirkan melalui kavum peritoneum, dan aliran balik yang bebas melalui kateter dikonfirmasikan sebelum prosedur diakhiri.

GAMBAR 19–2. Dengan klem right-angle berujung kecil, ujung eksternal kateter disusupkan di bawah lemak subkutan dan melalui insisi kulit yang terpisah yang tidak lebih besar dari kateter. Tempat keluar kateter pada kulit tidak perlu dijahit.

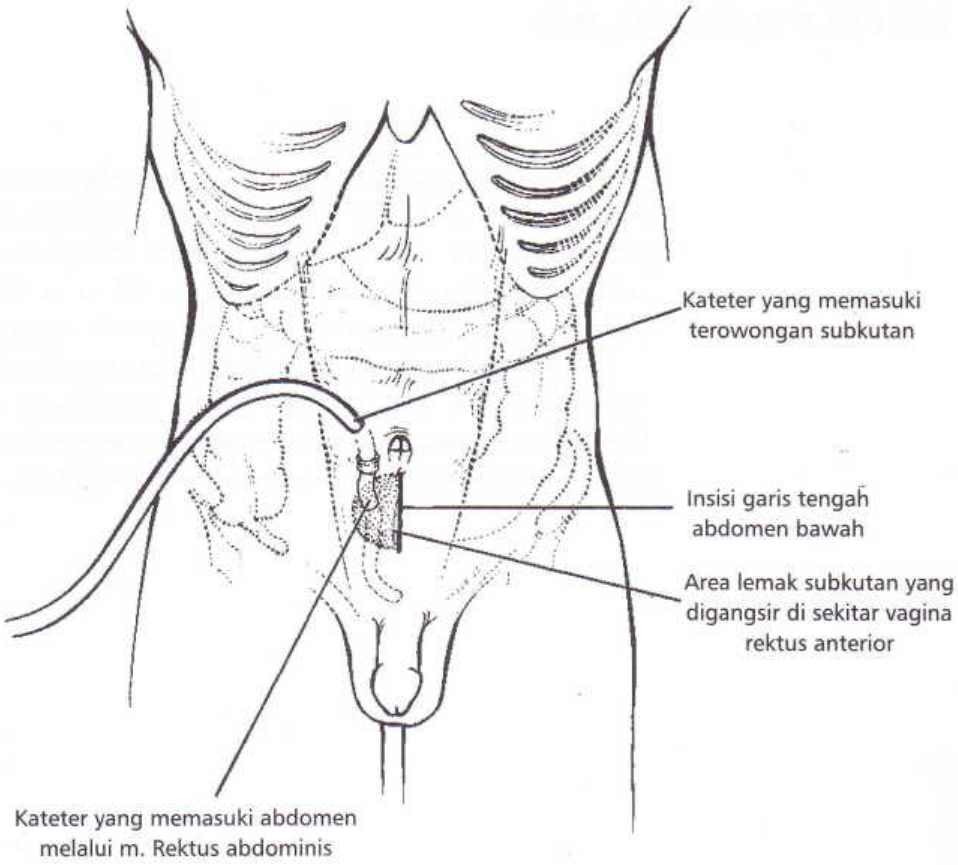

GAMBAR 19–3. Di akhir prosedur, insisi garis tengah ditutup rapat-rapat, dan kateter dilewatkan melalui alur terpisah di sisi kanan (atau kiri) dari garis tengah. Kulit ditutup dengan jahitan subkutikular sehingga tidak ada benang yang terlihat pada insisi garis tengah atau tempat keluar kateter pada kulit.

20

Pemasangan Pintasan Peritoneal

ROBERT C. HARLAND, M.D.

Penderita dengan asites yang refrakter terhadap terapi medikamentosa dan bebas dari peritonitis bakterial adalah indikasi yang tepat untuk pemasangan pintasan peritoneovenosa. Adanya asites maligna merupakan salah satu kontraindikasi relatif, meskipun pada keadaan tertentu hal ini masih dapat diterima meskipun terdapat risiko penyebaran sel-sel tumor per hematogen.

Penderita diletakkan dalam posisi terlentang di meja operasi. Sebuah gulungan yang diletakkan pada tempat tertentu membantu paparan tepi kosta lateral. Digunakan anestesi lokal atau umum. Pemasangan kateter urine Foley membantu dalam penatalaksanaan volume pada masa paska-bedah.

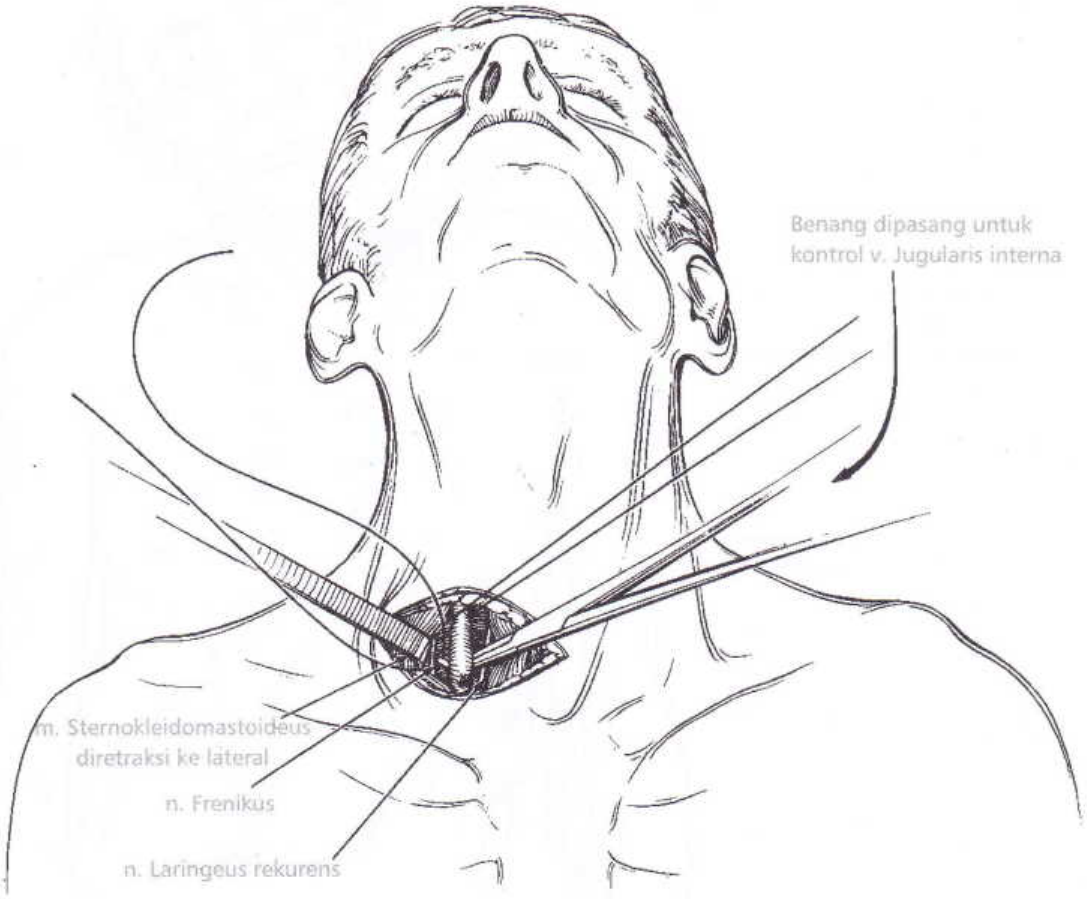

GAMBAR 20–1. Vena jugularis interna dipaparkan melalui insisi servikal transversal 1 cm di sebelah superior dari klavikula. Kaput klavikularis dari otot sternokleidomastoideus diretraksi ke lateral. Retraksi dilakukan dengan hati-hati untuk menghindari cedera saraf di area tersebut. Jahitan pursestring benang polypropylene 5–0 diletakkan di sisi anterior vena jugularis.

Insisi transversal dibuat 2 sampai 5 cm sebelah inferior dari tepi kosta, untuk menghindari lengkungan yang menonjol dari aspek anterolateral kosta. Pada pintasan Denver diperlukan pembentukan suatu kantong yang diletakkan di sekitar kosta untuk memberikan suatu podium yang stabil untuk pemompaan katup pintasan. Katup LeVeen dipasang di bawaah otot obliquus.

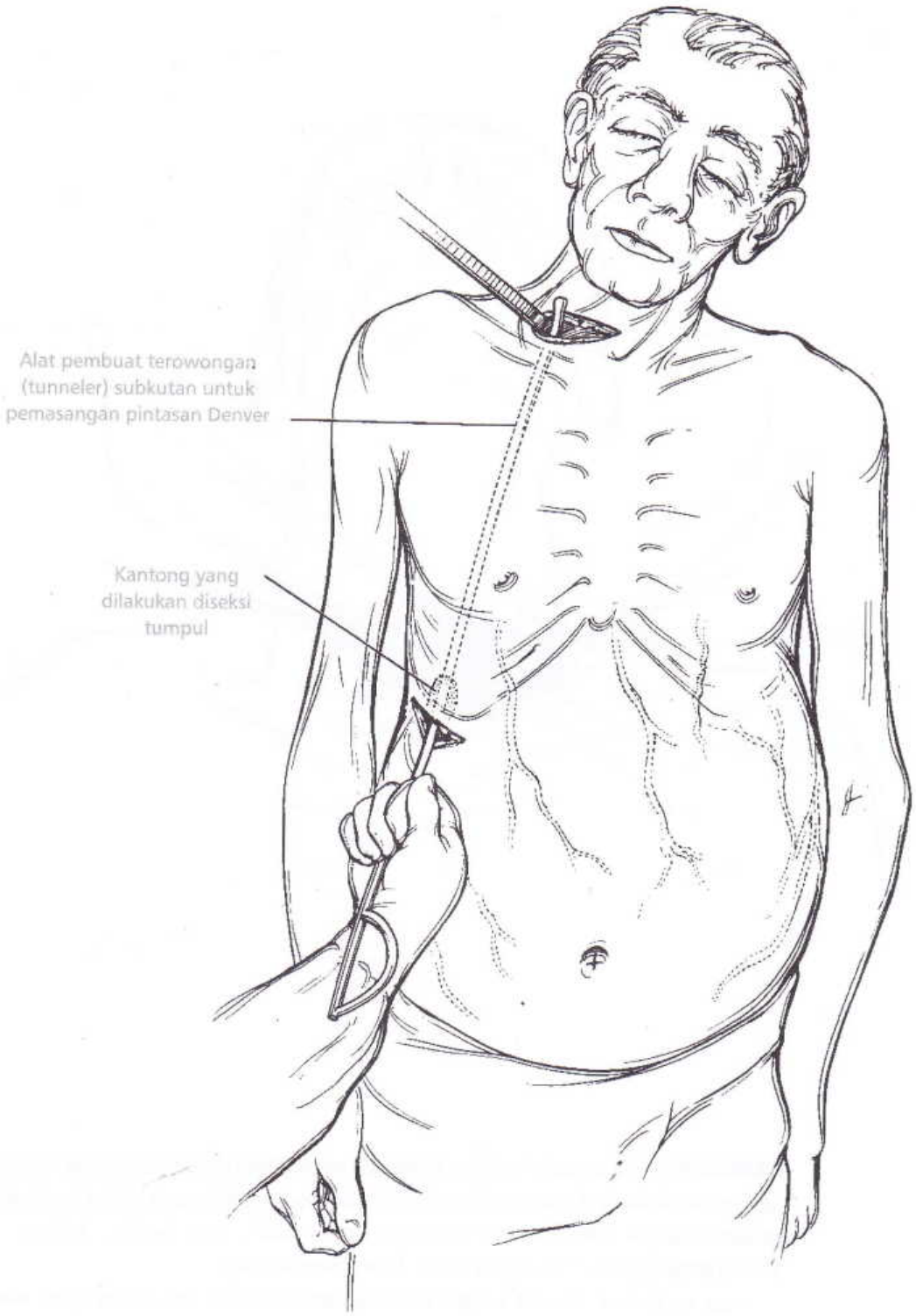

GAMBAR 20–2. Pipa pintasan dimasukkan melalui jaringan subkutan ke insisi di leher. Patency pipa harus dipastikan dan embolisme udara dapat dihindari dengan mengisi pintasan dengan larutan garam yang bercampur heparin.

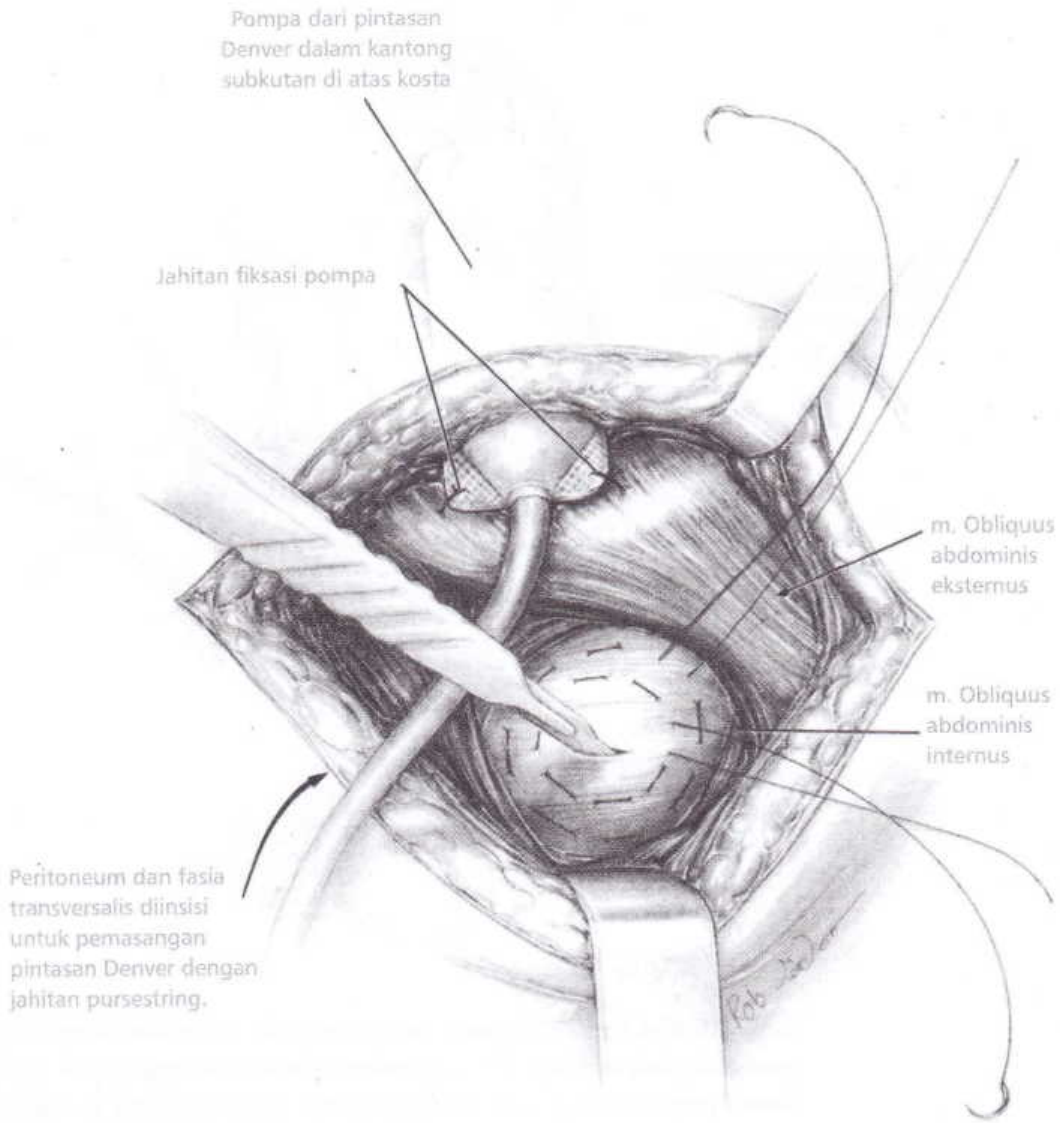

GAMBAR 20–3. Setelah katup pintasan difiksasi ke fasia dengan benang monofilamen, peritoneum dibuka dengan membelah otot obliquus abdominis eksternus dan internus sesuai dengan arah serat otot. Dua jahitan pursestring PDS 3–0 konsentrik dipasang di peritoneum dan fasia transversalis, dan sebuah lubang dibuat ke dalam kavum peritoneum. Pengeluaran 1 sampai 2 liter cairan asites dari abdomen sebelum pemasangan kateter membantu membatasi infus cairan yang cepat ke dalam sirkulasi. Kateter dimasukkan ke dalam kavum peritoneum, ke arah rongga abdomen, dan difiksasi dengan jahitan pursestring.

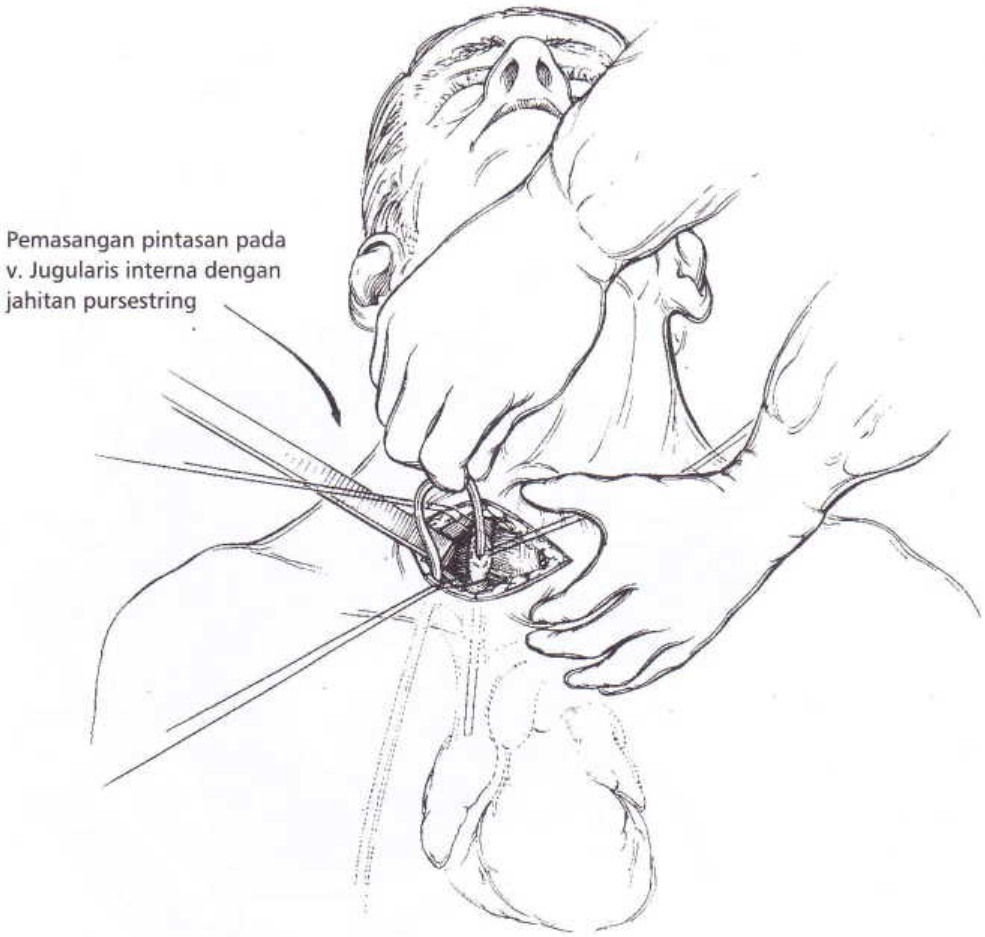

GAMBAR 20–4. Setelah diiris sesuai aksis panjang, sisi venosa dari kateter disisipkan melalui jahitan pursestring pada vena jugularis dan diarahkan ke dalam vena kava superior. Ujung kateter sebaiknya berada pada sambungan vena kava superior dan atrium kanan. Hal ini dilakukan dengan hati-hati untuk menghindari tekukan pipa kateter.

Perhatian khusus diberikan terhadap tindakan hemostasis, terutama pada penderita dengan koagulopati. Luka diirigasi dengan larutan antibiotik dan ditutup beberapa lapis dengan benang absorbable. Kulit ditutup dengan jahitan subkutikular.

Perawatan paska-bedah: Dilakukan foto toraks untuk memperlihatkan pemasangan pipa kateter yang benar. Sebuah dosis diuretik intravena diberikan di akhir prosedur. Selama 12 sampai 24 jam pertama, pemeriksaan berulang perlu dilakukan untuk mendeteksi adanya beban volume yang berlebihan pada penderita, yang dapat diterapi dengan diuretik dan dengan meninggikan sisi kepala tempat tidur, sehingga membatasi aliran cairan melalui pintasan.

Penderita yang menjalani pemasangan pintasan Denver diberi instruksi untuk memompa bilik katup 50 sampai 100 kali sekurang-kurangnya 4 kali per hari dengan maksud untuk mempertahankan agar tetap paten. Pemompaan tidak diperlukan pada pemasangan pintasan LeVeen.

Diagnosis disfungsi pintasan dapat ditegakkan dengan cara memompa pintasan Denver serta dengan menilai mudahnya pengisian dan tahanan pada pengosongan. Semua pintasan dapat diuji dengan pemeriksaan radionuklida yang mengukur klirens bahan radioaktif dari kavum peritoneum ke dalam aliran darah. Bagian pintasan yang mengalami oklusi dapat diganti, atau pintasan baru dapat dipasang pada sisi lainnya.

21

Pemasangan Kateter Atrial Dekstra untuk Kemoterapi, Antibiotik, dan Hiperalimentasi

JOHN P. GRANT, M.D.

Sejumlah besar perusahaan memproduksi kateter jalan masuk vaskular jangka panjang yang ditanam seluruhnya dan yang dipasang secara eksternal. Pemilihan kateter ini merupakan masalah pilihan personal, dan cara pemasangannya serupa untuk semua alat. Prosedur paling baik dikerjakan dalam ruang operasi untuk menjamin sterilitas yang optimal.

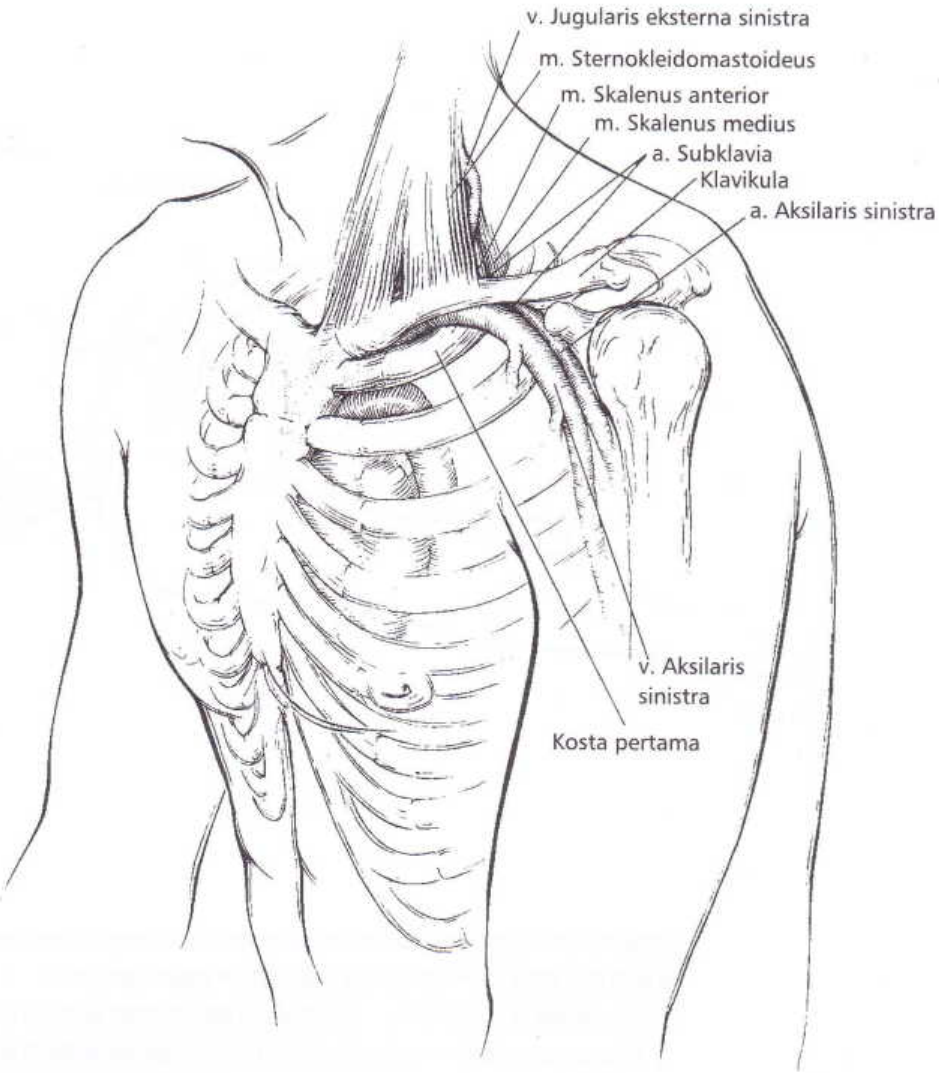

GAMBAR 21–1. Vena subklavia mulai muncul pada tepi lateral kosta pertama. Vena ini melengkung di belakang klavikula dan di sekitar kosta pertama sebelah anterior insersio otot skalenus anterior. Di tepi medial otot skalenus anterior, vena subklavia bersatu dengan vena jugularis interna membentuk vena brakiosefalika (inominata). Di sebelah anterior, vena subklavia tertutupi oleh klavikula, ligametum kostoklavikula, dan otot subklavius sepanjang perjalanannya. Di sebelah inferior, terletak pada kosta pertama sebelah lateral dan pada kupola paru di sebelah medial. Di sebelah posterior, seraya vena subklavia melintasi kosta pertama, vena subklavia dipisahkan dari arteri subklavia oleh otot skalenus anterior, yang biasanya mempunya ketebalan sekitar 1 cm. Duktus torakikus memasuki vena jugularis interna di dekat sambungannya dengan vena subklavia sinistra, yang berjalan sebelah anterior arteri subklavia dan cabangnya dan sebelah posterior vena jugularis interna.

Vena subklavia melekat dengan ligamentum, fasia, dan periosteum di dekatnya melalui perluasan fasia koli media. Karena perlekatan ini, vena ini tidak mudah bergeser dan tidak akan mengalami kolaps, sekalipun pada renjatan atau kematian.

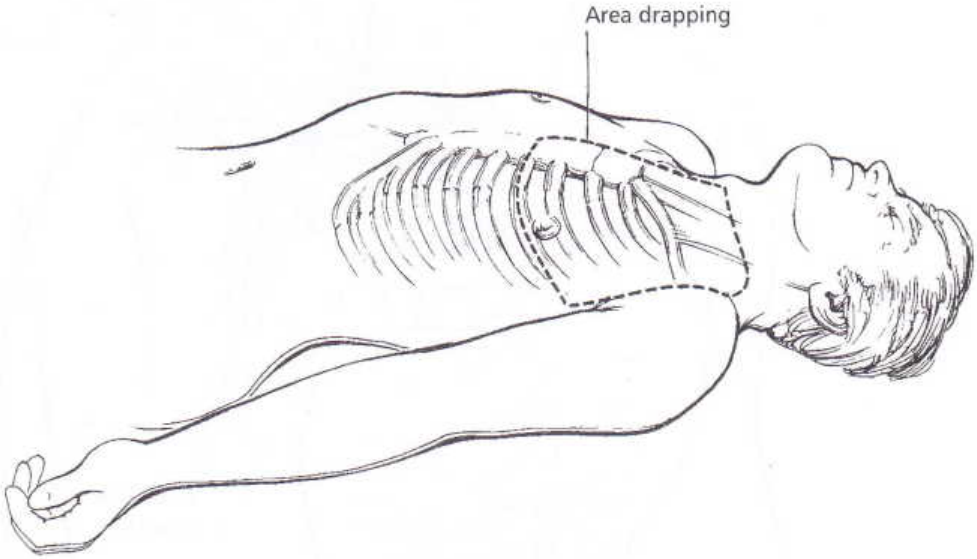

GAMBAR 21–2. Penderita diletakkan pada posisi terlentang di meja operasi dengan lengan mengarah ke kaki dan diikat di samping. Jika bahu dalam posisi diangkat, vena subklavia berada dalam jarak yang bervariasi di bawah tepi bawah klavikula dan mungkin berjalan berkelok-kelok.

Area seperti empat persegi panjang dari leher tengah ke sebelah bawah garis puting susu dan dari linea aksilaris anterior sampai tepat melintasi sternum dibersihkan secara menyeluruh dengan sabun povidone-iodium, alkohol, dan selanjutnya larutan povidone-iodium. Drapping steril diletakkan.

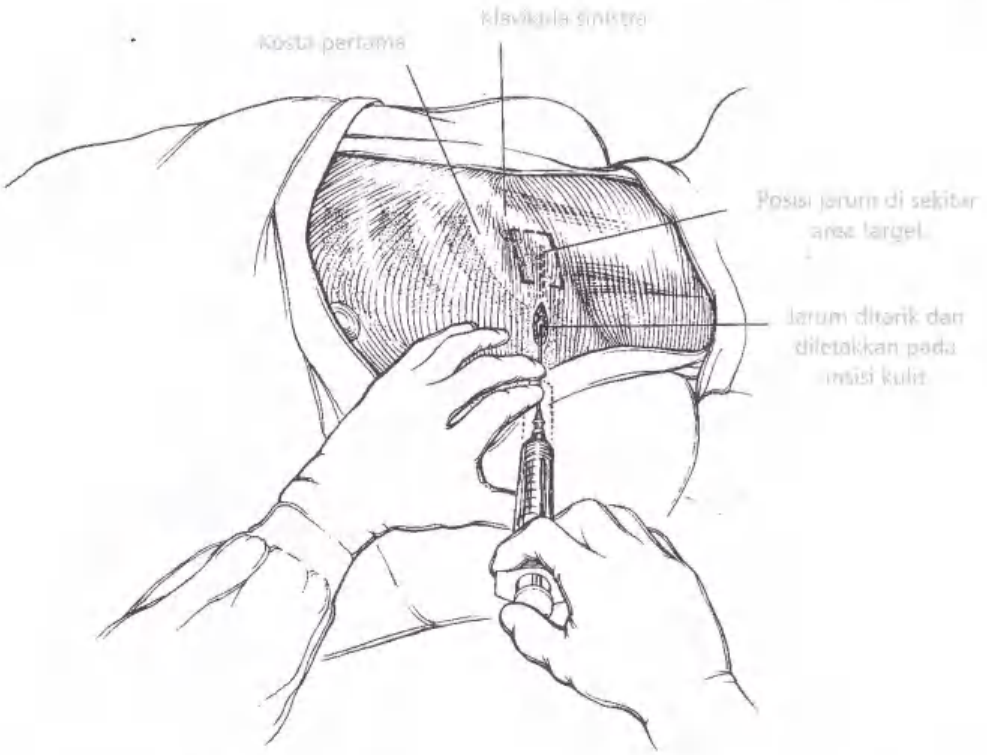

GAMBAR 21–3. Baik vena subklavia dekstra ataupun sinistra dapat digunakan. Jika terdapat riwayat mastektomi, fraktur klavikula, atau infeksi atau cedera kulit sebelumnya, penggunaan vena di sisi lainnya lebih disukai, sebagaimana adanya penggunaan sisi lainnya bilamana kateter sudah terpasang di tempat pada vena jugularis interna. Jika tidak ada permasalahan di atas, vena subklavia sinistra lebih disukai karena vena ini berjalan lurus. Tepi lateral kaput klavikularis dari otot sternokleidomastoideus seraya berinsertio pada klavikula biasanya dapat terlihat. Otot skalenus anterior berada tepat di bawah kaput klavikularis dari otot sternokleidomastoideus, berjalan di bawah klavikula, dan berinsertio pada tuberkulum kosta pertama. Dengan menggerakkan sebuah jari tangan di belakang klavikula sepanjang otot skalenus anterior, arteri subklavia kadang kala dapat teraba di sebelah posterior. Dengan demikian, target kateterisasi vena subklavia diidentifikasi sebagai area 2 x 2 cm yang dibatasi di sebelah inferior oleh kosta pertama seperti yang ditandai dengan tepi bawah klavikula, sebelah posterior oleh otot skalenus anterior seraya berinsertio pada tuberkulum kosta pertama, sebelah anterior oleh klavikula, dan sebelah superior oleh tepi atas klavikula (lihat Gambar 21–1). Lokasi vena subklavia di area ini adalah sangat konstan. Jika bergeser, lokasi vena ini bergerak lebih sefalad hanya sebagai akibat hiperinflasi paru. Jarum 16 gauge 2 sampai 2,5 inci disambungkan pada siringe 10 mL dan dites untuk memastikan bahwa tidak ada kebocoran udara dengan cara menyumbat ujung jarum dengan jari tangan seraya memberi isapan pada siringe. Prosedur ini harus dikerjakan sehingga tidak ada keraguan selama pemasangan jarum tentang apakah paru tertusuk jika udara terisap ke dalam siringe. Tabung siringe diletakkan pada sulkus deltopektoralis, dengan ujung jarum diarahkan dalam zona target 2 x 2 cm. Selanjutnya jarum dan siringe ditarik ke lateral sampai ujung jarum berada sekitar 2 cm dari tepi inferior klavikula. Lidokain (1/2 persen) dengan epinefrin diinjeksikan pada tempat pungsi yang dipilih dengan jarum 25 gauge. Penambahan epinefrin bersifat fakultatif, tetapi pemberian epinefrin dapat mengurangi insiden perdarahan di tempat keluarnya kateter. Otot subklavius atau periosteum klavikula tidak perlu dianestesi. Anestesi komplit tidak dapat tercapai, serta juga tidak diperlukan, dan vena kemungkinan juga bergeser dengan adanya sejumlah besar cairan. Dibuat insisi 1 cm; dan jarum dimasukkan dengan bagian miring jarum (bevel) diarahkan ke sisi anterior. Praktek "menggerakkan klavikula" tidak diperlukan dan sebaiknya dihindari karena hal ini dapat menimbulkan rasa nyeri baik dengan segera maupun selama beberapa hari dan karena pernah dilaporkan terjadi osteomielitis klavikula setelah cedera tertusuk jarum.

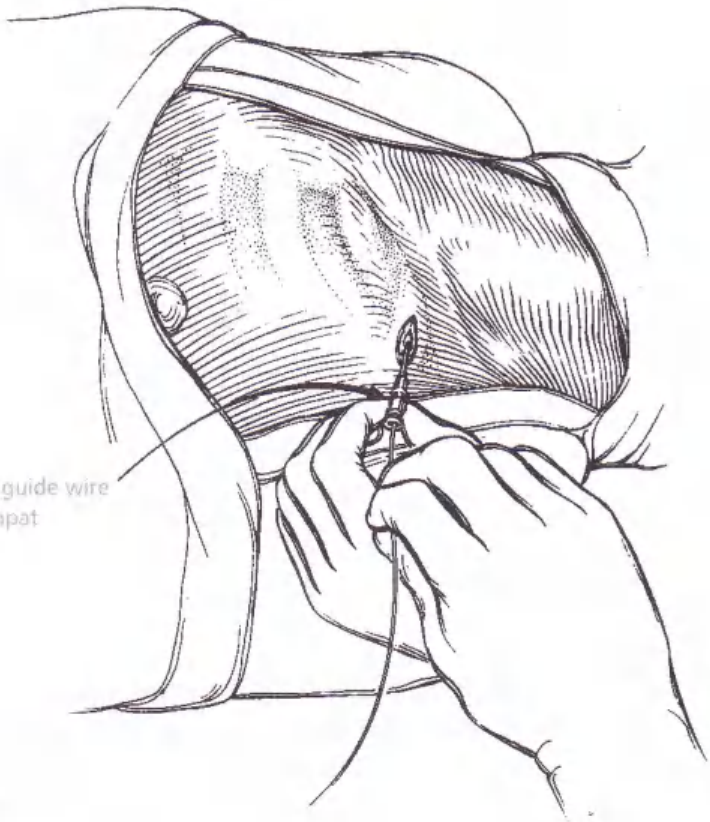

GAMBAR 21–4. Jarum sebaiknya ditusukkan perlahan-lahan ke area target, dengan siringe ditahan terhadap bahu penderita pada posisi horizontal terhadap lantai. Aspirasi ringan berulang, ketimbang isapan konstan, perlu dilakukan pada piston siringe seraya jarum dimasukkan sampai didapatkan aliran darah bebas. Aspirasi yang kontinyu dapat menyebabkan tersumbatnya jarum oleh jaringan lunak, yang dapat mengaburkan gambaran masuknya jarum ke dalam vena. Vena biasanya tertusuk setelah 4 sampai 6 cm jarum dimasukkan. Jika jarum tidak masuk ke dalam vena, jarum sebaiknya dilepas perlahan-lahan dan dikeluarkan seluruhnya dengan aspirasi intermiten. Jika, karena kadang kala terjadi, vena benar-benar tertusuk tanpa aspirasi darah, darah mengalir keluar ke dalam siringe selama pengisapan, dan kateter sering kali berhasil disisipkan. Bila tidak ada darah yang teraspirasi selama jarum ditanggalkan, jarum perlu dilepas seluruhnya dan setiap sumbatan jaringan atau darah dibilas dengan piston siringe. Selanjutnya area target perlu dievaluasi kembali. Titik yang berada agak sefalad pada otot skalenus anterior perlu dipilih. Uji coba mengarahkan jarum lebih ke posterior mutlak tidak boleh dikerjakan karena vena tidak berada di belakang otot skalenus anterior, tetapi di area tersebut terdapat arteri subklavia dan kupola paru. Vena sebaiknya tidak boleh ditusuk-tusuk dalam arah yang berbeda-beda. Hal ini jelas meningkatkan risiko laserasi vena atau arteri subklavia serta memperbesar risiko pneumotoraks. Jarum sebaiknya selalu dilepas seluruhnya dan penunjuk dievaluasi kembali sebelum menusukkan jarum ke arah area lainnya.

Di saat vena subklavia tertusuk dan darah mengalir keluar ke dalam siringe, jarum perlu dimajukan sekitar 0,5 cm untuk memastikan bahwa bagian ujung jarum yang miring berada seluruhnya di dalam vena subklavia. Guide wire ditelusurkan melalui jarum, dan jarum dikeluarkan dari guide wire.

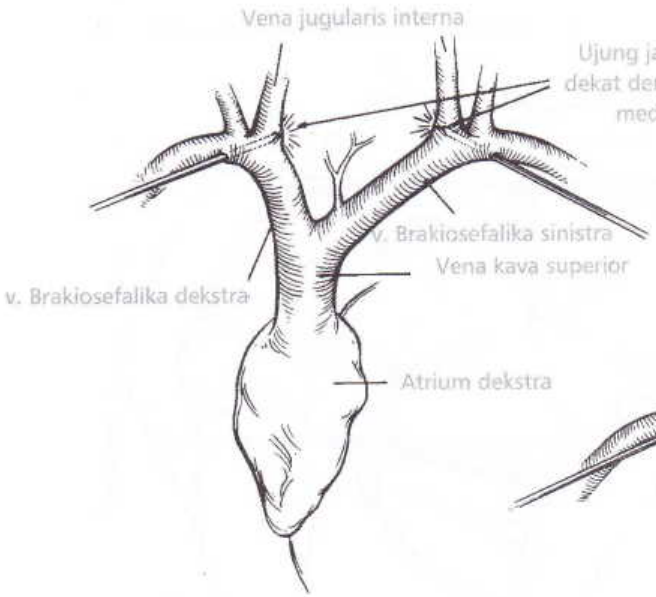

GAMBAR 21–5

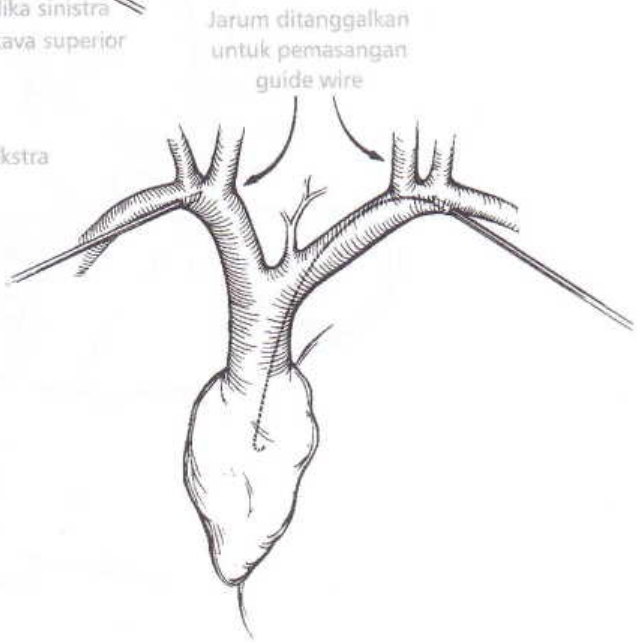

GAMBAR 21–6

GAMBAR 21– 5 dan 21– 6. Guide wire yang tidak dapat dimasukkan dengan mudah biasanya berarti bahwa guide wire tidak lagi berada dalam vena atau guide wire tertahan dinding vena pada sambungan vena jugularis interna dengan subklavia. Pada kasus guide wire yang tertahan dinding vena, penarikan jarum sedikit sering kali memungkinkan masuknya guide wire secara bebas ke dalam sistem venosa. Jika guide wire berjalan ke dalam vena jugularis interna, guide wire tidak dapat ditelusurkan sepenuhnya, dan penderita sering kali melaporkan suara bising atau nyeri di telinga. Penarikan sebagian dan pemasangan ulang guide wire sebaiknya dikerjakan sampai guide wire berjalan ke semua arah tanpa tahanan. Guide wire ditelusurkan sepenuhnya atau sampai terlihat iritabilitas jantung.

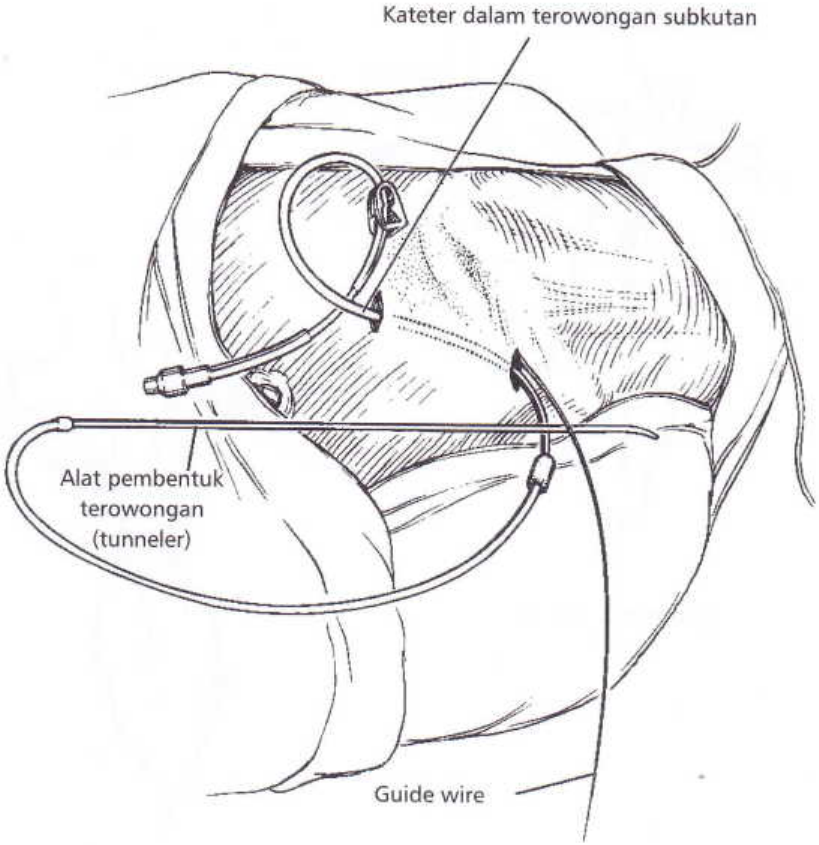

GAMBAR 21– 7. Kateter disambungkan ke tunneler dan dimasukkan melalui insisi yang dibuat tepat di sebelah medial dan di atas payudara, serta keluar melalui insisi di klavikula. Jalur terowongan (tract) diinfiltrasi dengan anestesi lokal yang mengandung epinefrin tepat sebelum tunneler dimasukkan untuk meminimalkan nyeri dan mengurangi perdarahan. Kateter dipotong dengan panjang yang sesuai.

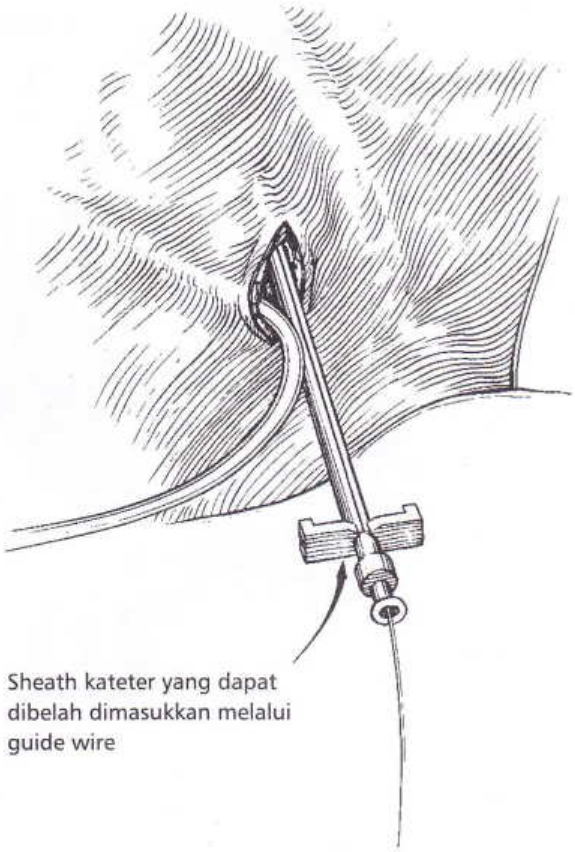

GAMBAR 21–8. Sheath kateter yang dapat dibelah dengan mandrin dimasukkan melalui guide wire dan ditelusurkan ke dalam vena inominata.

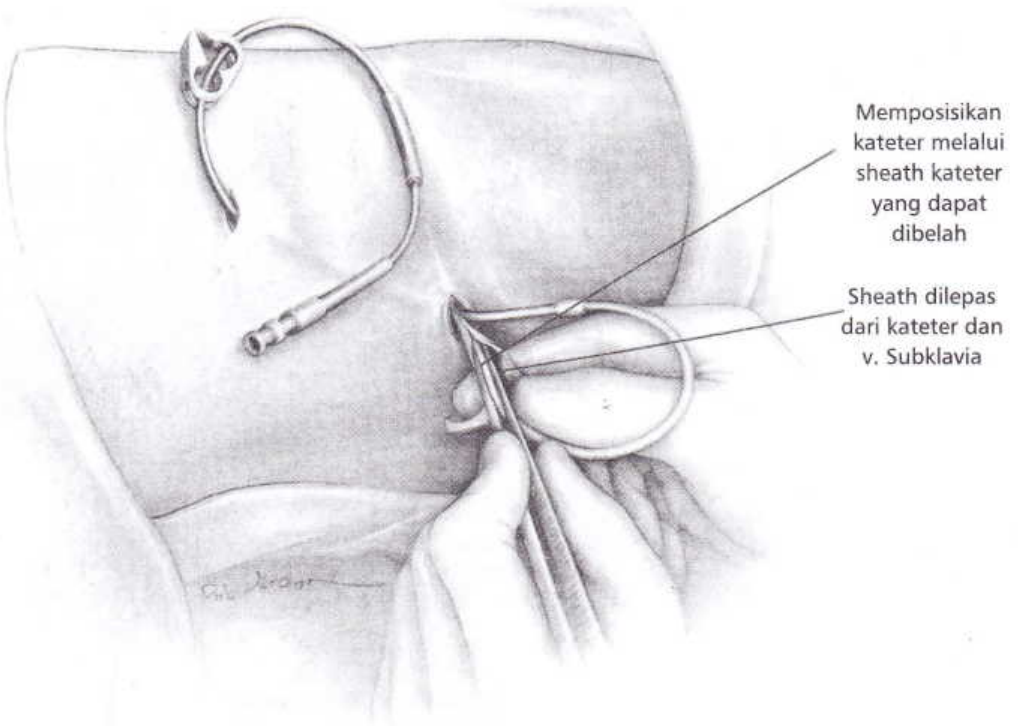

GAMBAR 21–9. Trokar dan guide wire ditarik keluar, dan kateter dimasukkan melalui sheath kateter ke dalam atrium kanan. Sheath kateter dilepas. Posisi ujung kateter yang benar dalam atrium kanan dikonfirmasikan dengan injeksi media kontras di bawah observasi fluoroskopi.

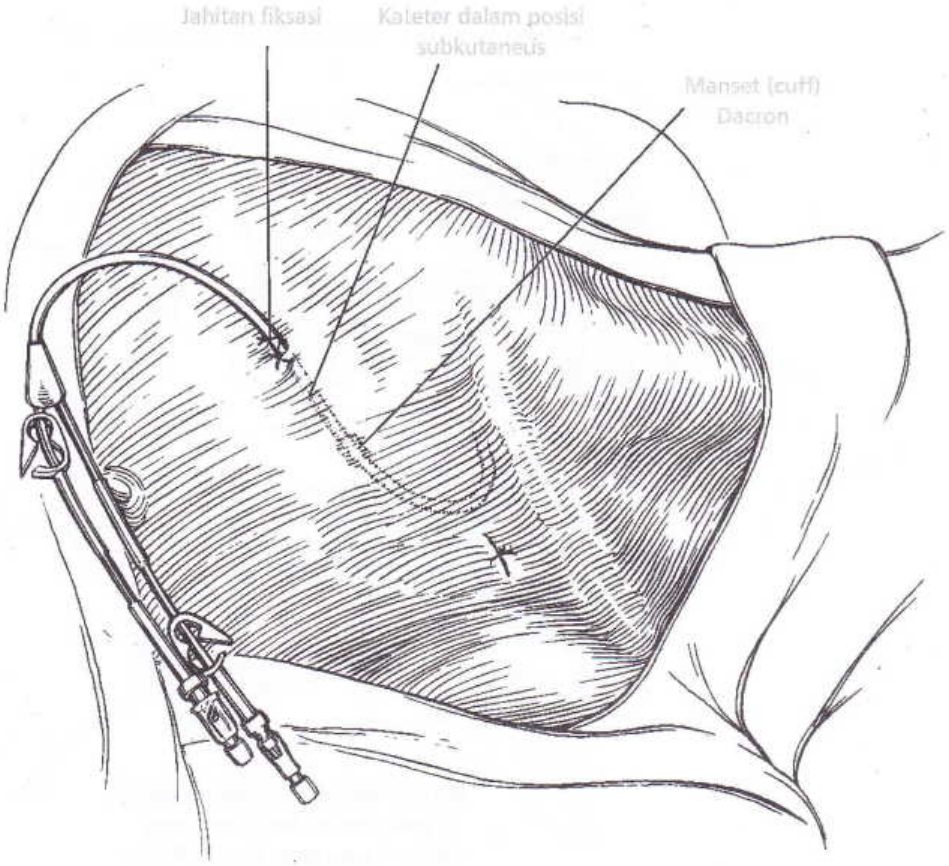

GAMBAR 21–10. Kateter ditarik keluar dari insisi yang lebih bawah sampai kateter tidak kendur lagi, yang meletakkan manset Dacron dalam jalur subkutan. Insisi ditutup, dan kateter ditahan dengan mengikatkan benang di sekeliling kateter. Luka ditutup dengan pembalut steril.

Foto toraks sebaiknya dikerjakan untuk mengonfirmasikan lokasi ujung kateter dan memastikan tidak terjadi pneumotoraks pada saat pemasangan kateter.

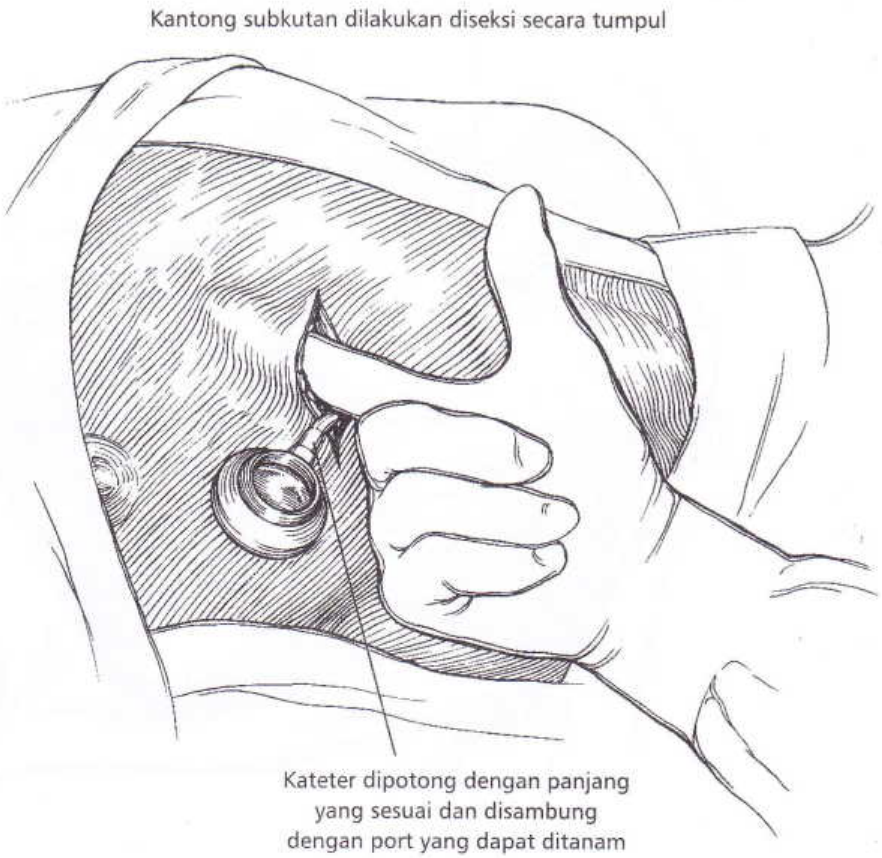

GAMBAR 21–11. Kateter untuk alat yang dapat ditanam total diletakkan seperti yang dijelaskan untuk tipe eksterna, dipotong dengan panjang yang sesuai, dan disambung dengan bilik port. Kantong subkutan dibuat dengan diseksi tumpul dan tajam hingga ukuran cukup untuk menampung bilik port. Kantong ini sebaiknya diletakkan tepat di atas payudara pada sekitar linea midklavikularis.

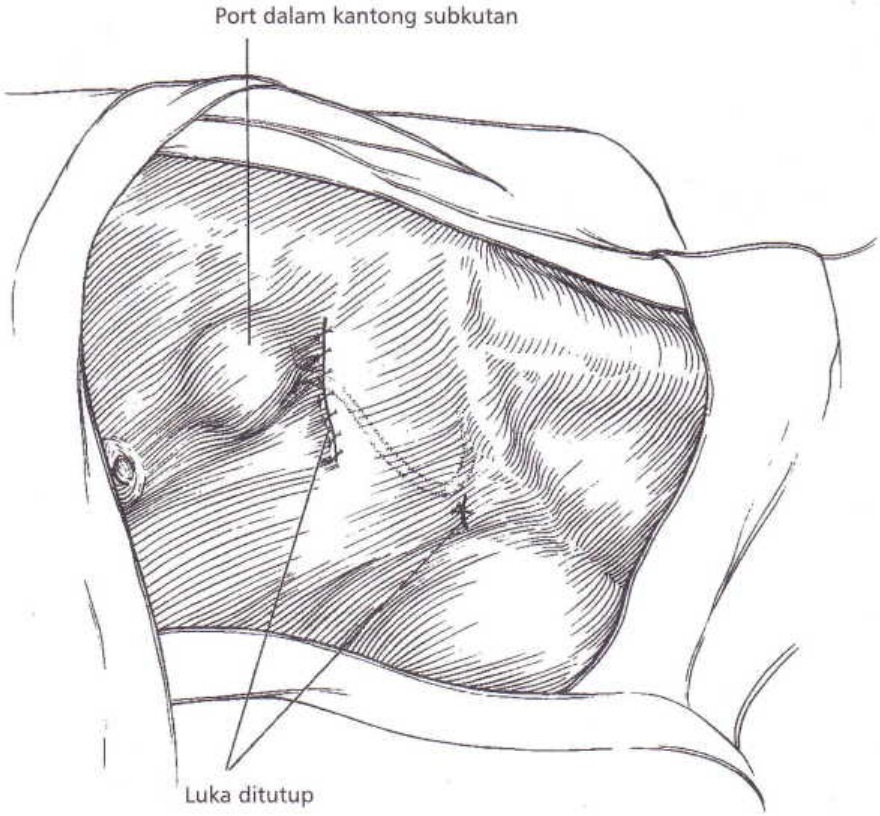

GAMBAR 21–12. Port diletakkan ke dalam kantong, dan luka ditutup. Foto toraks sebaiknya dikerjakan untuk mengonfirmasi lokasi ujung kateter dan memastikan tidak terjadi pneumotoraks selama pemasangan kateter.

BAGIAN III

Hernia

22

Perbaikan Hernia: Prinsip-prinsip Umum

WILLIAM P.J. PEETE, M.D.

Di meja operasi, penderita diletakkan dalam posisi Trendelenburg 15 sampai 20 derajat. Maneuver ini akan meratakan lapangan operasi dan mempermudah prosedur dengan memungkinkan reduksi hernia yang lebih mudah, yang dapat dipertahankan dalam kondisi tereduksi. Tindakan ini juga mengurangi stasis darah dalam vena-vena tungkai dan berperan sebagai profilaksis terhadap tromboflebitis dan embolisme pulmonal.

Anestesi lokal sering kali dapat digunakan. Insisi sesuai garis kulit yang melengkung dibuat dari tepat di atas tuberkulum pubik sampai melewati anulus inguinalis internus di sebelah lateral. Jika digunakan anestesi lokal, dibuat skema lapangan operasi berbentuk berlian, dan sekitar 60 mL xylocaine 0,5 persen dengan epinefrin diberikan, dan elevasi kulit dibuat di sebelah lateral dengan jarum No. 27. Delapan sampai 10 mL xylocain diberikan di bawah garis marka insisi dengan jarum No. 23, dan 8 sampai 10 mL digunakan di bawah setiap kuadran lapangan yang berbentuk berlian. Bilamana anestesi dipastikan telah bekerja dengan dites, insisi kulit dibuat dan diperdalam melalui fasia subkutan dan aponeurosis obliquus abdominis eksternus.

Anestesi dilanjutkan dengan injeksi xylocain dalam jumlah kecil di (di sekitar) nervus ilioinguinalis dan iliohipogastrikus di sebelah lateral. Beberapa mililiter xylocaine diberikan di anulus inguinalis eksternus dan selanjutnya anulus inguinalis internus.

Sering kali, 5 sampai 10 mL xylocaine diberikan ke dalam kantong hernia. Hal ini memungkinkan diseksi yang cermat dan tidak terasa nyeri untuk menggambarkan segi anatomik hernia, dan tipe perbaikan hernia ditentukan atas dasar gambaran ini.

Di saat perbaikan hernia selesai dikerjakan dan sebelum aponeurosis obliquus abdominis eksternus ditutup, 20 sampai 25 mL Marcaine 0,25 persen dapat diberikan dalam lapangan operasi dengan injeksi ulang nervus dan jaringan subkutan untuk memperpanjang analgesia. Sebaiknya digunakan jahitan satu-satu atau jahitan jelujur benang Prolene 2 - 0 untuk perbaikan hernia Shouldice atau Bassini. Jika ditemukan hernia femoralis, operasi perbaikan McVay lebih disukai oleh sebagian besar ahli bedah.

Efek epinefrin cenderung menghilang, dan pembuluh-pembuluh darah kecil kemungkinan mulai mengalami perdarahan sehingga menimbulkan ekimosis yang lebih besar dengan anestesi lokal. Jaringan subkutan ditutup dengan jahitan jelujur benang chromic catgut 3-0. Kulit biasanya ditutup dengan jahitan subkutikular benang catgut 4-0 yang diperkuat dengan Steri-Strip dan dapat ditutup, baik dengan collodion atau pembalut Op-Site untuk memungkinkan penderita mandi segera setelah operasi.

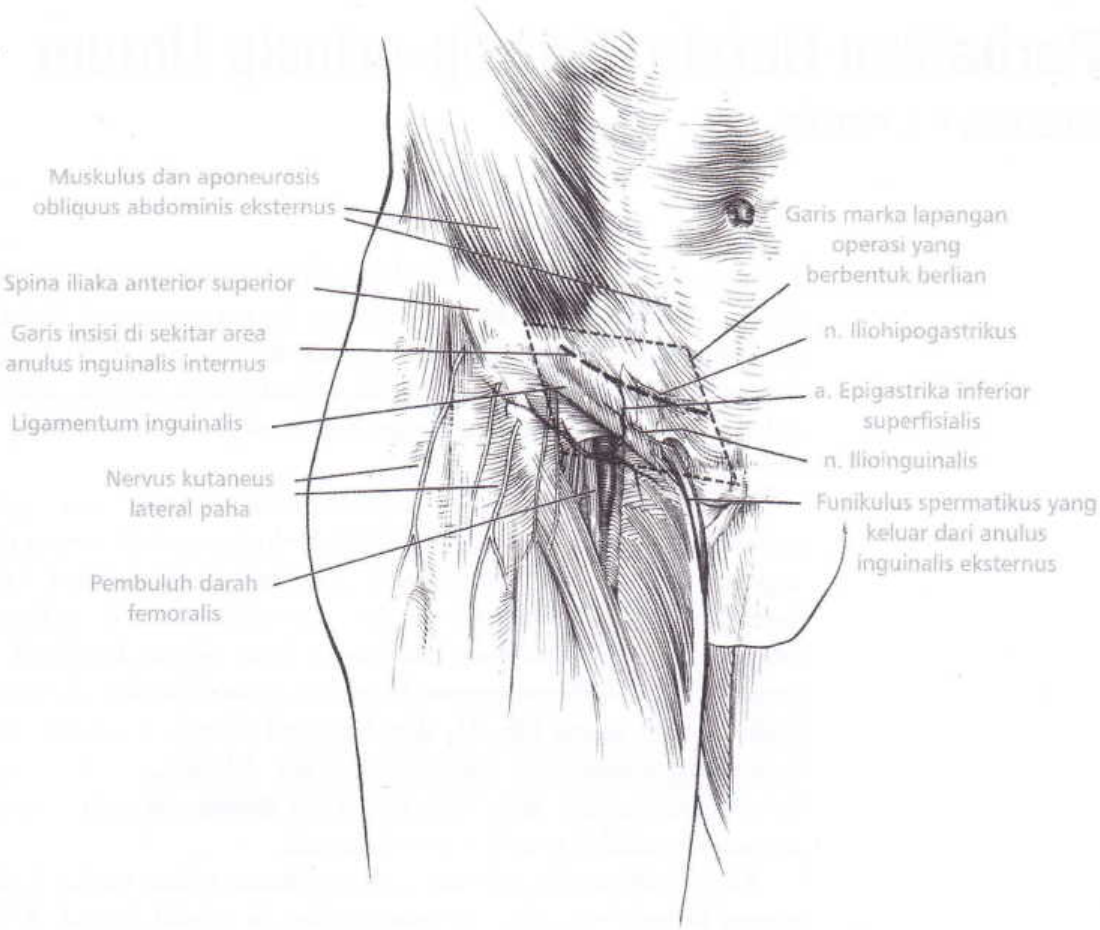
Muskulus dan aponeurosis obliquus abdominis eksternus
Spina iliaka anterior superior
Garis insisi di sekitar area anulus inguinalis internus
Ligamentum inguinalis
Nervus kutaneus lateral paha
Pembuluh darah femoralis
Garis marka lapangan operasi yang berbentuk berlian
n. Iliohipogastrikus
a. Epigastrika inferior superfisialis
n. Ilioinguinalis
Funikulus spermatikus yang keluar dari anulus inguinalis eksternus

GAMBAR 22–1

23

Herniorafi Inguinalis: Bassini

(LIGAMENTUM INGUINALIS)

JOSEPH A. MOYLAND, M.D.

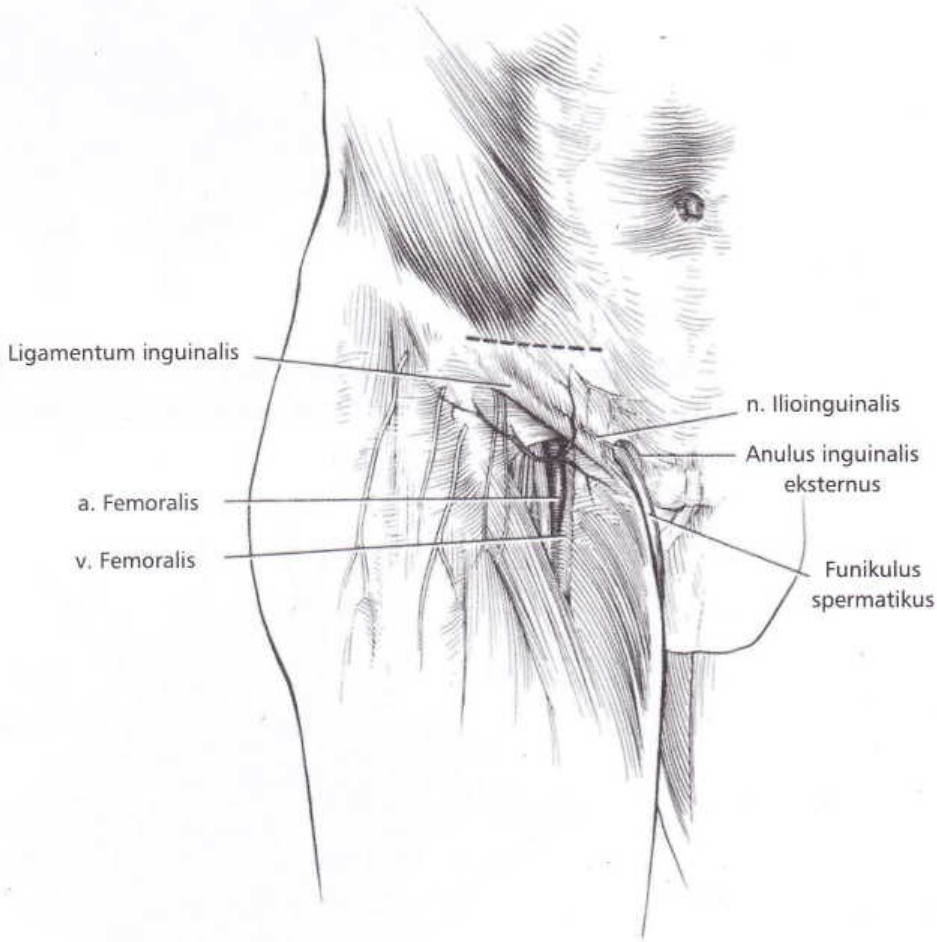

GAMBAR 23–1. Ilustrasi ini menggambarkan anatomi topikal area inguinalis pada level dinding abdomen. Struktur-struktur yang penting meliputi anulus inguinalis eksternus, nervus ilioinguinalis, dan pembuluh darah femoralis di bawah kanalis inguinalis.

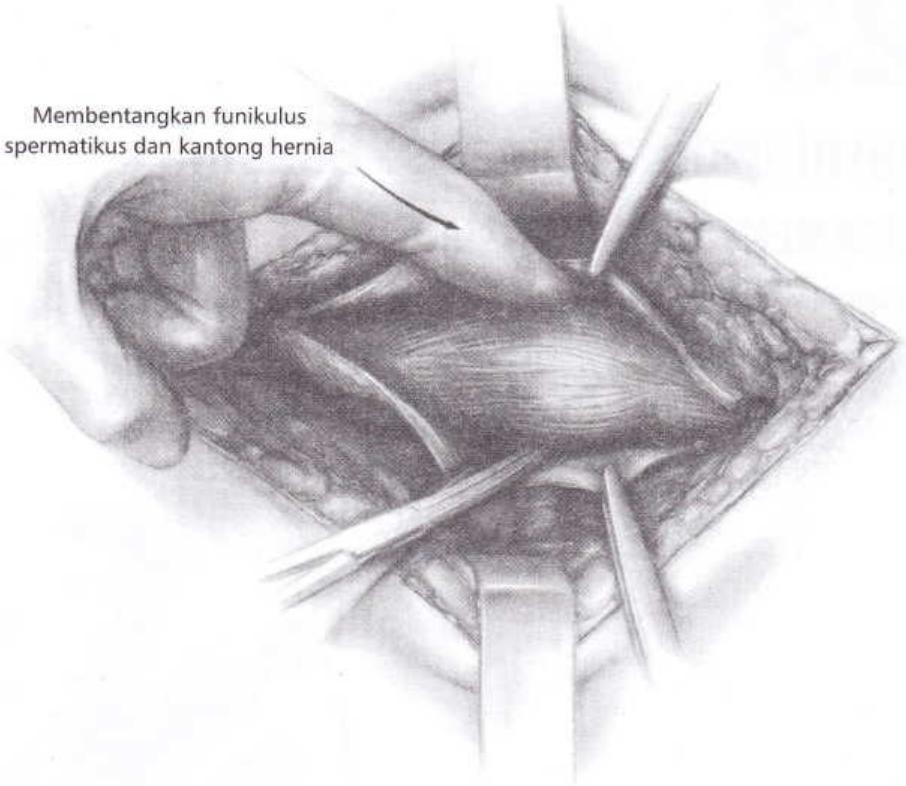

GAMBAR 23–2. Melalui insisi transversal atau sedikit obliq, anulus inguinalis eksternus dan fasia obliquus abdominis eksternus dibuka dan funikulus spermatikus dilingkupi.

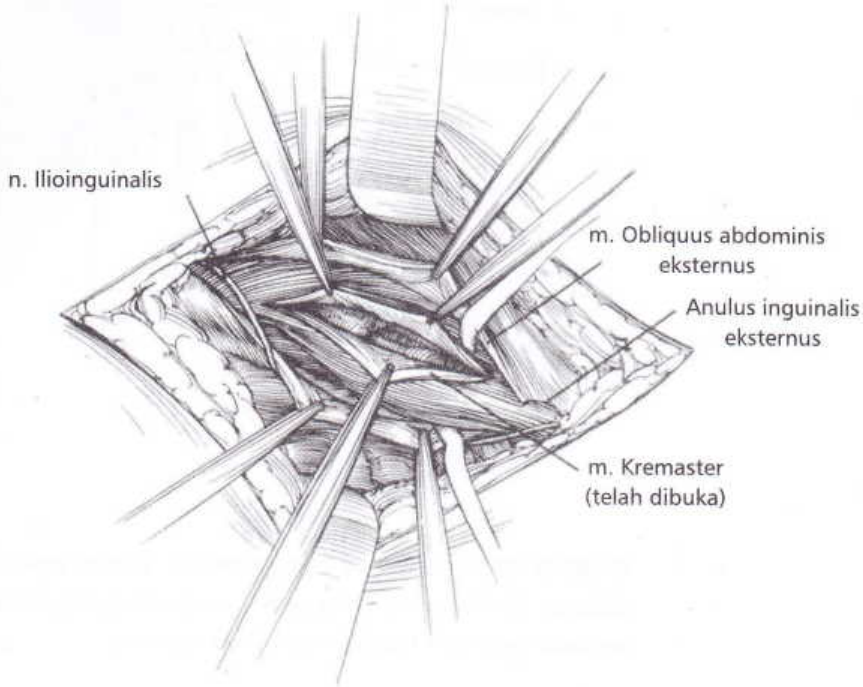

GAMBAR 23– 3. Otot kremaster dilakukan diseksi secara cermat dari sisi medial funikulus spermatikus untuk mengidentifikasi kantong hernia indirek.

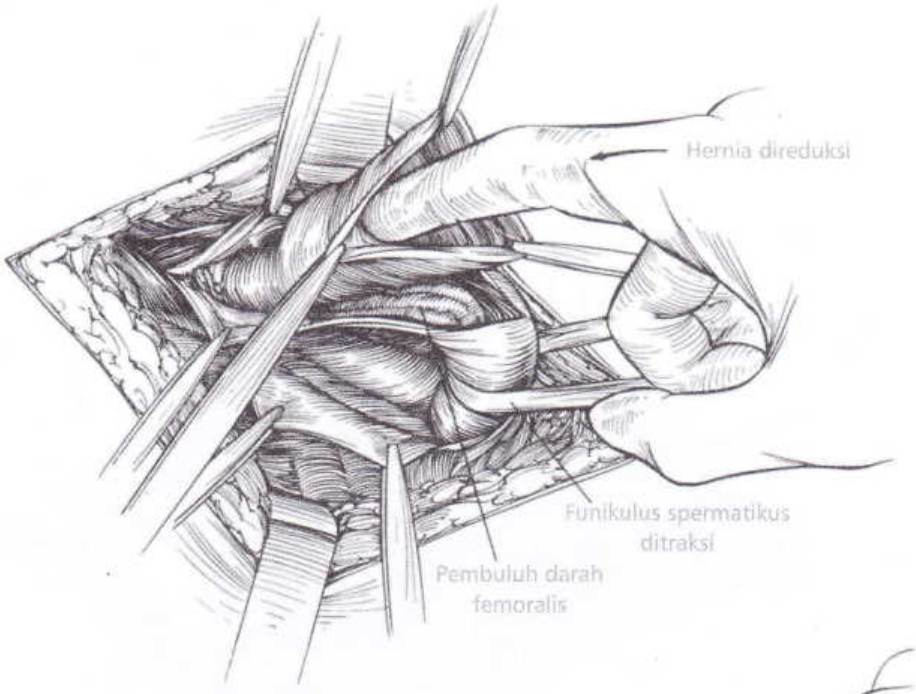

GAMBAR 23–4

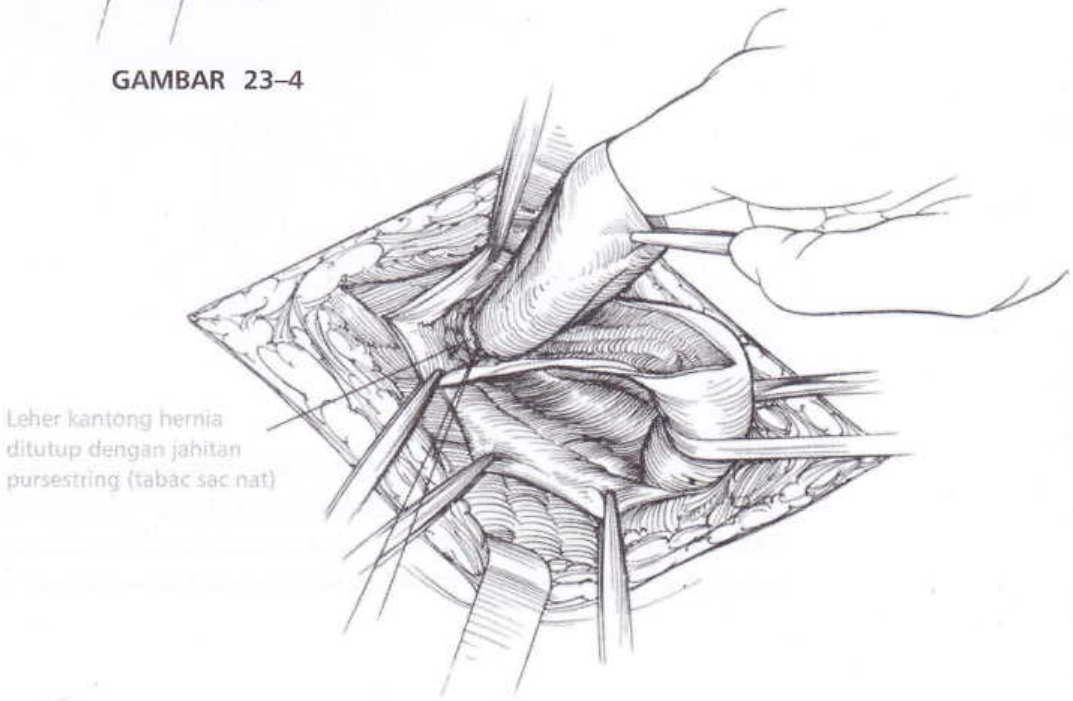

GAMBAR 23–5

GAMBAR 23–4. Setelah kantong hernia dilakukan diseksi bebas dari level dinding abdomen, kantong dibuka dan isi hernia direduksi.

GAMBAR 23–5. Leher kantong hernia di level dinding abdomen diligasi, dan sisa kantong hernia distal dipotong.

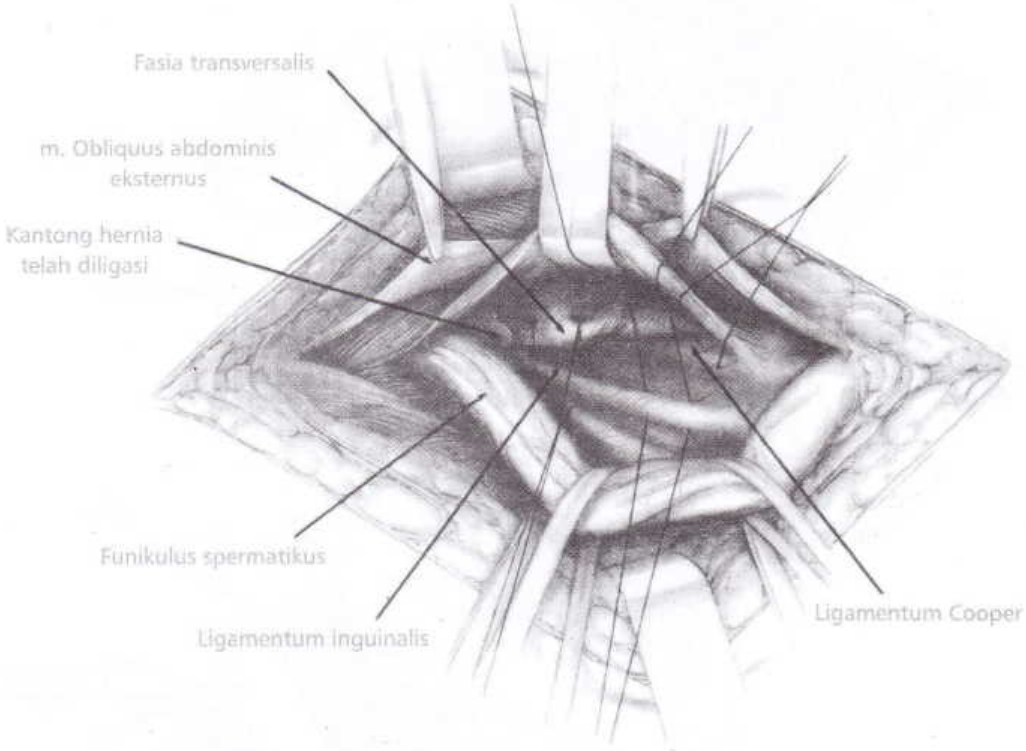

GAMBAR 23–6. Dengan jahitan serial, fasia transversalis dipertemukan dengan ligamentum Cooper dan selanjutnya sepanjang perjalanan traktus iliopubik (bagian kelanjutan ligamentum inguinalis). Perhatian diberikan pada sambungan ligamentum inguinalis dan simfisis pubis sehingga jahitan transisi antara ligamentum Cooper dengan traktus iliopubik menjamin penutupan area ini.

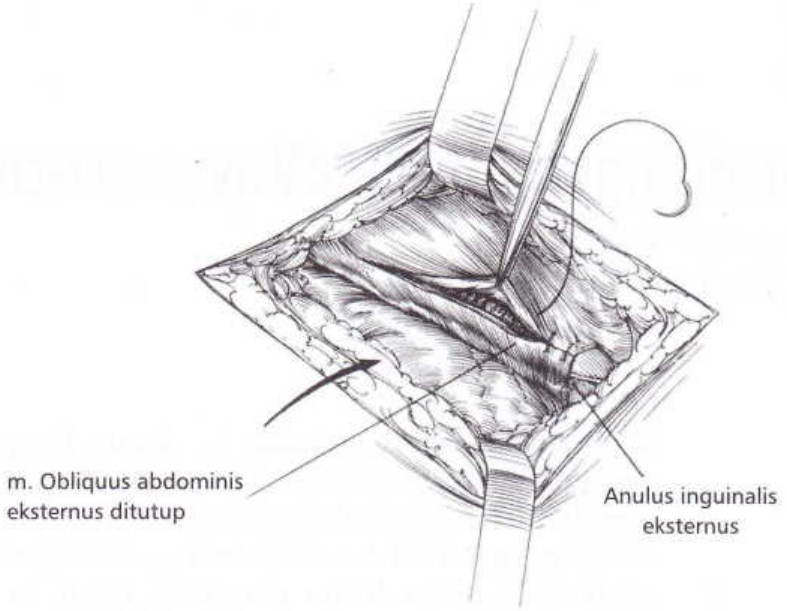

GAMBAR 23–7. Setelah aproksimasi fasia transversalis dengan traktus iliopubik diselesaikan, funikulus spermatikus dikembalikan ke posisi anatomiknya dan fasia obliquus abdominis eksternus diaproksimasikan di atas funikulus spermatikus hingga level anulus inguinalis eksternus sebelumnya.

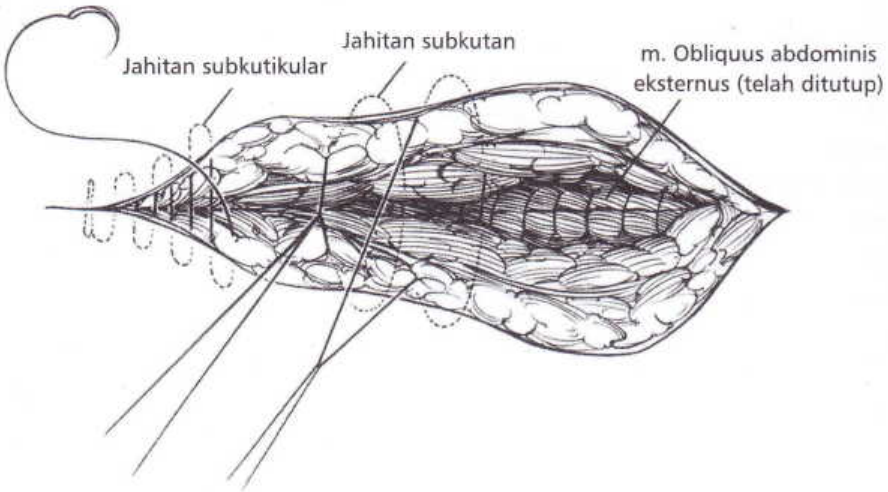

GAMBAR 23–8. Luka dicuci dan ditutup lapis demi lapis dengan menggunakan jahitan subkutan dan subkutikular.

24

Herniorafi Inguinalis: McVay (LIGAMENTUM COOPER)

WILLIAM P.J. PEETE, M.D.
(menurut ROBB H. RUTLEDGE, M.D.)

Keputusan melakukan perbaikan ligamentum Cooper (McVay) dibuat setelah diseksi lipat paha yang cermat dengan identifikasi anatomi. Umumnya, teknik yang diutarakan oleh Rutledge diikuti, kecuali bahwa benang Prolene digunakan sebagai pengganti silk.* Rutledge menggunakan perbaikan ligamentum Cooper untuk semua hernia di lipat paha, tetapi teknik ini biasanya dilakukan untuk hernia berulang, hernia femoralis, dan hernia campuran yang besar.

*Rutledge, R.H.: Cooper's ligament repair. Surgical Rounds, pp. 17–30, Januari, 1989

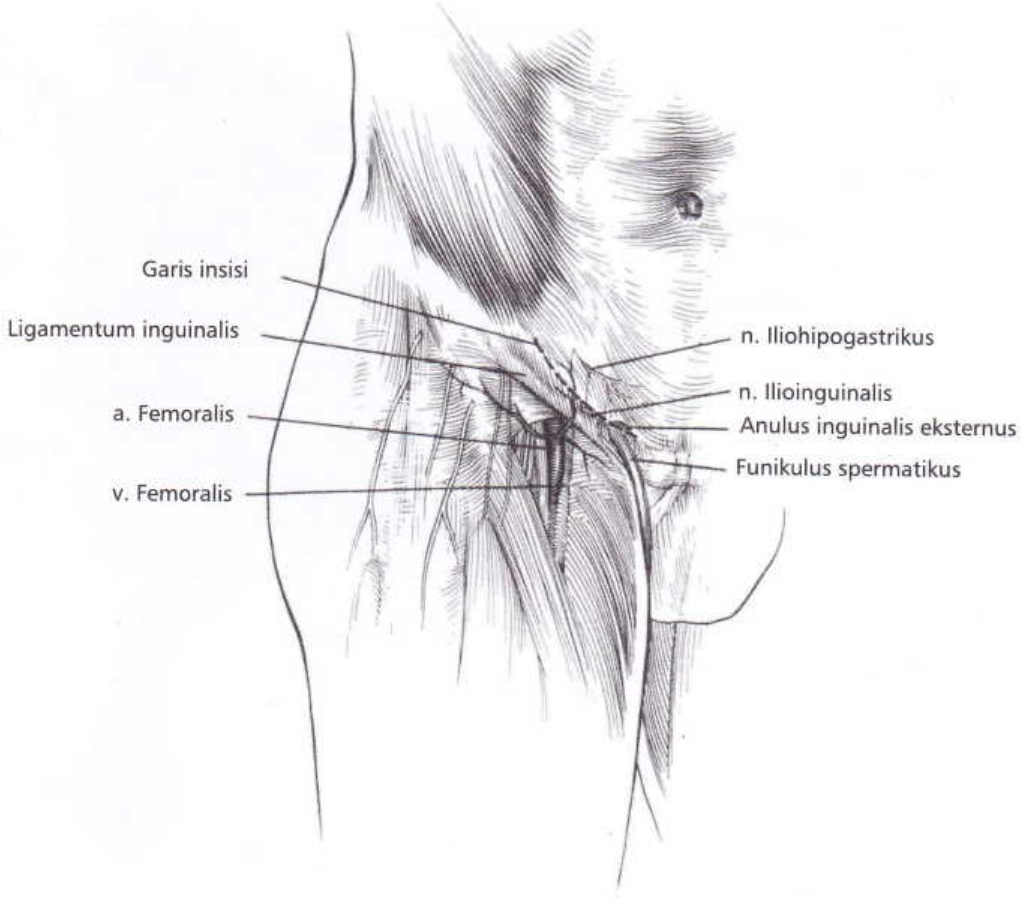

GAMBAR 24–1. Insisi melengkung dibuat sejajar garis kulit dari tuberkulum pubik ke lateral melewati anulus inguinalis internus.

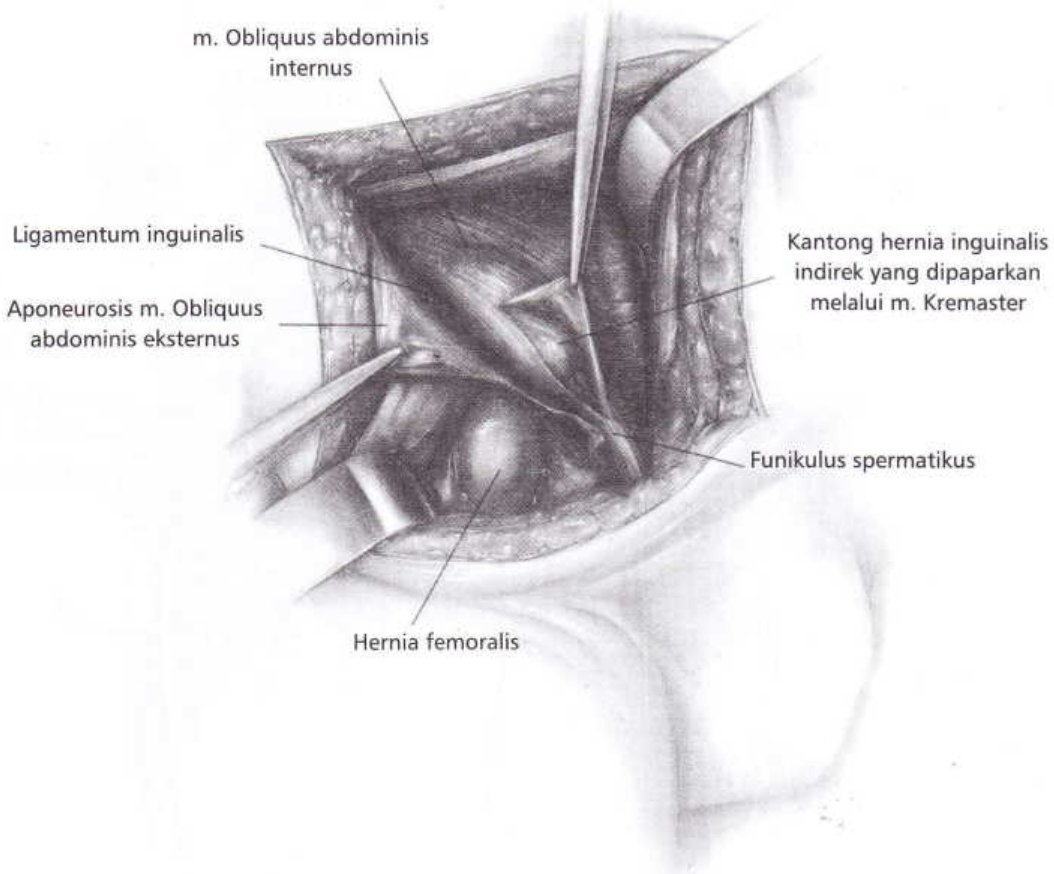

GAMBAR 24–2. Aponeurosis otot obliquus abdominis eksternus dibuka melalui anulus inguinalis eksternus. Funikulus spermatikus dimobilisasi, dan baik hernia inguinalis indirek (lateral) maupun hernia femoralis diperlihatkan di sini.

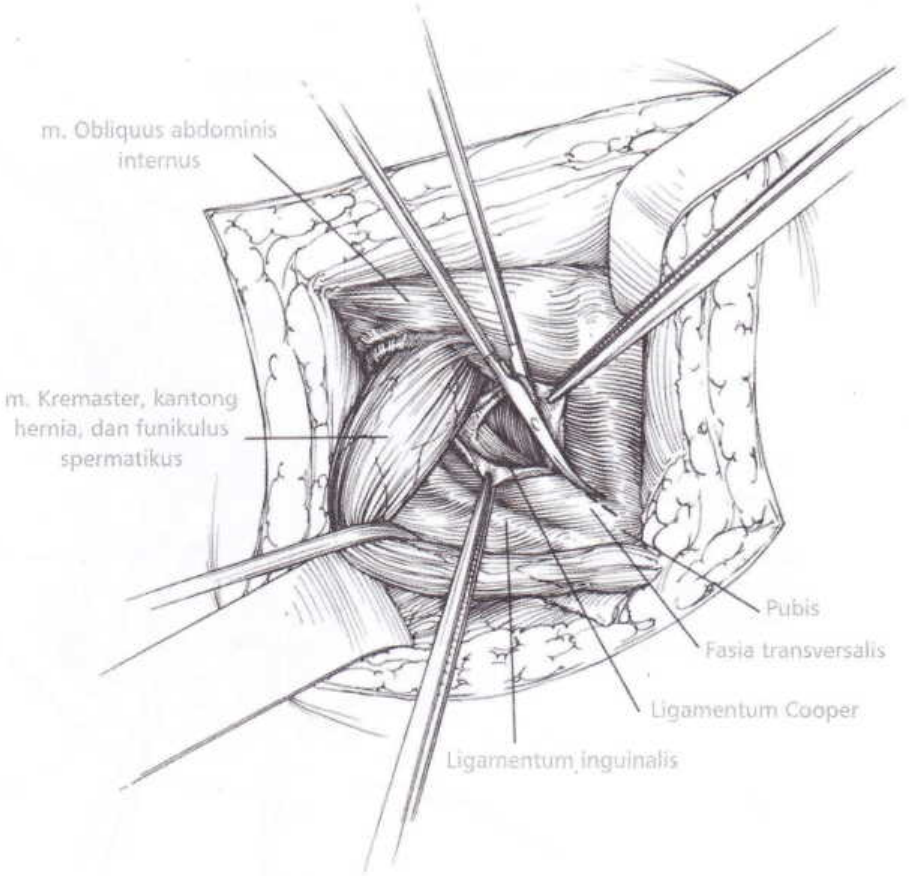

GAMBAR 24–3. Dinding posterior kanalis inguinalis diinsisi, yang mengubah total anulus inguinalis internus. Ligamentum Cooper dilakukan diseksi bebas.

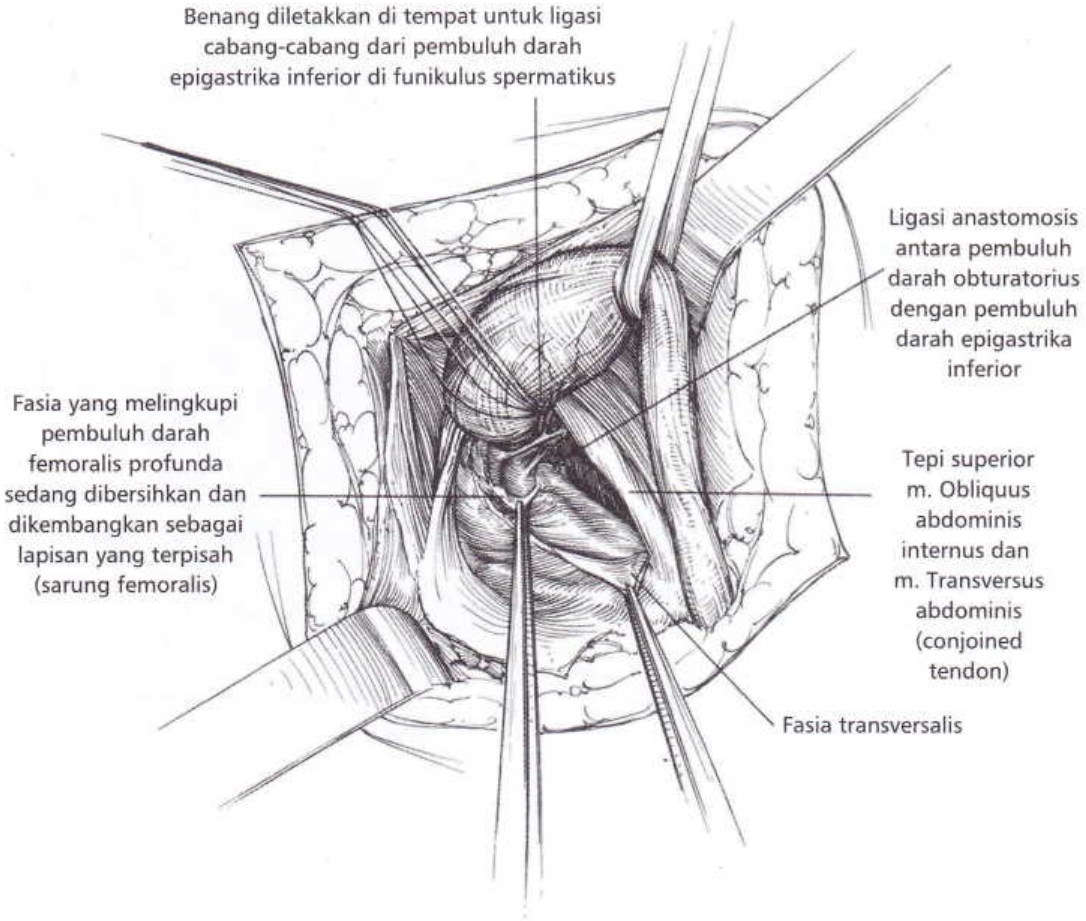

GAMBAR 24–4. Funikulus spermatikus diretraksi ke superior, dan bagian ligamentum Cooper yang lebih dalam dibebaskan. Fasia femoralis anterior didapatkan, dan permukaan anterior dari arteri dan vena femoralis dibersihkan. Di saat bekerja di sebelah medial di sekitar vena femoralis, kanalis femoralis dibersihkan; setiap hubungan yang abnormal dengan pembuluh darah obturatorius dipotong. Arkus transversus abdominis terbentuk di sebelah superior, dan setiap fasia transversalis dan otot obliquus abdominis internus yang lemah dieksisi. Insisi relaksasi sepanjang 4 inci dibuat ke medial pada garis penyatuan aponeurosis obliquus abdominis eksternus dan fasia rektus yang dimulai tepat di atas simfisis pubis. Insisi dapat diperpanjang jika diperlukan relaksasi yang lebih besar.

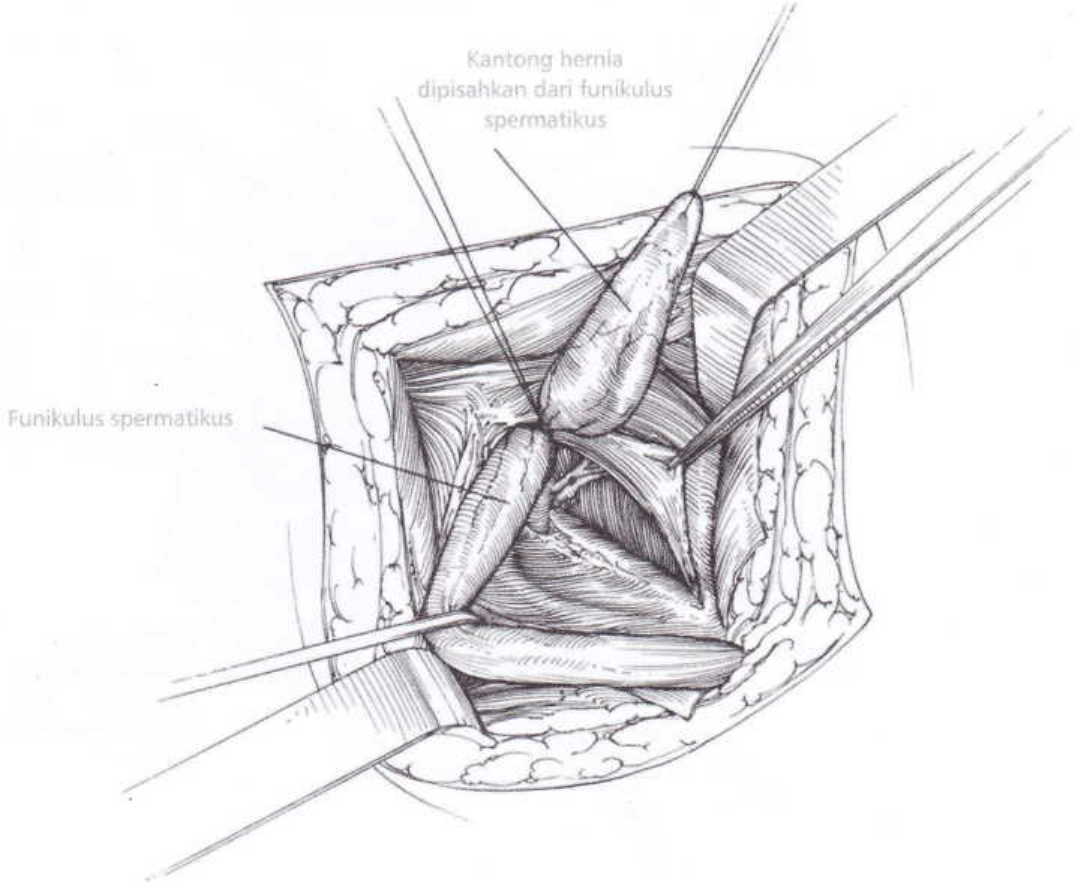

GAMBAR 24–5. Funikulus spermatikus dibuka, dan serabut otot kremaster diiris pada anulus inguinalis internus. Arteri spermatika eksterna dipotong agar funikulus spermatikus dapat digerakkan ke lateral. Setiap kantong indirek dilakukan diseksi, dibuka, dieksplorasi, dan dijahit atau diligasi sama rata dengan peritoneum. Kantong hernia indirek yang besar dipotong, dan bagian distal kantong ditinggal di tempat untuk mencegah kerusakan funikulus spermatikus. Kantong hernia indirek dan direk kombinasi disatukan bersamaan dengan memotong pembuluh darah epigastrika inferior dan kantong hernia ditutup sebagai satu defek peritoneum. Perbaikan defek dimulai dengan menginversikan seluruh jaringan preperitoneal dengan jahitan jelujur untuk mengurangi jaringan menjauhi repair yang utama.

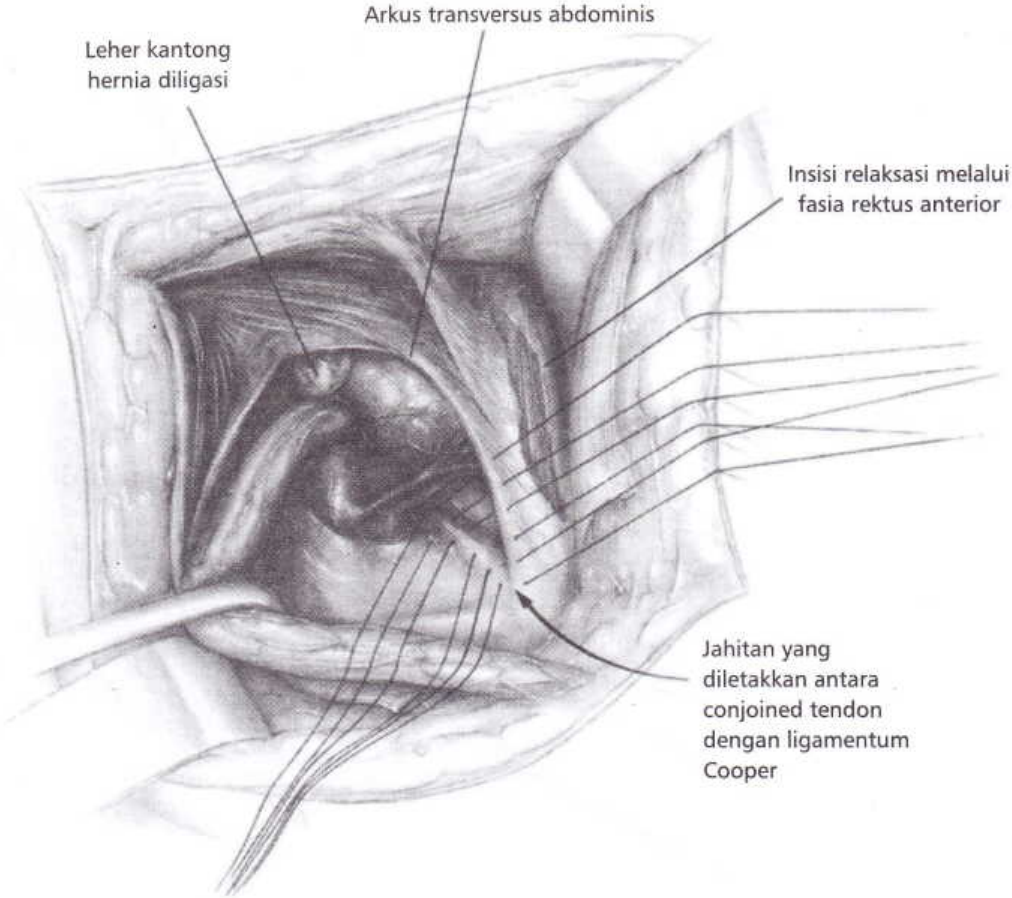

GAMBAR 24–6. Dimulai pada tuberkulum pubik, satu baris jahitan satu-satu benang Prolene 1 – 0 diletakkan dan diikatkan antara arkus transversalis dengan ligamentum Cooper. Klem Allis dapat digunakan untuk memegang arkus transversus abdominis. Penjahitan arkus abdominis dengan ligamentum Cooper ke lateral sejauh tepi medial vena femoralis.

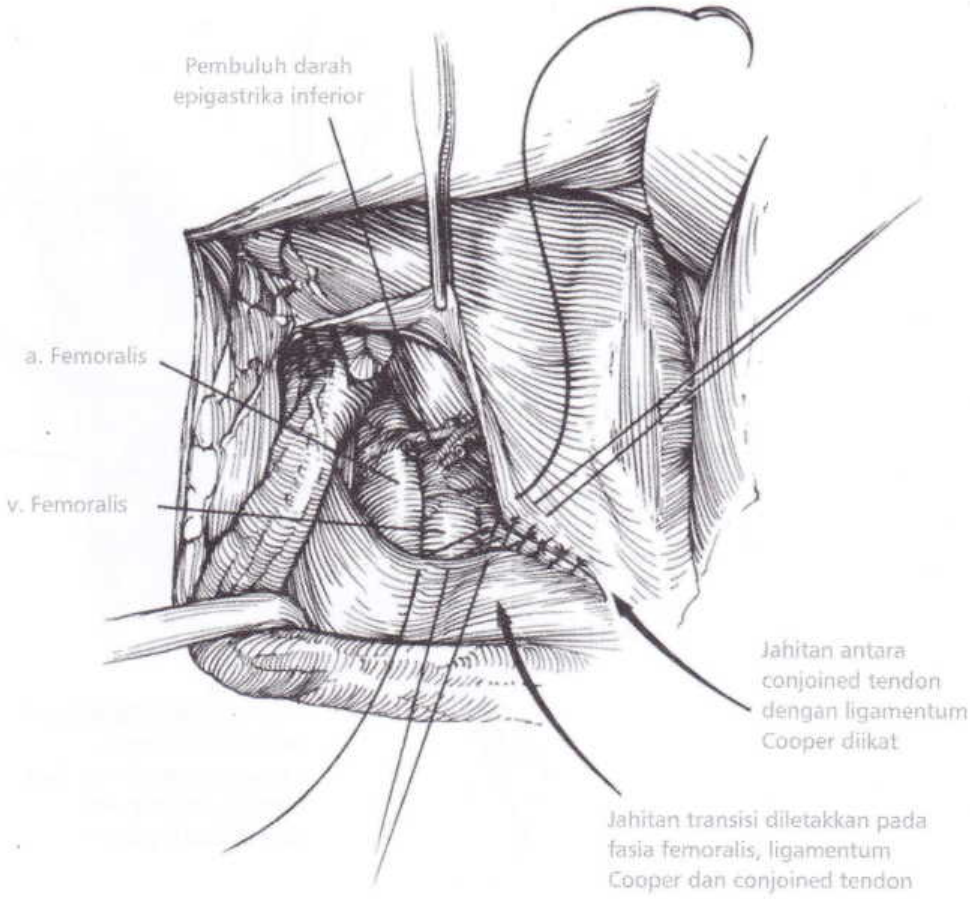

GAMBAR 24–7. Kanalis femoralis ditutup dengan tiga atau empat jahitan benang Prolene 2–0 antara ligamentum Cooper dengan fasia femoralis anterior.

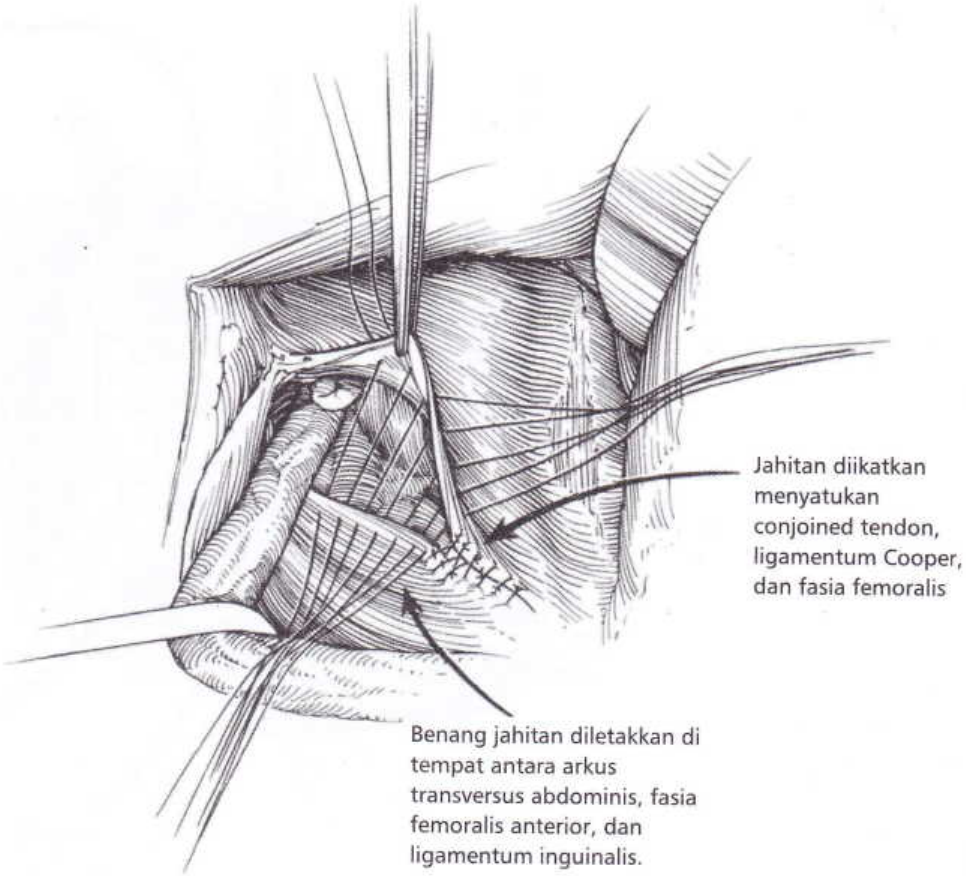

GAMBAR 24–8. Repair dilanjutkan dengan meletakkan jahitan antara arkus transversus abdominis, fasia femoralis anterior, dan ligamentum inguinalis, yang diteruskan ke lateral melewati kantong indirek sehingga funikulus spermatikus muncul obliq ke lateral dari anulus internal yang baru. Lapisan ini ditutup dengan benang Prolene atau silk 1 – 0. Jahitan diikat dari medial ke lateral.

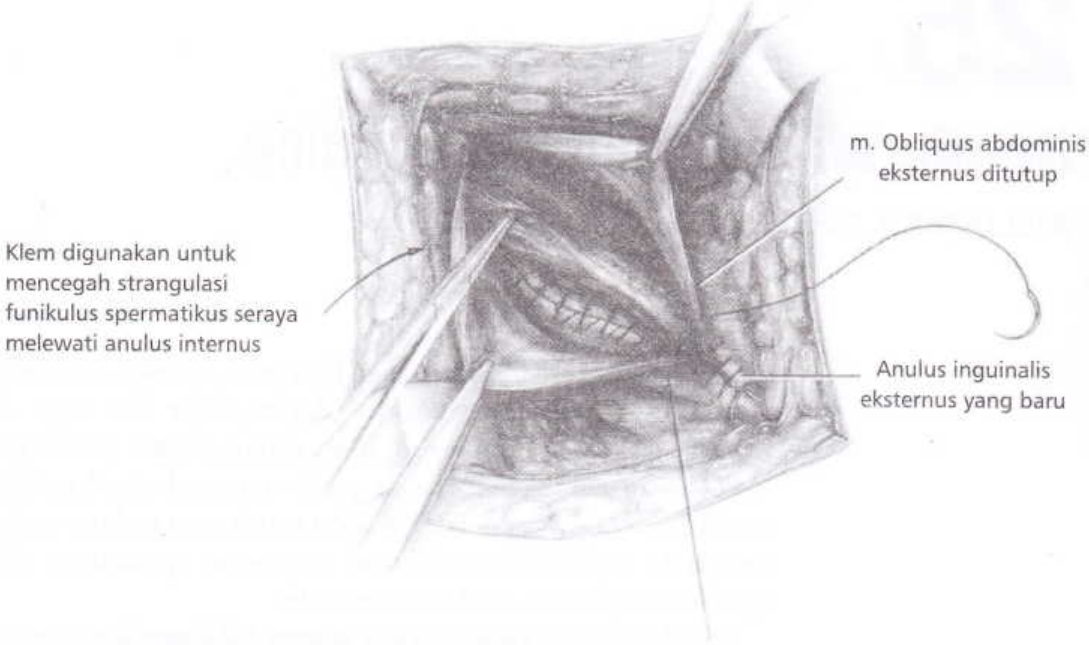

GAMBAR 24–9. Anulus inguinalis internus yang baru sempit dan hanya dapat dimasuki klem Kelly. Insisi relaksasi dapat ditutup rapat-rapat di tempat dengan jahitan satu-satu benang Prolene 2 – 0. Jika area insisi relaksasi tampak lemah, area ini dapat ditambal dengan sepotong Marlex mesh yang dijahit di tempat dengan benang Prolene 2 – 0. Kadang kala, selapis Marlex mesh dijahit sebagai penguat di atas lapisan dasar. Aponeurosis obliquus eksternus ditutup di atas funikulus spermatikus dengan jahitan jelujur benang Prolene 2 – 0. Anulus inguinalis eksternus yang baru tampak longgar.

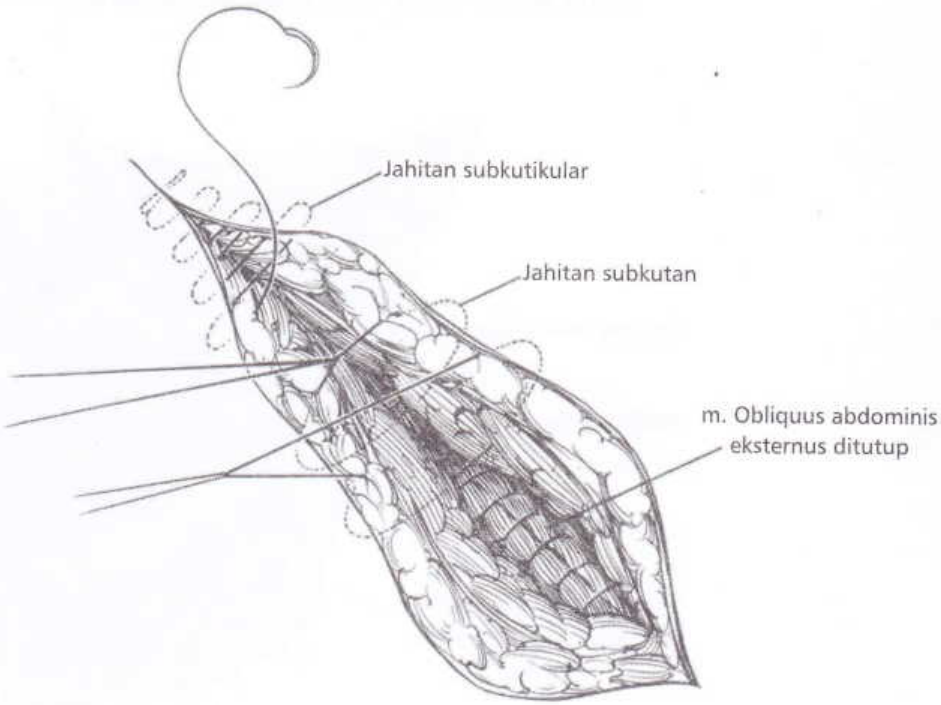

GAMBAR 24–10. Jaringan lunak ditutup dengan benang chromic catgut 3–0, dan kulit ditutup dengan jahitan subkutikular dengan benang chromic catgut 4–0. Steri-Strips dipasang, dan area luka operasi dibalut dengan collodion.

25

Herniorafi Inguinalis: Shouldice

WILLIAM P.J. PEETE, M.D.

Untuk operasi perbaikan hernia di lipat paha, Shouldice menekankan penutupan enam-lapis dengan menggunakan jahitan jelujur dari baja, dengan keyakinan bahwa robekan jaringan terjadi lebih ringan dengan jahitan jelujur. Selanjutnya Shouldice menekankan perhatian yang cermat terhadap kantong hernia, tumpang tindih fasia transversalis, jahitan arkus transversus abdominis dan/atau conjoined tendon ke ligamentum inguinalis, penutupan aponeurosis obliquus eksternus, serta penutupan fasia subkutan dan kulit.

Shouldice rutin menganjurkan *anestesi lokal* untuk keamanannya dan karena, dengan maneuver Valsalva, penderita dengan mudah membantu ahli bedah dalam mengidentifikasi tempat-tempat yang lemah pada diseksi lipat paha bersamaan dengan menjamin bahwa semua area yang lemah telah ditutup. *Mobilisasi dini* dan *latihan fisik* di hari berikutnya juga merupakan ciri program ini. Jika penderita mempunyai berat badan yang berlebihan, Shouldice menuntut penurunan berat badan pra-bedah. Hal ini membuat jaringan yang baik lebih mudah diidentifikasi dan memungkinkan penutupan yang lebih stabil. Prasyarat penurunan berat badan menurunkan secara bermakna angka kekambuhan pada penderita ini.

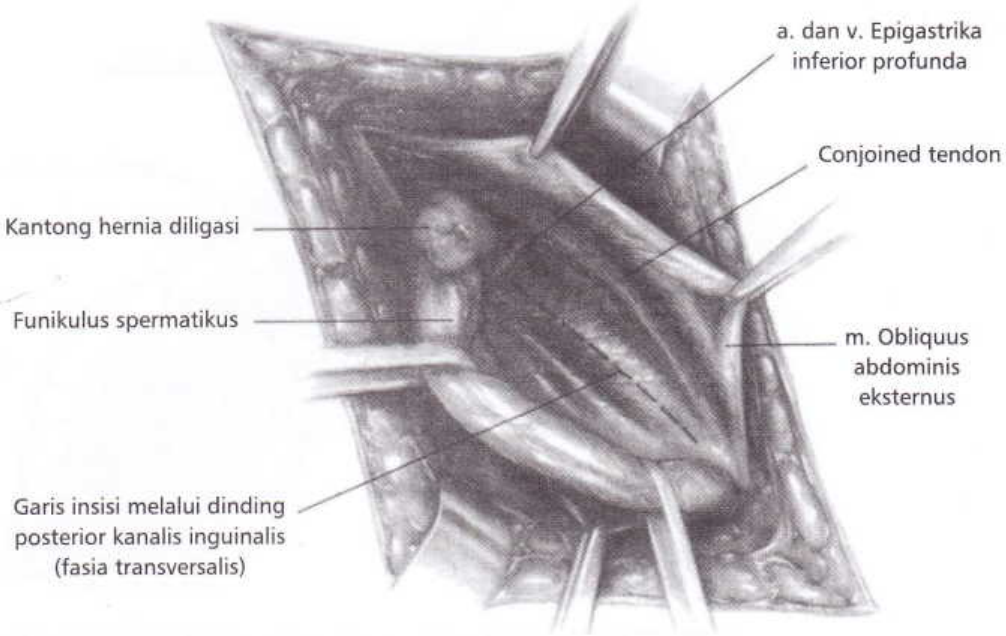

GAMBAR 25–1. Anatomi lipat paha dilakukan diseksi secara cermat, dan kantong indirek diligasi letak tinggi.

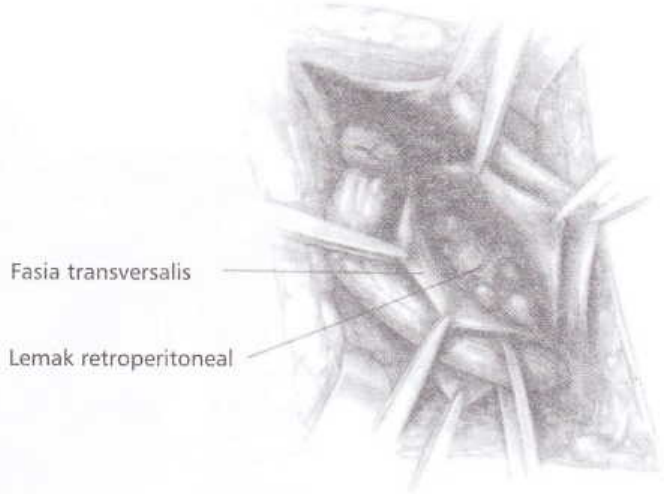

GAMBAR 25–2. Fasia transversalis dibuka sepenuhnya, dan pembuluh darah epigastrika inferior dipotong untuk mempermudah dalam membuka anulus inguinalis internus.

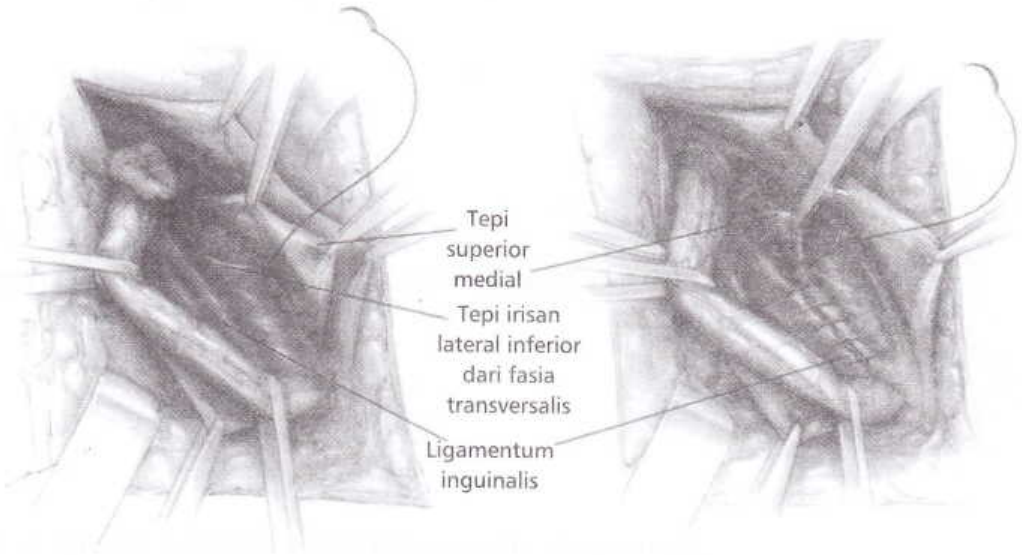

GAMBAR 25–3 GAMBAR 25–4

GAMBAR 25–3. Tepi irisan lateral (atau inferior) dari fasia transversalis dijahit di sebelah medial dengan permukaan bawah otot obliquus abdominis internus.

GAMBAR 25–4. Tepi superior medial fasia transversalis dijahit dengan ligamentum inguinalis.

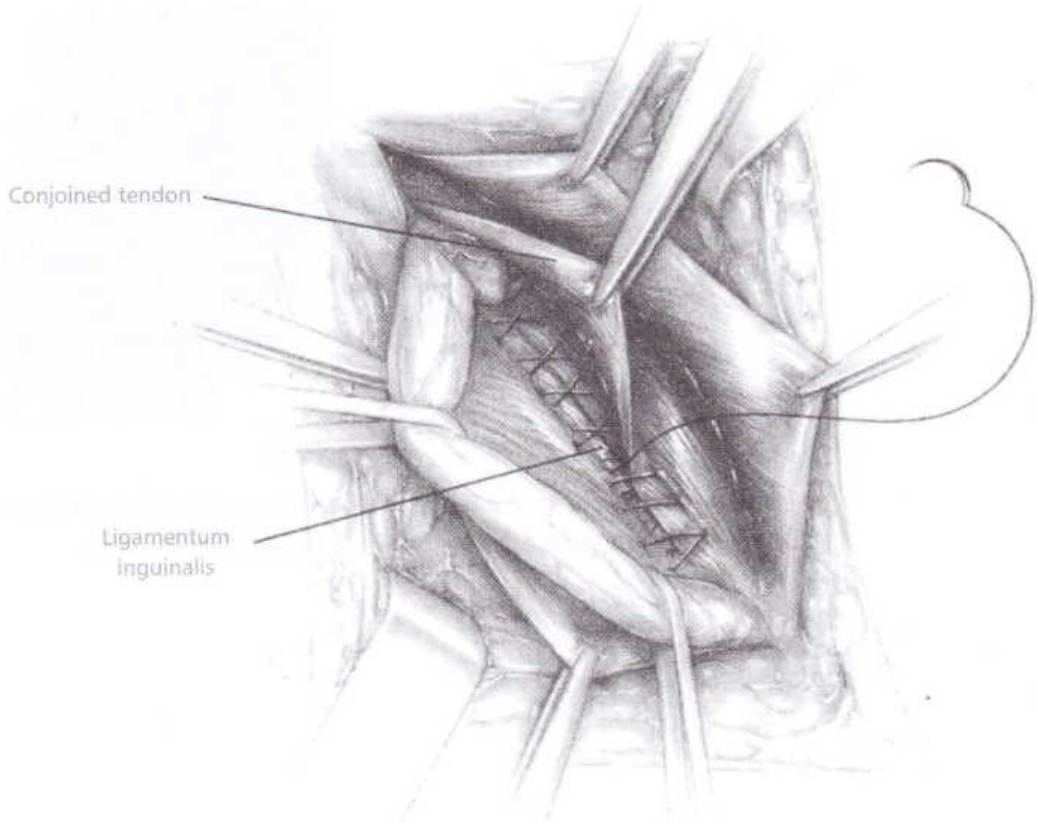

GAMBAR 25–5. Conjoined tendon dijahit dengan ligamentum inguinalis, yang memberikan perbaikan yang kuat.

Aponeurosis obliquus abdominis eksternus ditutup di atas funikulus spermatikus, dengan meninggalkan anulus inguinalis eksternus yang baru tetap longgar. Larutan antibiotik digunakan dalam irigasi insisi, yang ditutup dengan jahitan subkutan dan subkutikular.

26

Operasi Laparoskopi Hernia Inguinalis

THEODORE N. PAPPAS, M.D.
JOSEPH A. MOYLAN, M.D.

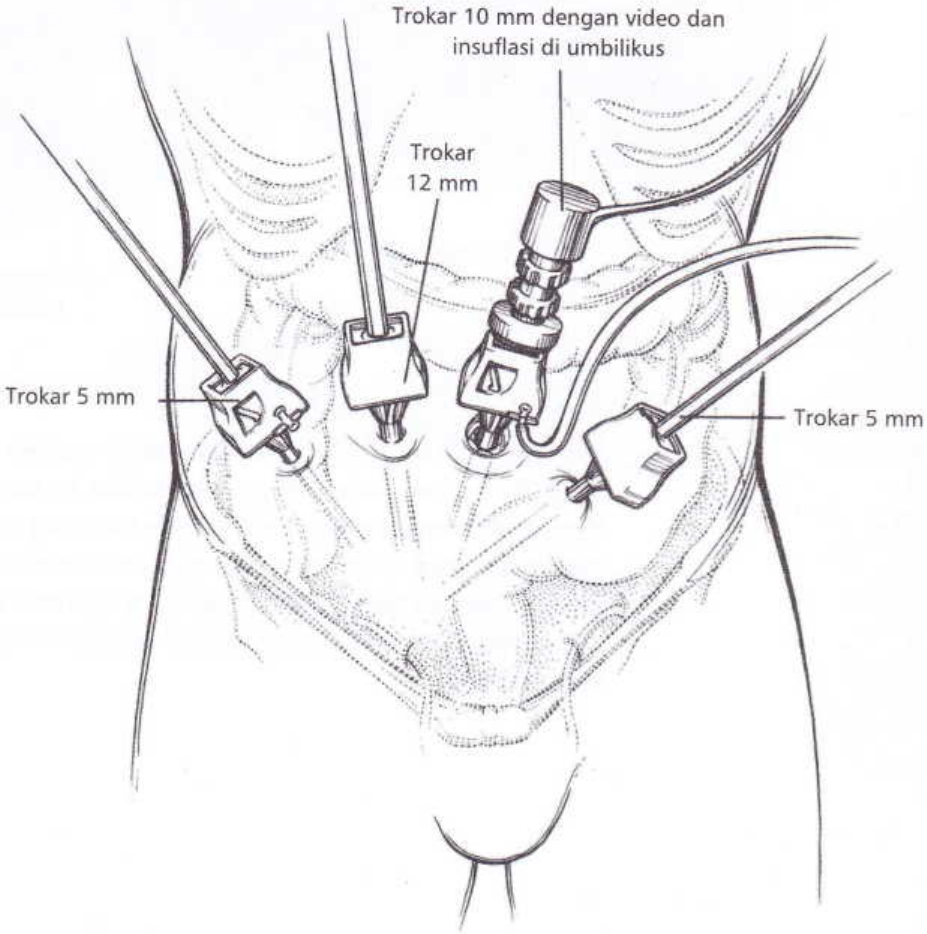

GAMBAR 26–1. Memperlihatkan penempatan trokar untuk operasi laparoskopi hernia inguinalis kanan. Kamera diletakkan pada umbilikus dalam port 10 mm, dan trokar 12 mm diletakkan pada ketinggian umbilikus di linea midklavikularis di samping hernia. Hal ini dikerjakan dengan hati-hati untuk menghindari cedera pembuluh darah epigastrika. Selanjutnya sebuah trokar 5 mm diletakkan tidak lebih rendah dari garis umbilikus secara langsung di atas kolon dekstra, dan trokar 5 mm yang terakhir diletakkan di kuadran kiri bawah. Penempatan trokar alternatif mencakup hanya 3 trokar, sebuah trokar 10 mm di umbilikus dan 2 trokar 12 mm masing-masing di samping umbilikus. Pemasangan trokar ini dilakukan secara cermat cukup jauh dari area inguinal untuk memberikan visualisasi yang memadai tanpa bidang yang "padat." Operasi laparoskopik repair hernia memerlukan pengetahuan yang rinci tentang anatomi intra-abdomen daerah ini.

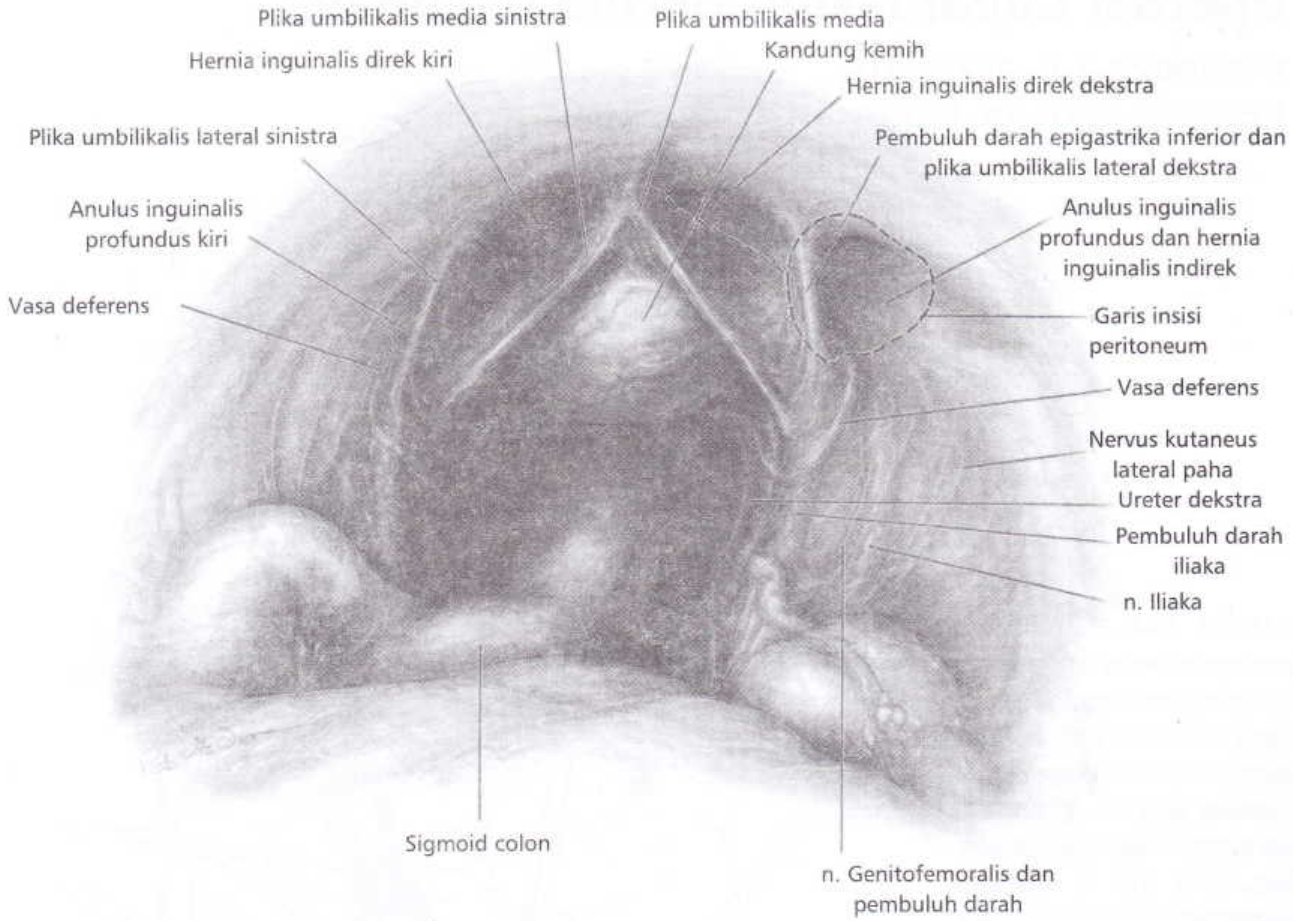

GAMBAR 26–2. Ilustrasi ini menunjukkan hernia inguinalis kanan, dan anatomi yang mencakup pembuluh darah epigastrika inferior, yang berjalan ke superior pada dinding abdomen anterior. Kemampuan memaparkan ligamentum Cooper memegang peranan penting. Plika umbilikalis media diperlihatkan tetapi di luar bidang sebagian besar repair anatomik. Vasa deferens dan bundel neurovaskular iliaka berjalan melalui dasar hernia inguinalis indirek dan perlu dihindari selama repair. Nervus kutaneus femoralis lateral juga dapat mengalami trauma dan perlu dihindari bilamana mesh distaples di tempat.

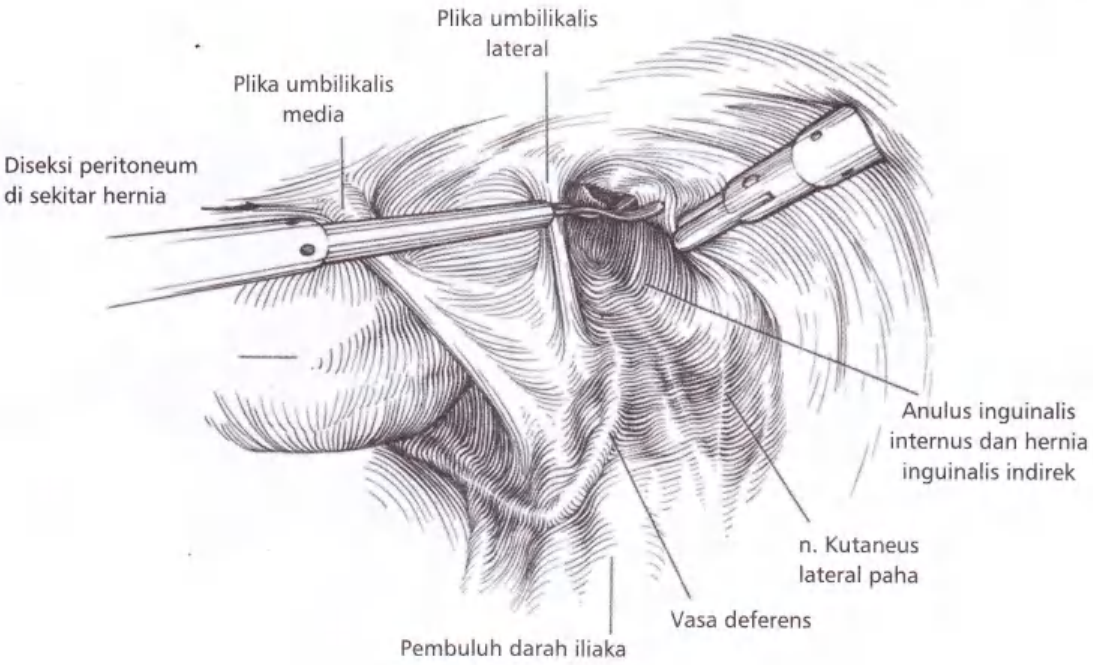

GAMBAR 26–3

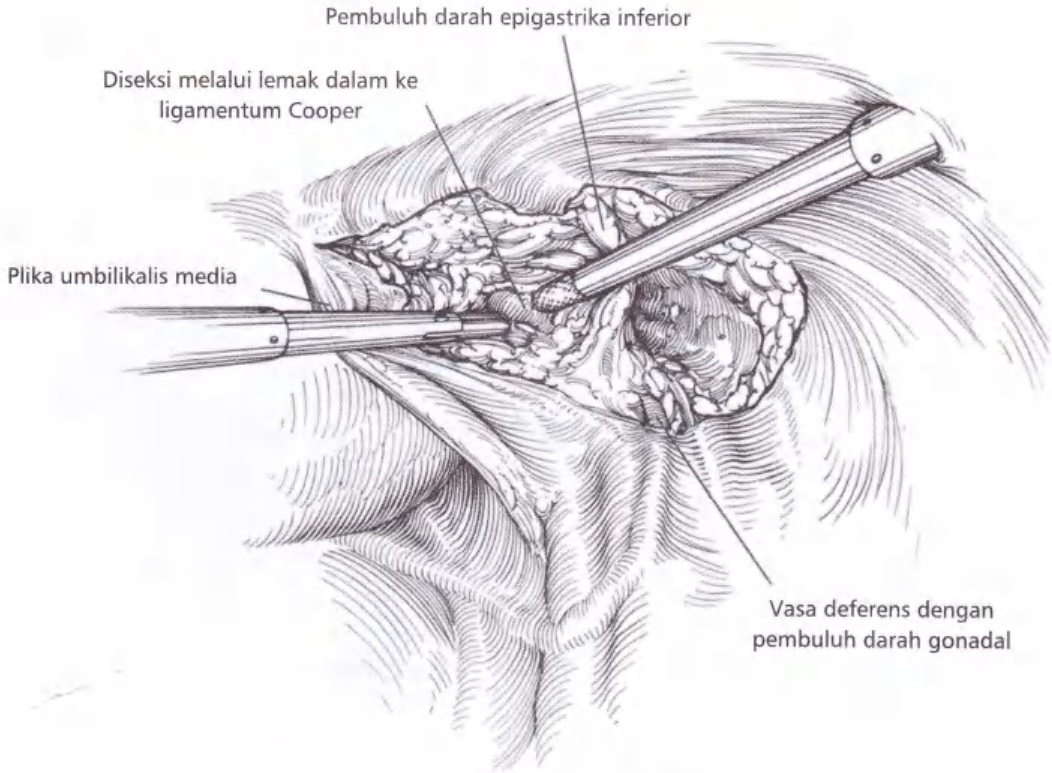

GAMBAR 26–4

GAMBAR 26–3 dan 26–4. Peritoneum pada anulus inguinalis internus diinsisi. Hal ini memungkinkan pemotongan kantong dan menghasilkan mobilisasi peritoneum sehingga mesh dapat diletakkan di belakang peritoneum. Hal ini dikerjakan secara cermat agar hanya peritoneum yang diinsisi. Segera setelah kantong dipotong atau direduksi, diseksi tumpul digunakan untuk memobilisasi peritoneum. Tindakan ini dikerjakan dengan hati-hati untuk menghindari pembuluh darah epigastrika, dan diseksi tumpul biasanya memaparkan ligamentum Cooper dengan mudah. Peritoneum dimobilisasi ke superior hingga fasia transversalis, ke lateral hingga krista iliaka anterior superior, ke medial hingga ke tuberkulum pubik, dan ke inferior hingga vasa deferens.

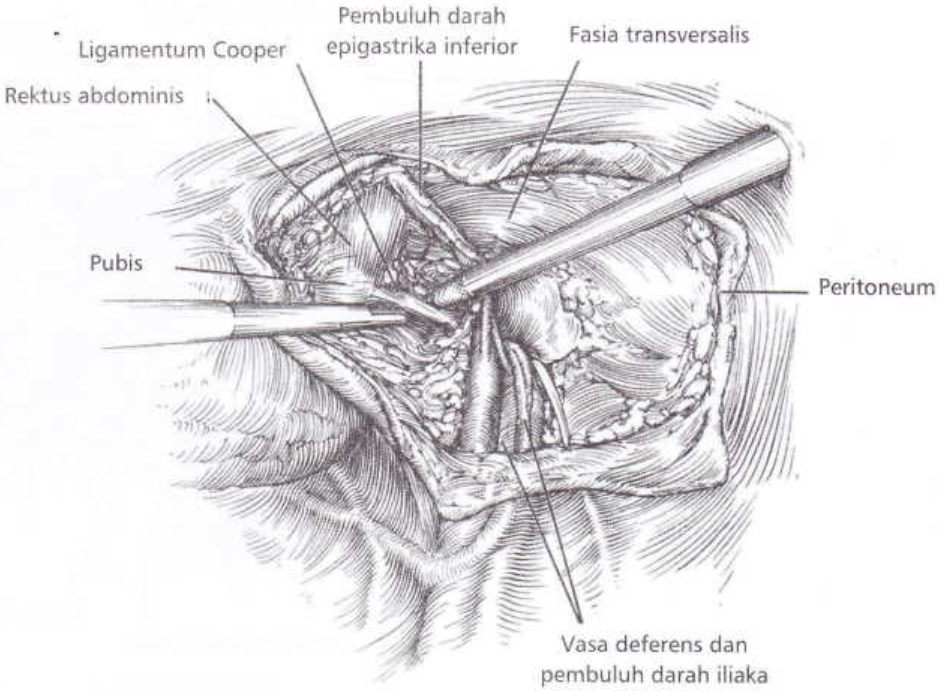

GAMBAR 26–5

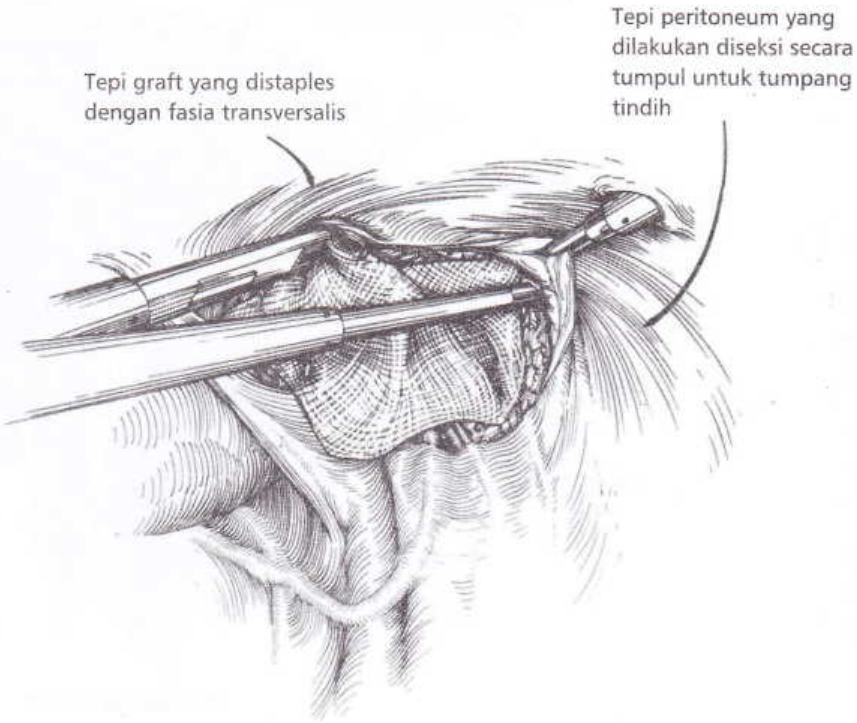

GAMBAR 26–6

GAMBAR 26–5 sampai 26–7. Selembar mesh polypropylene 5 x 7 cm selanjutnya diletakkan melalui trokar 12 mm dan difiksasi dengan staples hernia. Staples hernia digunakan untuk memfiksasi mesh dengan tuberkulum pubik, fasia transversalis, dan ke lateral dengan krista iliaka anterior superior. Tindakan staples ini dikerjakan dengan hati-hati untuk menghindari pemasangan staples di daerah bundel neurovaskular iliaka atau nervus kutaneus femoralis lateral.

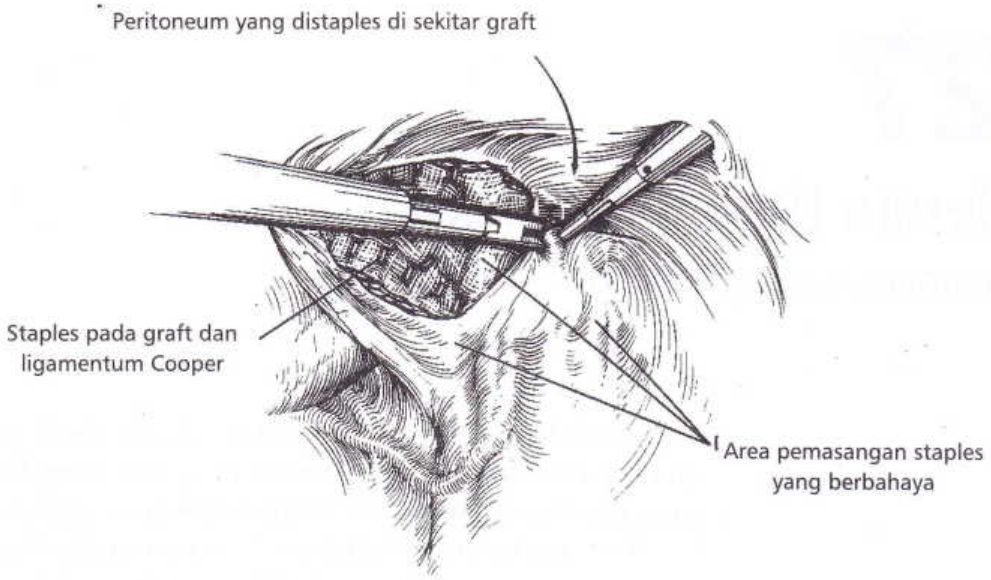

GAMBAR 26–7

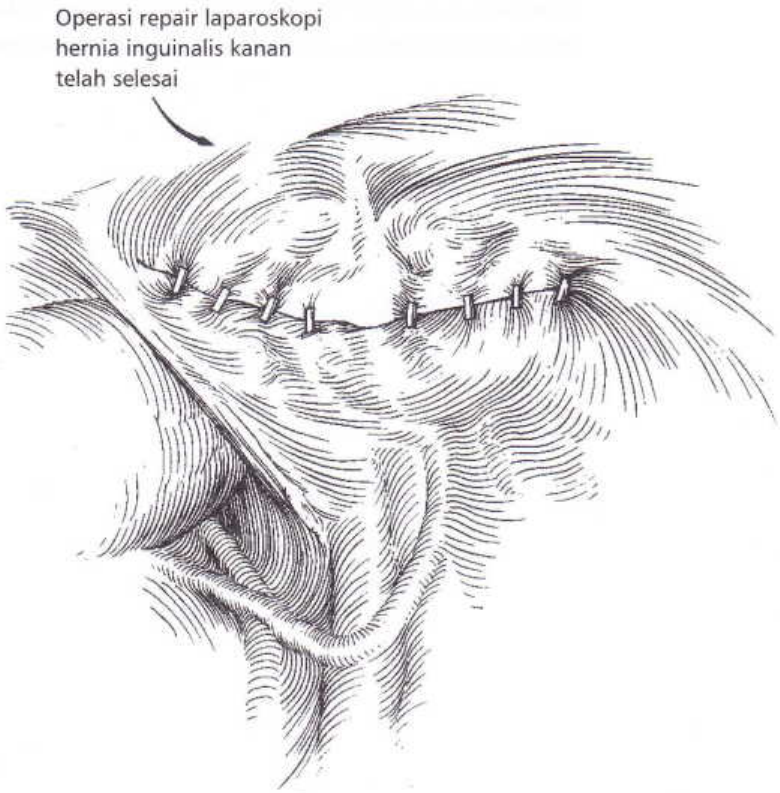

GAMBAR 26–8. Segera setelah mesh dipasang di tempat, peritoneum ditutupkan di atasnya untuk reperitonealisasi tempat tersebut.

27

Hernia Umbilikalis (ANAK)

NICHOLAS A. SHORTER M.D.

Hernia umbilikalis pada anak tidak sama dengan defek pada dewasa. Meskipun hernia umbilikalis pada orang dewasa sering kali mengalami inkarserata, hal ini jarang terjadi pada anak-anak. Dengan demikian, pendekatan ekspektatif dapat dilakukan pada hernia umbilikalis pada masa bayi, dan banyak hernia seperti ini yang menutup spontan dengan berlalunya waktu. Salah satu kaidah yang aman adalah hernia umbilikalis dapat diobservasi sampai anak mencapai usia 4 tahun, dengan harapan bahwa hernia akan menutup spontan. Jika hernia masih terbuka, kemungkinan resolusi spontan adalah minimal dan defek perlu direpair, lebih baik sebelum anak mencapai usia sekolah. Sekalipun penutupan komplit tidak terjadi, defek mungkin mengecil dan membuat tindakan bedah lebih sederhana.

Repair hernia umbilikalis pada anak-anak sebaiknya dilakukan di bawah anestesi umum karena relaksasi otot total diperlukan untuk mencegah herniasi usus melalui defek umbilikus selama repair. Jika anestesi terlalu ringan dan usus mengalami herniasi, prosedur yang sederhana menjadi lebih sulit dikerjakan.

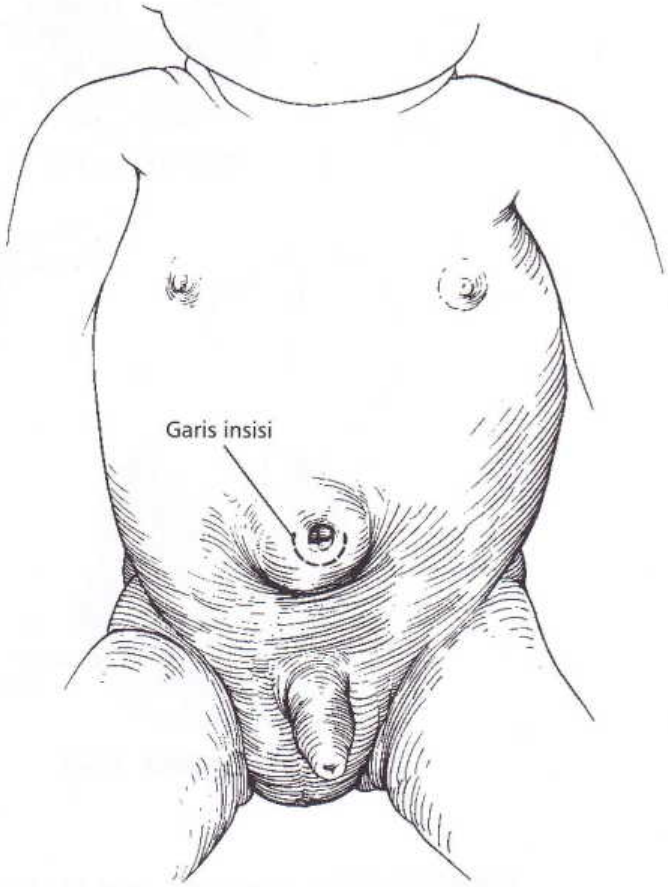

GAMBAR 27–1. Dengan penderita dalam posisi terlentang, insisi semisirkular kecil dibuat di sepanjang tepi inferior umbilikus dari jam 3 sampai jam 9. Insisi sebaiknya tidak melintasi umbilikus. Insisi diperdalam sampai lapisan fasia, dan sejumlah besar fasia disingkirkan dengan maksud untuk memperlihatkan jaringan yang baik.

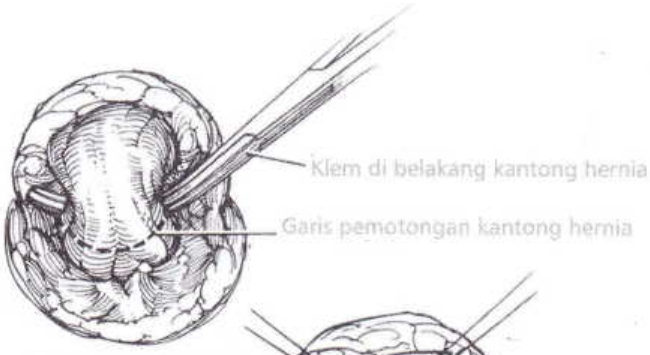

GAMBAR 27–2

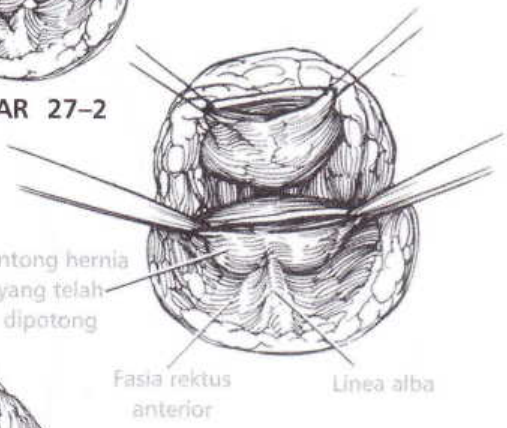

GAMBAR 27–3

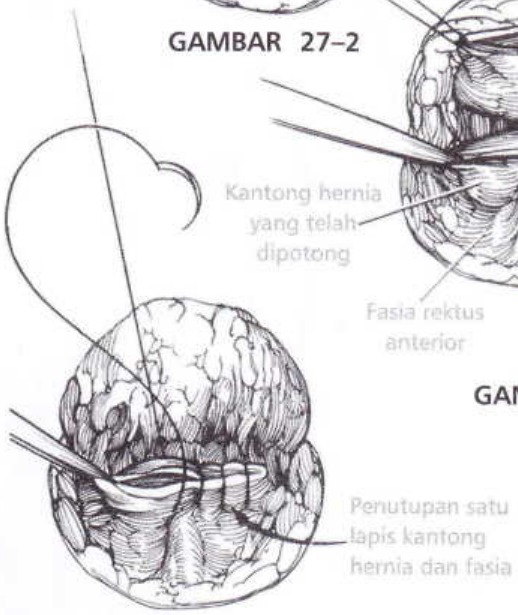

GAMBAR 27–4

GAMBAR 27–2. Dengan klem Kelly, kedua sisi kantong hernia dilakukan diseksi agar kantong hernia dapat dilingkupi. Kantong hernia lebih baik dibuka di sebelah distal dan dipotong total setelah kantong tampak kosong.

GAMBAR 27–3. Setelah kantong hernia dipotong, bagian kecil kantong yang melekat kulit umbilikus dapat ditinggal di tempat. Kantong hernia, yang masih melekat dengan dinding abdomen, sebaiknya dieksisi sampai jaringan fasia yang padat. Pada bebebarap kasus, fasia abdominalis sebenarnya terletak di sepanjang sisi kantong. Juga perlu diingat bahwa hernia umbilikalis dapat terjadi pada keadaan fasia garis tengah yang menipis dan melebar; dengan demikian, jaringan di sebelah superior dan inferior defek kemungkinan tidak cukup kuat.

GAMBAR 27–4. Sejumlah metode penutupan telah dilukiskan untuk repair hernia umbilikalis, tetapi penulis menemukan bahwa penutupan dengan jahitan satu-satu yang sederhana cukup memadai. Penutupan ini dapat dilakukan secara transversal atau vertikal. Bilamana fasia di garis tengah cukup tipis, repair yang lebih baik dilakukan dengan penutupan secara vertikal. Pada anak-anak, benang absorbable seperti Vicryl atau Dexon digunakan dan menghindari masalah lebih lanjut yang kemungkinan terjadi akibat adanya benang non-absorbable yang terus menerus. Bagaimanapun, pada penderita remaja yang jarang, dianjurkan menggunakan benang non-absorbable seperti Prolene karena stres tambahan selama penyembuhan. Selanjutnya bagian belakang umbilikus dikaitkan dengan fasia, dan insisi ditutup.

28

Hernia Umbilikalis (DEWASA)

JOSEPH A. MOYLAN, M.D.

Pada hernia umbilikalis yang besar, pengangkatan umbilikus sebaiknya didiskusikan dengan penderita selama masa pra-bedah. Tergantung pada ukuran hernia umbilikalis, umbilikus mungkin dapat atau tidak mungkin diselamatkan.

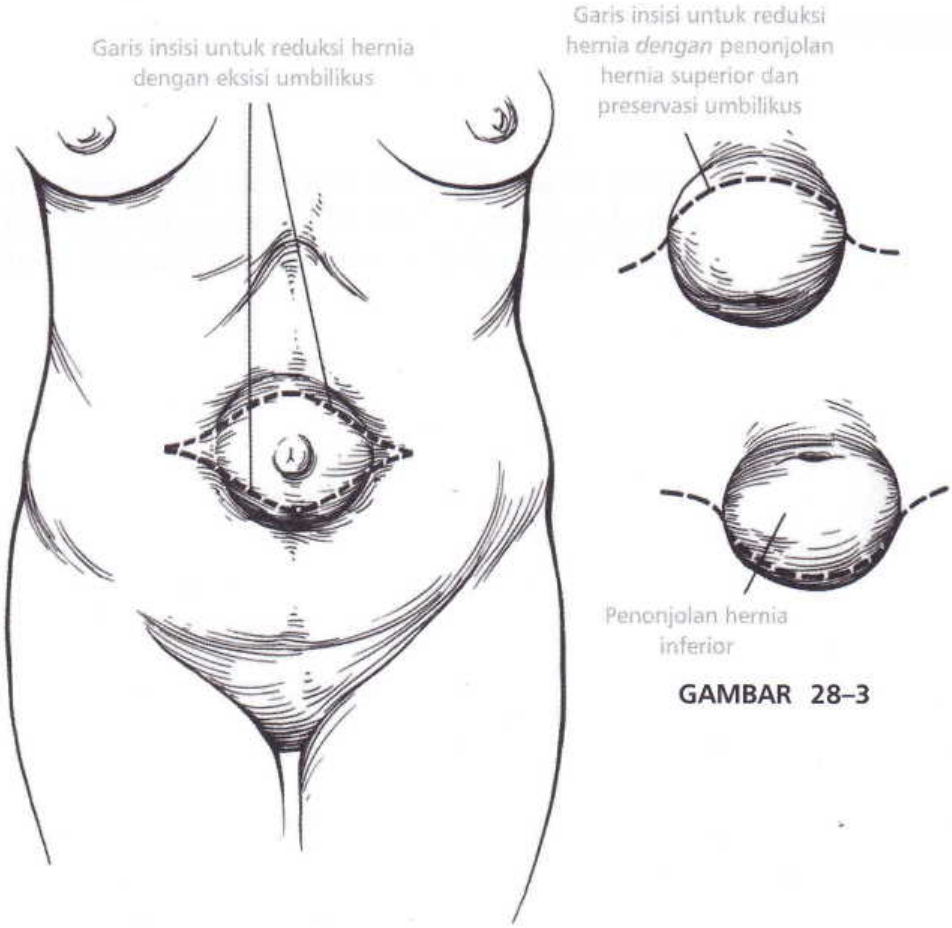

GAMBAR 28–2

GAMBAR 28–3

GAMBAR 28–1. Untuk mengangkat umbilikus, insisi elips dibuat setelah dilakukan preparasi dan drapping abdomen secara steril.

GAMBAR 28–2 dan 28–3. Untuk preservasi umbilikus, insisi semilunar dapat ditempatkan, baik di atas ataupun di bawah umbilikus, tergantung pada lokasi penonjolan hernia.

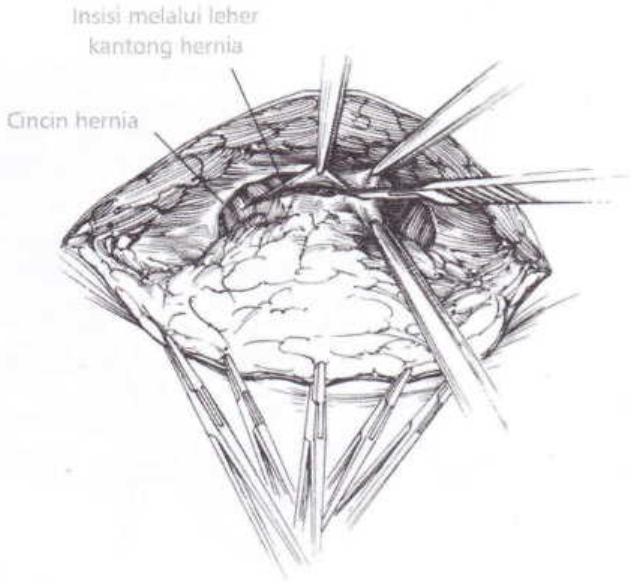

GAMBAR 28–4. Diseksi selanjutnya diperluas sampai fasia abdominalis anterior, dengan mengangkat flap ke superior dan inferior. Kantong hernia diidentifikasi melingkar, dan insisi dibuat secara cermat melalui kantong hernia sendiri. Isi intra-abdomen direduksi, jika mungkin.

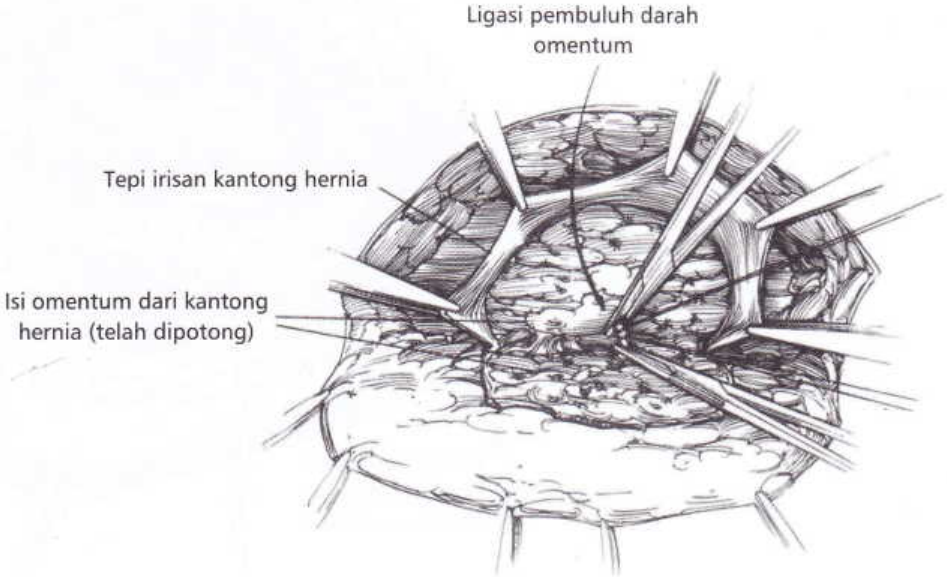

GAMBAR 28–5. Kadang kala, omentum mungkin mengalami inkarserata pada hernia, yang kemungkinan perlu direseksi dengan kontrol pembuluh darah omentum yang cermat dengan ligasi.

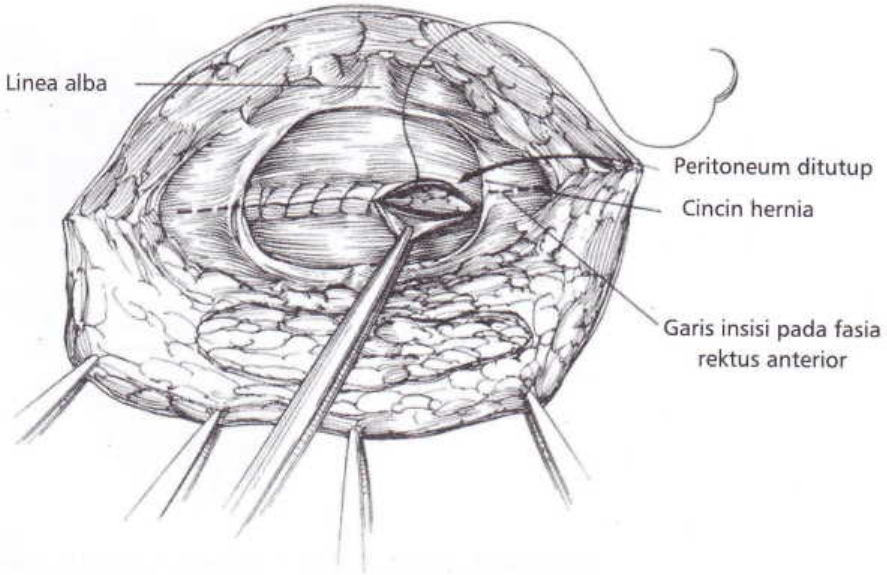

GAMBAR 28–6. Tepi kantong hernia dipegang, dan peritoneum ditutup secara transversal dengan jahitan jelujur.

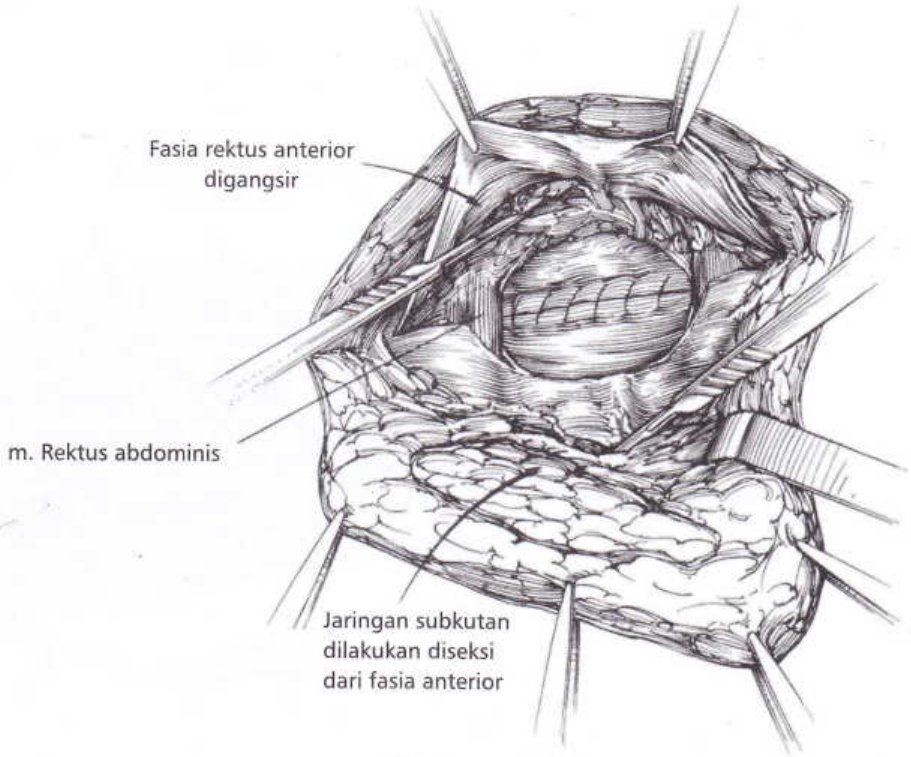

GAMBAR 28–7

GAMBAR 28–7 sampai 28–10. Tergantung kelemahan fasia rektus anterior, fasia kemungkinan dapat ditumpang tindihkan secara transversal untuk memperkuat area operasi atau ditutup dengan jahitan berbentuk delapan (figure-of-eight) satu lapis.

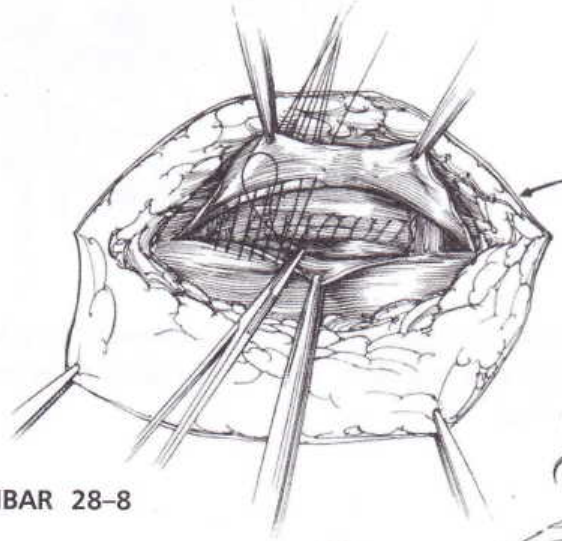

GAMBAR 28–8

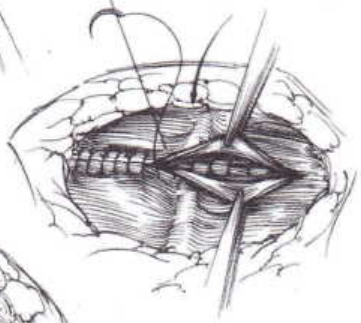

GAMBAR 28–10

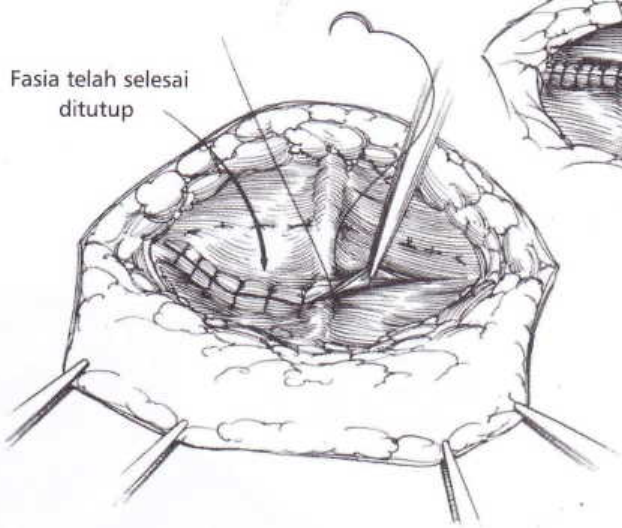

GAMBAR 28–9

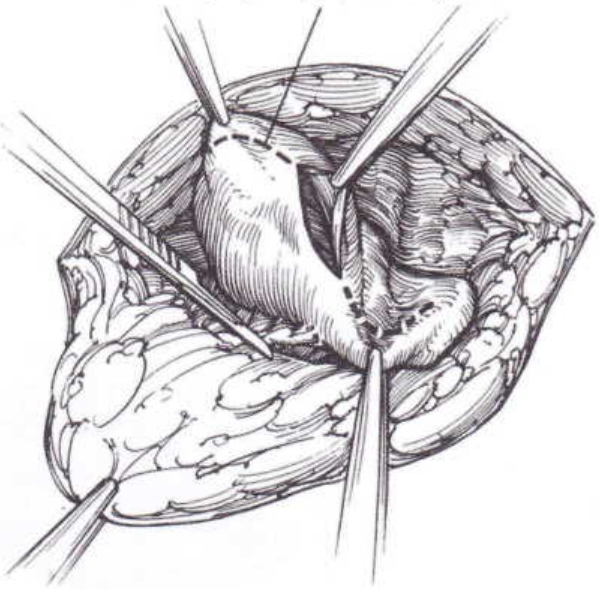

GAMBAR 28–11. Kadang kala, usus halus mengalami strangulasi di dalam hernia umbilikalis. Di saat kantong hernia dibebaskan, apeks kantong hernia diinsisi dan usus yang mengalami strangulasi diidentifikasi.

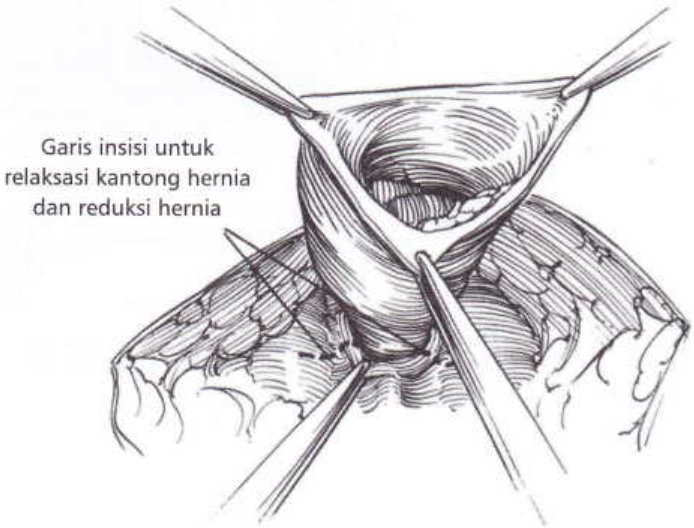

GAMBAR 28–12. Untuk mempermudah reseksi usus halus melalui pendekatan ini, kantong hernia diperlebar ke arah transversal dengan memotong fasia dinding abdomen anterior, fasia posterior, dan peritoneum dengan retraksi otot rektus ke lateral.

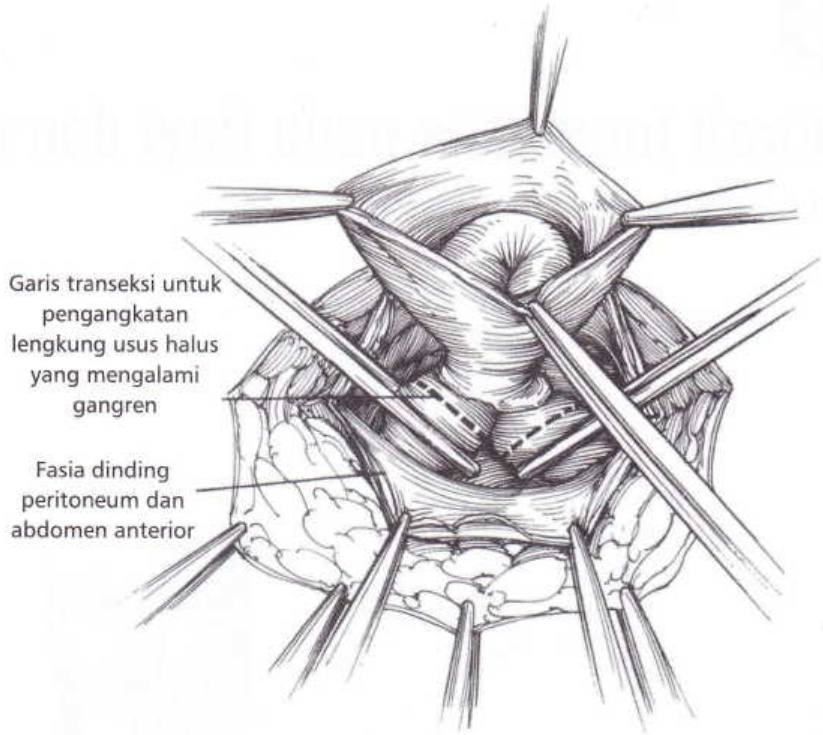

GAMBAR 28–13. Reseksi usus halus dilakukan dengan cara yang lazim seperti yang diilustrasikan. Selanjutnya peritoneum dan fasia ditutup secara transversal dua lapis.

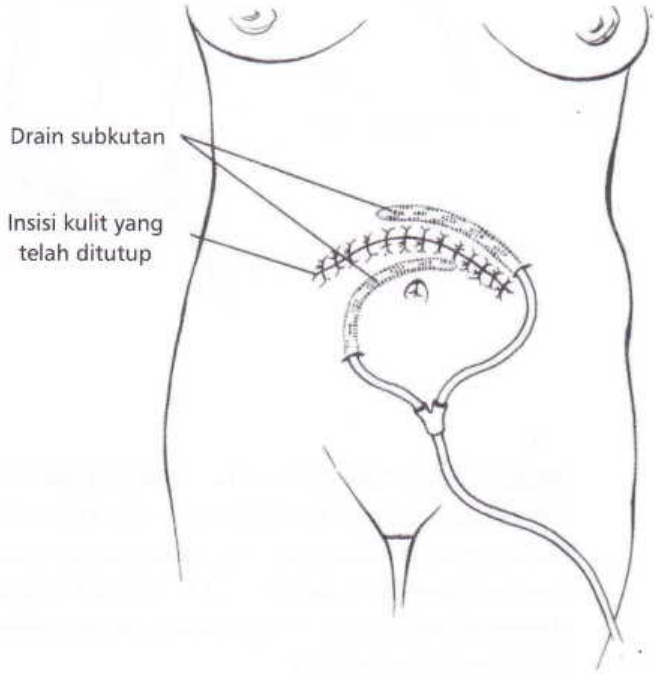

GAMBAR 28–14. Drain subkutan sebaiknya digunakan bilamana terdapat diseksi subkutan yang luas dan terdapat risiko timbulnya seroma.

29

Herniorafi Inguinalis pada Bayi dan Anak-anak

HOWARD C. FILSTON, M.D.

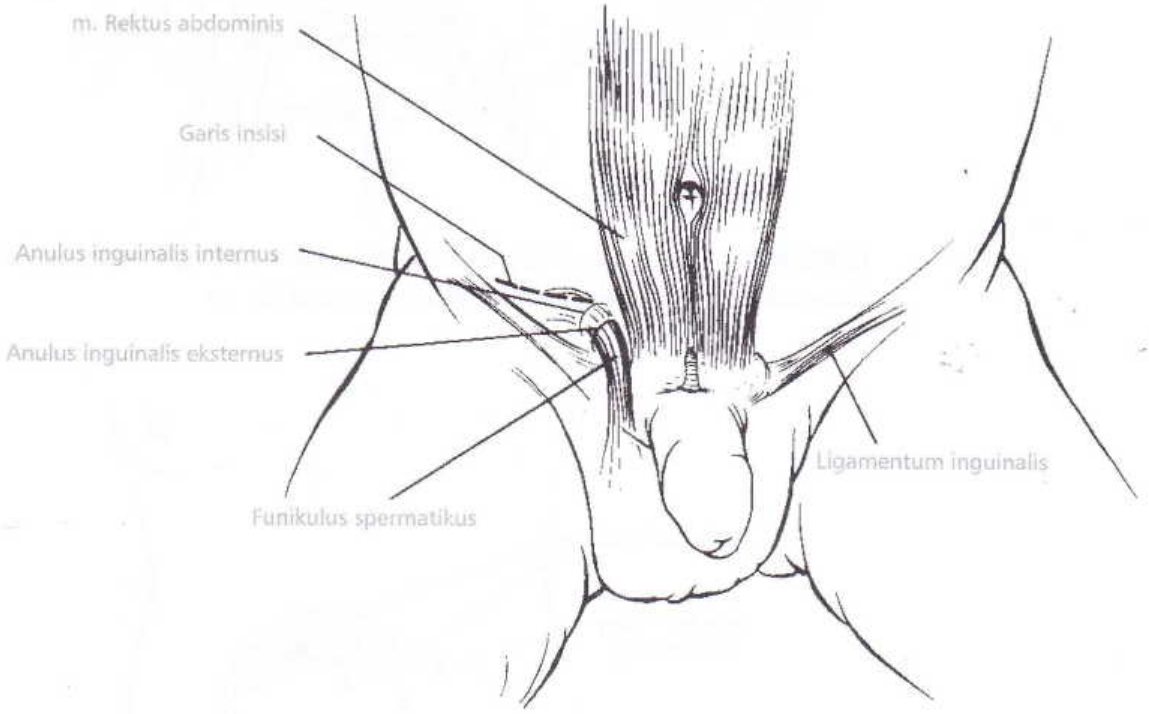

GAMBAR 29–1. Penempatan insisi memegang peranan yang *sangat penting*. Insisi sebaiknya ditempatkan sesuai garis kulit (transversal), dan ujung medial insisi sebaiknya tidak berada lebih medial dari ketinggian tuberkulum pubik dan sebaiknya ditempatkan sekitar 1 cm di atas tuberkulum pubik. Pada bayi yang kecil, tuberkulum pubik paling baik ditentukan lokasinya dengan melakukan palpasi ligamentum inguinalis dan mengidentifikasi tempat dimana ligamentum ini melekat ke tulang, yang merupakan tuberkulum pubik.

Penempatan insisi yang terlalu medial dapat menyebabkan operasi memasuki fasia rektus. Diseksi otot rektus yang tidak sengaja, yang dikelirukan dengan kremaster, dapat menimbulkan elevasi kandung kemih ketimbang kantong hernia ke dalam luka operasi.

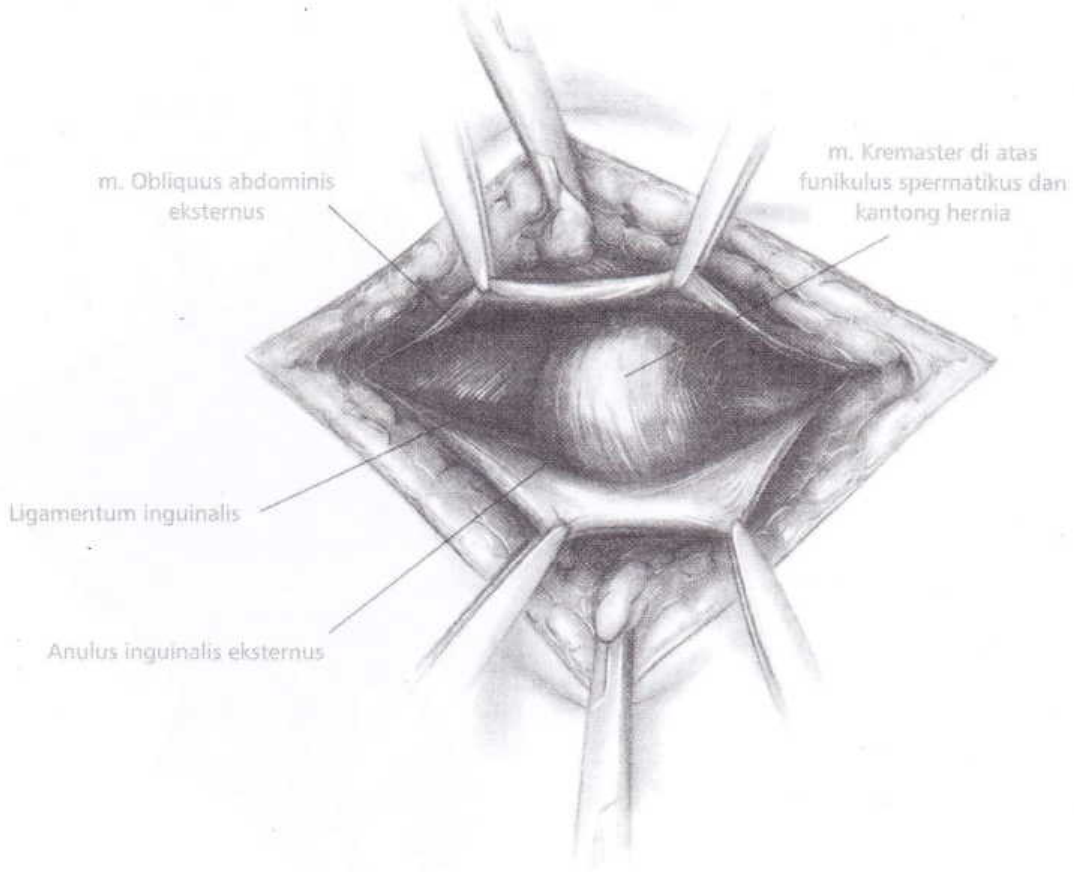

GAMBAR 29–2. Jaringan subkutan dibebaskan secara tumpul sampai fasia Scarpa, yang diinsisi dan diperlebar dengan gunting, yang memaparkan aponeurosis obliquus abdominis eksternus. Aponeurosis diinsisi ke arah transversal dan dibuka penuh sepanjang insisi kulit, dengan menghindari membuka anulus inguinalis eksternus sendiri. Klem diletakkan pada masing-masing tepi fasia obliquus abdominis eksternus untuk identifikasi lebih lanjut dan untuk traksi tepi bawah, dan permukaan dorsal aponeurosis obliquus abdominis eksternus dilakukan diseksi secara cermat hingga ligamentum inguinalis diidentifikasi. Diseksi dilanjutkan ke medial pada ligamentum inguinalis sampai perlekatan ligamentum ke tuberkulum pubik diidentifikasi. Ini merupakan krus dorsal dari anulus inguinalis eksternus. Selanjutnya 180 derajat lateral anulus diidentifikasi, bersamaan dengan funikulus spermatikus yang tertutup kremaster dan kantong hernia. Identifikasi positif perlu ditetapkan dengan cara memasukkan gunting berujung tumpul melalui anulus ke dalam skrotum. Otot kremaster selanjutnya dibelah secara tumpul dengan klem pada suatu titik yang melapisi tulang pubis untuk menghindari cedera dinding langsung, dan kantong hernia dijepit lemah lembut dan dielevasikan ke dalam luka operasi.

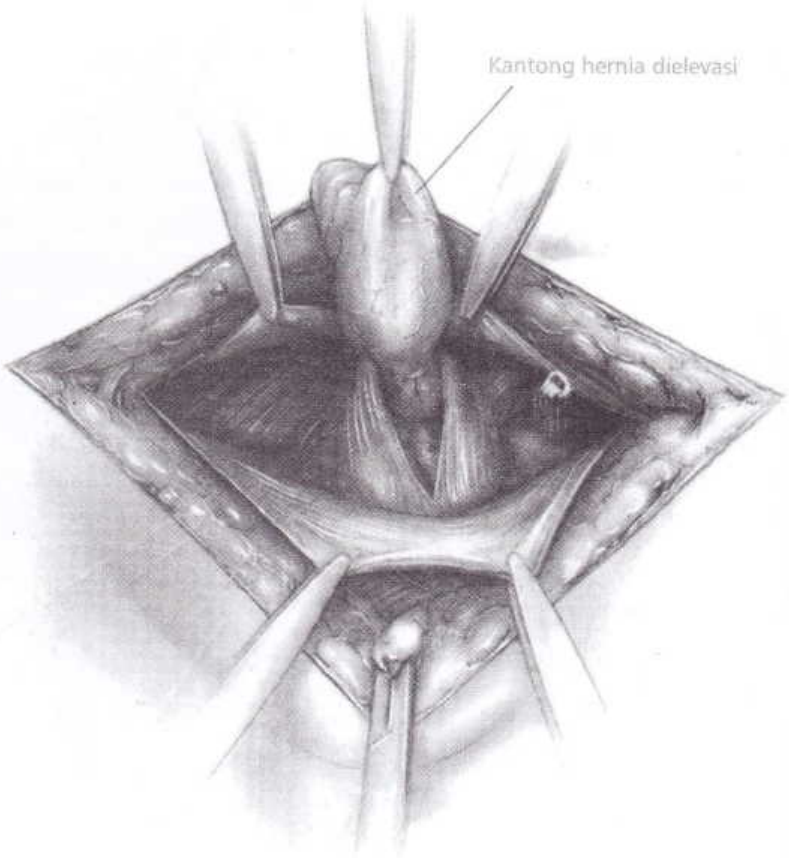

GAMBAR 29–3. Serabut kremaster dilakukan diseksi secara tumpul dari kantong hernia. Kantong hernia dan funikulus spermatikus dilingkungi pada level tuberkulum pubik; seluruh funikulus spermatikus dan kantong hernia dielevasi ke dalam luka operasi. Kantong hernia dilakukan diseksi tumpul dari funikulus spermatikus dengan identifikasi yang cermat terhadap pembuluh darah dan vasa deferens.

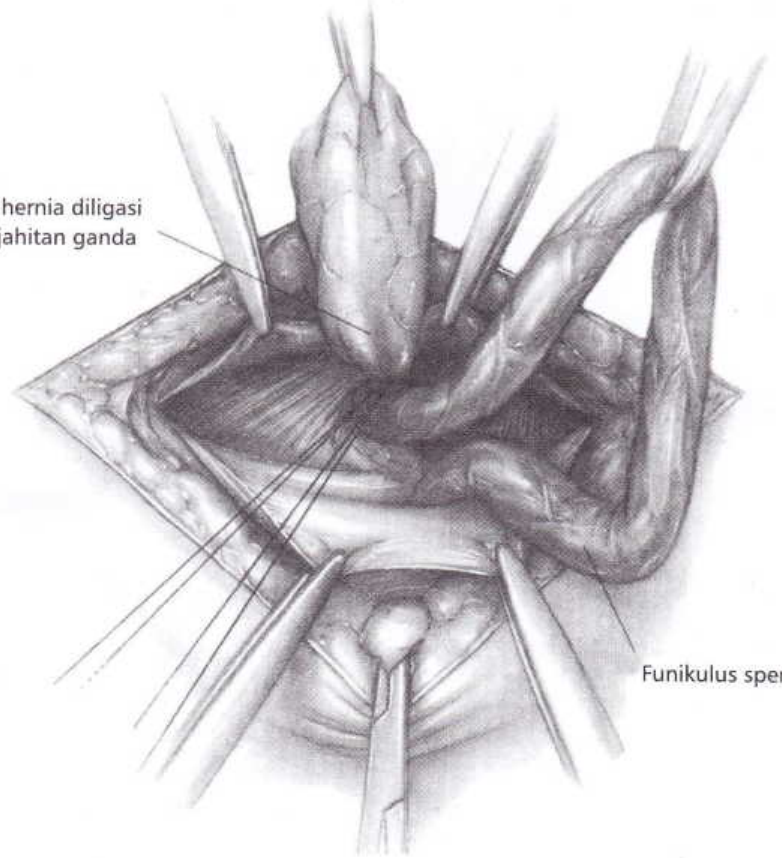

GAMBAR 29–4. Kantong hernia dipotong dan dilakukan diseksi sampai anulus inguinalis internus. Sering kali terdapat "lembaran" pendek fasia transversalis dan aponeurosis transversus abdominalis yang melingkari funikulus spermatikus dan kantong hernia, yang sebaiknya diinsisi untuk memungkinkan diseksi penuh kantong hernia hingga anulus inguinalis internus. Setelah palpasi untuk memastikan tidak ada komponen atau isi lain yang terselip ke dalam kantong, selanjutnya kantong hernia dipuntir dan diligasi ganda dengan benang non-absorbable 3 – 0 dan kelebihan kantong hernia dieksisi. Kecuali terdapat hidrokel non-komunikans atau komunikans kecil, diseksi kantong distal lebih lanjut tidak diperlukan. Testis dikembalikan secara cermat ke dalam skrotum dan diletakkan dalam skrotum sepenuhnya untuk memastikan bahwa funikulus spermatikus berada dalam skrotum dan tidak terjepit dalam penyembuhan jaringan parut herniorafi.

GAMBAR 29–5

GAMBAR 29–6

GAMBAR 29–5 dan 29–6. Perhatian tidak perlu diberikan pada anulus inguinalis eksternus karena anulus ini tidak terbuka, dan aponeurosis obliquus abdominis eksternus dapat ditutup dengan jahitan jelujur benang absorbable. Jaringan subkutan diaproksimasikan kembali dengan jahitan benang catgut, dan kulit ditutup dengan jahitan subkutikular dari bahan absorbable seperti chromic catgut halus. Collodion biasanya dipasang di luka sebagai pembalut.

30

Hidrokelektomi

NICHOLAS A. SHORTER, M.D.

Hidrokel primer (yaitu tidak disebabkan oleh prosesus vaginalis persisten) benar-benar sangat jarang terjadi pada kelompok usia anak-anak. Hidrokel kadang kala terjadi setelah operasi herniorafi tetapi biasanya sembuh spontan dalam waktu sekitar 6 bulan. Pada penderita yang jarang dimana hidrokel tidak hilang spontan atau berespons terhadap aspirasi jarum, dan sekalipun pada keadaan yang lebih jarang dimana ahli bedah menyatakan, bahwa tidak ada prosesus vaginalis persisten, hidrokelektomi primer sebaiknya dilakukan, setelah eksplorasi yang menyeluruh.

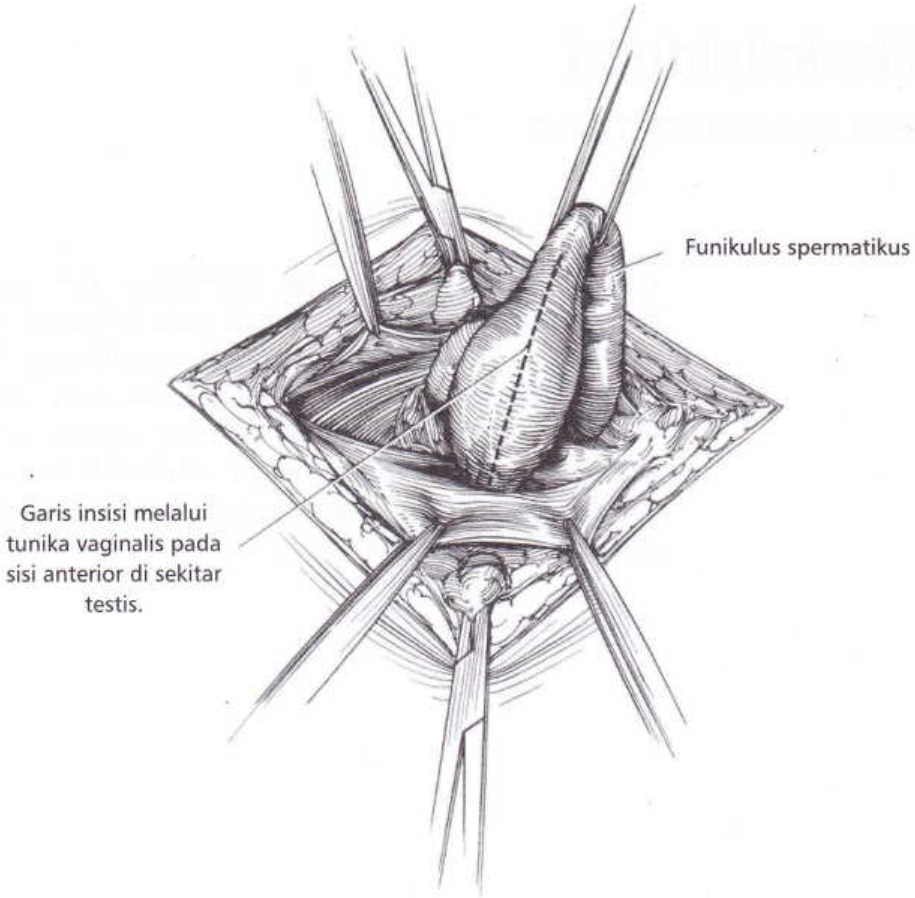

GAMBAR 30–1. Hidrokelektomi dapat dikerjakan melalui insisi inguinalis atau skrotal. Tunika vaginalis dimobilisasi dari skrotum dan dibuka di sebelah anterior, yang akan memaparkan testis. Tindakan ini dikerjakan dengan cermat untuk mempreservasi penggantung skrotum yang paling distal untuk memastikan bahwa testis masih terfiksasi di skrotum.

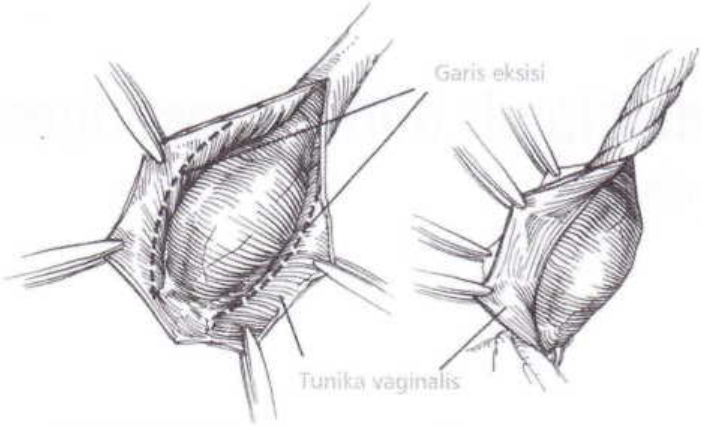

GAMBAR 30–2 GAMBAR 30–3

GAMBAR 30–2 dan 30–3. Setelah tunika vaginalis dimobilisasi, kelebihan tunika vaginalis dieksisi, sisanya dibalik di belakang testis dan funikulus spermatikus, dan kedua sisi tunika dijahit di garis tengah posterior dengan menggunakan benang absorbable.

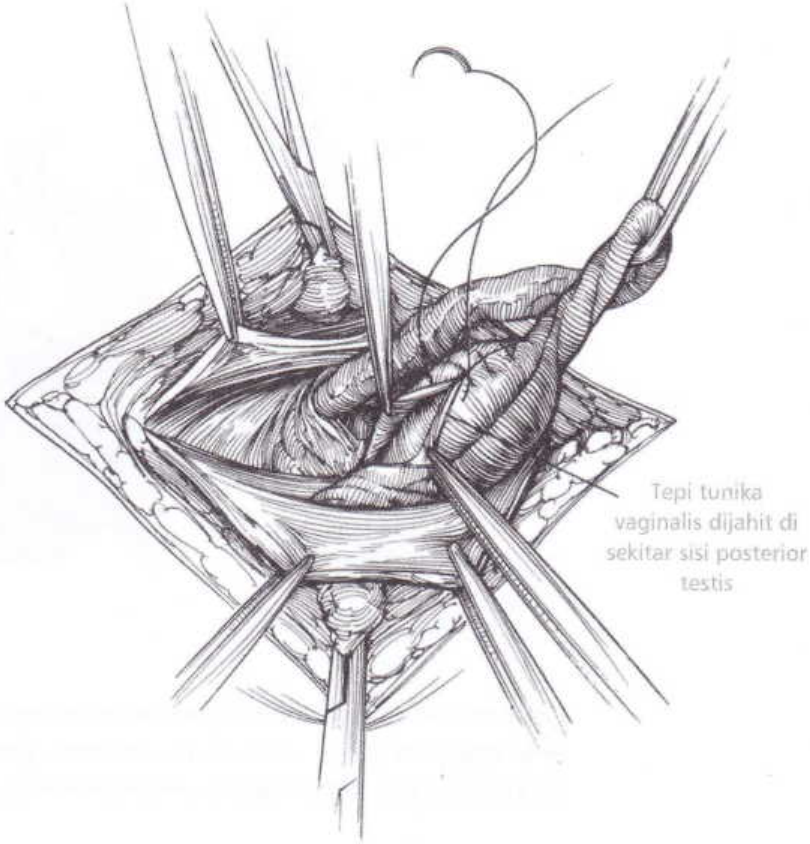

GAMBAR 30–4. Testis dikembalikan ke skrotum, dan insisi ditutup dengan cara standar.

31

Hidrokelektomi: Bottle Procedure

LOWELL R. KING, M.D.

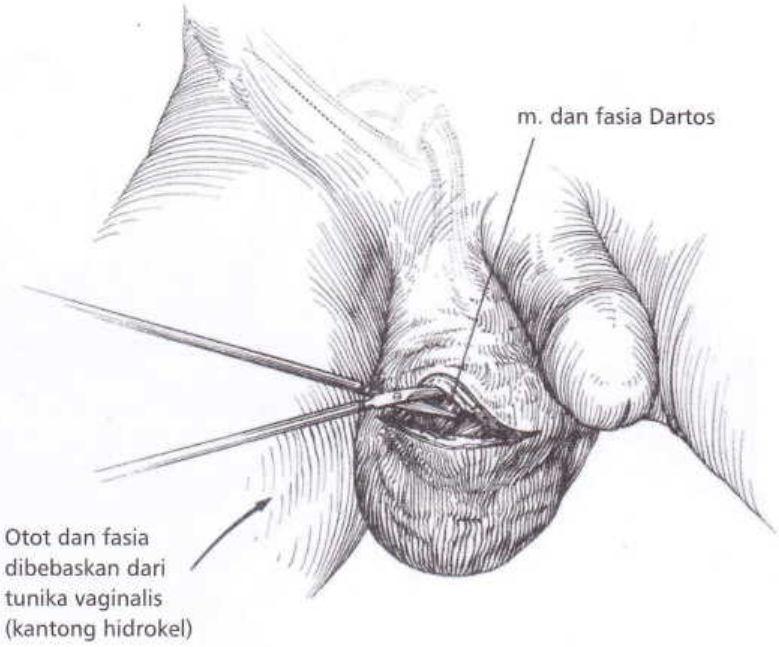

GAMBAR 31–1. Bilamana mungkin, skrotum dibuka secara transversal. Karena rugae dan pembuluh darah dalam kulit skrotum berjalan horizontal, maka perdarahan yang terjadi lebih sedikit. Jaringan parut biasanya tidak terlihat bilamana penyembuhan berlangsung komplit.

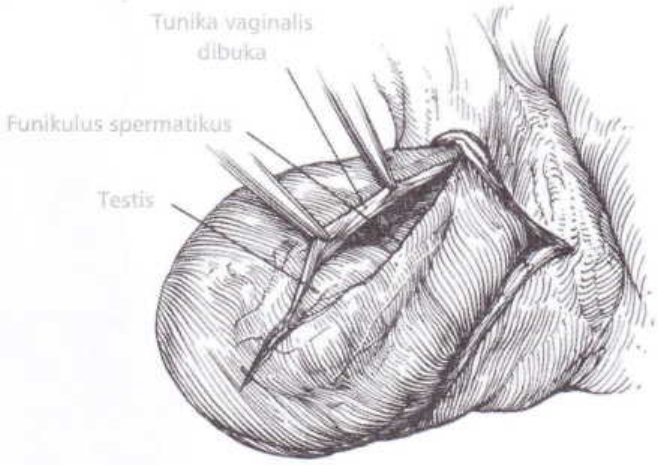

GAMBAR 31–2. Dinding hidrokel, yaitu tunika vaginalis, dibuka dengan arah longitudinal dan di sebelah ventral, jauh dari struktur funikulus spermatikus. Tindakan ini memaparkan testis, epididimis, dan funikulus spermatikus bagian bawah.

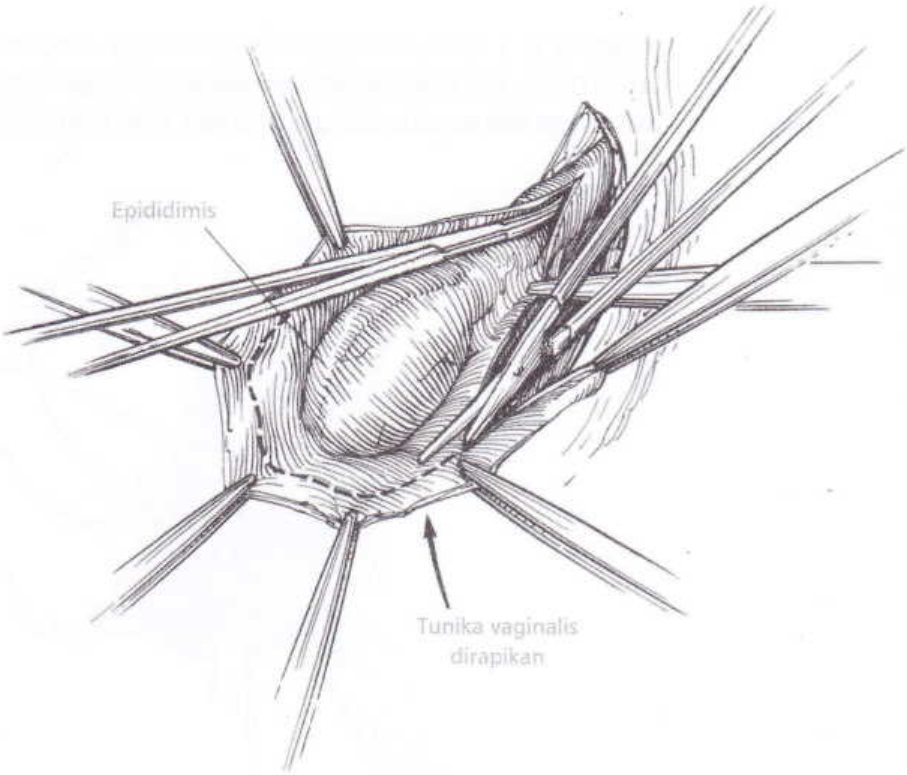

GAMBAR 31–3. Kelebihan tunika vaginalis direseksi, dengan meninggalkan lebar manset 1,5 sampai 2 cm yang melekat pada testis. Klem tumpul ditelusurkan sepanjang funikulus spermatikus di dalam tunika vaginalis. Jika klem masuk ke dalam kavum peritoneum, hidrokel disebut sebagai *komunikans*. Dengan kata lain, hernia inguinalis indirek ditemukan dan dapat direpair melalui insisi inguinal kedua.

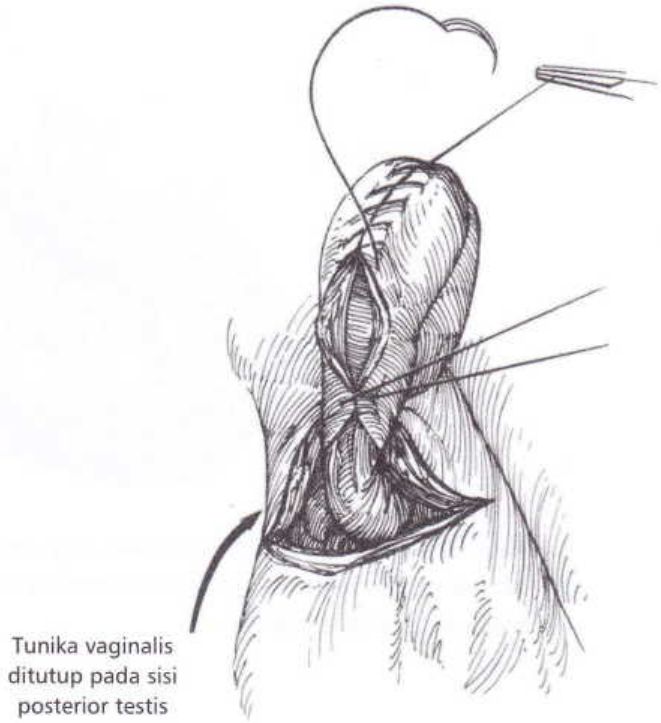

GAMBAR 31–4. Tunika vaginalis diinversikan sehingga permukaan serosa sekarang menghadap ke tunika Dartos. Tepi tunika vaginalis diaproksimasikan dengan jahitan jelujur. Hal ini dilakukan secara cermat agar tidak menutup ujung proksimal yang terlalu ketat di sekitar funikulus spermatikus.

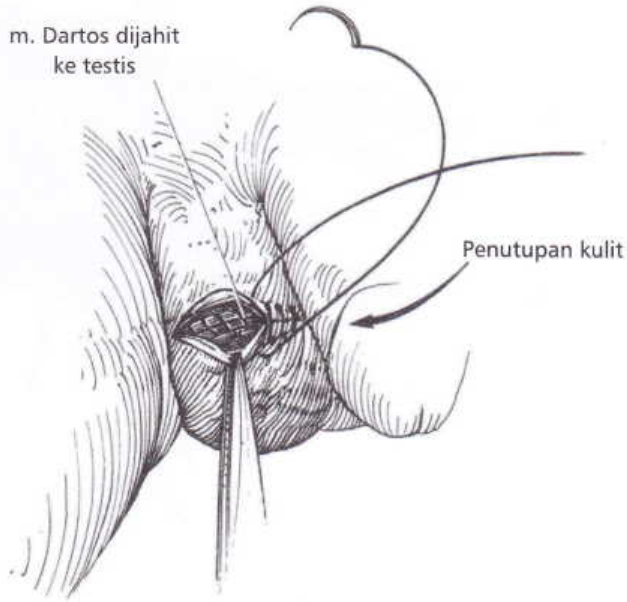

GAMBAR 31–5. Testis dijahit ke otot Dartos dengan benang absorbable pada dua atau tiga titik untuk mencegah torsio atau retraksi. Otot Dartos dan kulit ditutup dalam lapisan yang berbeda. Hemostasis yang cermat memegang peranan penting untuk mencegah hematom. Balut tekan juga dianjurkan sekurang-kurangnya selama satu atau dua jam selama masa paska-bedah.

32

Herniorafi Preperitoneal

JOSEPH A. MOYLAN, M.D.

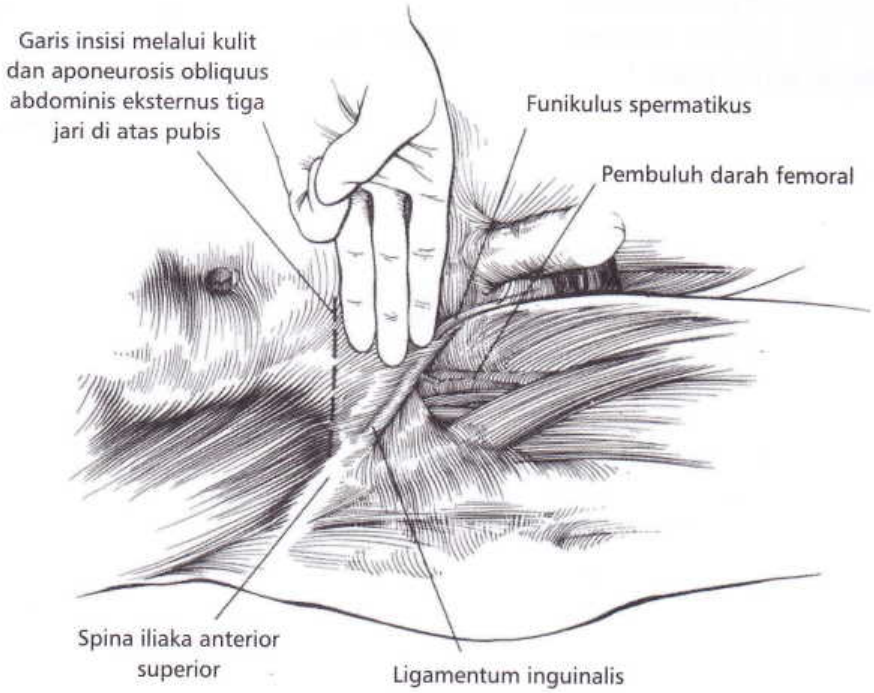

GAMBAR 32–1. Memperlihatkan anatomi topikal area inguinalis. Insisi melalui kulit dan fasia aponeurosis eksterna dibuat sekitar tiga jari di atas simfisis pubis.

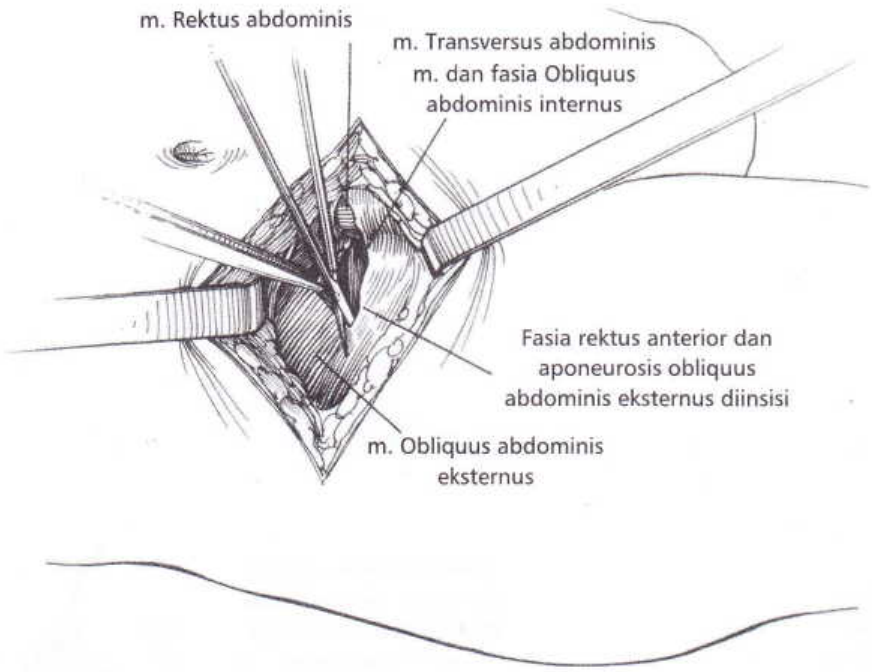

GAMBAR 32–2. Aponeurosis obliquus abdominis eksternus dan fasia rektus anterior diinsisi, yang memaparkan otot transversus abdominis, otot obliquus abdominis eksternus, dan otot rektus.

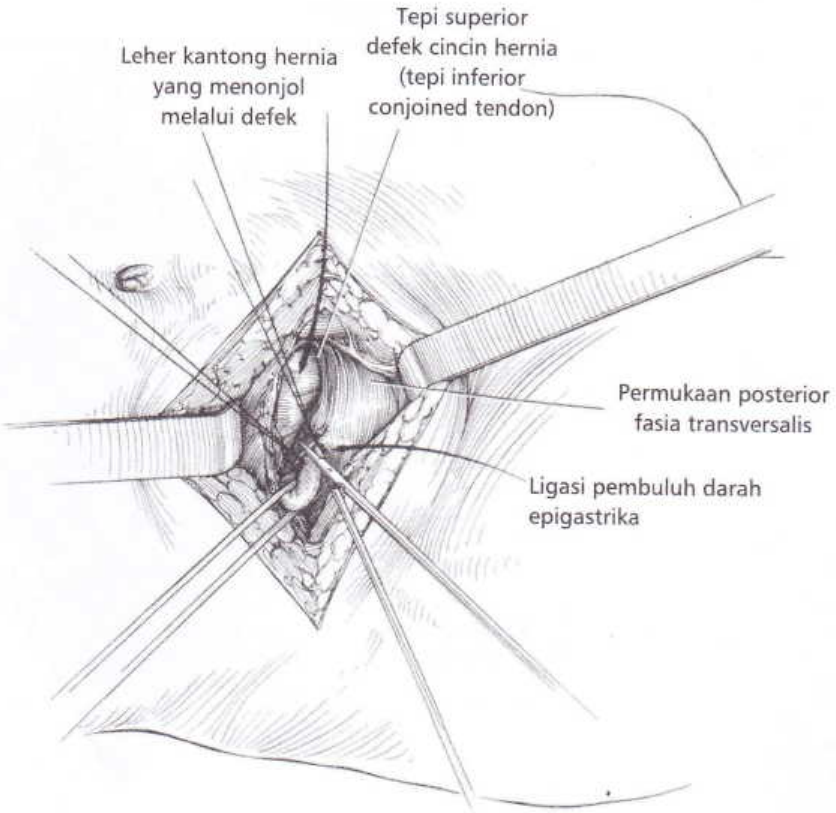

GAMBAR 32–3. Otot rektus diretraksi ke medial, dan otot transversus abdominis, otot obliquus abdominis internus, dan fasia transversalis diinsisi ke lateral, yang memaparkan ruang pre-peritoneal. Pembuluh darah epigastrika diidentifikasi dan dapat dipotong pada paparan tambahan. Funikulus spermatikus dilingkungi pada anulus inguinalis internus, yang memaparkan baik area hernia direk maupun indirek. Hernia direk ditemukan di sebelah medial pembuluh darah epigastrika inferior.

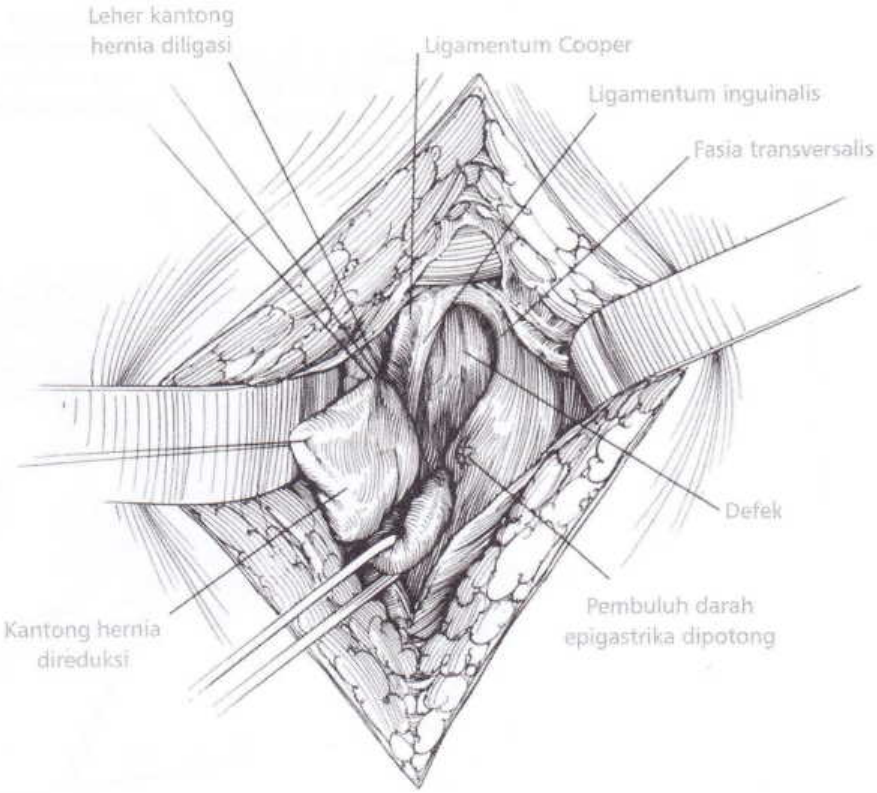

GAMBAR 32–4. Selanjutnya kantong hernia dilakukan diseksi bebas dan diretraksi ke dalam ruang preperitoneal sehingga kantong hernia dapat dibuka dan leher kantong hernia diligasi dengan diikat seutas benang. Defek direk tampaknya dibatasi di sebelah superior oleh fasia transversalis dan sebelah inferior oleh sebagian ligamentum ilioinguinalis.

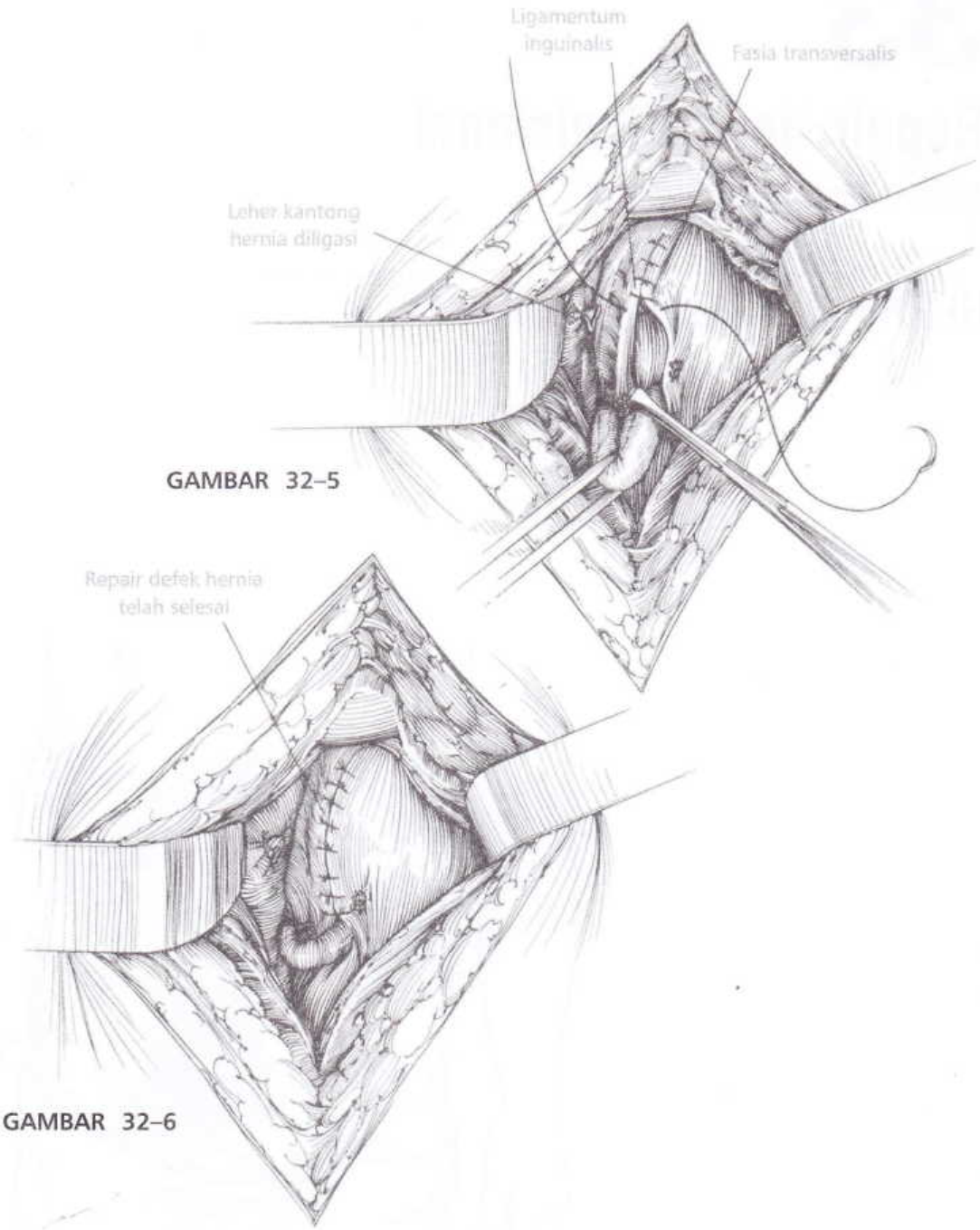

GAMBAR 32–5

GAMBAR 32–6

GAMBAR 32–5. Fasia transversalis diaproksimasikan dengan jahitan satu-satu dengan traktus iliopubik, yang dimulai sebelah medial dan berlanjut ke lateral, yang akan memberikan obliterasi area defek direk.

GAMBAR 32–6. Herniorafi diselesaikan dengan cara aproksimasi fasia dan serabut muskular dari otot transversus abdominis internal dan fasia obliquus abdominis eksternus. Kulit ditutup dengan cara yang lazim dengan jahitan satu-satu.

33

Repair Hernia Insisional

JOHN P. GRANT, M.D.

HERNIA INSISIONAL KECIL

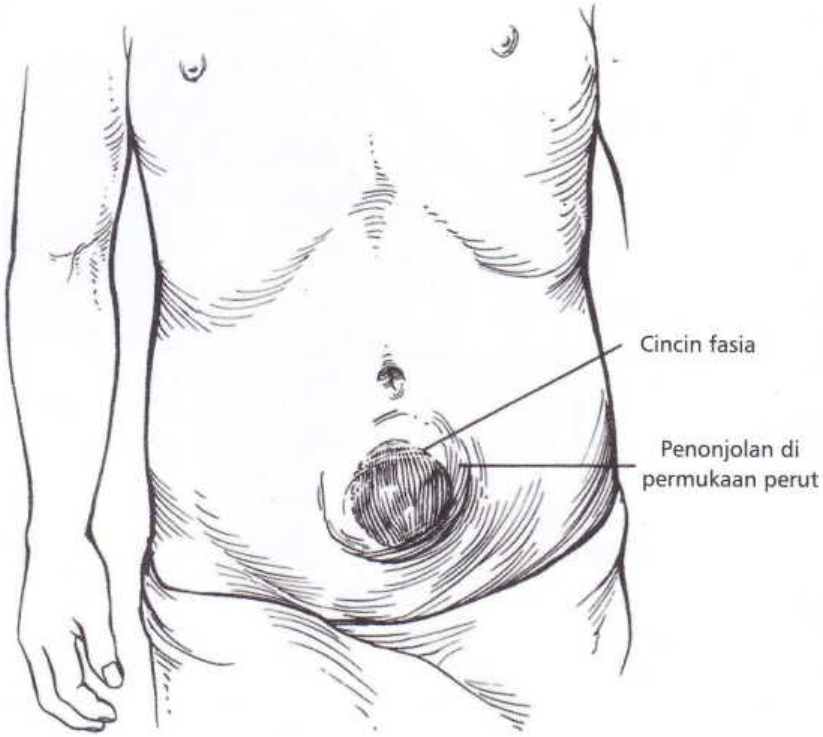

GAMBAR 33–1. Jaringan parut sebelumnya dieksisi, dan insisi diperluas ke dalam jaringan parut hernia, yang dilakukan dengan hati-hati agar tidak menimbulkan kerusakan isi kantong hernia.

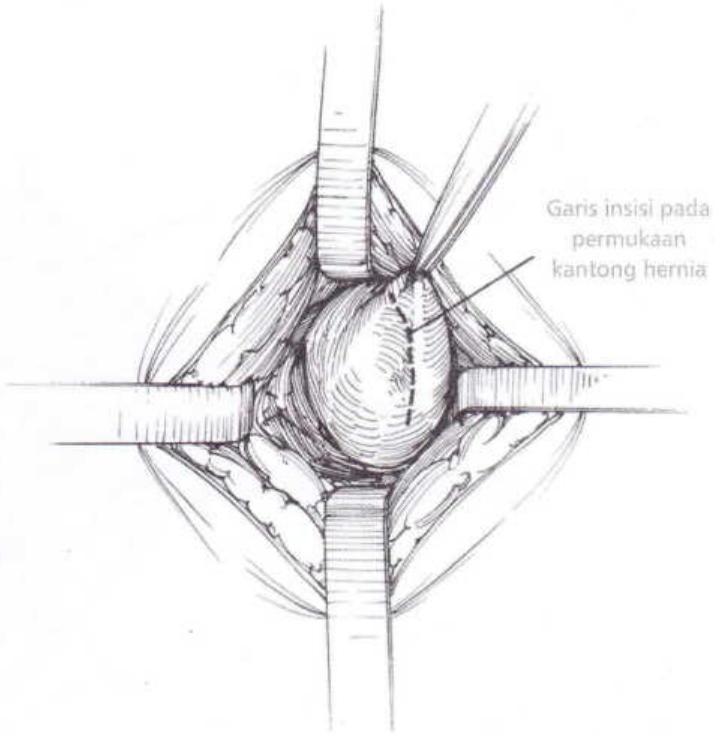

GAMBAR 33–2. Kantong hernia dibebaskan dari jaringan sekitarnya dengan diseksi tumpul dan tajam

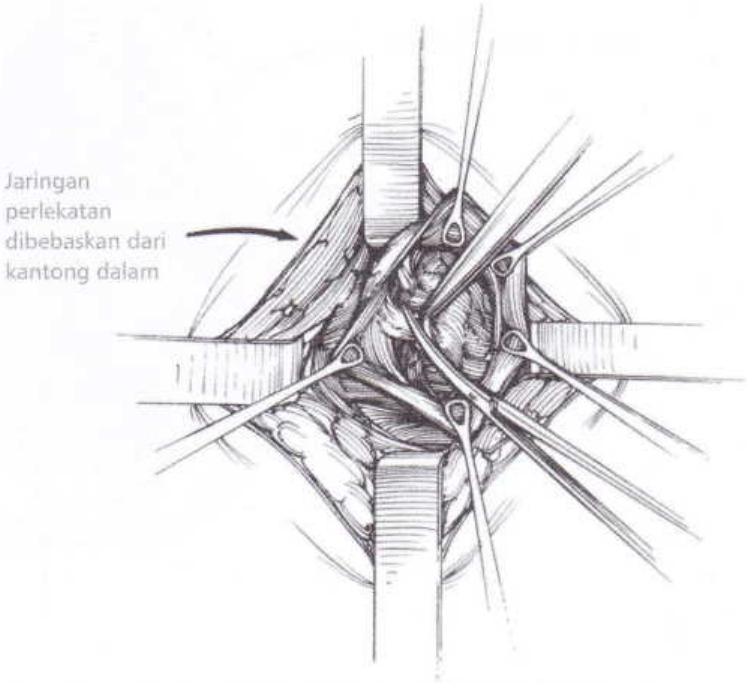

GAMBAR 33–3. Kantong dibuka, dan perlekatan dipotong dari dinding dalam

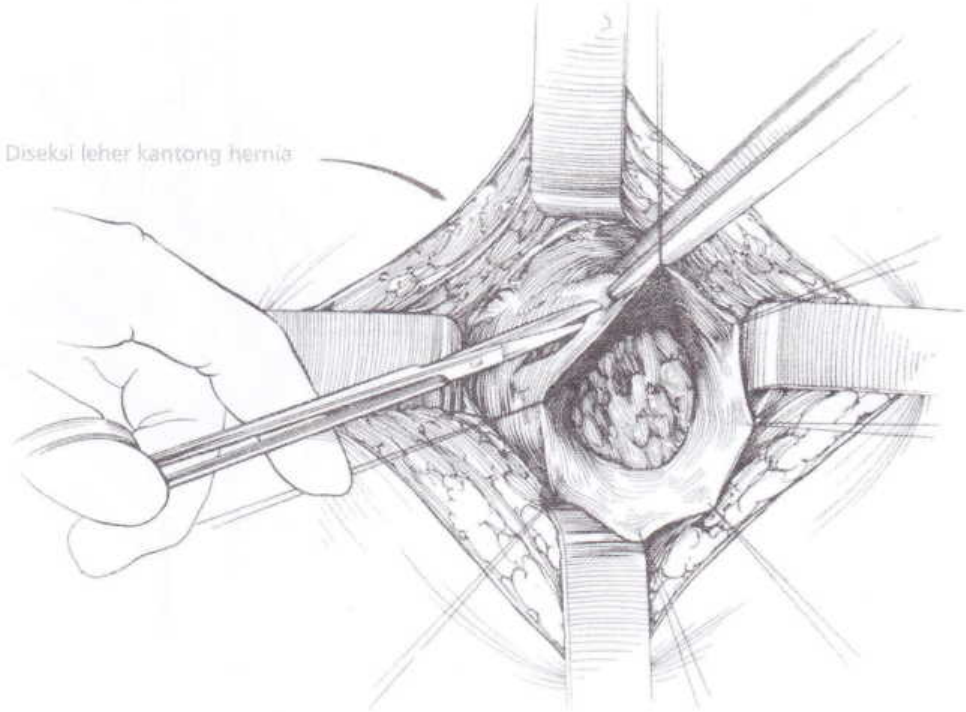

GAMBAR 33–4. Kantong hernia dibuang dengan insisi sekeliling leher kantong hernia.

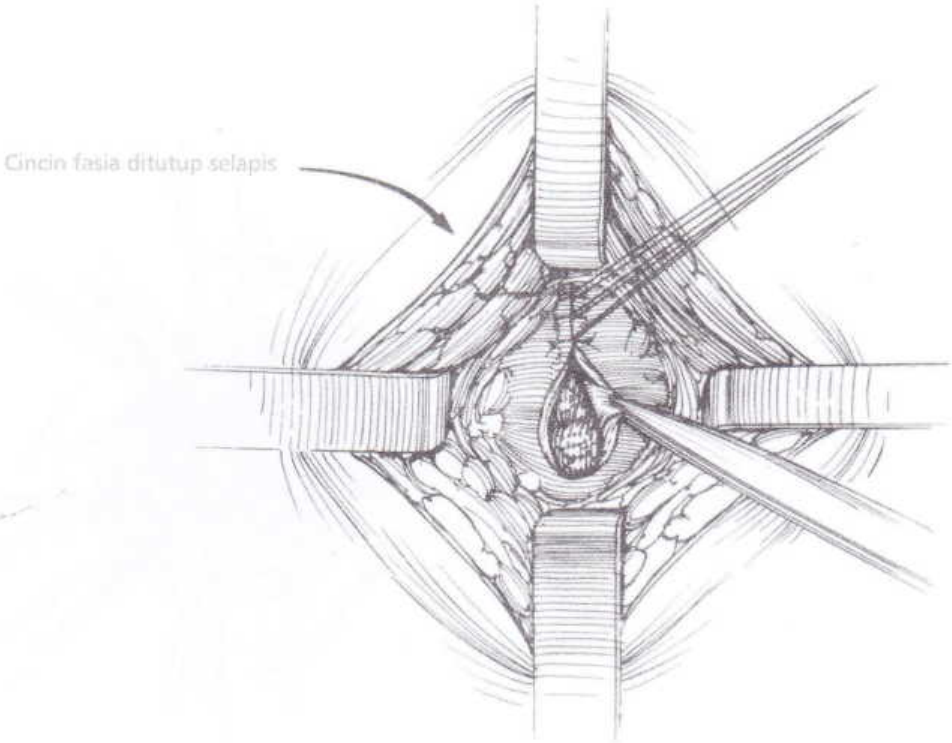

GAMBAR 33–5. Setelah hemostasis terjamin, cincin fasia ditutup dengan jahitan satu-satu benang permanen (nilon 1–0). Jaringan subkutan dibiarkan menyatu bersamaan, dan kulit diaproksimasikan dengan jahitan benang kecil atau klip kulit. Setiap kelebihan kulit dirapikan.

HERNIA INSISIONAL YANG BESAR

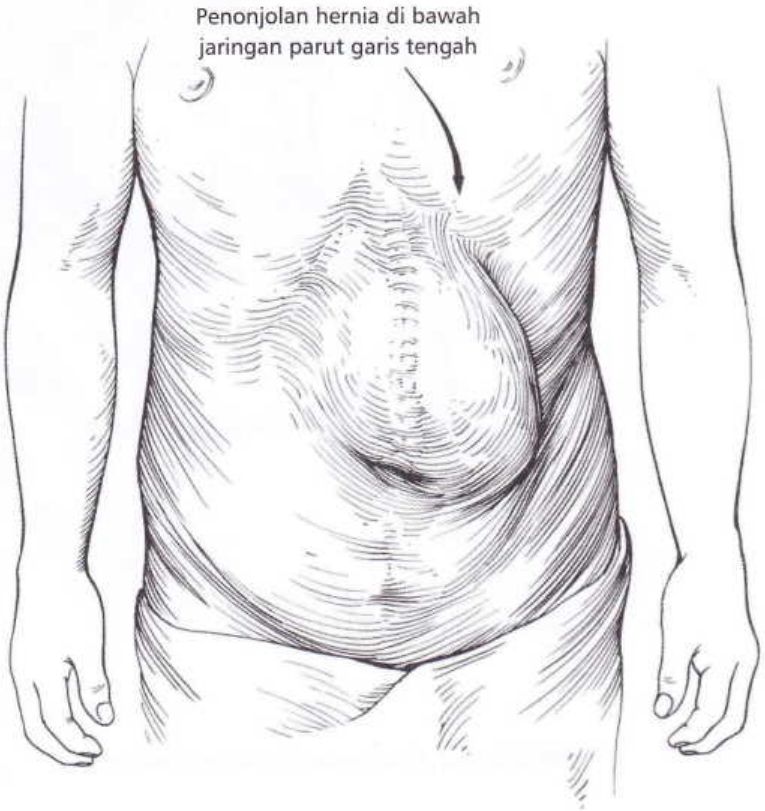

GAMBAR 33–6. Kulit dibuka, dan jaringan parut sebelumnya dieksisi seperti pada repair hernia insisional yang kecil.

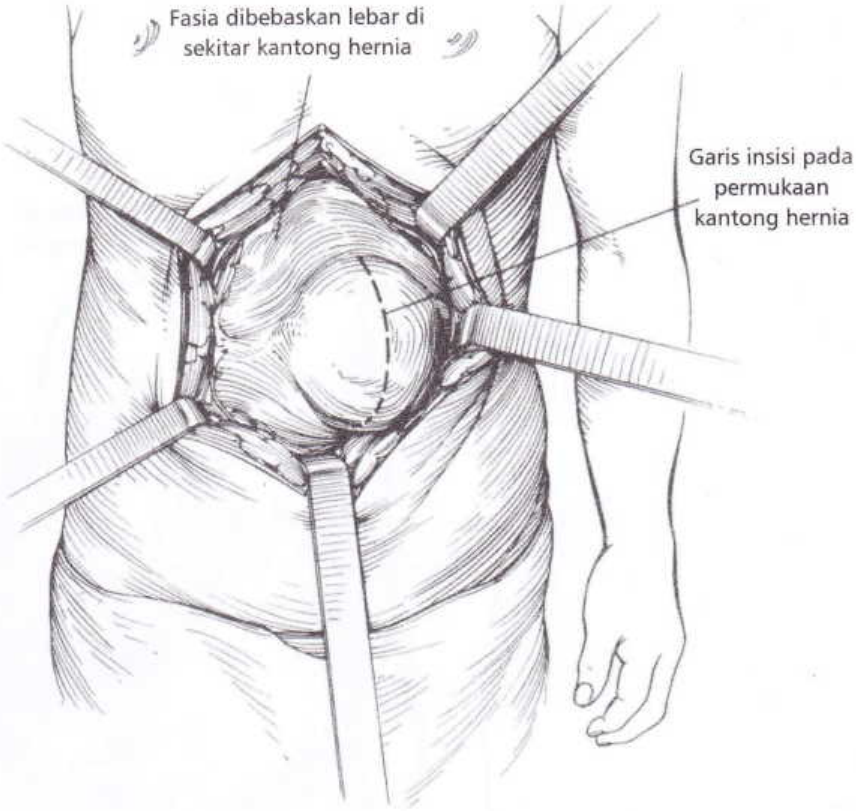

GAMBAR 33–7. Kantong hernia dibuka ke arah vertikal.

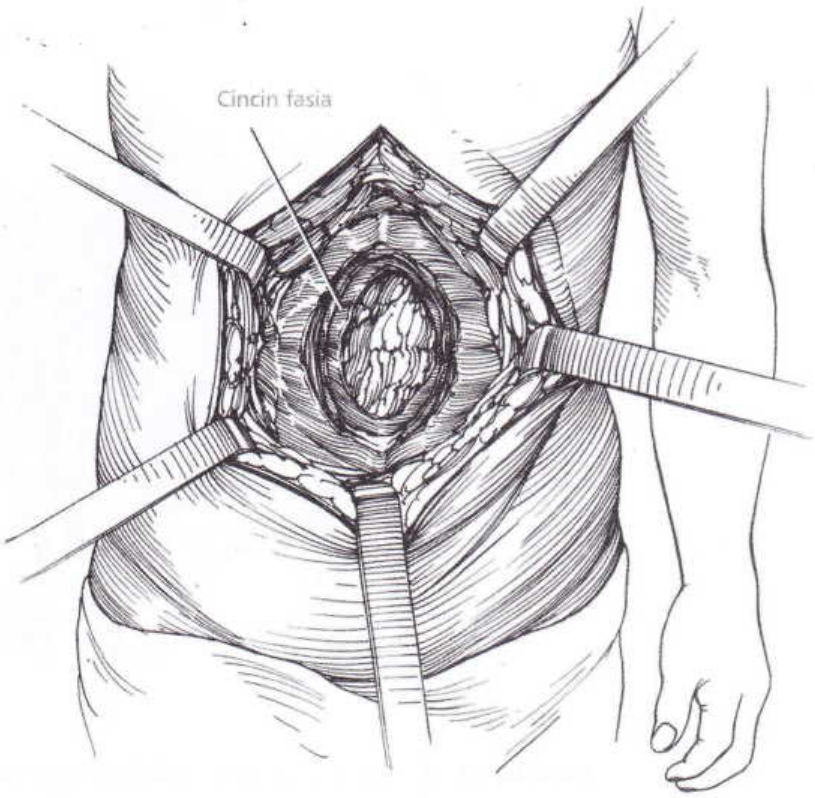

GAMBAR 33–8. Perlekatan diiris dari dinding luar dan dalam, dengan perluasan diseksi beberapa sentimeter melewati cincin fasia. Omentum diletakkan secara cermat di atas usus untuk melindunginya dari trauma. Defek fasia selanjutnya diaproksimasikan dengan jahitan satu lapis seperti pada hernia insisional yang kecil, lebih baik, terutama pada hernia berulang kali, dengan jahitan pant-over-vest.

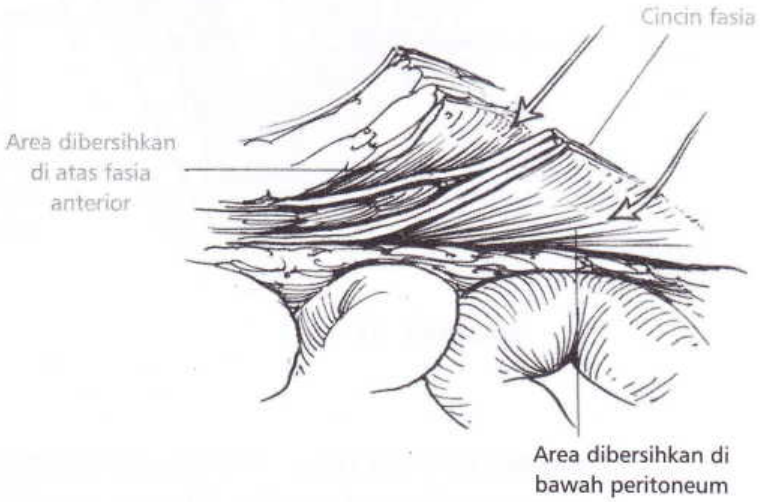

GAMBAR 33–9. Dalam repair tipe pants-over-vest, cincin fasia dibersihkan dari semua perlekatan, baik di sisi dalam maupun di sisi luar, 5 sampai 6 cm dari tepi cincin.

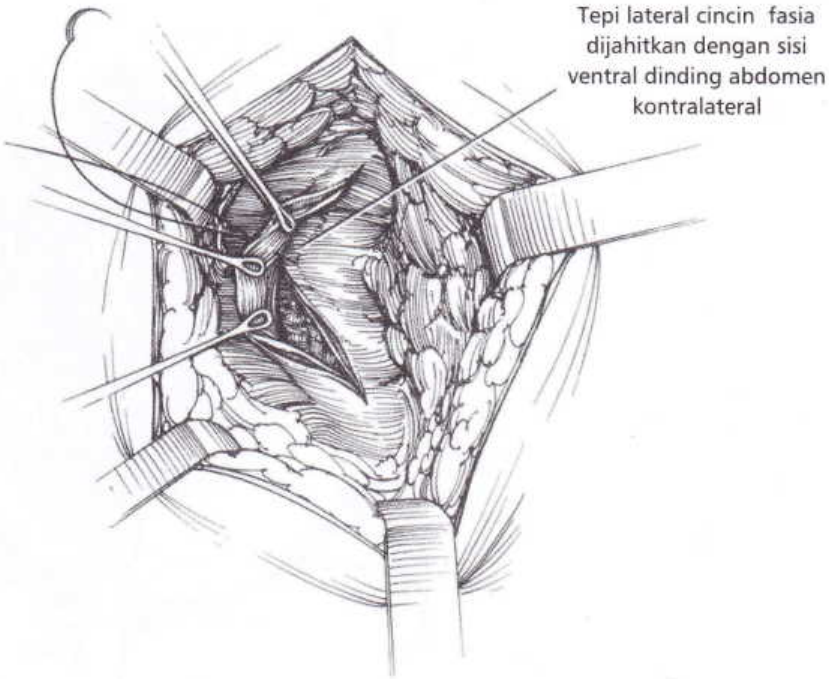

GAMBAR 33–10. Satu sisi cincin fasia dijahit dengan samping bawah dari sisi lawan dengan menggunakan jahitan tipe matras benang permanen (misalnya nilon 1 – 0).

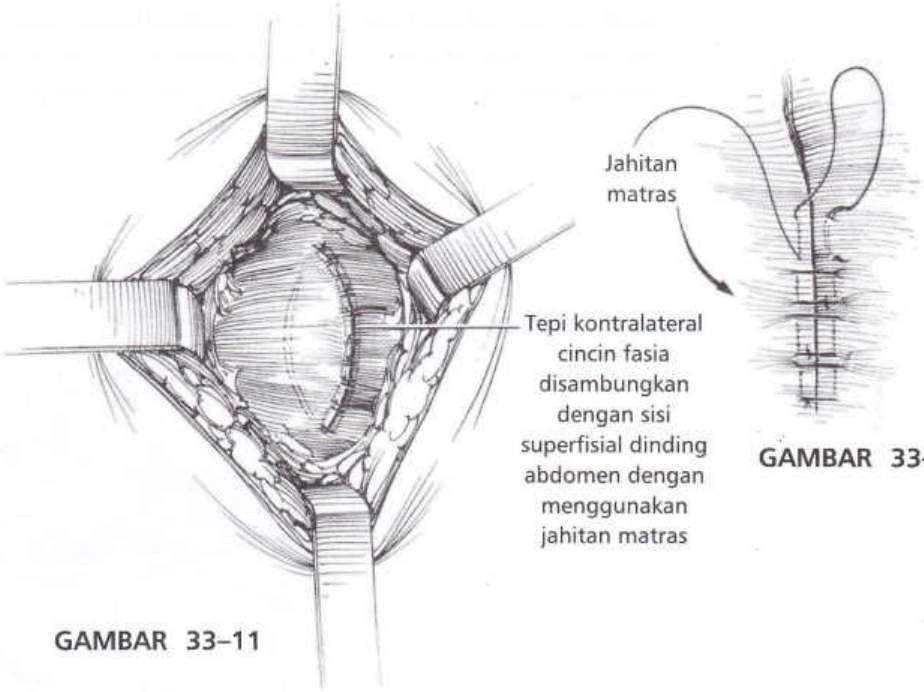

GAMBAR 33–11 dan 33–12. Tepi bebas cincin fasia dijahitkan dengan fasia di bawahnya dengan serangkaian jahitan matras lainnya. Metode ini mencegah tepi jahitan yang meninggi, yang dapat disalahtafsirkan lebih lanjut sebagai hernia berulang.

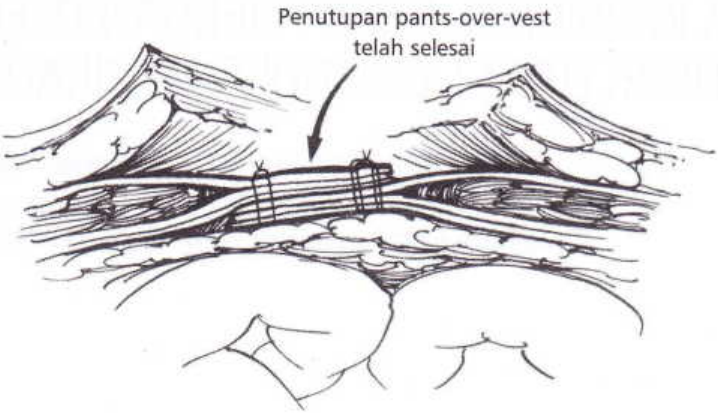

GAMBAR 33–13. Garis jahitan menghasilkan ketebalan fasia ganda dengan dua garis jahitan untuk mendistribusikan regangan.

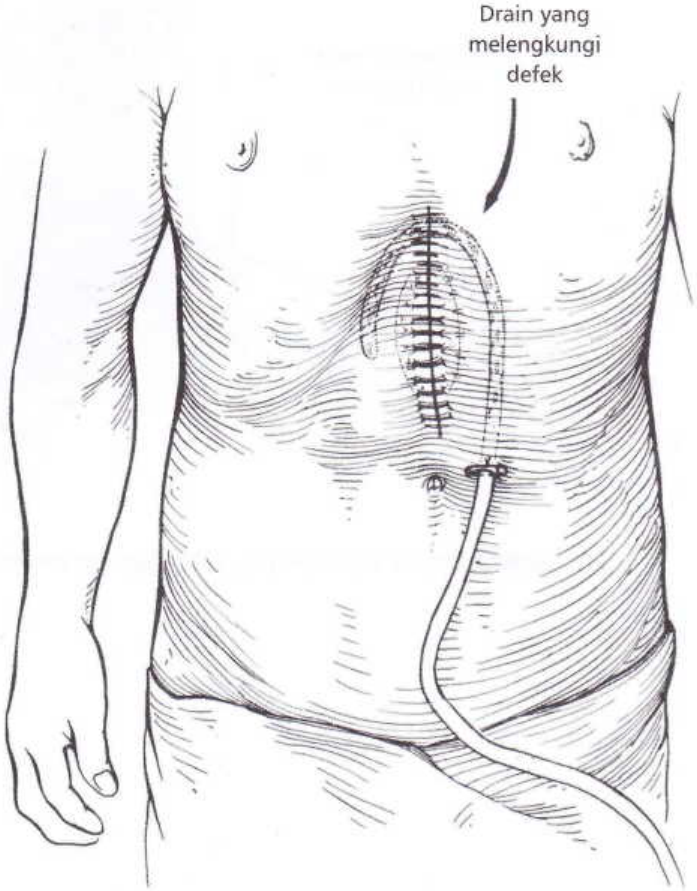

GAMBAR 33–14. Karena diseksi yang lebar, drain Hemovac lebih baik dipasang untuk mencegah timbunan cairan. Drain ditinggalkan di tempat sampai drainase kurang dari 30 mL per hari selama dua hari. Kelebihan kulit dirapikan, dan tepi kulit diaproksimasikan dengan jahitan benang halus atau dengan klip kulit.

HERNIA INSISIONAL BESAR DENGAN DEFEK YANG TIDAK DAPAT DIAPROKSIMASIKAN

Jika setelah dilakukan diseksi dan pembuangan kantong hernia dilakukan dan cincin fasia berukuran sedemikian sehingga tidak dapat diaproksimasikan tanpa tegangan yang berlebihan, bahan graft dapat digunakan untuk penutupan.

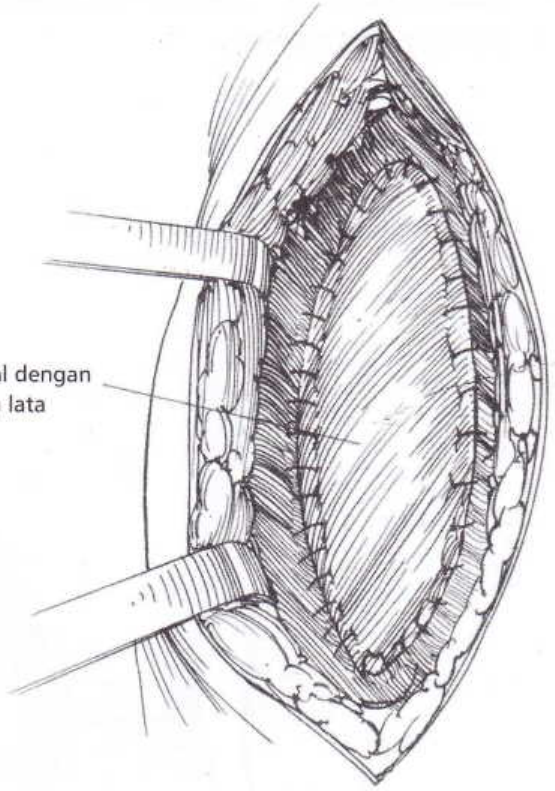

GAMBAR 33–15. Fasia lata yang didapatkan dari tungkai dapat dijahitkan ke tepi defek hernia.

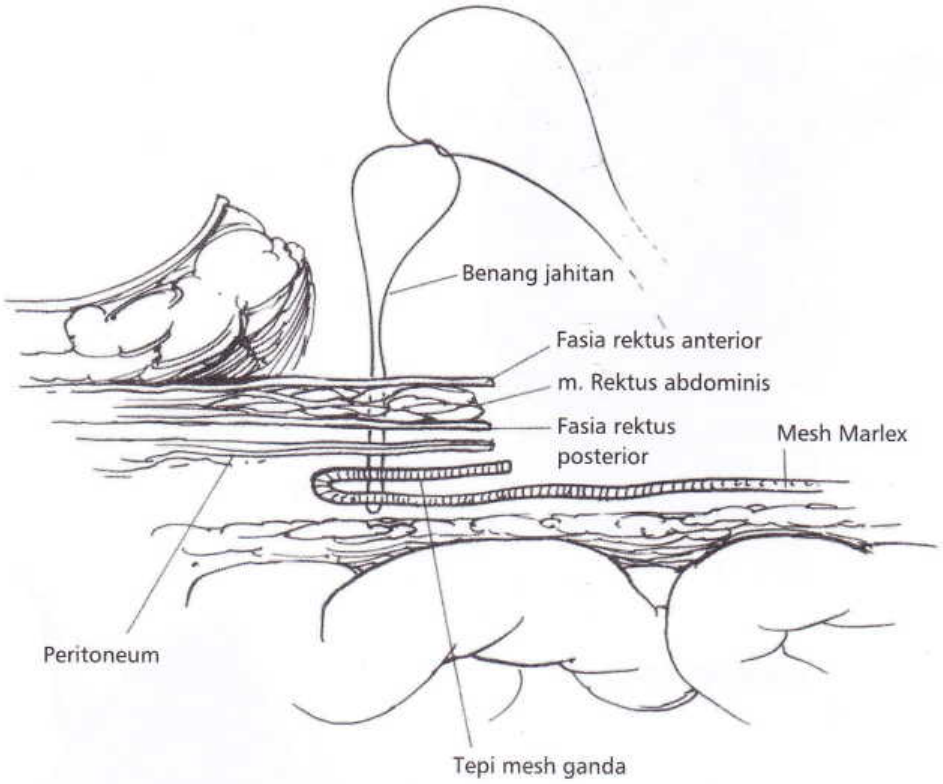

GAMBAR 33–16

GAMBAR 33–16 sampai 33–18. Bahan lainnya yang diketahui bermanfaat mencakup mesh Marlex dan Gore-Tex. Mesh Marlex paling baik dijahitkan ke tepi cincin fasia dengan melipat tepi dua kali dan meletakkan jahitan matras melingkar. Melipat tepi mesh dua kali mencegah tepi mesh yang tajam yang dapat merusak usus dan mengurangi terbentuknya perlekatan. Gore-Tex dapat dijahit langsung ke tepi cincin fasia atau dilipat dua kali seperti pada mesh Marlex.

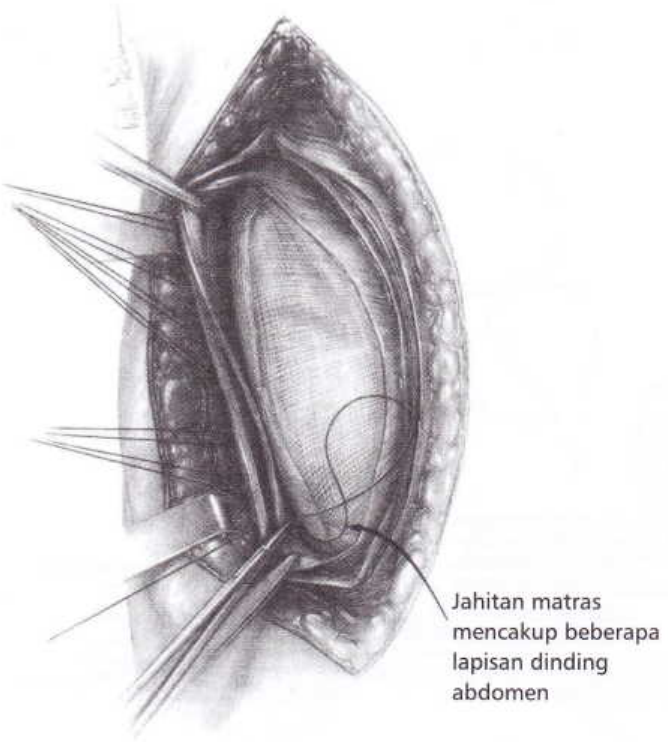

GAMBAR 33–17

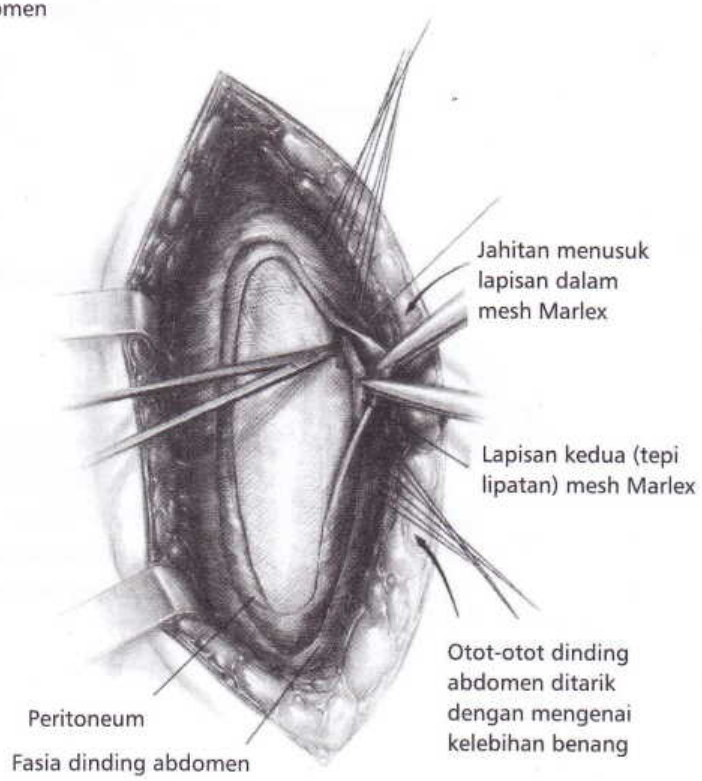

GAMBAR 33–18

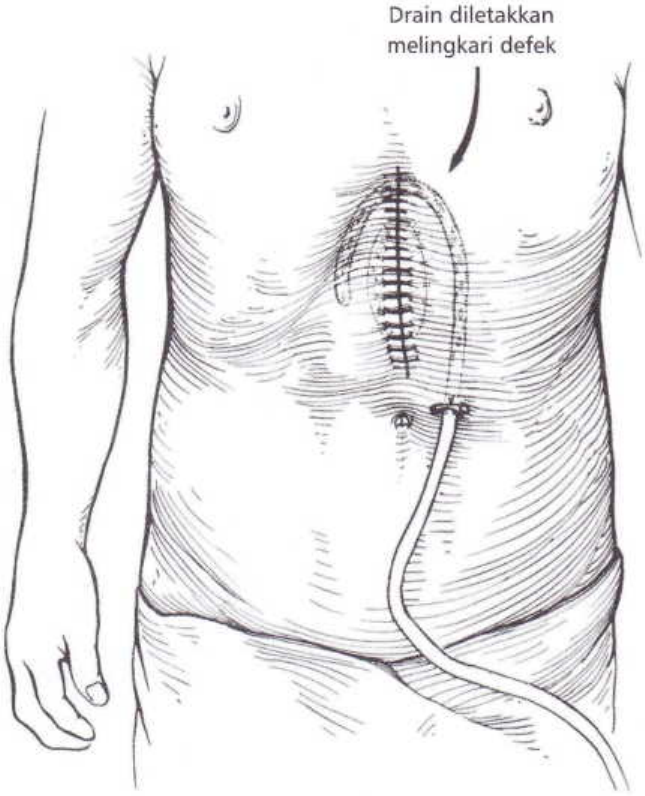

GAMBAR 33–19. Drain hemovac besar diletakkan dalam ruang subkutan. Tepi kulit diaproksimasikan dengan jahitan benang halus atau dengan klip kulit. Drain ditinggalkan di tempat sampai drainase kurang dari 30 mL per hari selama dua hari.

34

Repair Hernia Petit

JOHN P. GRANT, M.D.

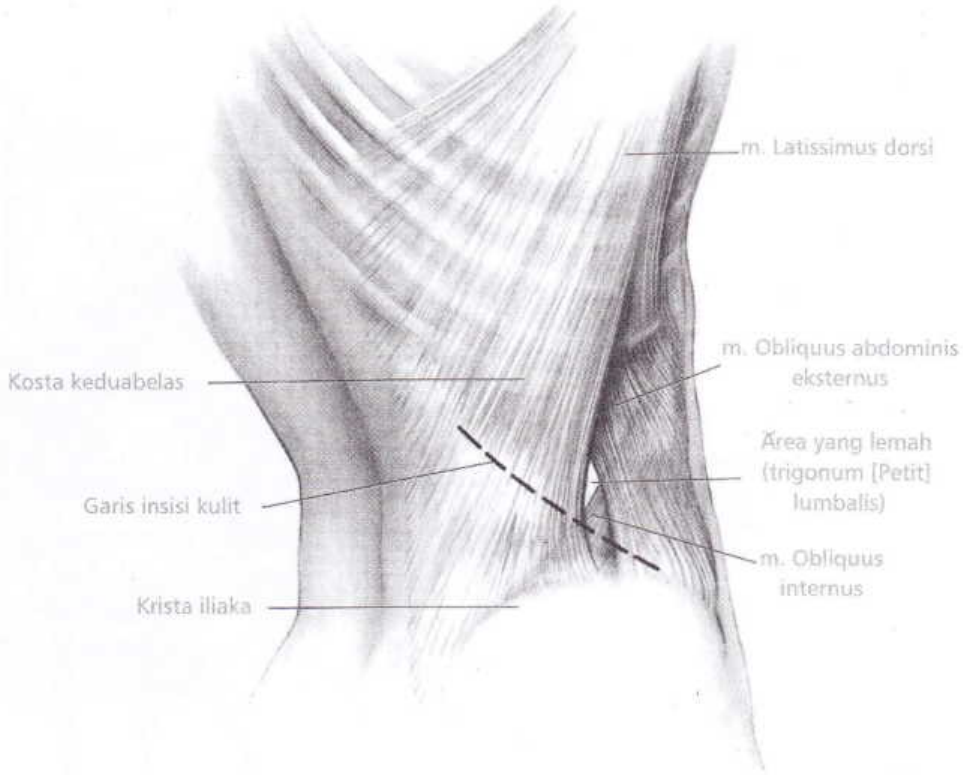

GAMBAR 34–1. Trigonum lumbalis inferior dibatasi oleh otot obliquus abdominis eksternus di sebelah anterior, tepi anterior otot latissimus dorsi di sebelah posterior, dan krista ilium di sebelah inferior. Dasar trigonum ini adalah fasia lumbalis profunda yang melapisi otot obliquus abdominis internus.

Untuk repair hernia lumbalis, penderita sebaiknya diletakkan dalam posisi obliq atau lateral murni. Posisi lateral murni dilakukan untuk repair hernia yang berukuran kecil. Pada posisi lateral murni, tungkai yang lebih bawah dilipat pada lutut dengan sudut 45 derajat, dan tungkai yang di atas menumpangi tungkai yang di bawahnya. Ekstensi elevator ginjal pada meja operasi membantu memperlebar jarak antara kosta keduabelas dengan krista iliaka. Seluruh pinggang dibersihkan, begitu juga tungkai atas, jika graft fasia lata diperlukan.

Insisi obliq lebih disukai dengan mengikuti distribusi neurovaskular dan dermatome, yang dimulai tepat di bawah kosta keduabelas dan diperluas di sekitar hernia hingga krista iliaka anterior. Sebagai alternatif, insisi vertikal dapat digunakan, yang melewati di atas hernia dari kosta keduabelas turun hingga krista iliaka. Insisi obliq memberikan paparan yang paling baik, terutama untuk hernia yang lebih besar.

Kantong hernia biasanya tidak ditemukan tetapi, jika dijumpai, perlu dibuka dengan pemeriksaan dan reduksi setiap isinya dan leher kantong hernia ditutup. Isi kantong hernia yang lazim mencakup usus besar dan usus halus, omentum, lemak preperitoneum, mesenterium, apendiks, sekum, lambung, ovarium, lien, dan yang jarang, ginjal. Jika komponen hernia sliding ditemukan, komponen perlu diinversikan dan diplikasi secara cermat, dengan menghindari trauma organ dalam dan vaskularisasinya.

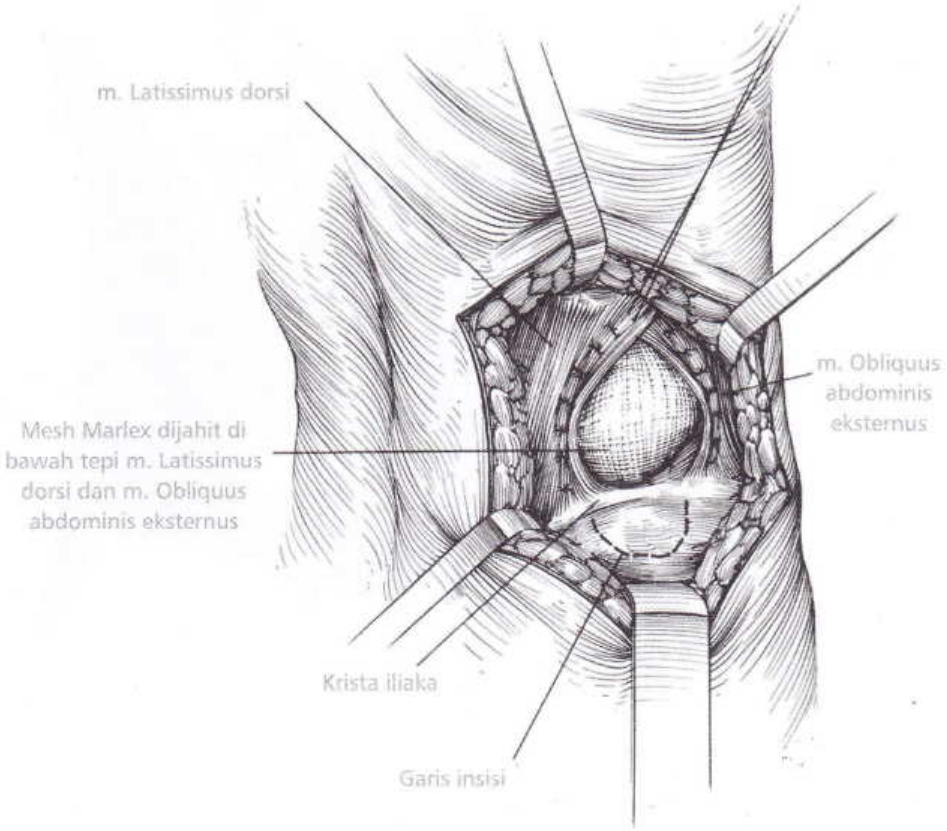

GAMBAR 34– 2. Fasia transversalis ditumpang tindih untuk mereduksi hernia. Sepotong mesh sintetik diletakkan di atas fasia transversalis, dengan tepi mesh dijahit di sisi bawah otot latissimus dorsi, otot obliquus abdominis eksternus dan internus di sekitarnya, dan periosteum krista iliaka.

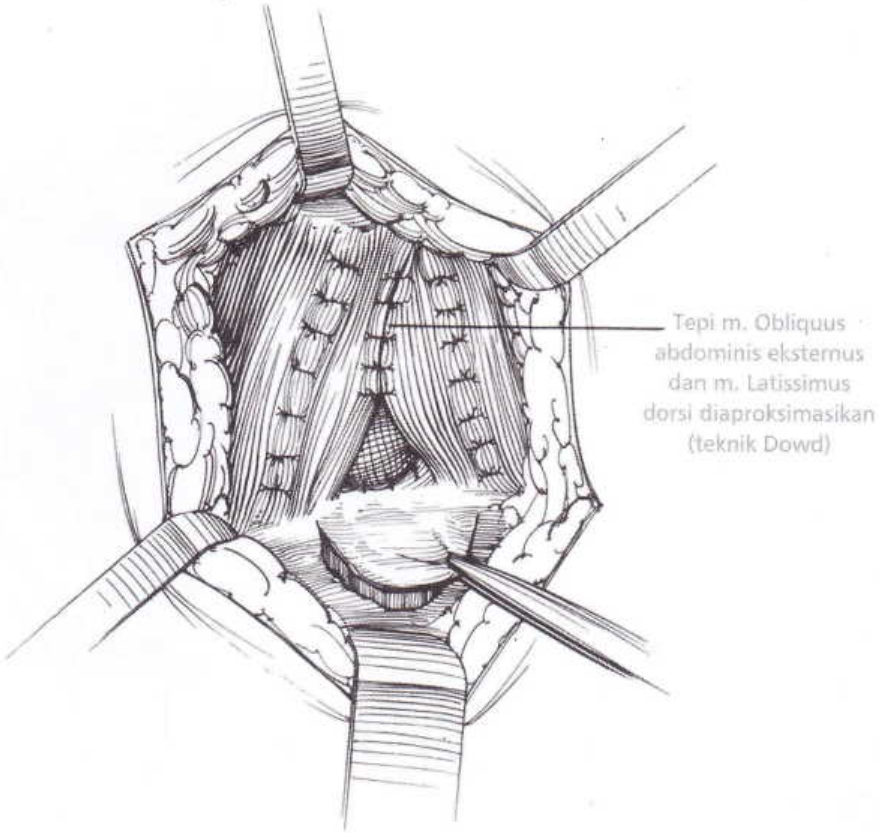

GAMBAR 34–3. Lapisan kedua dibentuk dengan menjahit tepi otot latissimus dorsi dengan otot obliquus abdominis eksternus sampai timbul regangan yang menghambat aproksimasi lebih lanjut.

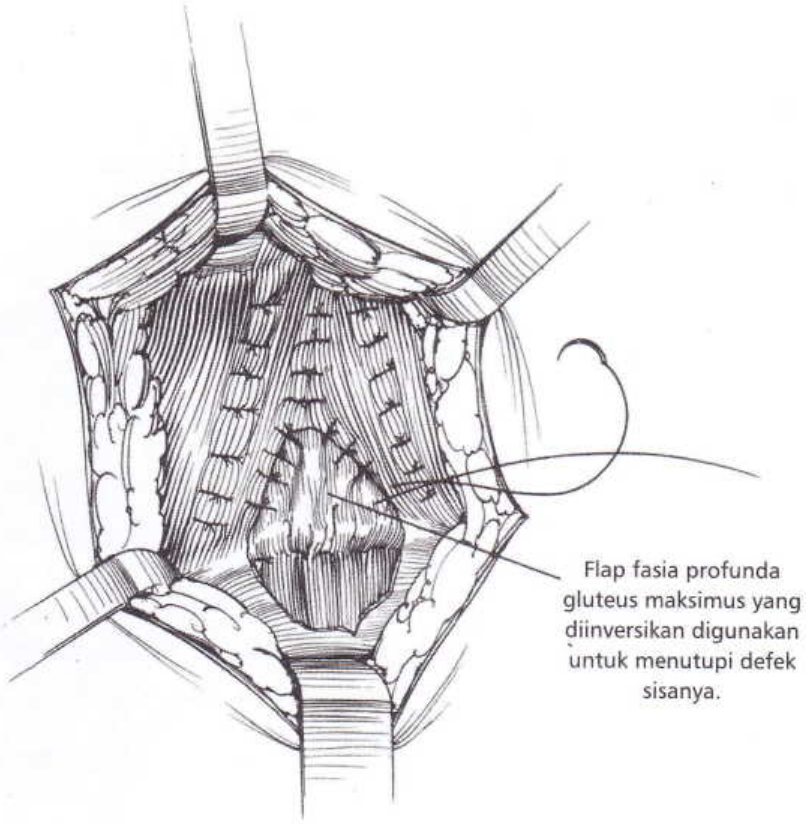

GAMBAR 34–4. Pada tahap ini, flap fasia dari otot gluteus maksimus dan medius diangkat dan dibalikkan ke atas untuk menutupi defek sisanya. Repair dapat diperkuat kembali dengan graft bebas fasia lata atau dengan memutarkan fasia latissimus dorsi ke anterior.

Jika hernia lumbalis inferior berukuran sedang, defek biasanya dapat ditutup tanpa menggunakan mesh sintetik. Fasia transversalis ditumpang tindihkan, dan lapisan penutupan selanjutnya dimulai dengan aproksimasi otot obliquus abdominis eksternus dengan tepi otot latissimus dorsi, yang dimulai pada tepi superior defek hernia dan dilanjutkan ke inferior sampai krista iliaka. Bila defek tidak dapat ditutup seluruhnya karena tegangan yang berlebihan, flap fasia dari otot gluteus maksimus dan medius diangkat dan dibalikkan ke superior untuk menutup defek sisanya. Repair sekali lagi dapat diperkuat dengan graft bebas fasia lata atau dengan memutar fasia otot latissimus dorsi ke anterior.

Hernia lumbalis inferior yang kecil biasanya dapat diperbaiki dengan penutupan dua lapisan dengan menggunakan jahitan benang non-absorbable. Fasia transversalis ditumpang tindihkan pada lapisan pertama. Lapisan penutupan kedua dibentuk dengan menjahit tepi otot obliquus abdominis eksternus dengan tepi otot latissimus dorsi, yang dilanjutkan ke bawah sampai krista iliaka (lihat Gambar 34 – 3). Repair dapat diperkuat dengan potongan graft fasia lata atau memutarkan flap dari fasia otot latissimus dorsi ke anterior.

35

Repair Hernia Spigelian

JOSEPH A. MOYLAN, M.D.

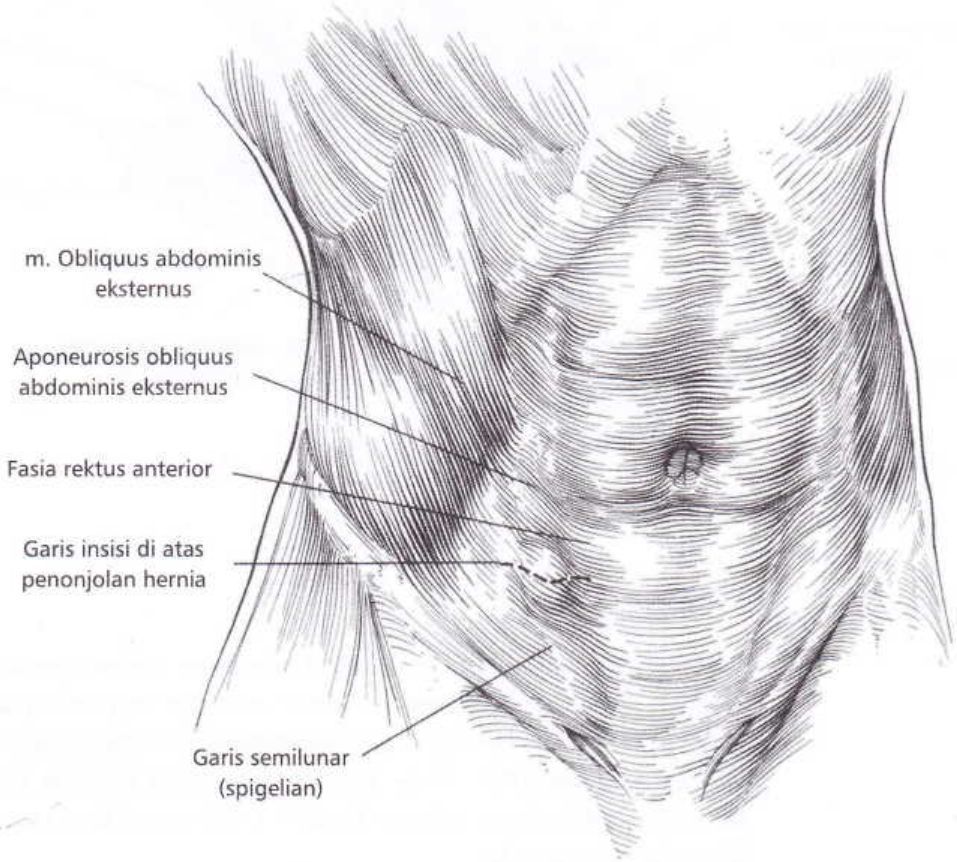

GAMBAR 35–1. Memperlihatkan anatomi topografi dinding abdomen. Pada garis spigelian, dinding abdomen hanya terdiri dari dua lapis fasia. Lapisan fasia ini adalah fasia transversalis dan lapisan fasia gabungan dari otot obliquus abdominis internus dan eksternus. Kekuatan lapisan fasia gabungan ini lemah dimana nervus interkostalis anterior menembus fasia ini seraya nervus berjalan di antara otot obliquus abdominis internus dan eksternus ke otot rektus abdominis. Area yang lemah ini mudah mengalami herniasi.

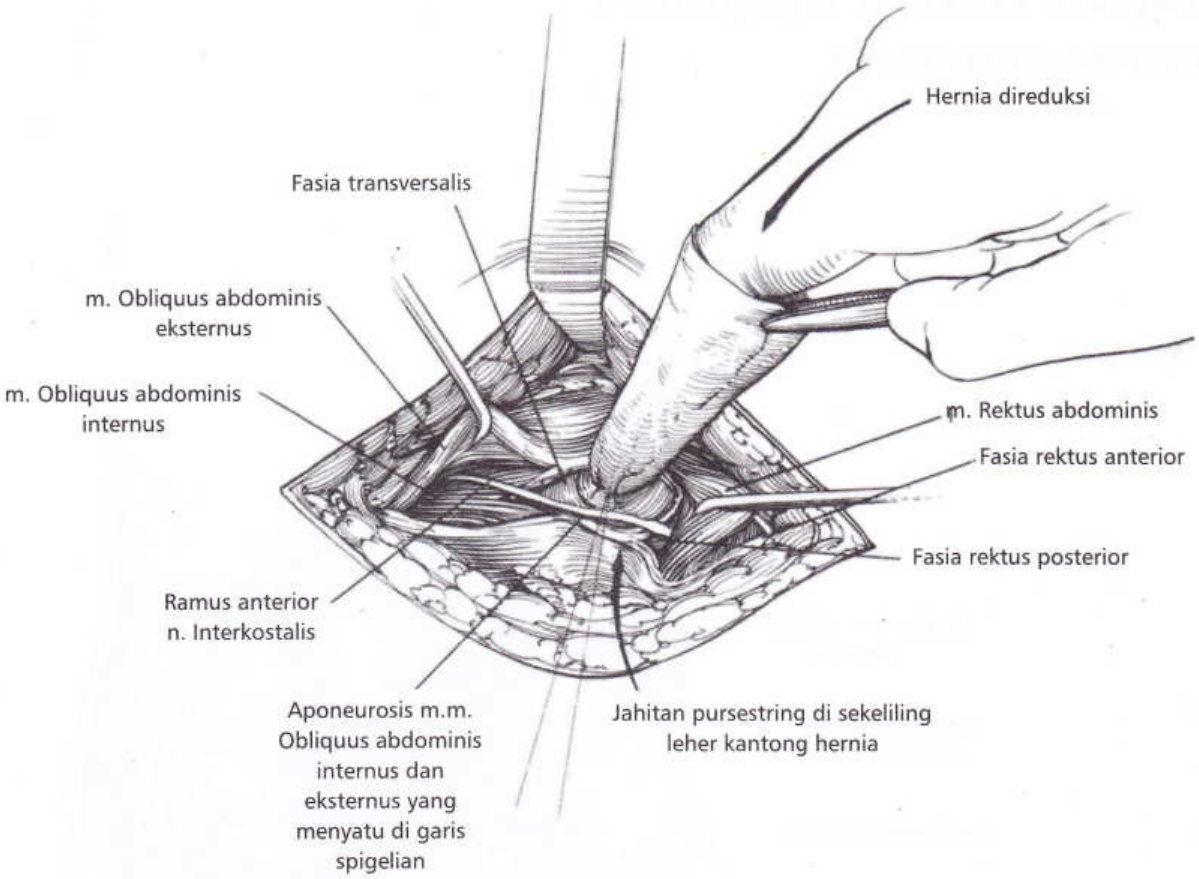

GAMBAR 35–2. Melalui insisi transversal di atas hernia, diseksi diperluas sampai fasia obliquus abdominis eksternus. Dengan insisi transversal melalui fasia, yang dimulai pada tepi lateral otot rektus dan diperlebar di atas fasia obliquus abdominis eksternus, otot rektus terpapar dan diretraksi ke medial. Kantong hernia diidentifikasi dengan menusuk otot obliquus abdominis internus, yang selanjutnya dipisahkan. Kantong hernia dilakukan diseksi ke bawah sampai fasia transversalis. Kantong hernia dibuka, dan isinya direduksi.

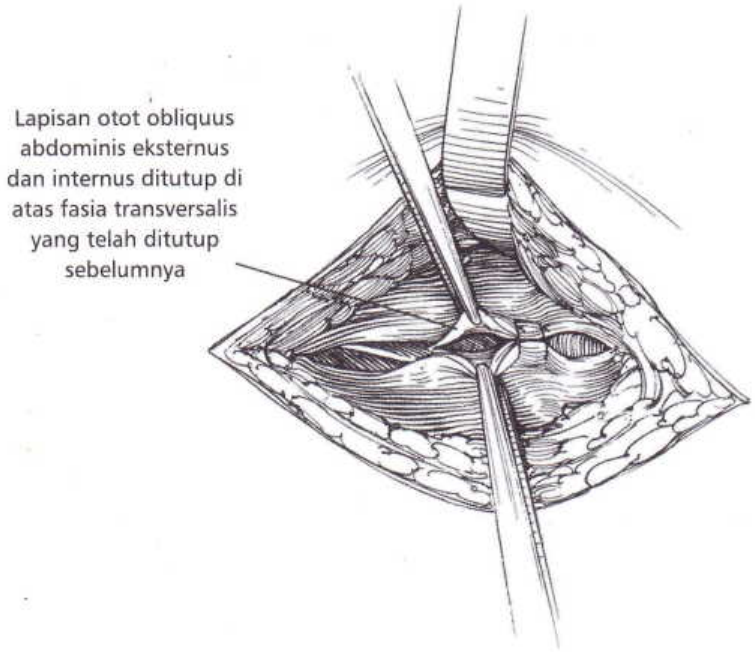

GAMBAR 35–3. Dasar leher kantong hernia diligasi, dan otot obliquus abdominis internus dan otot transversus abdominis ditutup dengan jahitan satu-satu berbentuk linear.

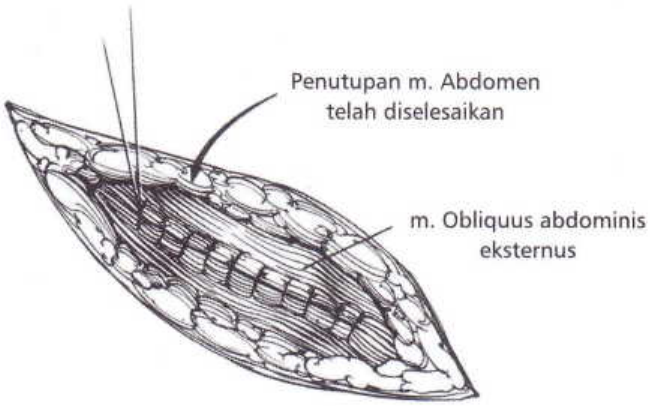

GAMBAR 35–4. Otot obliquus abdominis eksternus, jaringan subkutan, dan kulit ditutup dengan cara yang lazim.

BAGIAN IV

Payudara

36

Eksisi Tumor Jinak

J. DIRK IGLEHART, M.D.

Tumor jinak payudara wanita yang paling sering ditemukan adalah *kista simpleks*. Kista jarang perlu dibiopsi. Diagnosis dicurigai jika densitas bulat biasanya teraba pada payudara wanita muda yang masih mendapatkan menstruasi atau wanita yang menerima terapi pergantian estrogen setelah menopause. Diagnosis kista, yang merupakan rongga berisi cairan yang dilapisi oleh epitelium, mudah ditegakkan, baik dengan aspirasi ataupun ultrasonografi. Aspirasi dikerjakan dengan menggunakan jarum 22 gauge yang disambung ke siringe yang sesuai. Biopsi dilakukan jika kista timbul kembali berulang setelah aspirasi, bila massa residual dipalpasi pada payudara setelah aspirasi, atau jika aspirasi atraumatik menunjukkan cairan yang bercampur darah. Pada keadaan-keadaan ini, biopsi sebaiknya dilakukan dengan asumsi bahwa lesi bersifat ganas, yang memerlukan prosedur yang berbeda dengan yang dijelaskan untuk eksisi tumor jinak.

Tumor kedua yang paling sering ditemukan pada payudara wanita adalah *fibroadenoma*. Hasil pemeriksaan fisik memperlihatkan adanya massa mobil yang padat dan rata. Penderita biasanya berusia belasan tahun atau duapuluhan tahun serta mendapatkan menstruasi secara normal. Lesi biasanya sensitif terhadap hormon dan dapat tumbuh hingga ukuran yang besar pada payudara pada wanita muda (fibroadenoma raksasa). Tumor ini secara keseluruhan bersifat jinak tetapi perlu diperiksa melalui pemeriksaan patologik untuk mengesampingkan tumor *cystosarcoma phylloides* yang terkait dan yang dapat bersifat ganas, meskipun jarang. Fibroadenoma dibedakan dengan kista berdasarkan pemeriksaan ultrasonografi yang menunjukkan lesi padat atau aspirasi jarum yang tidak mendapatkan cairan. Massa mobil yang padat dengan kontur yang rata pada payudara wanita muda biasanya adalah fibroadenoma. Prosedur untuk mengeksisi fibroadenoma diperlihatkan pada Gambar 36–2. Jika terdapat keraguan tentang sifat massa payudara, massa ini perlu diasumsikan sebagai ganas, dan biopsi sebaiknya dilakukan.

Salah satu pertimbangan di saat merencanakan operasi insisi adalah hasil kosmetik akhir. Dalam biopsi massa indeterminat, jika kemungkinan keganasan ada, pertimbangan utamanya adalah eksisi komplit. Insisi harus diletakkan pada lokasi yang tidak mengganggu pelaksanaan mastektomi lebih lanjut jika diperlukan.

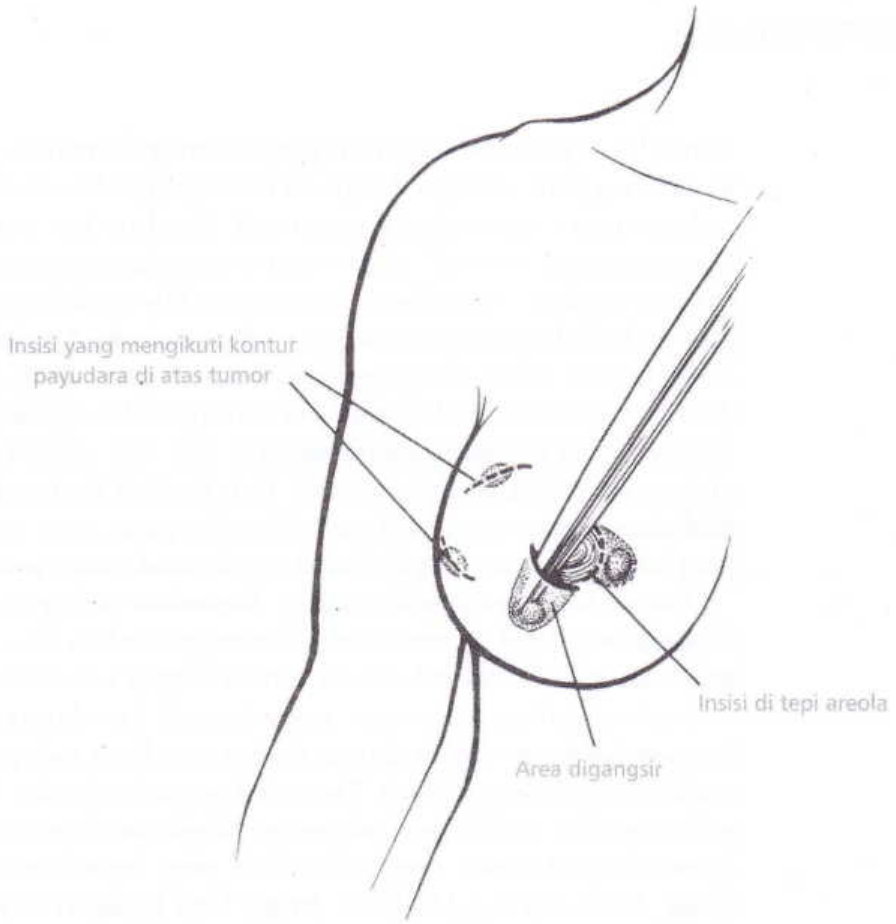

GAMBAR 36–1. Memperlihatkan insisi yang dapat digunakan dalam eksisi massa payudara jinak. Garis tegangan kulit yang dilukiskan oleh Langer berbentuk konsentris dan mengikuti kontur areola. Bagaimanapun, tegangan pada kulit payudara dapat dipengaruhi oleh gravitasi dan bervariasi dengan posisi penderita. Tegangan pada kulit payudara, meskipun insisi telah diletakkan melengkung di sekitar payudara, menyebabkan insisi menjadi lebih horizontal seraya insisi diperlebar dari puting susu dan areola ke lokasi yang lebih perifer. Untuk tumor yang terletak di tengah payudara, insisi yang diletakkan pada sambungan kulit areola yang lebih gelap dengan kulit payudara yang lebih putih akan tersembunyi setelah penyembuhan. Tumor yang terletak di dekat areola dapat dieksisi melalui insisi sirkumferensial periareola dengan menggangsir (undermining) sedikir jaringan payudara. Pada tumor yang terletak di bagian tepi payudara eksisi paling baik dikerjakan melalui insisi yang diletakkan dalam arah horizontal di atas tumor. Tumor di bawah areola dan pada kuadran bawah payudara eksisi dapat dilakukan dengan insisi yang diletakkan pada garis inframamaria, yang akan tersembunyi dari pandangan.

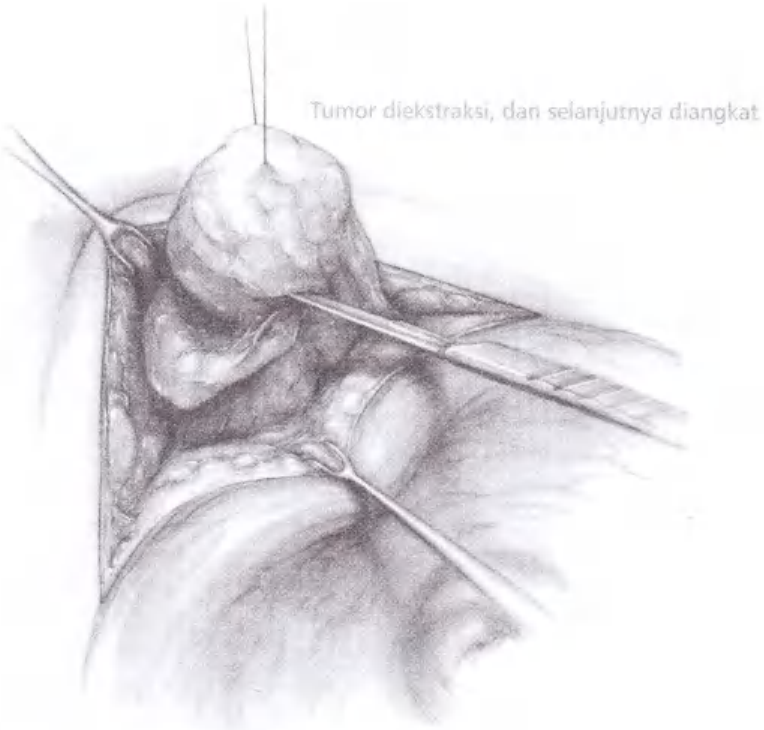

GAMBAR 36–2. Insisi kulit diperdaralam dengan diseksi tajam ke dalam jaringan subkutan dan melalui parenkim payudara, Pilihan instrumen diarahkan berdasarkan level anestesi dan densitas jaringan payudara. Jaringan yang sangat padat pada penderita muda sulit dibebaskan dengan gunting, dan penggunaan pemotong kauter atau mata pisau lebih disukai. Di bawah anestesi lokal, nyeri kemungkinan terasa lebih berat dengan menggunakan kauter, dan mata pisau mungkin merupakan pilihan yang lebih baik. Dengan instrumen yang tepat, jaringan payudara diinsisi langsung menuju tumor tanpa menggangsir (undermining) jaringan yang lain. Fibroadenoma biasanya teraba cukup padat dan berbatas tegas, dan pada jaringan yang berlemak, tumor mudah dibebaskan dari parenkim di sekitarnya. Bilamana ditemukan jaringan payudara yang lebih padat, tumor lebih sulit dipisahkan dari payudara di sekitarnya dan tepinya mempunyai batas yang kurang jelas.

Di saat selaput tumor tercapai, jaringan yang menutupinya dipisahkan secara tumpul dengan cara membuka daun gunting. Tumor ditransfiksi dengan benang (silk 1–0) jarum tajam. Selanjutnya benang ini digunakan untuk mengangkat tumor keluar dari luka operasi. Jaringan payudara di sekitarnya ikut serta bersamaan dengan tumor. Dengan mata pisau atau gunting yang tajam, tumor dapat dipisahkan persis dari jaringan payudara yang normal. Dengan menggunakan teknik ini, jumlah jaringan payudara normal yang terangkat atau yang mengalami trauma adalah paling kecil. Dengan meminimalkan diseksi jaringan normal, maka kemungkinan hematom akan menurun dan hal ini menurunkan kemungkinan distorsi payudara oleh jaringan parut.

Hemostasis total perlu dilakukan di dalam rongga biopsi. Selama diseksi tumor, titik-titik perdarahan dikauter elektrokoagulasi; perlu dihindari kerusakan tepi kulit selama tahap kauter ini. Setelah tumor diangkat, rongga diinspeksi secara cermat dan titik-titik perdarahan dikoagulasi sekali lagi. Arteri yang lebih besar dapat dikontrol dengan ligasi benang halus absorbable. Rongga diirigasi secara menyeluruh dengan larutan garam dan sekali lagi diinspeksi sebelum ditutup. Jaringan payudara di bawahnya tidak perlu diaproksimasi. Hematom merupakan salah satu komplikasi yang dapat dihindari, dan dapat dicegah dengan hemostasis yang cermat. Lagi pula, hematom memberikan hasil kosmetik yang tidak dapat diterima dan dapat menimbulkan jaringan parut yang jelek.

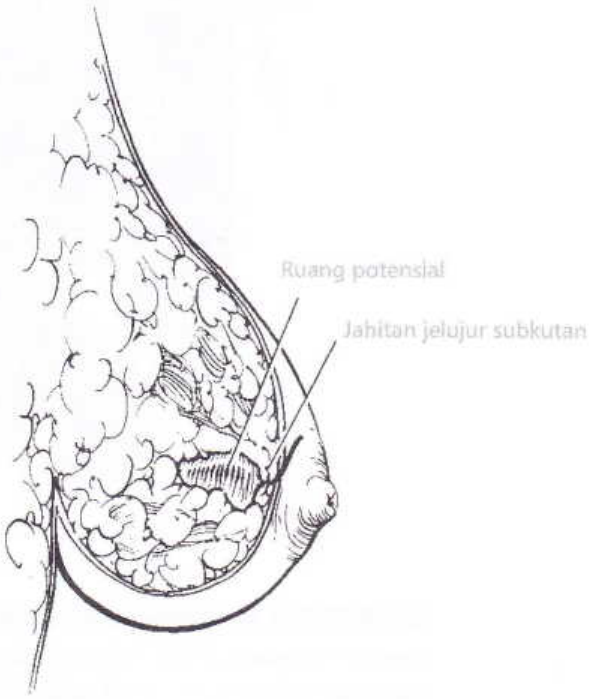

GAMBAR 36– 3. Jaringan subkutan tepat di bawah dermis diaproksimasikan dengan jahitan benang absorbable 4–0, dengan mempertemukan bersamaan tepi kulit. Dermis ditutup dengan menggunakan jahitan jelujur, dapat dengan benang monofilamen 4–0, dengan meninggalkan ujung-ujung benang di luar kulit untuk dilepas 5 sampai 7 hari kemudian. Sebagai alternatif, benang absorbable 4–0 dapat ditanam di bawah epidermis. Plester adhesif (Steri-Strips) dapat dipasang untuk menopang penutupan insisi kulit.

37

Biopsi Eksisi Luas Payudara Lokal *Segmentektomi, Tylektomi, atau Lumpektomi*

J. DIRK IGLEHART, M.D.

Eksisi konservatif kanker payudara merupakan prosedur dimana tumor primer diangkat, dengan meninggalkan sebagian besar payudara dan biasanya meninggalkan puting susu dan areola yang tidak terusak. Prosedur ini juga dikenal dengan *segmentektomi, tylektomi,* atau *lumpektomi* serta merupakan eksisi lokal luas. Yang termasuk dalam definisi ini adalah *eksisi total* tumor primer, yang menghasilkan tepi makroskopis yang negatif seperti yang dikonfirmasikan melalui pemeriksaan patologik. Tujuan mengeksisi tumor secara total dan menetapkan tepi operasi membedakan eksisi lokal luas dengan *biopsi eksisi.* Prosedur ini biasanya dikombinasi dengan diseksi aksila baik bersamaan ataupun di kemudian hari, terutama jika operasi dikerjakan untuk kanker payudara yang invasif.

Indikasi untuk eksisi konservatif kanker payudara umumnya sama seperti indikasi untuk mastektomi standar. Penderita dan ahli bedah mungkin memasukkan pertimbangan ukuran tumor, ukuran payudara, lokasi tumor, gambaran histologik, dan faktor-faktor lainnya dalam memutuskan melakukan eksisi konservatif payudara. Tepi operasi yang makroskopis atau histologis positif biasanya merupakan indikasi untuk mastektomi.

Eksisi lokal luas biasanya dilakukan setelah diagnosis sitologik atau *core biopsy* kanker payudara. Bagaimanapun, lesi yang secara klinis atau dengan gambaran mamografi yang mencurigakan kanker perlu mendapatkan pendekatan dengan perencanaan yang cermat. Eksisi lokal luas dapat dikerjakan di bawah anestesi lokal, tetapi penambahan sedasi memperbesar hasil ahli bedah dalam mendapatkan eksisi yang komplit. Anestesi umum dipertimbangkan pada massa yang lebih besar atau tumor dengan lokasi yang dalam di payudara.

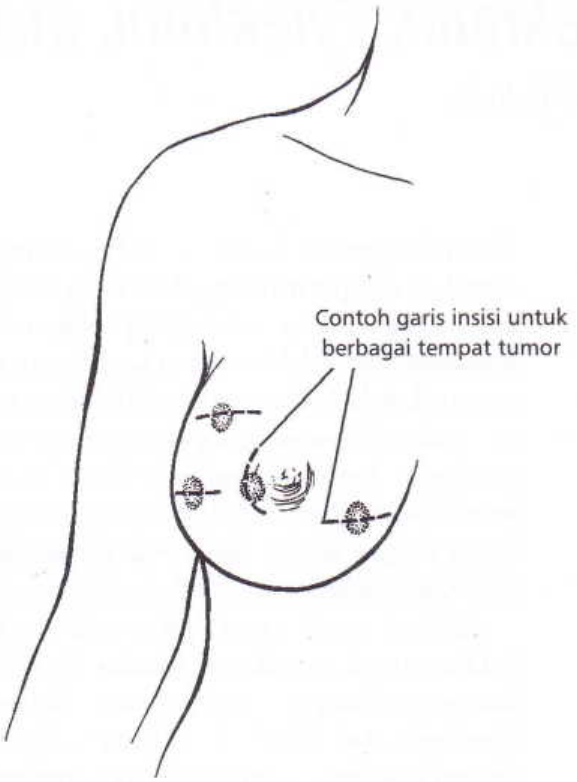

GAMBAR 37–1. Insisi sebaiknya diletakkan *transversal* dan *di atas langsung* dari massa di bawahnya. Insisi transversal tidak mengganggu insisi mastektomi selanjutnya, dan insisi yang diletakkan di atas langsung tumor memungkinkan perencanaan pintu masuk (portal) untuk radioterapi paska-eksisi.

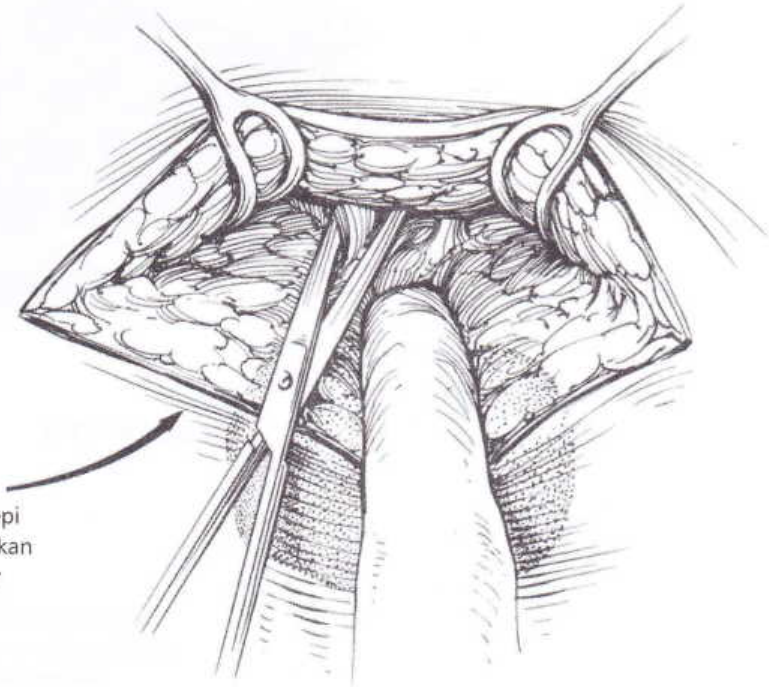

GAMBAR 37–2. Elevasi flap kulit di sekitar keliling luka operasi dengan jarak pendek (1 sampai 2 cm) membantu dalam mencegah insisi tumor itu sendiri dan mendapatkan eksisi makroskopis secara total. Dengan massa dipalpasi di belakang jari telunjuk, diseksi di dekat tumor dapat dihindari. Setelah flap kulit dielevasi dan jaringan sekitar tumor diinsisi luas, massa dapat difiksasi dengan benang untuk retraksi ke atas dari lapangan operasi. Tumor sebaiknya tidak dijepit dengan instrumen seperti klem Allis.

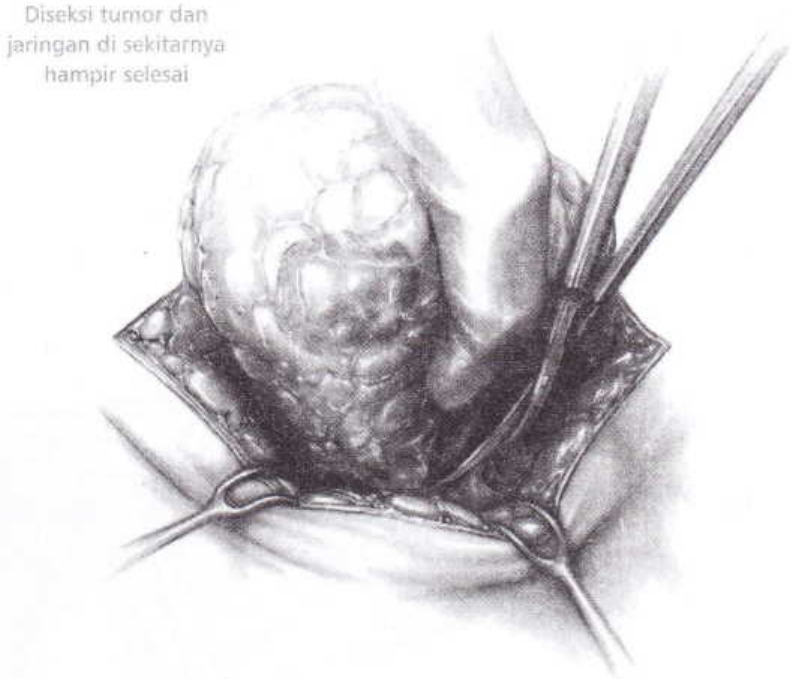

GAMBAR 37–3

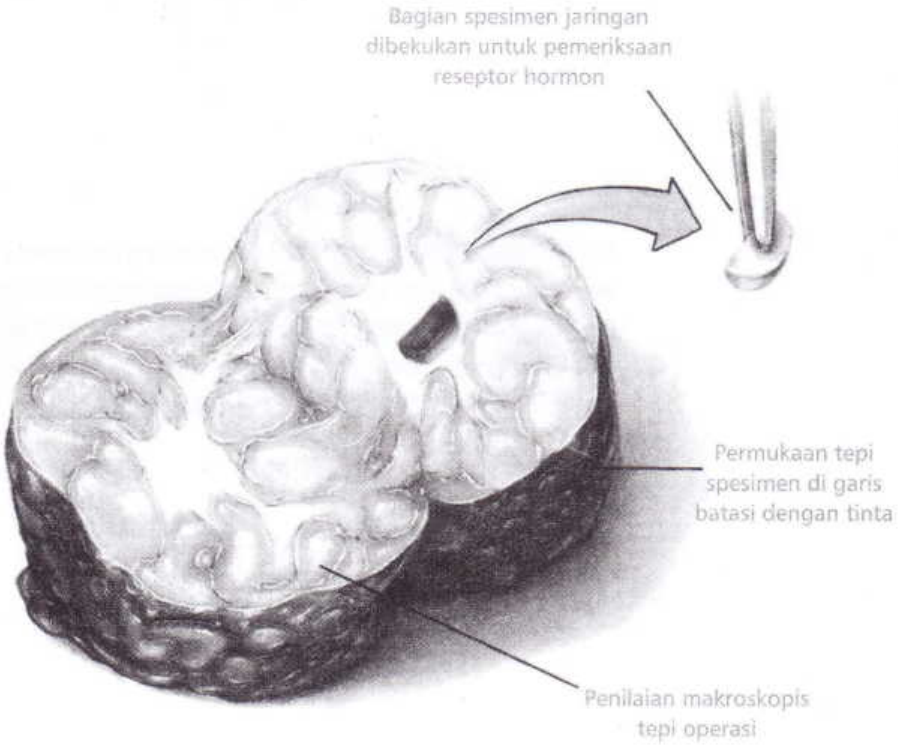

GAMBAR 37–4

GAMBAR 37–3 dan 37–4. Tepi operasi makroskopis wajib diinspeksi dan dicatat oleh setiap ahli bedah. Inspeksi ini sebaiknya dilakukan sebelum diseksi spesimen. Spesimen lebih baik diberi marker dengan tinta (alcian biru) untuk mengidentifikasi tepi secara histologik sebelum dipotong. Potongan beku tidak perlu diambil kecuali terdapat keraguan tentang permukaan tertentu atau posisi terkait pada tempat biopsi. Setelah spesimen diberi marker, spesimen dapat diinsisi, tumor diukur, dan spesimen diambil untuk pemeriksaan reseptor homon. Spesimen perlu diambil sekurang-kurangnya 200 mg untuk pemeriksaan biokimia kandungan reseptor estrogen dan progesteron. Karena konservasi payudara tergantung pada tepi operasi bebas tumor, ahli bedah harus melaporkan total tidaknya reseksi dan meminta ahli patologi untuk menyakinkan bahwa informasi ini tidak hilang. Selanjutnya, karena terapi ajuvan kanker payudara mungkin tergantung pada ukuran tumor dan kandungan reseptor hormon, ahli bedah harus memastikan bahwa telah dilakukan tata laksana spesimen untuk menyakinkan bahwa pemeriksaan-pemeriksaan ini telah dikerjakan.

Hemostasis yang menyeluruh pada rongga biopsi memegang peranan penting dan paling baik dicapai dengan retraksi tepi kulit secara sistematik ke semua arah seraya forsep dan elektrokauter digunakan untuk menghentikan semua titik-titik perdarahan. Rangkaian tahapan ini perlu diulangi beberapa kali ke semua permukaan rongga biopsi. Hematom dapat menunda penatalaksanaan dan kadang kala mengakibatkan deskualifikasi untuk konservasi payudara. Dinding rongga tidak perlu dipertemukan, dan drain juga tidak perlu dipasang karena pemasangan drain pada tindakan ini tidak mencegah hematom dan tidak diperlukan jika tidak terdapat perdarahan. Rongga biopsi terisi dengan cairan serous, yang berperan memulihkan volume yang hilang pada payudara dengan retraksi rongga secara berkala, yang akan menghasilkan deformitas yang minimal. Jaringan subkutan diaproksimasikan dengan jahitan satu-satu benang absorbable, dan kulit ditutup dengan jahitan subkutikular benang absorbable atau jahitan subkutikular yang dapat dicabut.

38

Biopsi Payudara setelah Penentuan Lokasi Lesi dengan Jarum

J. DIRK IGLEHART, M.D.

Setelah keputusan diambil untuk melakukan biopsi, jarum kecil disisipkan ke dalam payudara di bawah kontrol mamografi. Sebuah kawat kecil dengan pengait di ujung disisipkan melalui jarum dan dikaitkan di dalam atau di dekat kelainan. Prosedur ini umumnya dikerjakan oleh ahli radiologi di unit mamografi. Setelah penentuan lokasi dengan kawat ini, penderita telah siap menjalani biopsi. Keberhasilan dalam menetapkan lokasi lesi dalam pembedahan tergantung pada penempatan yang benar guide wire ini, yang perlu dinilai oleh ahli bedah sebelum melakukan biopsi.

Biopsi sebaiknya dilakukan dalam ruang operasi tetapi sering kali dikerjakan sebagai prosedur rawat jalan. Untuk kelainan lokal, anestesi lokal sudah mencukupi, terutama bilamana ditambahkan dengan sedasi ringan. Untuk lesi yang lebih dalam pada penderita yang mempunyai payudara dengan ukuran besar, mungkin diperlukan anestesi umum.

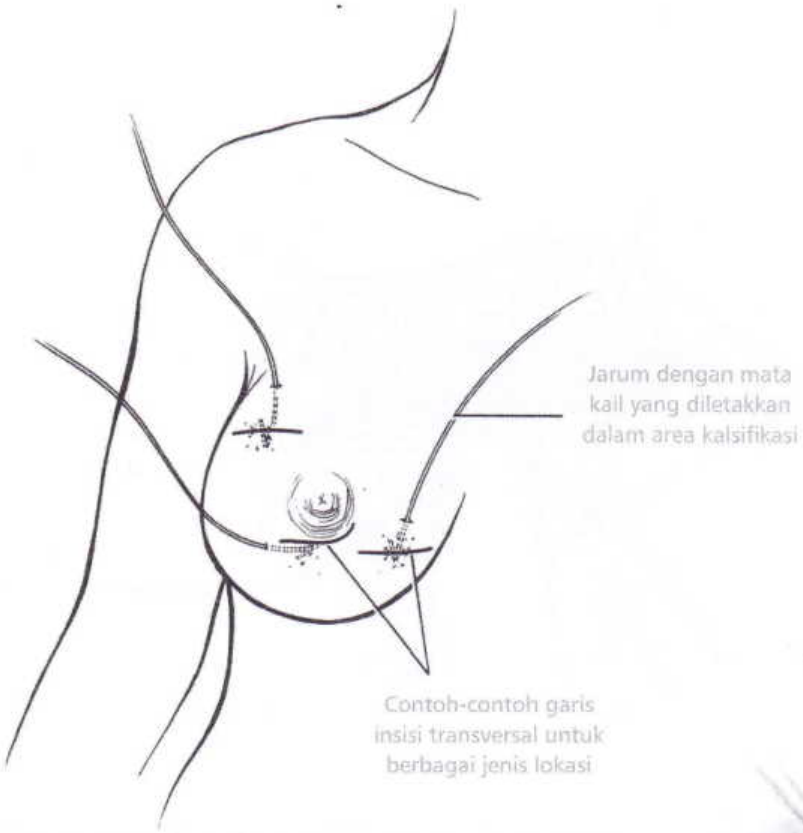

GAMBAR 38–1

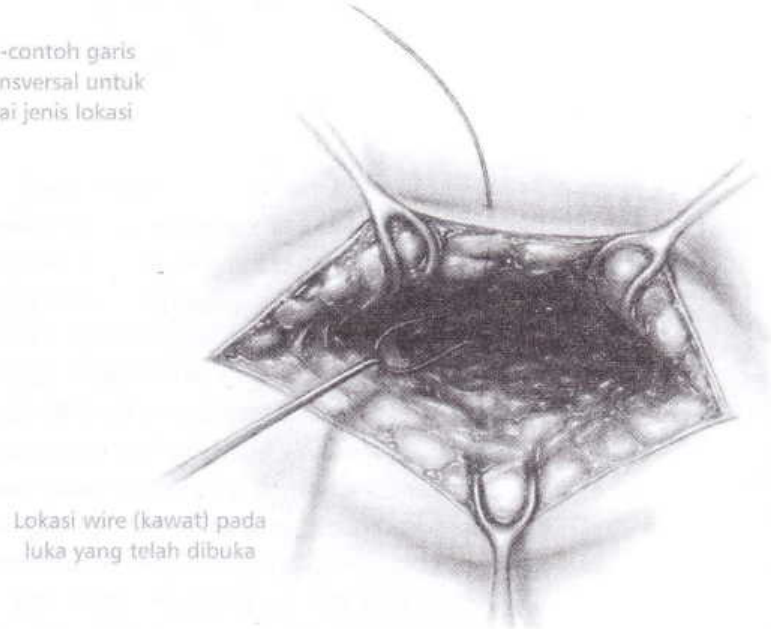

GAMBAR 38–2

GAMBAR 38–1 dan 38–2. Teknik terbaru untuk pemasangan kawat (wire) melibatkan suatu sistem untuk masuknya kawat dari perifer, yang ditelusurkan dengan jarak yang bervariasi ke dalam payudara. Ahli bedah harus menentukan posisi kelainan dan memperkirakan perjalanan kawat dengan cara mengamati mamogram dua sisi pandang setelah pemasangan jarum. Insisi transversal selalu aman digunakan. Bilamana kelainan terletak di sentral, dapat digunakan insisi di tepi areola. Umumnya, insisi ditempatkan di sepanjang perjalanan diseksi kawat yang diprediksikan dan diseksi dibuat untuk menentukan lokasi kawat. Jika kelainan terletak jauh dari tempat masuknya kawat, diseksi dibuat ke kawat, yang dapat ditarik ke dalam luka dari bawah flap kulit. Selanjutnya ahli bedah dapat mengikuti kawat ke dalam jaringan payudara, dengan mengingat-ingat lokasi kelainan, jaraknya dengan kawat, dan posisinya dalam ruangan dalam hubungannya dengan kawat. Hal ini memerlukan kemampuan visualisasi lesi dan kawat dalam tiga dimensi dan merencanakan diseksi untuk mengeksisi seluruh kelainan.

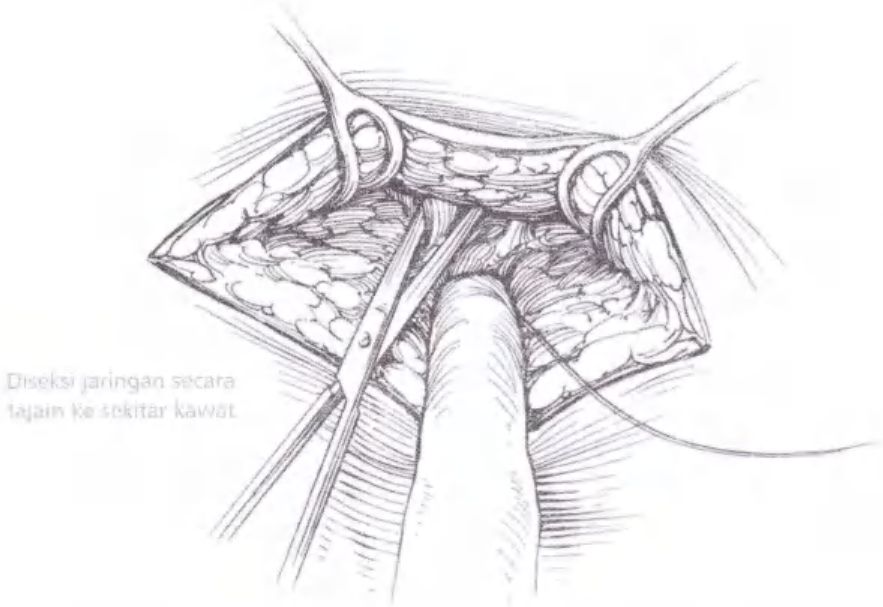

GAMBAR 38–3. Dengan tetap meraba kawat dan lesi dengan jari telunjuk, dipastikan bahwa perjalanan diseksi telah mengeksisi kelainan dalam spesimen. Seperti pada diseksi tumor jinak dan ganas, penggunaan jahitan transfiksasi memungkinkan dilakukan retraksi jaringan ke dalam luka operasi dan menghindari penggunaan klem penjepit, yang dapat merusak arsitektur jaringan.

Perlu dilakukan pemeriksaan radiologik spesimen untuk memastikan bahwa lesi telah terambil bersamaan dengan jaringan yang direseksi. Spesimen dan kawat sebaiknya diletakkan pada kaset kertas foto rontgen disposable yang berisi film dan sebaiknya foto diambil tanpa merusak orientasi kawat dan spesimen. Tidaklah cukup hanya mengetahui bahwa kelainan ikut terambil bersamaan dalam spesimen karena ahli patologi harus mengetahui lokasi kelainan yang sebenarnya dalam spesimen. Spesimen yang dikirim ke ahli patologi sebaiknya mencakup jaringan yang tidak rusak yang berisi kawat dan foto rontgennya yang menunjukkan lokasi kelainan. Sebelum mengiris spesimen, tepi jaringan perlu ditandai dengan tinta (alcian blue) sehingga status tepi bedah dapat dinilai secara histologik. Selanjutnya, jika biopsi dikerjakan karena adanya mikrokalsifikasi, harus didapatkan ulasan dalam laporan patologi bahwa kalsifikasi terlihat dalam pemeriksaan histologi. Temuan radiologi spesimen perlu dicatat dalam laporan operasi, dan gambaran radiologi menjadi bagian dari catatan medik penderita yang permanen. Karena kelainan ini sering kali berupa kanker *in situ* yang berukuran kecil, pemeriksaan potong beku jarang dilakukan karena rasa takut akan risiko hasil patologi yang permanen.

Hemostasis yang cermat sebaiknya telah tercapai sebelum luka insisi ditutup. Hematom payudara sebaiknya dipandang sebagai komplikasi yang dapat dihindari dan mengganggu serta sebaiknya jarang terjadi. Seperti pada biopsi lesi, tidak perlu dilakukan aproksimasi dinding dari rongga yang dalam, dan drain jarang digunakan. Kehilangan volume dan deformitas yang diakibatkannya dihindari jika jaringan dibiarkan terisi oleh cairan serous. Cairan akan diabsorbsi perlahan-lahan, rongga tertutup konsentris, dan parenkim payudara lama-lama terbentuk kembali. Jaringan subkutan dapat diaproksimasikan dengan jahitan satu-satu benang absorbable, dan kulit ditutup dengan jahitan subkutikular benang absorbable.

39

Mastektomi Radikal yang Dimodifikasi

H. KIM LYERLY, M.D.

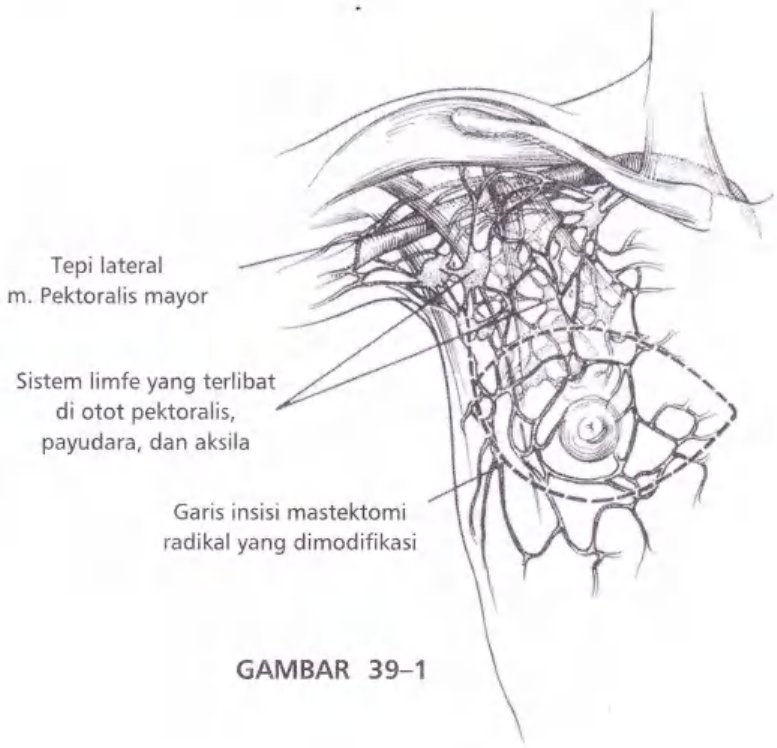

GAMBAR 39–1

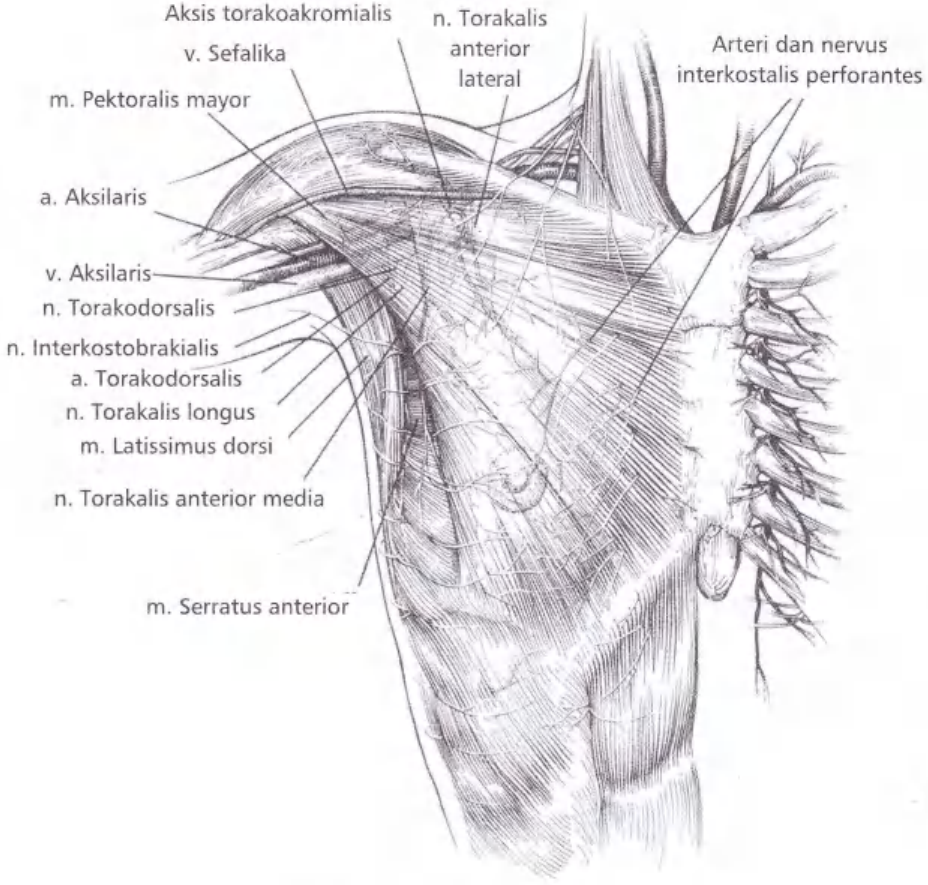

GAMBAR 39–2

GAMBAR 39–1 dan 39–2. Penderita diletakkan dalam posisi terlentang dengan lengan pada sisi yang terlibat diekstensikan pada sudut tegak lurus. Seluruh dada, aksila, dan lengan atas pada sisi kanker dipreparasi dan didrapping. Meskipun mastektomi radikal yang dimodifikasi dapat dikerjakan melalui berbagai jenis insisi, tujuan insisi adalah memungkinkan pengangkatan tepi jaringan yang luas pada level tumor, memaparkan area aksilaris dan supraklavikularis, serta perluasan ke bawah sehingga dimungkinkan memaparkan bagian atas fasia otot rektus anterior. Insisi kulit transversal atau sedikit obliq digunakan untuk mendapatkan jaringan parut yang tidak restriktif dan memperbaiki hasil kosmetik. Bagaimanapun, pertimbangan utama penempatan insisi ini adalah membuat insisi sirkumferensial yang mencakup area biopsi atau pungsi jarum sebelumnya serta puting susu dan areola dengan tepi di sekitarnya. Insisi, dengan pembuluh darah dan pembuluh limfe utama payudara, diperlihatkan dalam gambar ini.

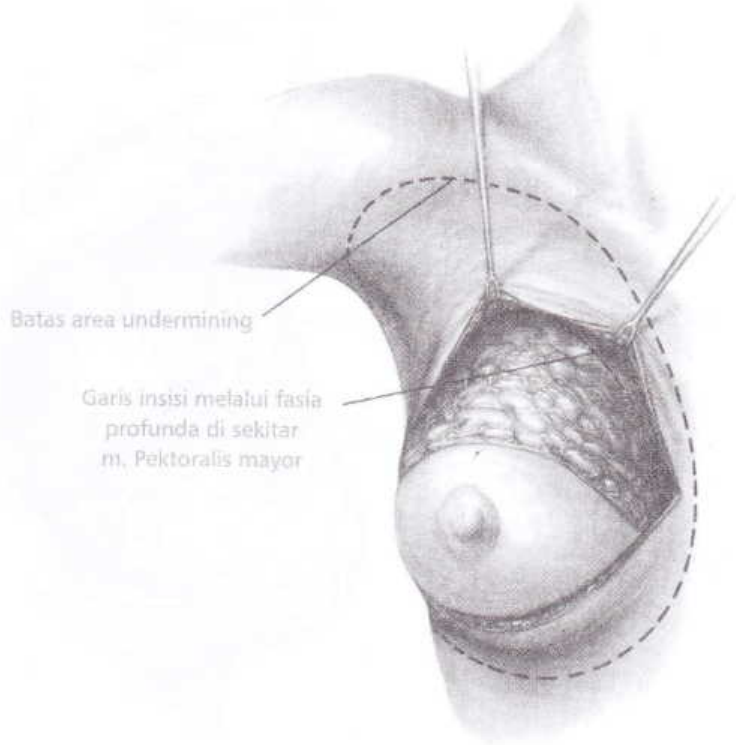

GAMBAR 39–3. Insisi kulit pertama diperluas sampai level fasia superfisial. Flap kulit diretraksi ke anterior dengan pengait kulit seraya jaringan payudara ditarik ke arah berlawanan. Flap kulit diretraksi ke anterior dan tegak lurus terhadap dinding dada untuk menghindari terjadinya lubang robekan flap kulit. Flap kulit superior dan inferior dibentuk pada sebuah bidang di atas fasia superfisial hingga pertengahan sternum ke arah medial, dan ke inferior ke tepi kosta. Hal ini dikerjakan dengan hati-hati agar flap kulit tetap terbentuk tipis. Hal ini memegang peranan penting terutama seraya flap aksila akan dibentuk karena jaringan payudara sering kali berada tepat di bawah fasia superfisial dan mungkin terinsisi tidak sengaja. Flap kulit yang telah terselesaikan biasanya mempunyai ketebalan 1 sampai 2 mm pada tepi kulit dan tidak lebih dari 6 mm pada dasar.

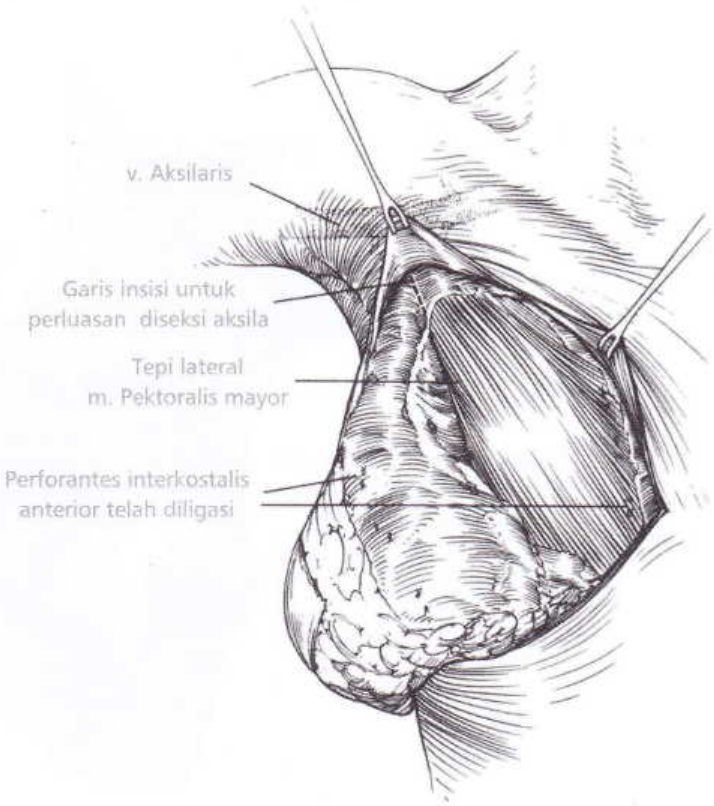

GAMBAR 39–4. Fasia yang melapisi otot pektoralis mayor dan payudara diangkat dengan diseksi subfasia, yang dimulai di dekat bagian tengah sternum dan dilanjutkan ke medial dan ke lateral. Arteri dan vena interkostalis perforantes diklem dan diligasi secara cermat. Fasia dilakukan diseksi secara cermat dari pektoralis mayor tanpa meninggalkan setiap otot pada spesimen makroskopis. Jika kanker telah menembus fasia ini dan menginvasi pektoralis mayor, eksisi seluruh pektoralis mayor dapat dipertimbangkan. Eksisi luas otot pada tempat penetrasi harus dikerjakan. Diseksi fasia pektoralis diteruskan ke lateral (dibatasi di sebelah superior oleh klavikula dan inferior oleh tepi kosta) sampai tepi lateral pektoralis mayor tercapai.

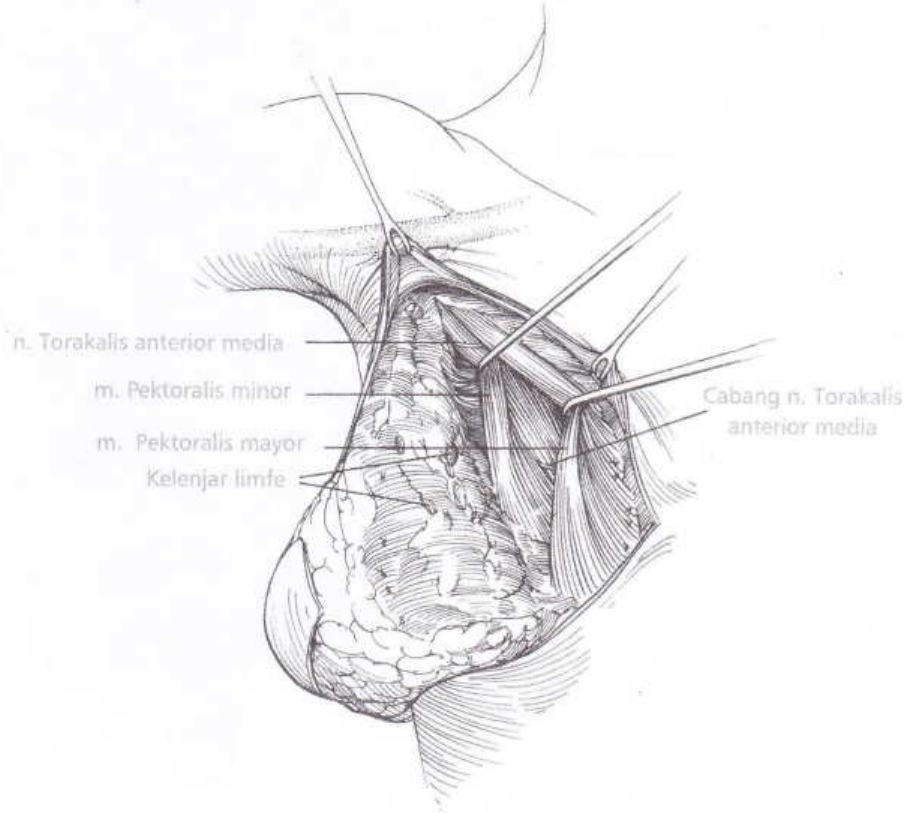

GAMBAR 39–5. Tepi lateral otot pektoralis mayor diretraksi ke medial dan anterior, yang memaparkan fasia klavipektoralis, kelenjar limfe interpektoralis, dan otot pektoralis minor. Diseksi subfasia pektoralis mayor diperluas ke tepi lateral pektoralis mayor dan fasia di bawah. Kelenjar limfe interpektoralis dan fasia pektoralis minor dibebaskan dari tepi lateral pektoralis minor. Tindakan ini dikerjakan dengan hati-hati untuk menghindari cedera nervus torakalis anterior medial dan lateral pada pektoralis mayor. Nervus torakalis anterior media berasal dari fasikulus media pleksus brakialis dan selanjutnya berjalan melalui pektoralis minor pada sekitar 60 persen penderita, dan berjalan ke lateral di sekitar pektoralis minor pada 40 persen, yang menginervasi bagian bawah pektoralis mayor. Nervus torakalis anterior lateral yang dominan pada pektoralis mayor berasal dari fasikulus lateral, dan berjalan ke medial ke pektoralis minor di dekat insersionya, dan berjalan bersampingan dengan arteri torakoakromialis.

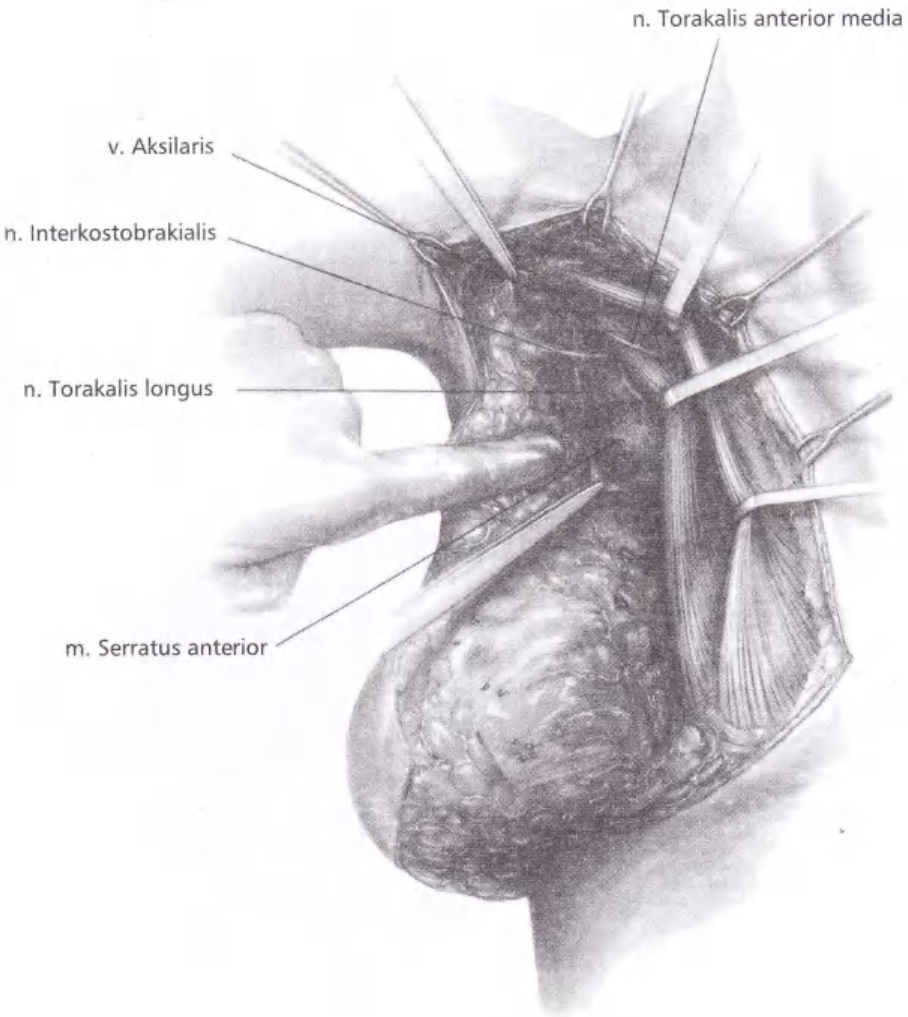

GAMBAR 39–6. Tepi lateral otot pektoralis minor dibebaskan dari fasia, dan beberapa vena diligasi seraya vena muncul dari vena aksilaris. Nervus torakalis anterior media pada otot pektoralis mayor dilacak secara cermat, dan dipreservasi. Nervus sensoris yang mungkin cedera adalah nervus interkostobrakialis yang berjalan lebih transversal, yang terlihat di bawah kosta kedua dan memberikan inervasi sensoris ke sisi atas lengan atas. Pektoralis mayor dan minor selanjutnya diretraksi ke anterior dan medial, yang memaparkan jaringan teratas yang dipotong di atas vena aksilaris. Pembuluh darah aksilaris terletak di bawah lapisan fasia yang tipis. Dimulai sebelah medial di apeks aksila, sarung vena aksilaris diinsisi pada bagian sefaliknya dan diperluas ke lateral sejauh mungkin. Jaringan lemak dan kelenjar limfe yang terletak tepat di sebelah inferior vena aksilaris dilakukan diseksi bebas dari vena, dan beberapa arteri kecil yang melintasi sebelah anterior vena diligasi dan dipotong. Arteri aksilaris dan bagian-bagian pleksus brakialis terletak di sebelah superior vena aksilaris. Isi aksilaris, termasuk kelenjar limfe, sebaiknya dilakukan diseksi di bawah pembuluh darah aksilaris setelah identifikasi nervus torakalis longus dan torakodorsalis.

Nervus torakalis longus diidentifikasi di sebelah dalam arteri aksilaris. Nervus torakalis longus terletak di dalam fasia yang longgar di sekitar otot serratus anterior. Nervus ini harus dilakukan diseksi secara cermat dari isi aksilaris dan dipertahankan tetap berada pada otot serratus anterior. Identifikasi dan integritas nervus torakalis longus dapat dipastikan dengan jepitan tajam tetapi lembut yang menyebabkan kedutan otot serratus anterior. Jika nervus torakalis longus terpotong, dapat terjadi skapula bersayap (winged scapula), karena atrofi otot serratus anterior. Fasia sisanya di atas serratus anterior dilakukan diseksi bebas, dan lemak dan kelenjar limfe aksila dimobilisasi dari dinding dada.

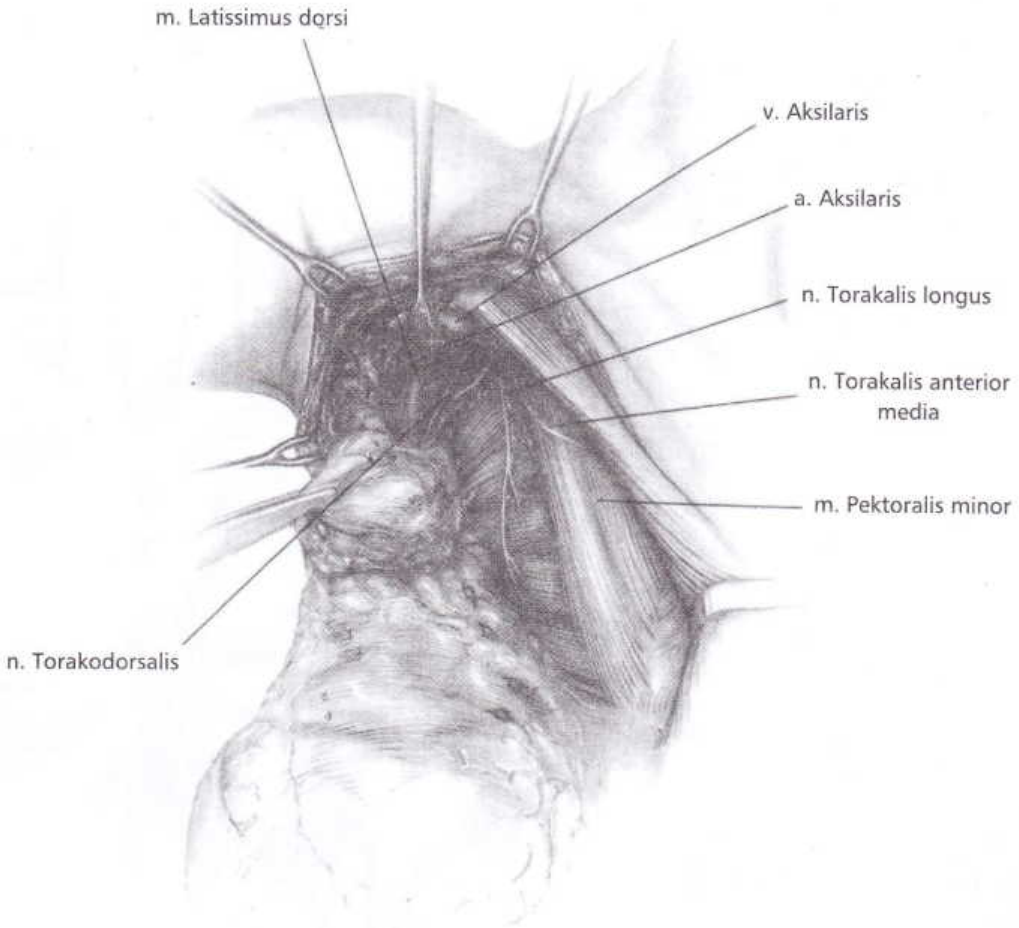

GAMBAR 39–7. Nervus torakodorsalis biasanya terletak di dekat vena dan arteri subskapularis profunda. Nervus ini berada dalam sebuah bidang yang agak lebih dalam dibanding dengan vena aksilaris. Pemotongan nervus torakodorsalis dihindari kecuali nervus ini terinfiltrasi tumor karena nervus tersebut menginervasi otot latissimus dorsi. Spesimen dibebaskan dari latissimus dorsi dan akhirnya dari ligamentum suspensorium aksila, dimana vena dan pembuluh limfe yang besar diligasi secara cermat. Lapangan operasi diinspeksi berulang kali untuk setiap titik-titik perdarahan. Dua nervus mayor diidentifikasi untuk memastikan nervus tersebut tidak terligasi.

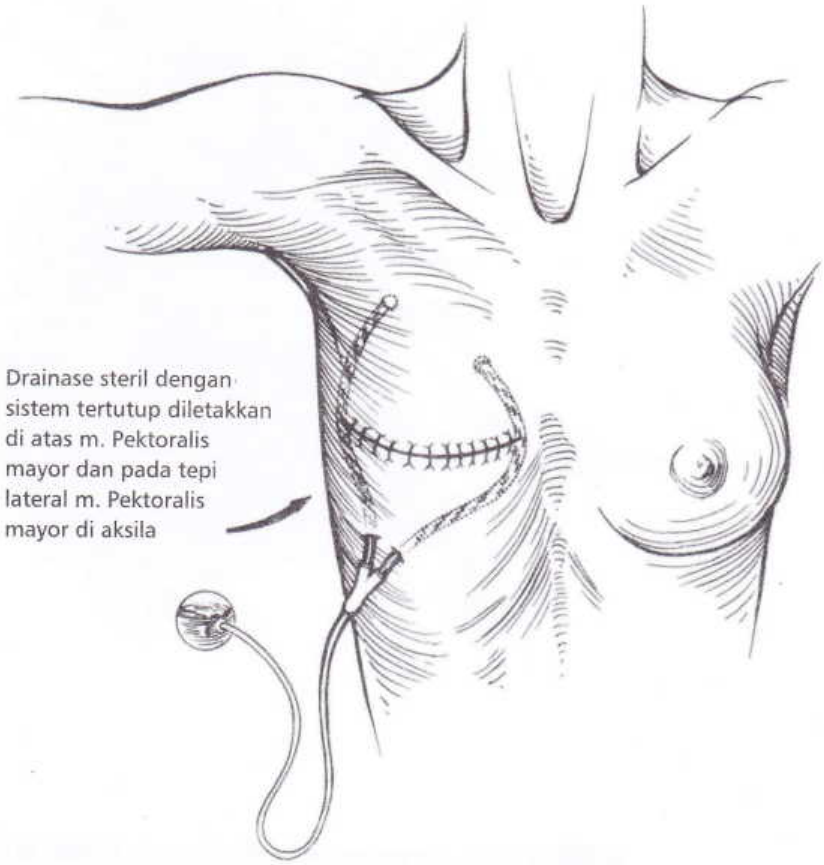

GAMBAR 39–8. Luka operasi diirigasi dengan larutan garam, dan inspeksi akhir dilakukan untuk hemostasis sebelum luka operasi ditutup. Dua pipa drain pengisap berlubang dengan sistem tertutup dipasang untuk drainase steril. Drainase ini biasanya dimasukkan ke posterior melalui luka tusukan yang terpisah yang dibuat pada flap bawah. Satu pipa drain pengisap diletakkan pada aksila, dan drain lainnya diarahkan ke anterior di atas otot pektoralis mayor untuk mendrainase ruang di bawah flap kulit.

Flap terkompresi di tempat di aksila dan di tempat lain seraya kulit ditutup terakhir. Jika sejumlah lemak subkutan masih ada, beberapa jahitan satu-satu benang absorbable perlu diberikan pada jaringan subkutan. Selanjutnya kulit ditutup dengan jahitan benang atau staples.

40

Pemasangan Prostesis Payudara

DONALD SERAFIN, M.D.

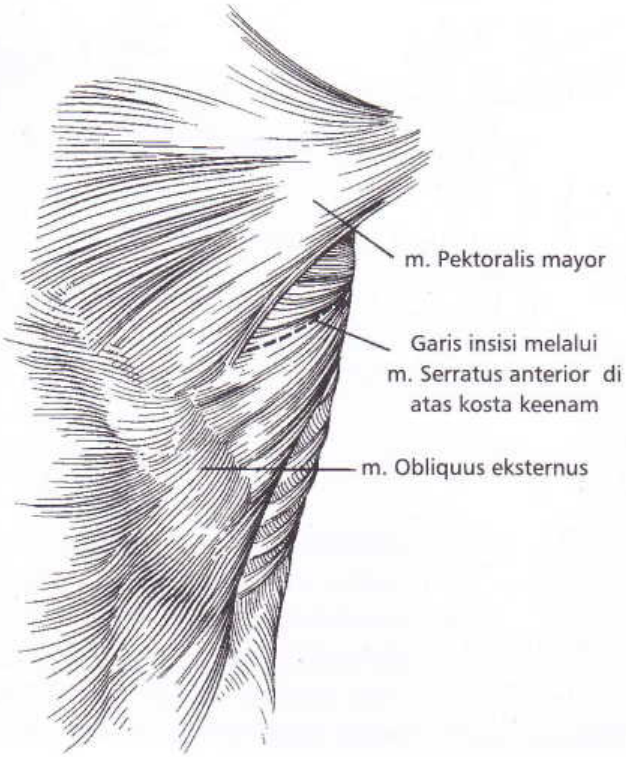

GAMBAR 40–1. Setelah mastektomi diselesaikan, insisi dibuat dengan panjang sekitar 5 sampai 6 cm di atas kosta keenam dan otot serratus anterior.

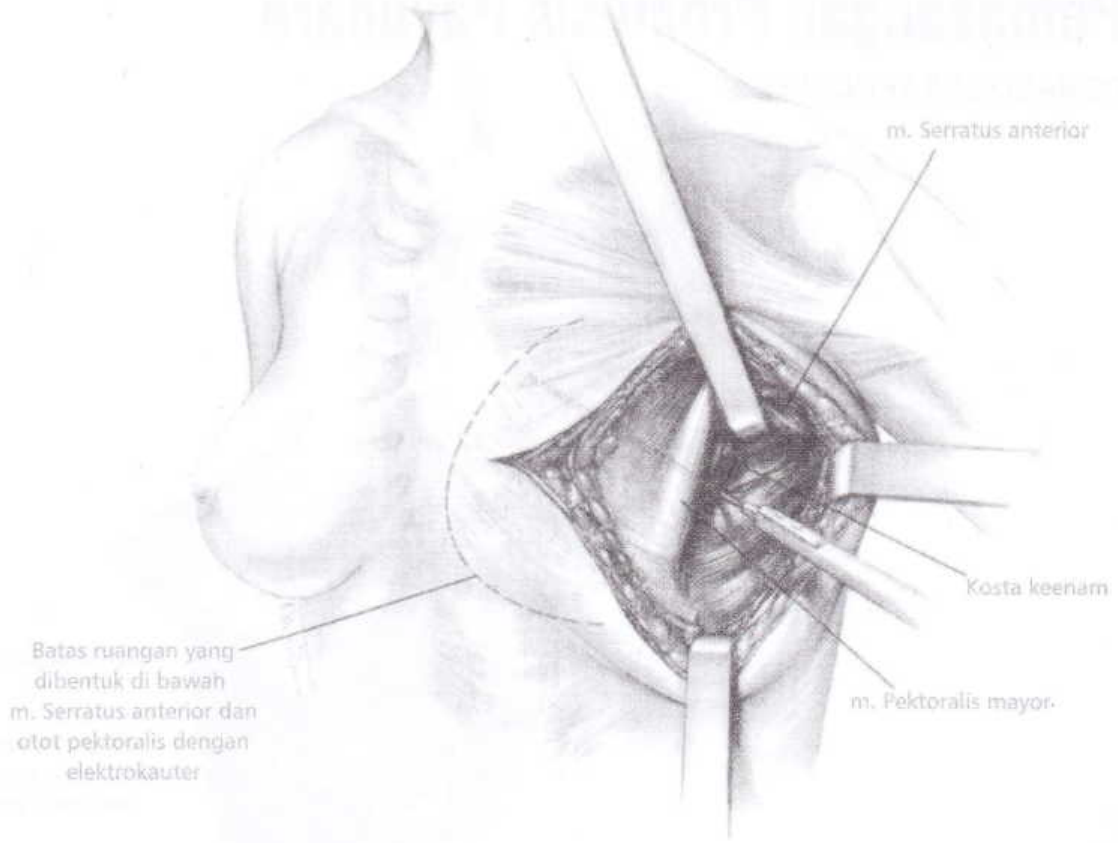

GAMBAR 40–2. Insisi dibuat dengan elektrokauter ke bawah sampai periosteum yang melapisi kosta keenam. Diameter ekspander jaringan, sekitar 13,1 sampai 13,4 cm, disketsa pada kulit. Area ini menandakan batasan undermining. Dengan pemotong elektrokauter, sebuah kantong dibentuk di bawah otot serratus anterior dan pektoralis mayor, yang dilakukan secara hati-hati agar tidak membuka ruang interkostalis dan menyebabkan pneumotoraks. Kesalahan dalam diseksi yang lazim terjadi adalah diseksi tidak berhasil cukup memadai di sebelah inferior dan medial fasia rektus. Diseksi minimal dilakukan ke superior di bawah otot pektoralis mayor. Bidang diseksi berada antara otot pektoralis mayor di sebelah anterior dan otot pektoralis minor di sebelah posterior dan dilanjutkan ke lateral hingga linea aksilaris anterior. Diseksi lateral harus dibatasi pada titik ini untuk memberikan proyeksi anterior prostesis secara memadai. Diseksi yang berlebihan ke lateral menghasilkan gambaran rata dengan proyeksi lateral yang berlebihan. Diseksi medial dilakukan hingga titik keluarnya cabang-cabang perforantes arteri dan nervus interkostalis. Seperti yang dijelaskan sebelumnya, diameter kantong sebaiknya sedikit lebih besar dari diameter prostesis yang dikembangkan.

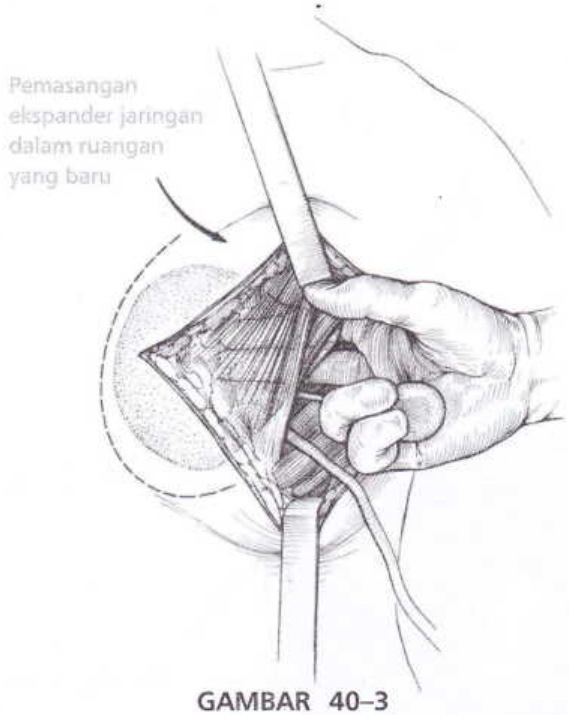

GAMBAR 40–3

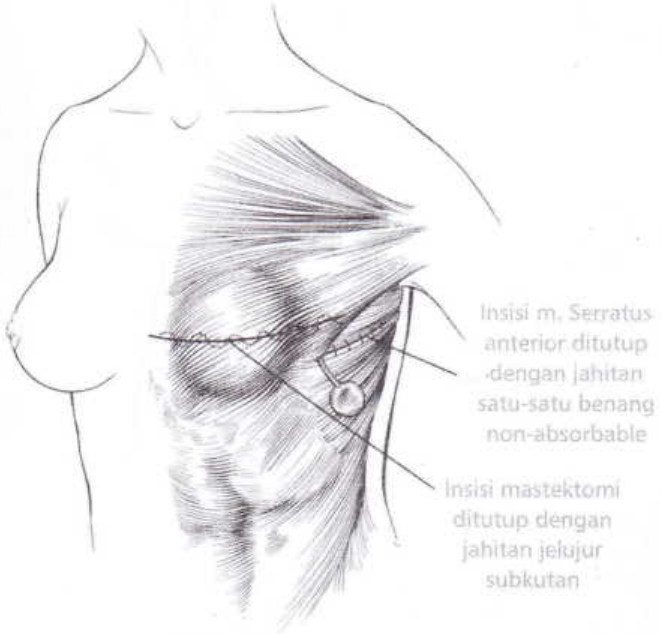

GAMBAR 40–4

GAMBAR 40–3 dan 40–4. Luka operasi diirigasi dengan basitrasin dan larutan garam dalam jumlah besar serta diinspeksi secara cermat terhadap titik-titik perdarahan. Drain bulat tunggal diletakkan dalam kantong submuskular. Ekspander jaringan yang dikempiskan selanjutnya diletakkan dalam kantong submuskular yang baru. Kerutan prostesis sangat perlu dihindari. Batang silastik prostesis diletakkan pada posisi lateral inferior. Selanjutnya, insisi ditutup dengan jahitan satu-satu benang vicryl absorbable 2 – 0. Setelah ditutup, 100 sampai 150 mL larutan garam fisiologis diinstilasikan untuk mengembangkan prostesis. Wadah selanjutnya disambung dengan batang prostesis dan diletakkan pada posisi subkutan di atas kosta lateral bawah. Kantong harus cukup untuk menampung wadah tetapi tidak terlalu besar untuk melipat. Pemasangan bola wadah ini harus dikerjakan dengan hati-hati untuk menghindari terpuntirnya bola wadah di kemudian hari. Insisi kulit ditutup dengan benar dengan jahitan satu-satu benang vicryl 2 – 0. Penutupan dimulai di sebelah medial untuk menghindari defek telinga anjing (dog ear) medial. Penutupan lateral dilakukan untuk menghindari telinga anjing (dog ear) lateral. Akhirnya, sepertiga tengah insisi ditutup. Dermis dijahit dengan benang vicryl 4 – 0, dan jahitan jelujur subkutikular benang Prolene 3 – 0 digunakan untuk menutup kulit.

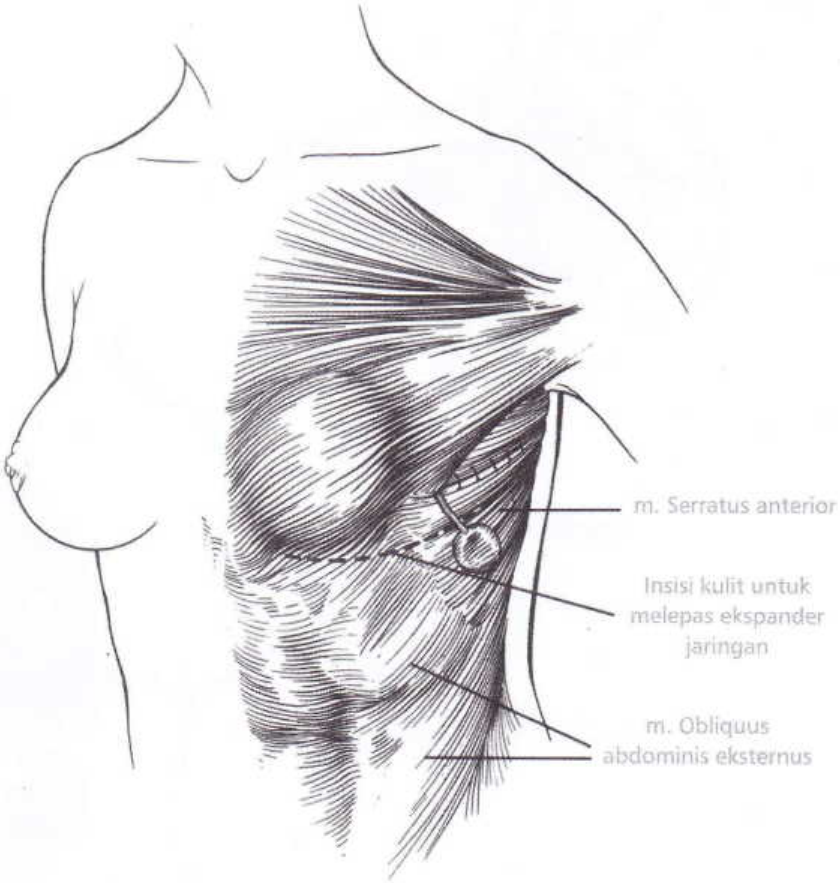

GAMBAR 40–5. Selama rangkaian inflatasi dalam waktu 6 minggu sampai 3 bulan selanjutnya, volume ditambahkan pada prostesis submuskular. Injeksi diberikan dengan menggunakan jarum 22-gauge ke dalam bola wadah yang diletakkan di atas dinding torak lateral anterior. Sekitar 50 sampai 60 mL larutan garam diinjeksikan dengan interval waktu sekitar 2 minggu. Selama ekspansi serial ini, volume akhirnya didapatkan untuk ukuran yang secara kosmetik memuaskan untuk payudara. Ukuran ini dicatat pada rekam medik penderita. Volume ini akan merupakan ukuran prostesis silikon yang baru yang diletakkan di kemudian hari. Pengembangan diteruskan sampai kantong dikembangkan melebihi hingga sekitar 75 sampai 100 mL. Pada tahap kedua, 2 sampai 3 bulan selanjutnya, insisi kulit inframamaria 5 sampai 6 cm, dibuat pada level yang perkiraan pada lipatan inframamaria.

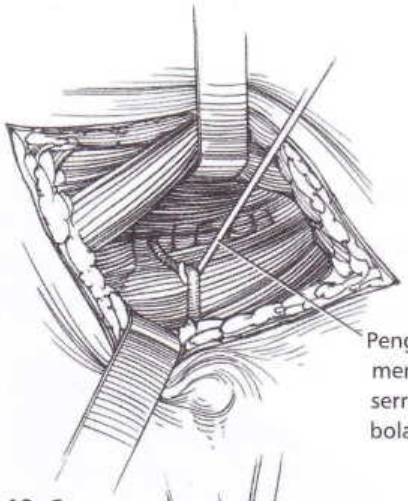

GAMBAR 40–6

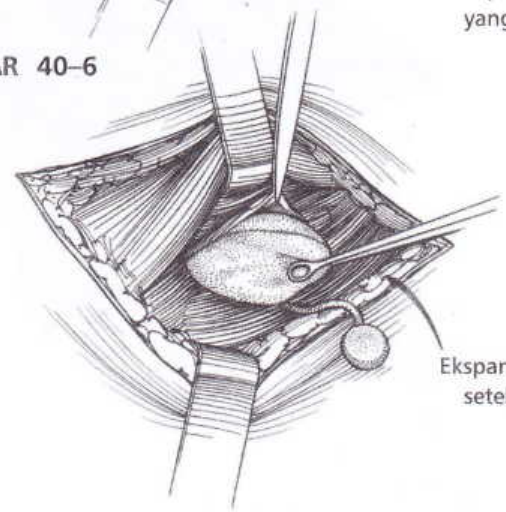

GAMBAR 40–7

GAMBAR 40–6. Konduit silastik diidentifikasi. Konduit ditarik, dan, dengan diseksi tumpul dan tajam, bola wadah dikeluarkan dari kantong subkutan. Tempat sambungan di konduit diidentifikasi, jahitan benang silk yang dipasang sebelumnya dipotong, dan ekspander dikempiskan.

GAMBAR 40–7. Insisi serratus anterior sebelumnya diidentifikasi dengan cara mengikuti perjalanan konduit melalui insisi sebelumnya. Insisi ini dibuka, dan ekspander jaringan dikeluarkan.

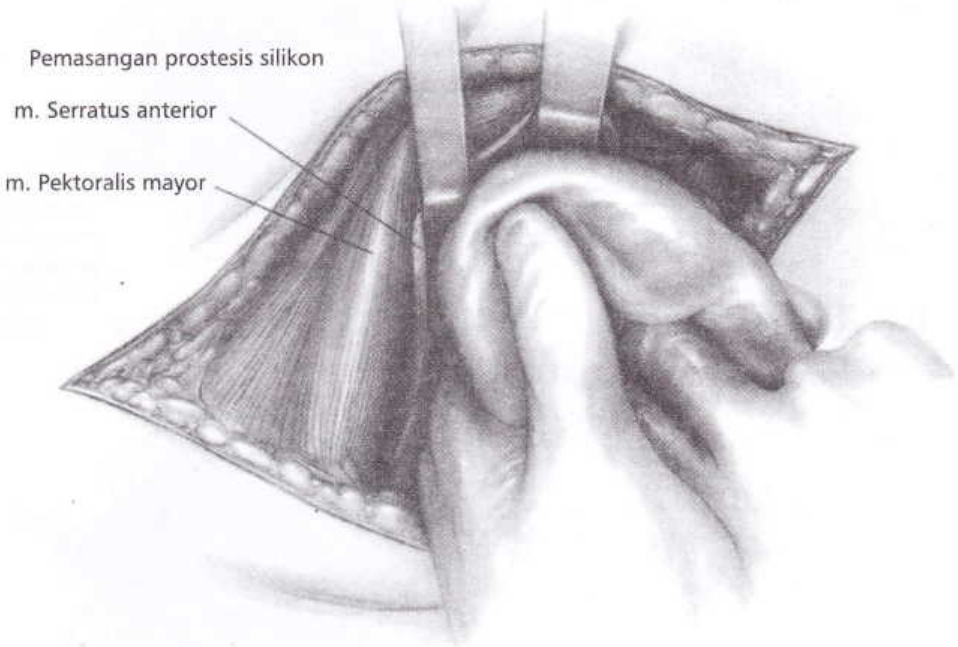

GAMBAR 40–8. Kantong diirigasi dengan larutan garam dalam jumlah besar. Setiap perbedaan kontur yang diakibatkan oleh diseksi kantong yang tidak memadai selama prosedur operasi yang pertama dikoreksi. Ekspander jaringan digantikan dengan prostesis silikon permanen, dimana volume ditetapkan selama rangkaian inflatasi serial. Selanjutnya insisi ditutup lapis demi lapis dengan benang Vicryl 2–0 untuk lapisan otot, Vicryl 2 – 0 untuk subkutan dan dermis yang dalam, Vicryl 4 – 0 untuk dermis, dan jahitan jelujur subkutikular benang Prolene 3 – 0.

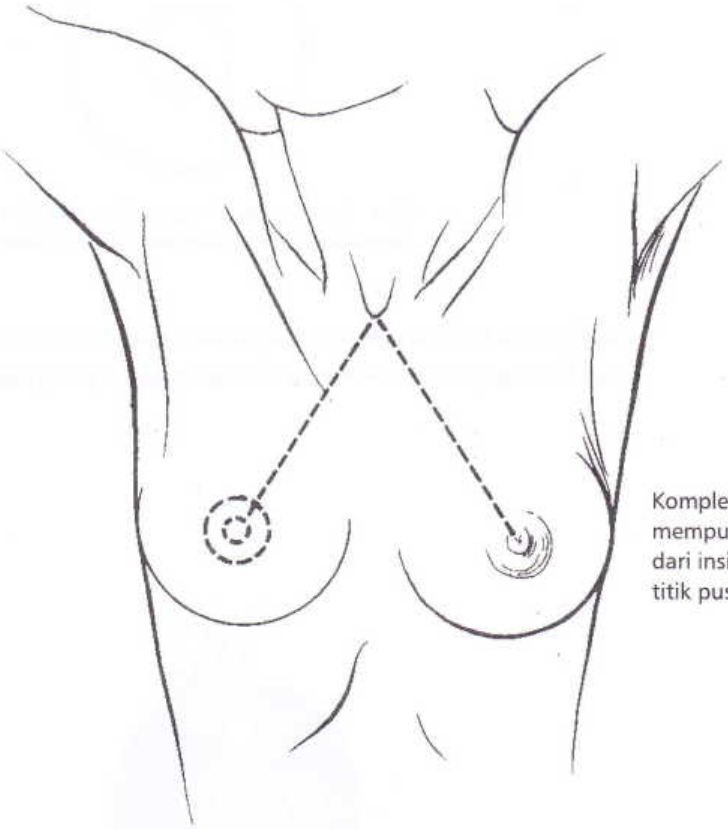

GAMBAR 40–9. Kompleks puting susu-areola dapat direkonstruksikan selama tahap kedua di saat prostesis permanen disisipkan, atau mungkin ditunda untuk tahap ketiga setelah penetapan maksimal tercapai. Dengan penderita dalam posisi duduk, diameter dan posisi kompleks puting-areola pada sisi kontralateral disketsa dengan menggunakan sebuah garis yang ditarik dari insisura suprasternalis ke puting susu kontralateral.



Garis batas yang menggunakan mal dari areola dan puting dari payudara sisi lainnya

GAMBAR 40–10. Area payudara yang direkonstruksi disketsa dengan cara serupa, dengan diameter yang sama dengan sisi kontralateral. Sebuah lingkaran puting susu juga digambar.

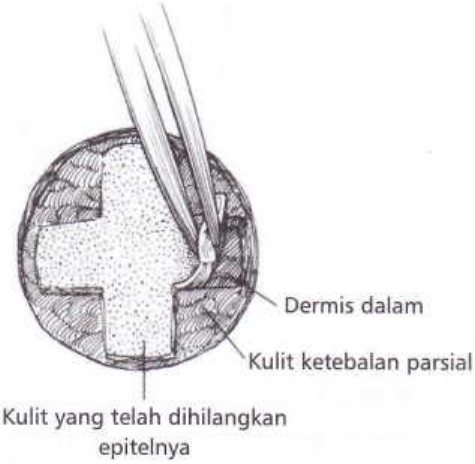

GAMBAR 40–11. Sebuah gambar silang dilukis di dalam lingkaran areola yang telah dilukis sebelumnya. Lebar masing-masing lengan sama seperti diameter puting susu. Sebuah quadran kulit yang dihilangkan epitelnya, termasuk bagian dermis, diangkat dari masing-masing ke empat quadran. Bagian gambar silang dan puting yang akan dibentuk ditato dengan pigmen yang sesuai. Selanjutnya, masing-masing lengan gambar silang dielevasi dari dermis pada bidang yang agak lebih dalam dibanding dengan bidang dari bagian quadran. Dermis akan menopang viabilitas epitel yang menutupinya.

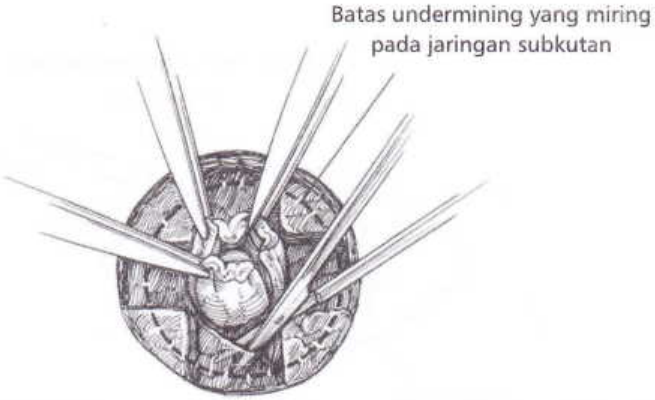

GAMBAR 40–12. Setelah semua dari keempat segmen gambar silang dielevasikan, insisi sirkumferensial dibuat pada dasar puting susu melalui dermis sampai lemak di bawahnya. Selanjutnya diseksi dilanjutkan secara tajam di bawah dermis ke sekeliling areola. Diseksi sebaiknya tidak diarahkan ke posterior (ke dalam), karena hal ini merusak terlalu banyak suplai darah subkutan. Selama tahap diseksi, puting susu yang telah direkonstruksi tampak menonjol. Derajat undermining menentukan derajat penonjolan puting susu.

GAMBAR 40–13. Dengan tarikan lembut pada puting yang ditonjolkan, lengan gambar silang dijahit satu sama lainnya dengan jahitan satu-satu benang Vicryl 6 – 0, yang sangat serupa dengan bagian ujung topi yang menonjol.

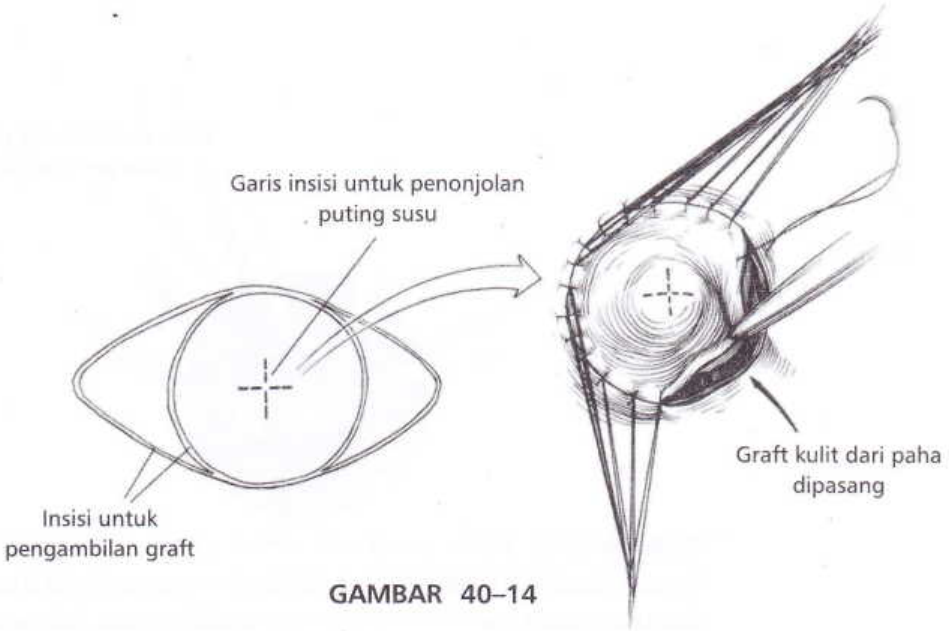

GAMBAR 40–14

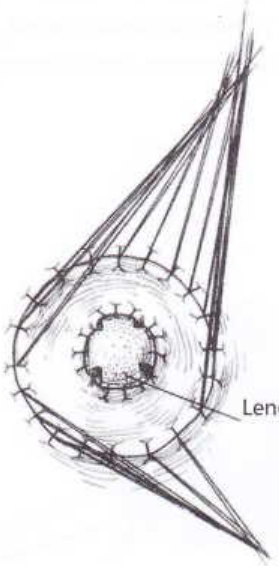

GAMBAR 40–15

GAMBAR 40–16

GAMBAR 40–14 sampai 40–16. Dengan sebuah mal yang digunakan untuk marka areola dan puting susu, pola serupa dibuat dari area garis lipat paha yang berjauhan dari area yang berambut. Setelah mal sirkular digambar, bagian elips ditambahkan sehingga, pada penutupan terakhir, garis penutupan akan sejajar dengan atau berada di dalam garis kulit lipat paha. Graft ketebalan penuh diambil dari area inguinal. Diameter graft sama seperti diameter areola yang direkonstruksikan. Lubang untuk puting susu tidak dibentuk pada saat ini. Selanjutnya graft ketebalan penuh dijahitkan ke sekeliling defek areola resipien dengan jahitan satu-satu benang Duralon 6 – 0. Setelah penjahitan diselesaikan, insisi kecil berbentuk silang dibuat di atas puting susu, yang memungkinkan penonjolan puting susu melalui graft ketebalan penuh ini. Sebagian graft kulit terletak sebelah posterior atau sebelah dalam dari lengan berbentuk silang yang menyusun puting susu, yang mempertahankan penonjolan puting secara memadai. Penonjolan ini tidak mungkin terbentuk memadai jika lubang berbentuk silang untuk puting susu dibuat terlalu besar. Sebagai akibat hal ini, dihasilkan retraksi lebih lanjut dan penonjolan puting susu menghilang. Graft ketebalan penuh dijahit dengan dermis dalam dengan jahitan satu-satu benang Vicryl 6 – 0. Stent karet diletakkan seperti kue donut di atas tonjolan puting susu; dan jahitan benang Duralon yang telah terpasang sebelumnya ditinggalkan, dan diikat sebagai bolus pada graft ketebalan penuh untuk menghindari kompresi pada puting susu.

BAGIAN V

Operasi Abdomen

41

Gastrostomi Stamm

JOHN P. GRANT, M.D

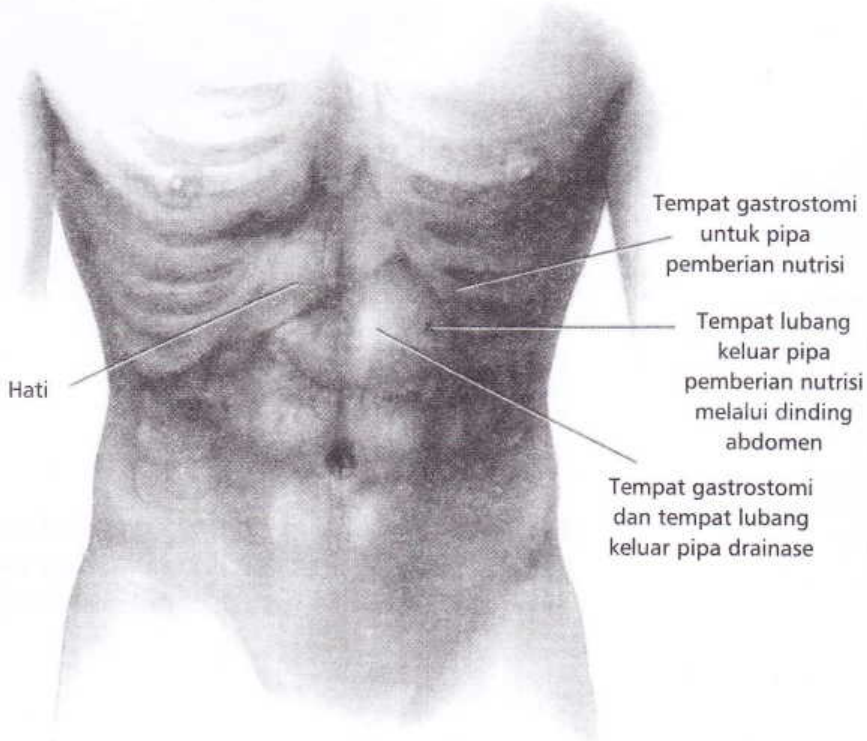

GAMBAR 41–1. Untuk tujuan pemberian nutrisi, gastrostomi Stamm sebaiknya diletakkan tinggi pada fundus lambung pada dinding lambung anterior. Untuk tujuan drainase, pipa pemberian nutrisi sebaiknya diletakkan rendah pada antrum. Tempat lubang keluar pada kulit sebaiknya diletakkan dengan jarak sepertiga dari linea midklavikular pada tepi kosta dengan umbilikus pada sisi kiri.

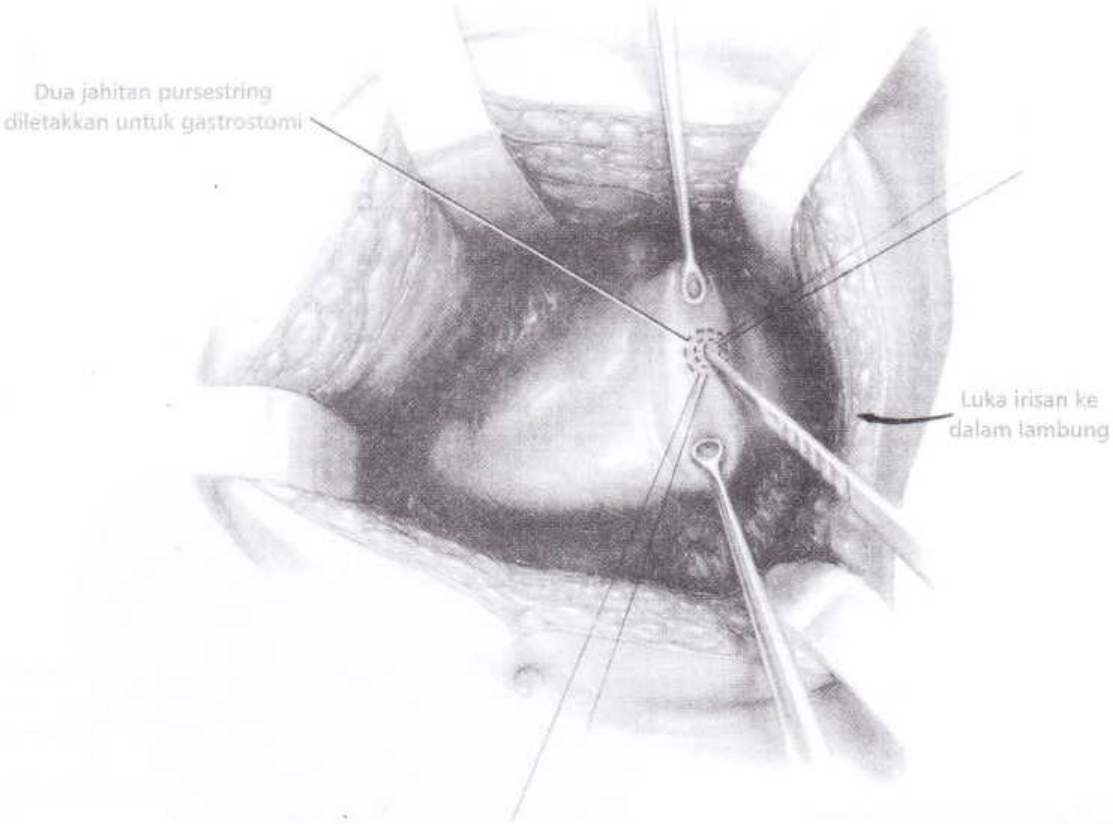

GAMBAR 41–2. Dibuat insisi kulit garis tengah atas 6 sampai 8 cm, dan linea alba dipotong. Kolon transversum dimobilisasi ke bawah, dan lambung dijepit dengan klem Babcock. Dengan tarikan lembut dan reposisi klem, lambung dapat ditarik dan tempat untuk pemasangan pipa dipaparkan.

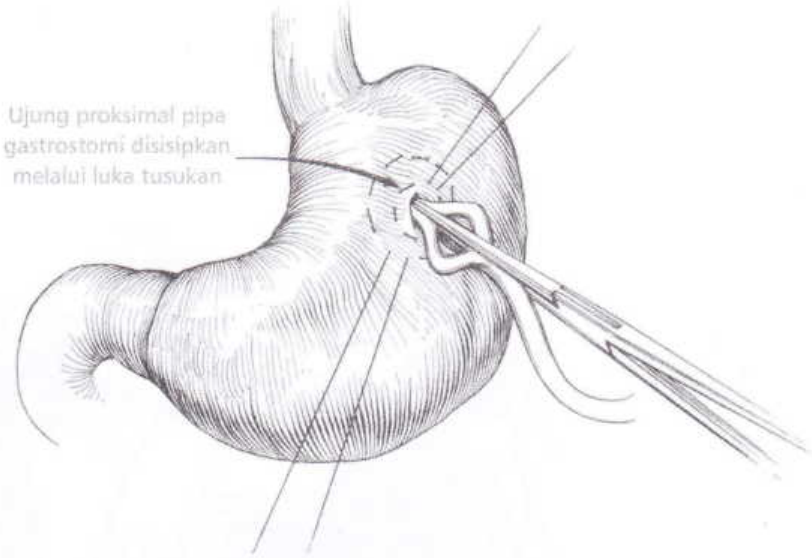

GAMBAR 41–3. Dua atau tiga jahitan pursestring benang silk 2 – 0 dipasang di sekitar tempat masuk yang direncanakan pada permukaan anterior lambung sekurang-kurangnya berjarak 2 cm antara jahitan satu dengan jahitan yang lainnya. Luka tusukan dibuat ke dalam lambung melalui tengah-tengah jahitan pursestring, dan pipa Malecot atau pipa gastrostomi yang berbentuk seperti jamur disisipkan ke dalam lambung.

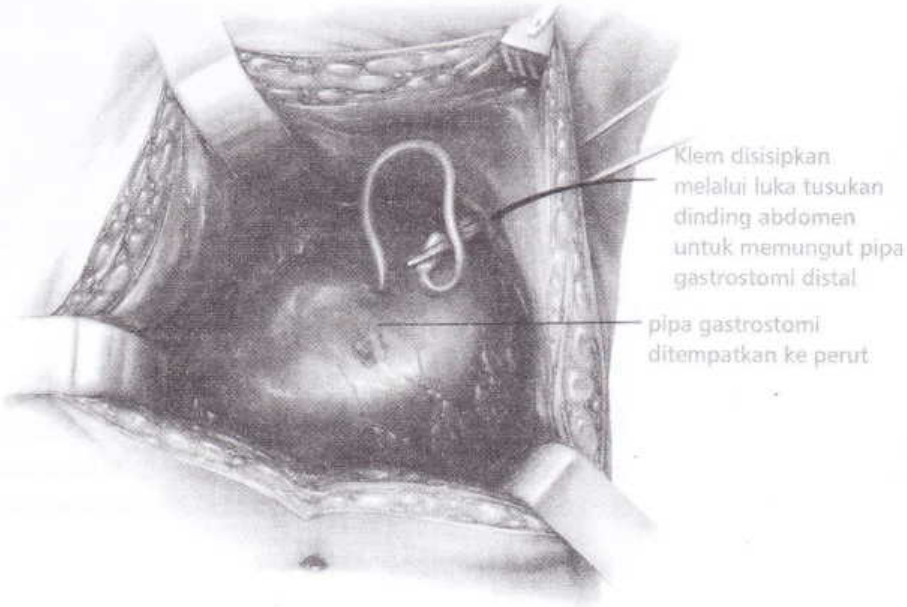

GAMBAR 41–4. Ujung pipa gastrostomi ditarik melalui dinding abdomen melalui luka tusukan pada tempat yang telah ditentukan untuk lubang keluar di kulit.

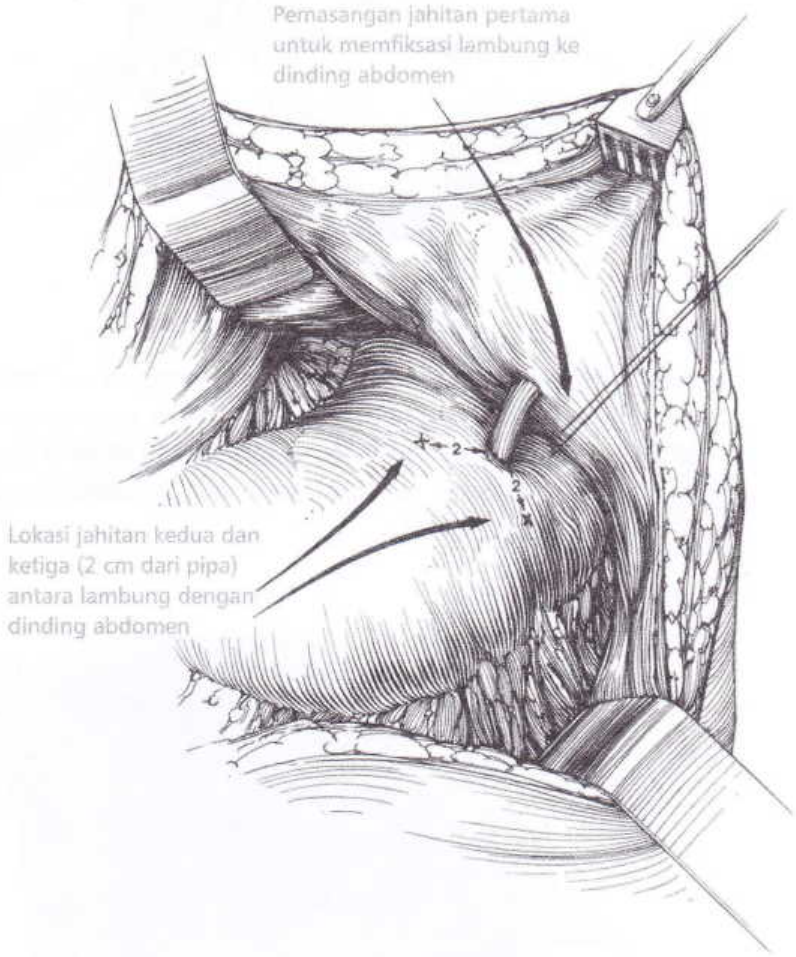

GAMBAR 41–5. Tiga jahitan fiksasi silk 2–0 diletakkan pada lambung di sekeliling pipa gastrostomi dan selanjutnya melalui dinding abdomen anterior di dekat tempat lubang keluar pipa gastrostomi. Seraya jahitan ini diikatkan, lambung terfiksasi ke abdomen dan risiko kebocoran dapat diminimalkan.

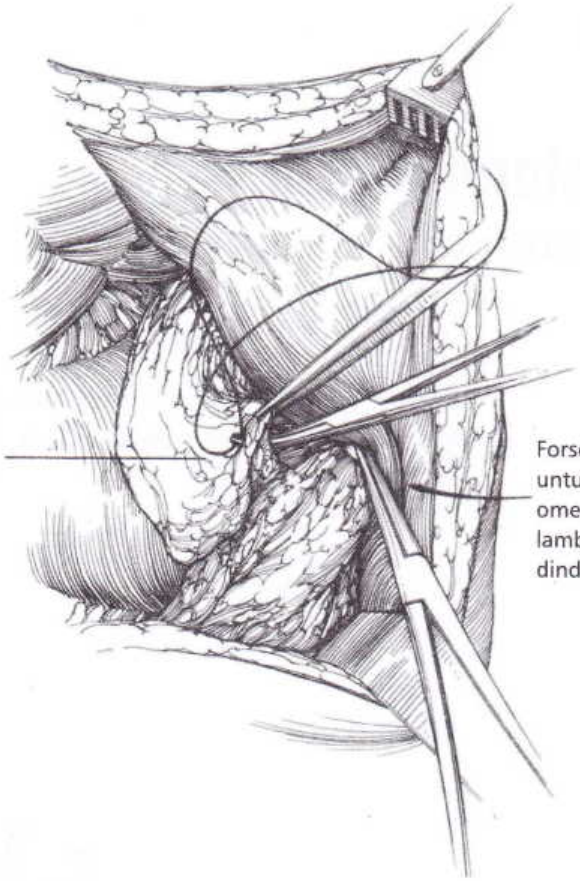

GAMBAR 41–6. Tindakan pengamanan selanjutnya (fakultatif) untuk mencegah kebocoran dapat diperoleh dengan menutupkan omentum mayor di sekitar tempat gastrostomi.

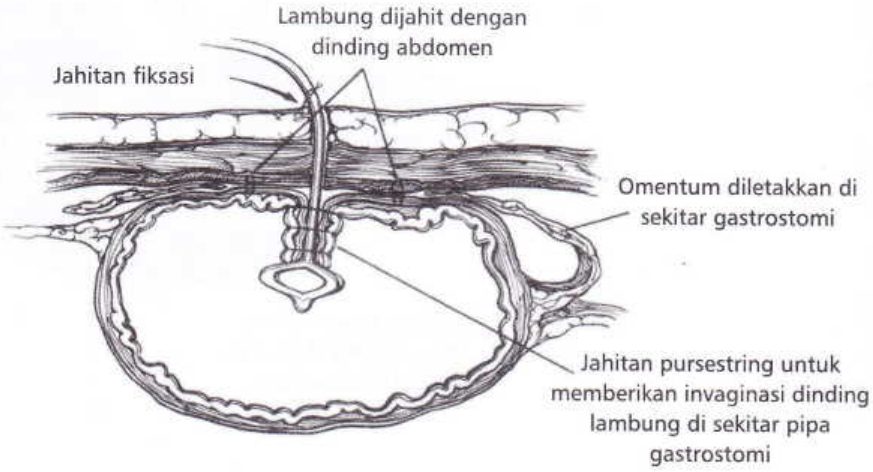

GAMBAR 41–7. Jahitan pursestring diikat, dengan menginvaginasi lambung di sekitar pipa pemberian nutrisi.

Jahitan benang silk 2 – 0 diletakkan di kulit pada tempat keluarnya pipa dan diikatkan di sekeliling pipa gastrostomi untuk memfiksasi pipa di tempat. Luka dibalut dengan pembalut steril, dan pipa gastrostomi dihubungkan untuk drainase langsung. Pemberian nutrisi dapat dimulai bilamana fungsi pengosongan lambung yang normal telah pulih.

42

Gastrostomi Witzel

JOHN P. GRANT, M.D.

Dengan prosedur ini, insisi abdomen, pemasangan pipa pemberian nutrisi dalam lambung, dan lokasi tempat keluar pipa pada kulit adalah sama seperti pada gastrostomi Stamm.

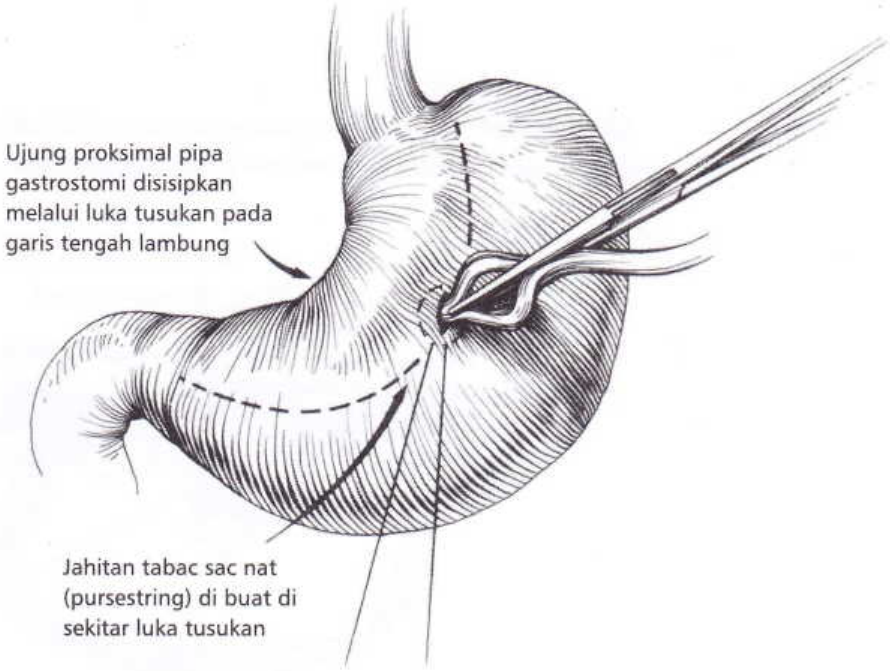

GAMBAR 42–1. Satu jahitan pursestring benang silk 2–0 diletakkan di sekitar tempat masuk yang direncanakan pada permukaan anterior lambung. Luka tusukan dibuat ke dalam lambung melalui tengah-tengah jahitan pursestring, dan pipa Malecot atau pipa gastrostomi yang berbentuk seperti jamur disisipkan ke dalam lambung. Jahitan pursestring diikat, dengan menginvaginasikan lambung di sekeliling pipa pemberian nutrisi.

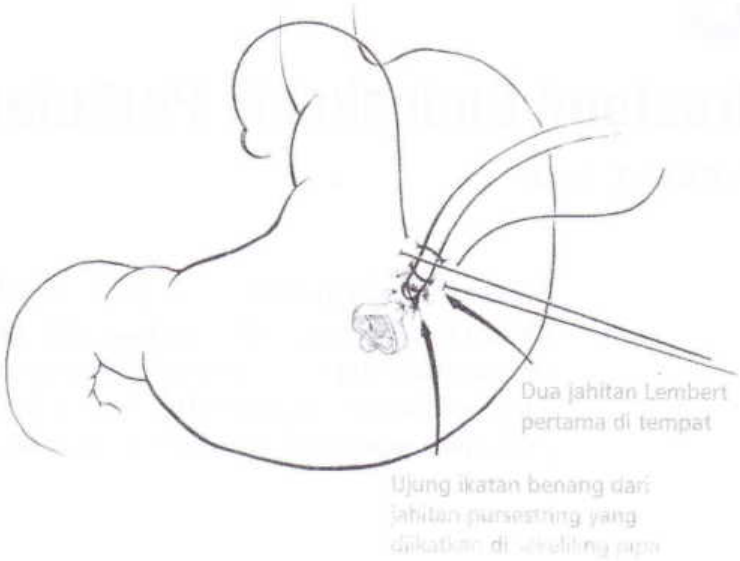

GAMBAR 42–2

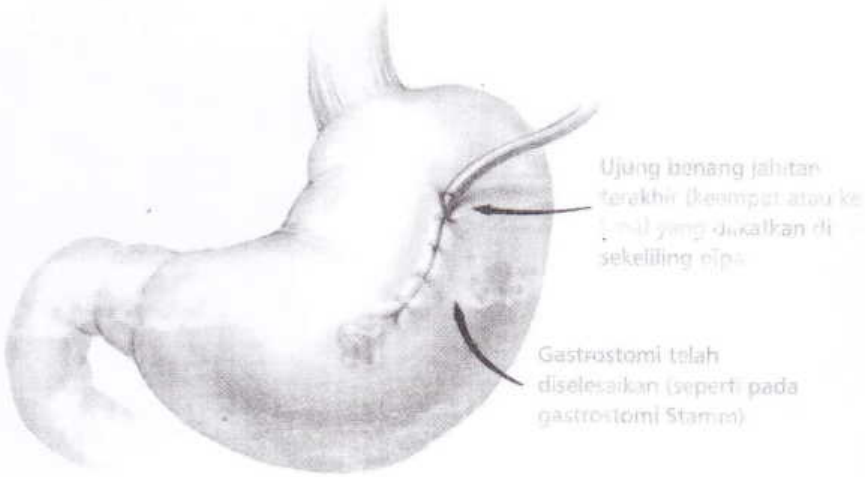

GAMBAR 42–3

GAMBAR 42–2 dan 42–3. Sebuah terowongan serosa sepanjang 4 sampai 5 cm dibentuk dengan menjahitkan dinding lambung di sekeliling pipa. Jahitan terakhir diikatkan di sekitar pipa pemberian nutrisi untuk memfiksasi pipa di tempat.

Ujung pipa gastrostomi selanjutnya ditarik melalui dinding abdomen dari luka tusukan pada tempat keluar yang telah ditentukan, dan lambung dijahitkan dengan dinding abdomen seperti pada gastrostomi Stamm. Jahitan benang silk 2 – 0 dipasang pada kulit pada tempat keluarnya pipa dan diikatkan di sekitar pipa gastrostomi untuk memfiksasi pipa di tempat. Luka ditutup dengan pembalut steril, dan pipa gastrostomi dihubungkan untuk drainase langsung. Pemberian nutrisi dapat dimulai bilamana fungsi pengosongan lambung telah pulih.

43

Gastrostomi Endoskopik Perkutan

JOHN P. GRANT, M.D.

Beberapa peralatan gastrostomi perkutan telah tersedia dewasa ini, dan pemilihannya tergantung pada kesukaan ahli bedah. Bagaimanapun, kriteria yang penting adalah pipa mempunyai alat retensi sisi dalam yang lebar (palangan silang yang sederhana tidak memadai) dan marker dengan interval satuan sentimeter pada ujung pipa untuk membantu penentuan posisi pipa.

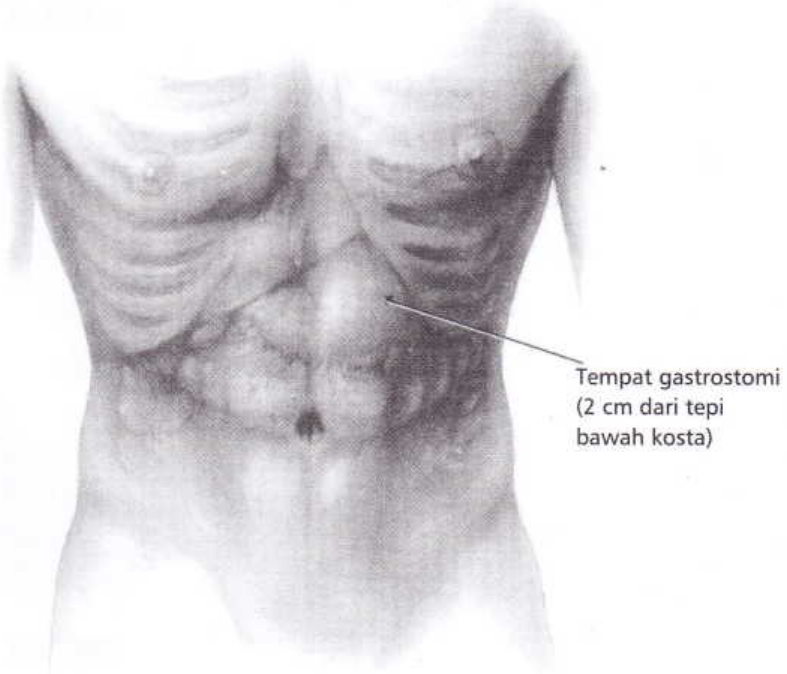

GAMBAR 43–1. Posisi optimal untuk pemasangan gastrostomi perkutan adalah melalui bagian tengah lambung. Tempat keluar pada kulit biasanya diletakkan dengan jarang sepertiga dari linea midklavikularis pada tepi bawah kosta dengan umbilikus, meskipun titik ini dapat bervariasi dari posisi garis tengah dengan linea aksilaris, tergantung pada posisi lambung. Tempat keluar sebaiknya tidak ditempatkan berdekatan dengan tepi bawah kosta karena gesekan pipa dapat menimbulkan rasa nyeri yang cukup berat. Dianjurkan bahwa pemasangan pipa diletakkan sekurang-kurangnya 2 cm dari tepi bawah kosta.

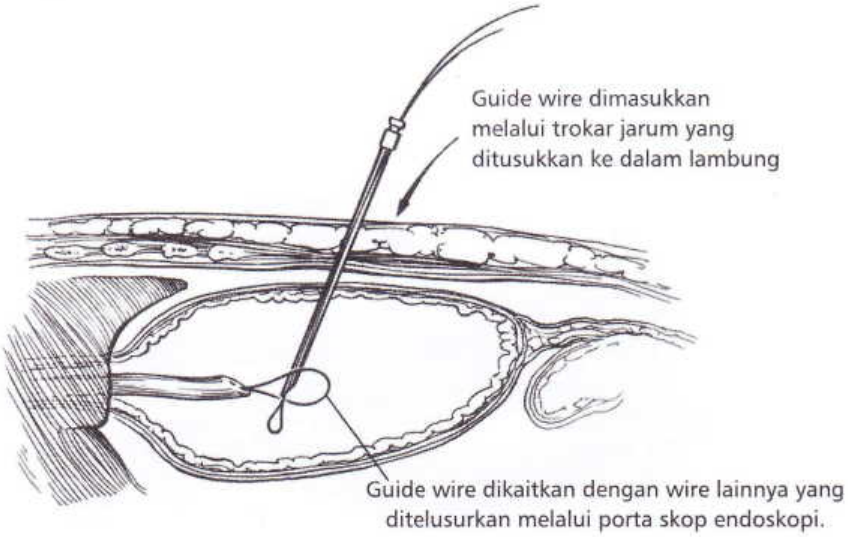

GAMBAR 43–4. Setelah anestesi lokal diberikan, insisi 0,5 cm lebih panjang dibanding dengan diameter pipa gastrostomi dibuat pada tempat keluar pipa yang telah ditentukan dan trokar jarum dimasukkan ke dalam lambung. Masuknya jarum ke dalam lambung dikonfirmasikan secara visual melalui jarum yang terlihat di ujung endoskop, dan trokar dilepas. Guide wire (atau benang nylon besar) dimasukkan melalui jarum dan dijerat.

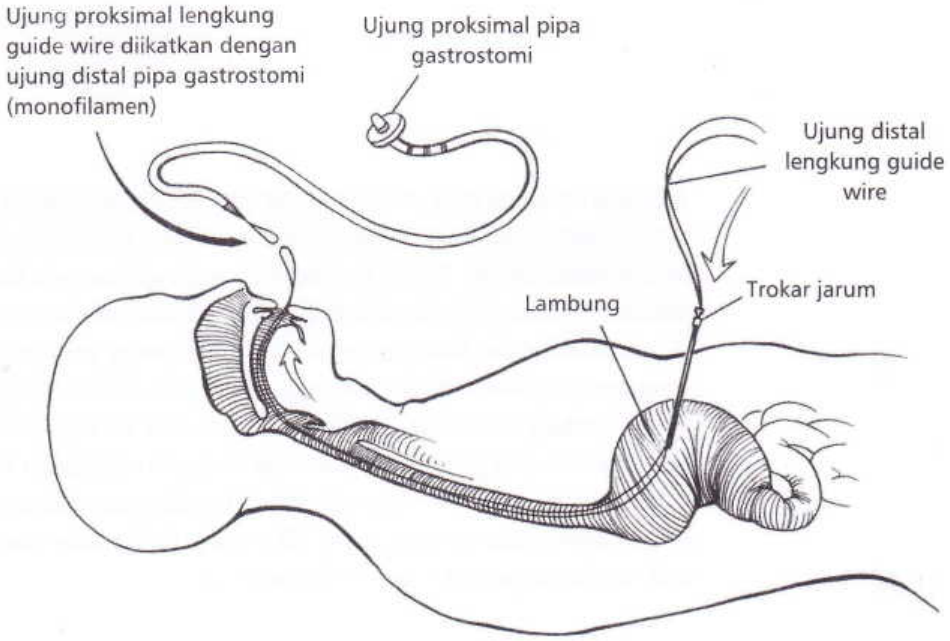

GAMBAR 43–5. Gastroskop dan jeratan guide wire ditarik, dengan menarik guide wire keluar dari mulut.

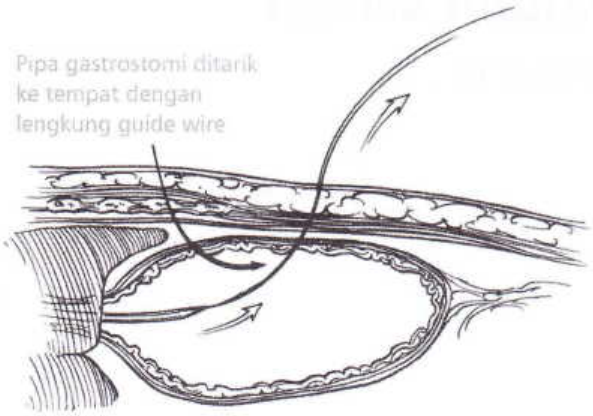

GAMBAR 43–6

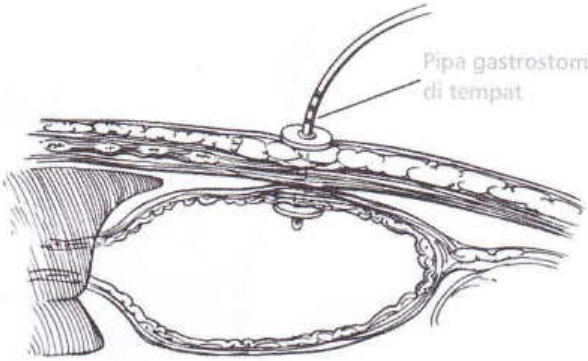

GAMBAR 43–7

GAMBAR 43–6 dan 43–7. Ujung guide wire disambung dengan pipa gastrostomi perkutan, dan guide wire ditarik dari tempat keluar pada lambung, dengan menarik pipa gastrostomi melalui esofagus dan keluar dari dinding abdomen. Lokasi pipa gastrostomi yang benar diperlihatkan dengan titik-titik yang terdapat pada pipa berada berdekatan dengan piringan di ujung pipa gastrostomi. Dinding abdomen biasanya mempunyai ketebalan 2 sampai 4 cm. Endoskopi kedua tidak perlu dikerjakan untuk mengonfirmasikan posisi pipa yang benar. Penahan piringan dimasukkan melalui ujung pipa dan ditarik erat terhadap dinding abdomen untuk menarik lambung ke dinding abdomen anterior dengan kuat. Piringan ini perlu dipertahankan ketat selama 48 jam. Setelah 48 jam, piringan dilonggarkan untuk mencegah erosi dinding lambung atau kulit abdomen. Pipa gastrostomi disambungkan untuk drainase langsung selama 24 jam, yang sesudahnya nutrisi dapat diberikan.

44

Yeyunostomi Witzel

JOHN P. GRANT, M.D.

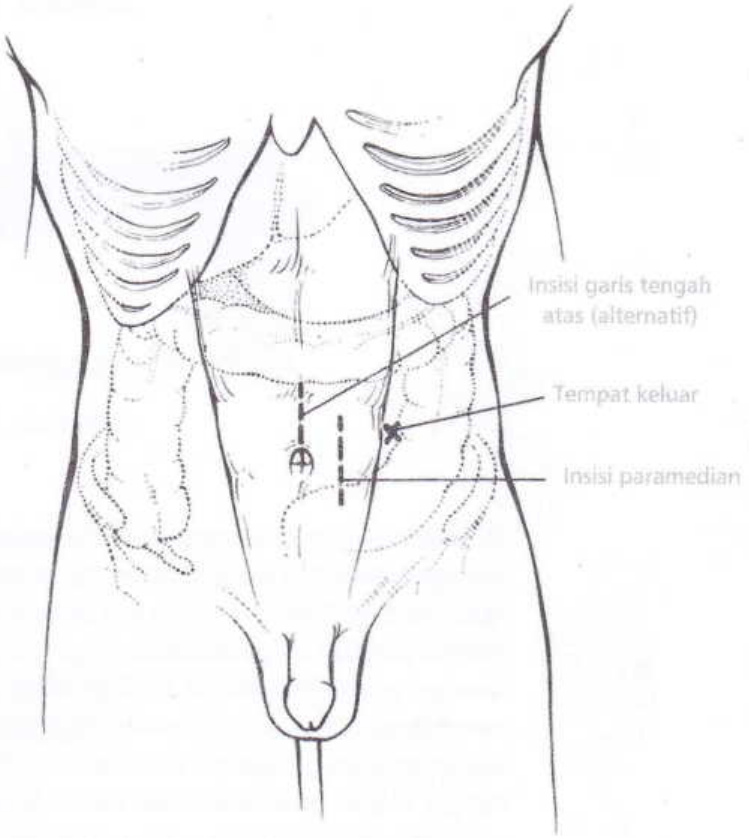

GAMBAR 44–1. Di bawah anestesi lokal atau anestesi umum, insisi paramedian 6 sampai 8 cm dapat dibuat tepat di sebelah kiri dan di tengah sedikit di atas umbilikus (insisi garis tengah juga dapat diterima). Insisi diperluas ke dalam fasia rektus anterior, yang kemudian diinsisi. Otot rektus dimobilisasi ke lateral, dan fasia rektus posterior dan periotoneum diinsisi.

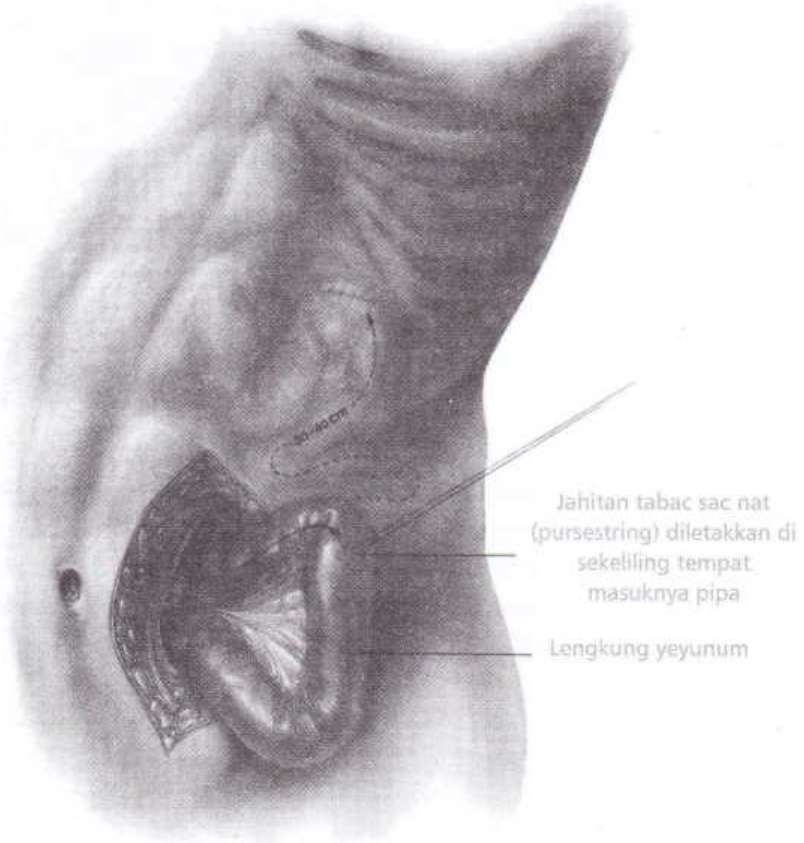

GAMBAR 44–2. Titik pada yeyunum 30 sampai 40 cm dari ligamentum Treitz diidentifikasi, dan jahitan pursestring benang chromic catgut dipasang.

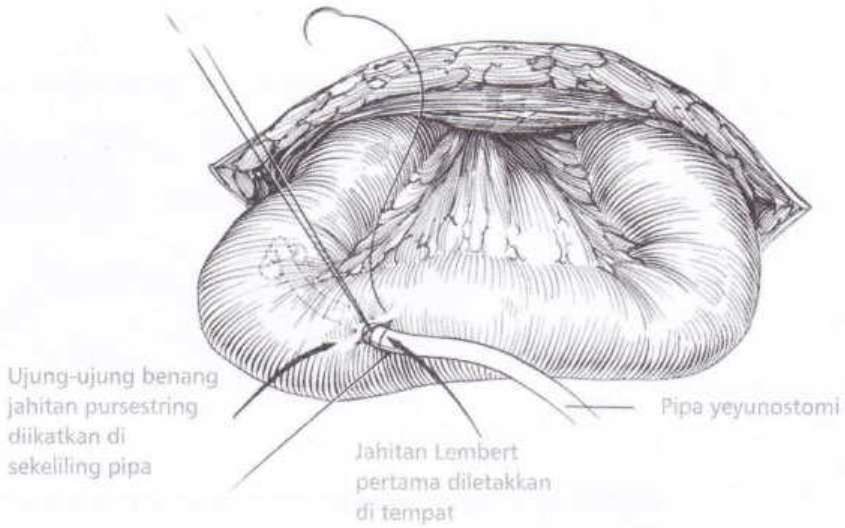

GAMBAR 44–3. Luka tusukan diletakkan di tengah jahitan pursestring, dan pipa yeyunostomi untuk pemberian nutrisi (8 sampai 16 French) disisipkan ke distal ke dalam usus. Jahitan pursestring diikatkan di sekitar pipa.

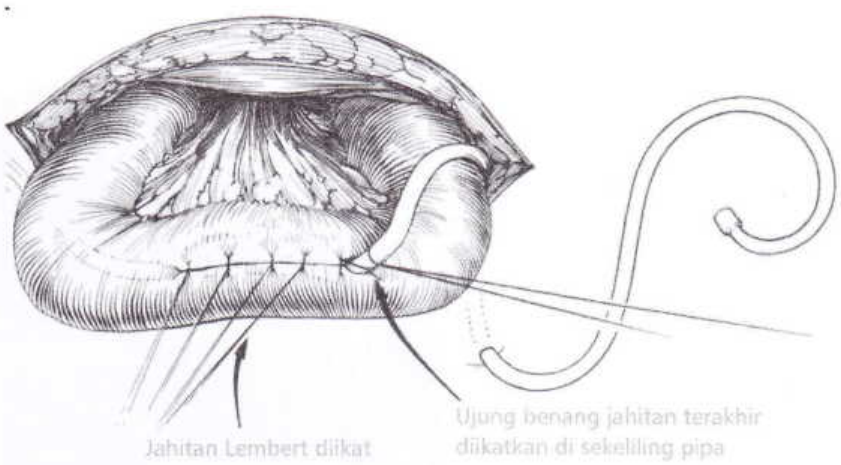

GAMBAR 44–4. Empat sampai enam jahitan matras benang silk 4–0 dipasang, yang dimulai pada tempat masuknya pipa dan dilanjutkan ke proksimal pada yeyunum untuk membentuk terowongan serosa melingkari pipa. Ujung-ujung benang jahitan terakhir diikatkan di sekeliling pipa untuk memfiksasi pipa di tempat. Luka tusukan dibuat pada kuadran kiri atas abdomen, dan pipa nutrisi ditarik melalui luka tusukan dengan klem Kelly.

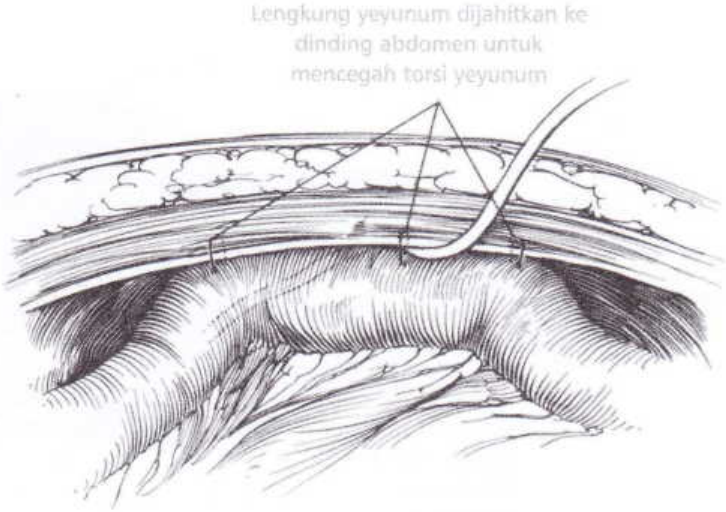

GAMBAR 44–5. Yeyunum dijahitkan ke dinding abdomen anterior dengan tiga jahitan benang silk 3 – 0. Satu jahitan diletakkan pada tempat keluar pipa, satu lagi tepat sebelah proksimalnya, dan satu sisanya tepat di sebelah distalnya. Jahitan-jahitan ini mencegah torsio. Pipa difiksasi ke dinding abdomen dan dibilas dengan larutan garam untuk menjamin pipa tidak buntu. Fasia rektum posterior dan peritoneum ditutup dengan benang chromic catgut 1 – 0, dan fasia rektus anterior ditutup dengan benang permanen 1 – 0 atau 2 – 0. Luka operasi ditutup dengan pembalut steril. Yeyunostomi dapat digunakan segera setelah suara usus terdengar kembali.

45

Yeyunostomi Pemberian Nutrisi (Pipa Jarum)

JOHN P. GRANT, M.D.

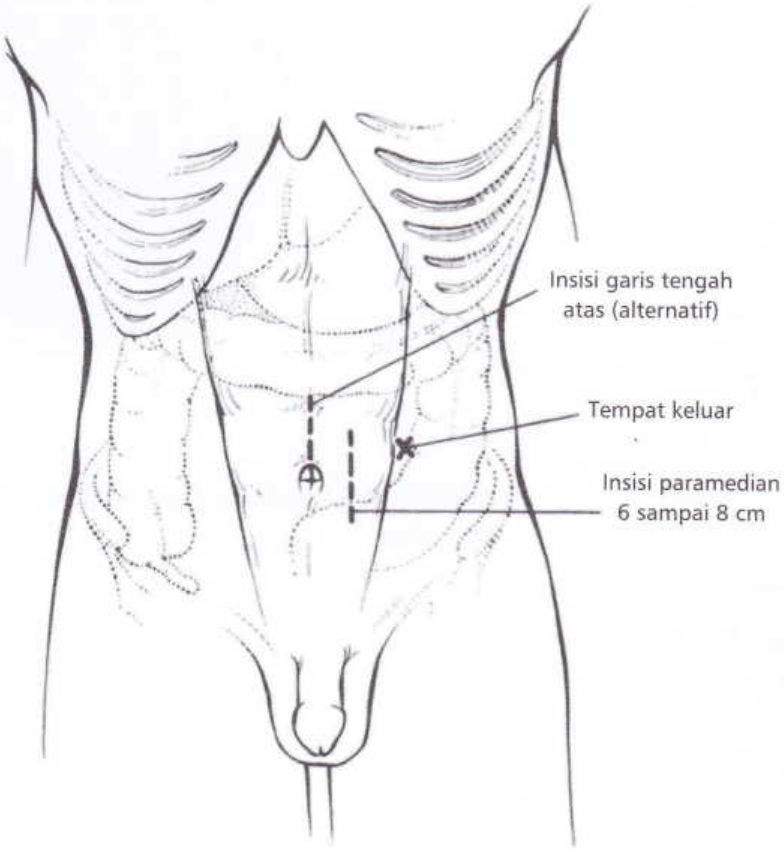

GAMBAR 45–1. Insisi abdomen sama dengan insisi yang dilakukan untuk yeyunostomi Witzel. Insisi garis tengah juga dapat diterima.

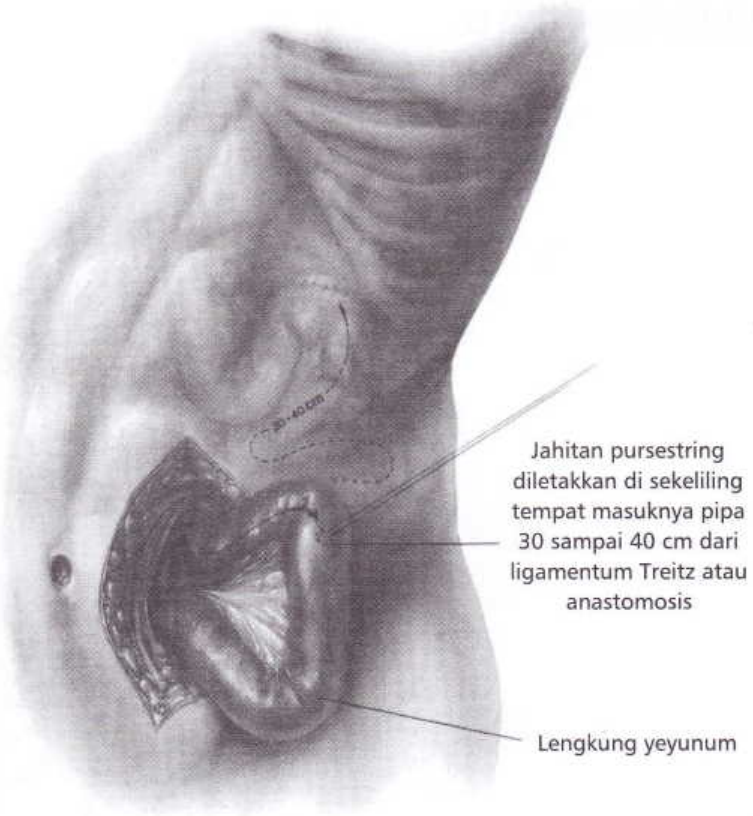

GAMBAR 45–2. Titik pada yeyunum proksimal 30 sampai 40 cm sebelah distal dari ligamentum Treitz diidentifikasi.

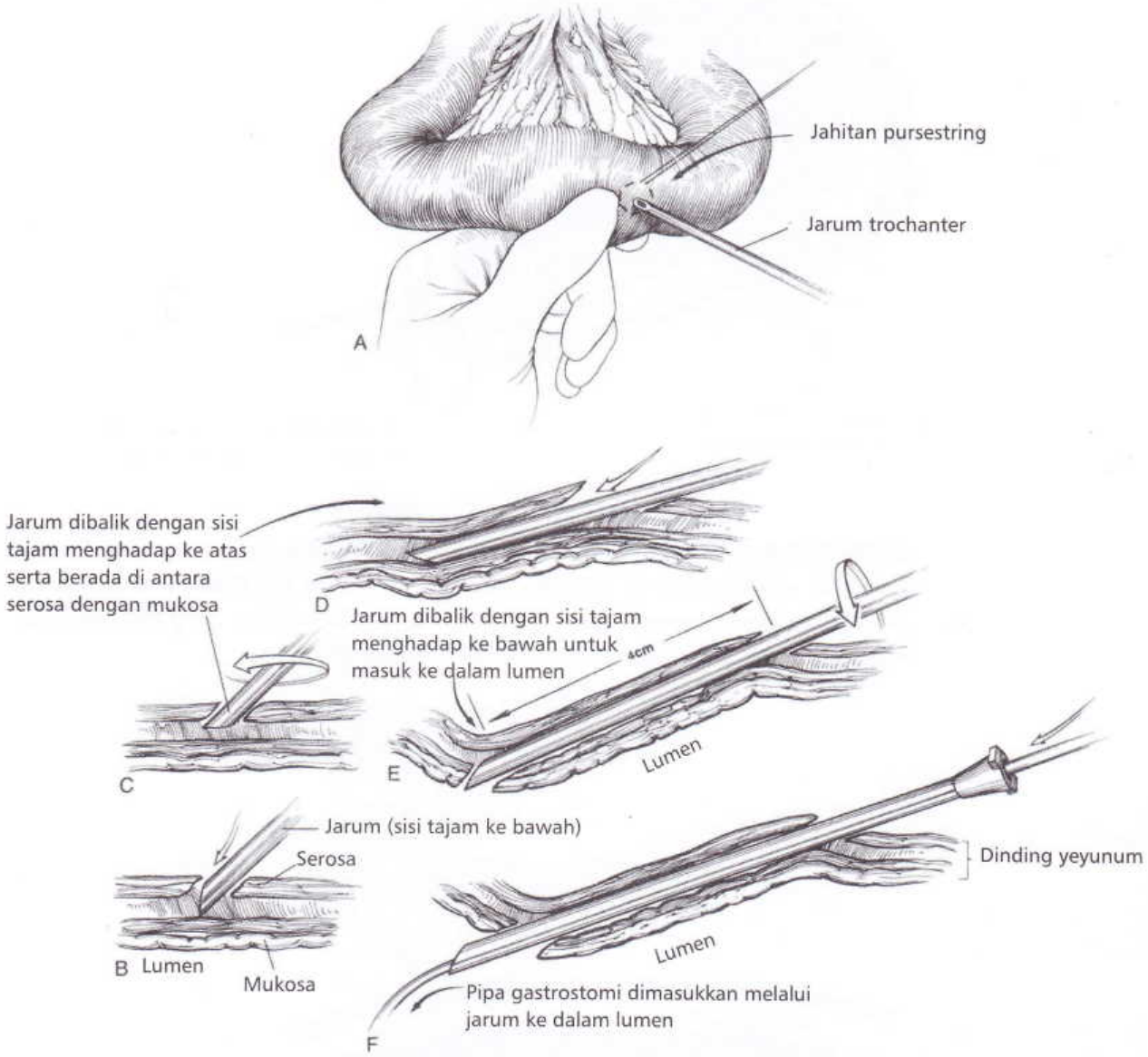

GAMBAR 45–3. *A* dan *B*, jahitan pursestring benang absorbable 3 – 0 diletakkan pada tempat yang telah ditetapkan, dan jarum 14-gauge disisipkan melalui jahitan pursestring dengan sisi miring menghadap ke atas

C dan *D*, sisi miring jarum selanjutnya diputar ke bawah dan jarum ditelusurkan ke distal antara serosa dengan mukosa dari dinding usus dengan jarak sekitar 4 cm.

E dan *F*, pipa untuk nutrisi yeyunostomi 18-gauge dimasukkan melalui jarum ke dalam yeyunum hingga sepanjang 30 sampai 40 cm, dan jarum dilepas.

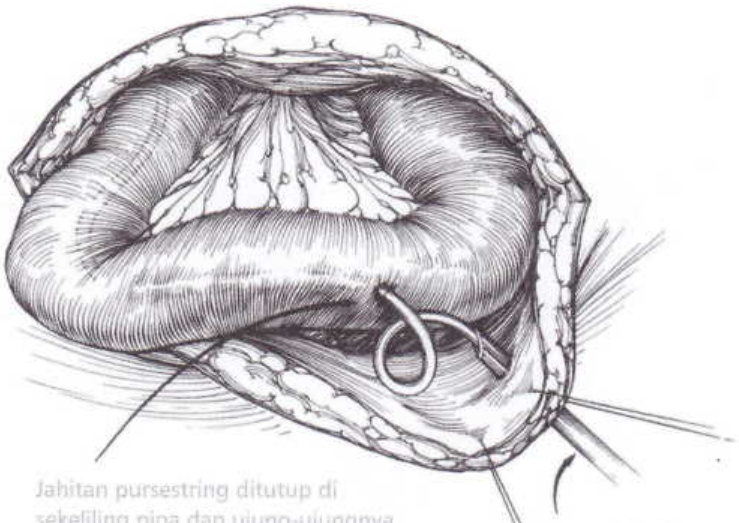

GAMBAR 45–4. Jahitan pursestring diikatkan dengan erat, dan ujung-ujung benang diikat di sekitar pipa untuk memfiksasi pipa di tempatnya. Jarum 14-gauge yang lain ditusukan melalui dinding abdomen, dengan mengarahkan jarum dari kuadran kiri atas ke umbilikus. Ujung pipa dikeluarkan melalui jarum, dan jarum dilepas dengan meninggalkan pipa di tempatnya.

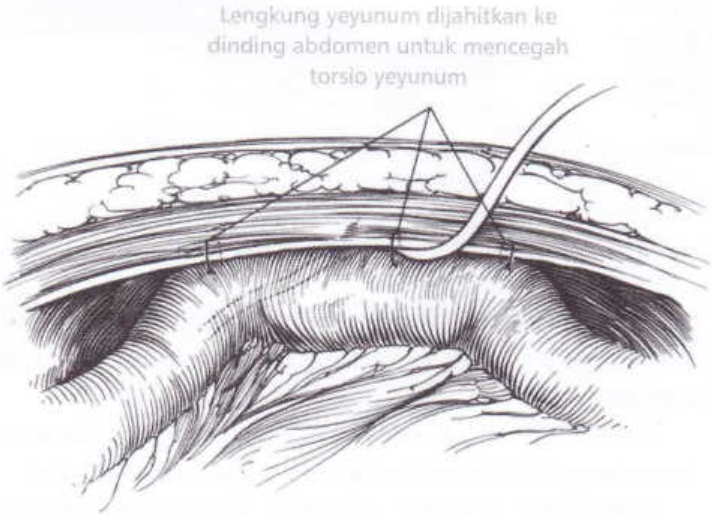

GAMBAR 45–5. Usus dijahit ke dinding abdomen dengan benang silk 3 – 0, satu pada tempat keluarnya pipa, satu di sebelah proksimalnya, dan satu sisanya tepat di sebelah distalnya untuk mencegah torsio usus. Pipa difiksasi ke dinding abdomen dan dibilas dengan larutan garam untuk menjamin pipa tidak buntu. Fasia rektus posterior dan peritoneum ditutup dengan benang chromic catgut 1 – 0, dan fasia rektus anterior ditutup dengan benang permanen 1 – 0 atau 2 – 0. Luka ditutup dengan pembalut steril. Yeyunostomi dapat digunakan segera setelah suara usus terdengar kembali.

46

Yeyunostomi Laparoskopik

JOHN P. GRANT, M.D.

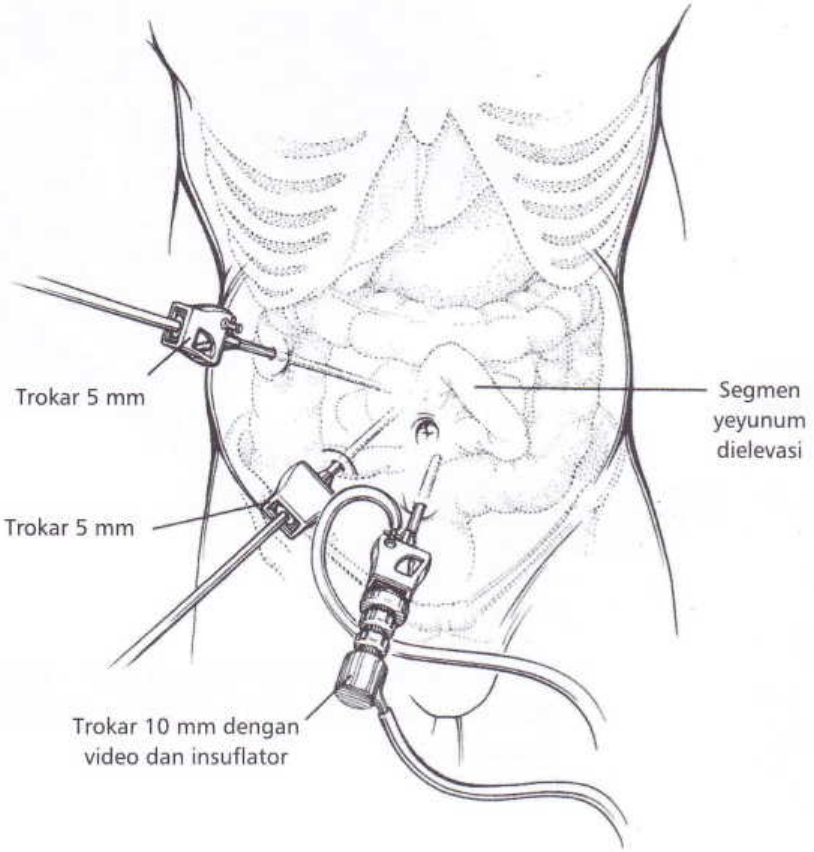

GAMBAR 46–1. Baik di bawah anestesi umum ataupun sedasi intravena general, karbondioksida diinsuflasikan ke dalam abdomen hingga 15 mm Hg melalui jarum insuflator yang disisipkan tepat di bawah umbilikus dengan cara teknik yang standar. Trokar 10 mm dimasukkan ke dalam abdomen, dan kamera dipasang. Trokar 5 mm dimasukkan di bawah pandangan langsung, satu melalui pertengahan abdomen kanan, dan satu melalui kuadran kanan bawah.

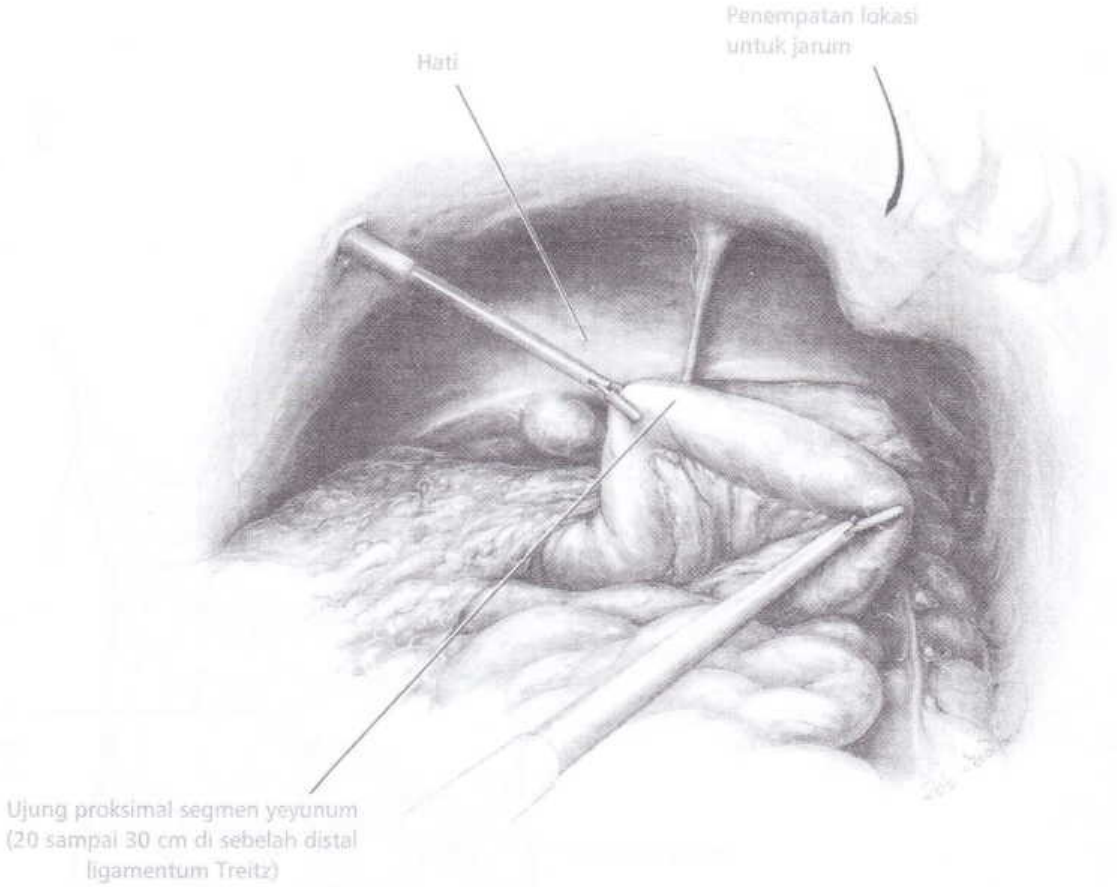

GAMBAR 46–2. Dengan pemegang (grasper) atraumatik, usus disingkirkan ke proksimal ke ligamentum Treitz. Lokasi untuk penempatan yeyunostomi diidentifikasi sekitar 20 sampai 30 cm dari ligamentum Treitz.

GAMBAR 46–3 GAMBAR 46–4 GAMBAR 46–5 GAMBAR 46–6

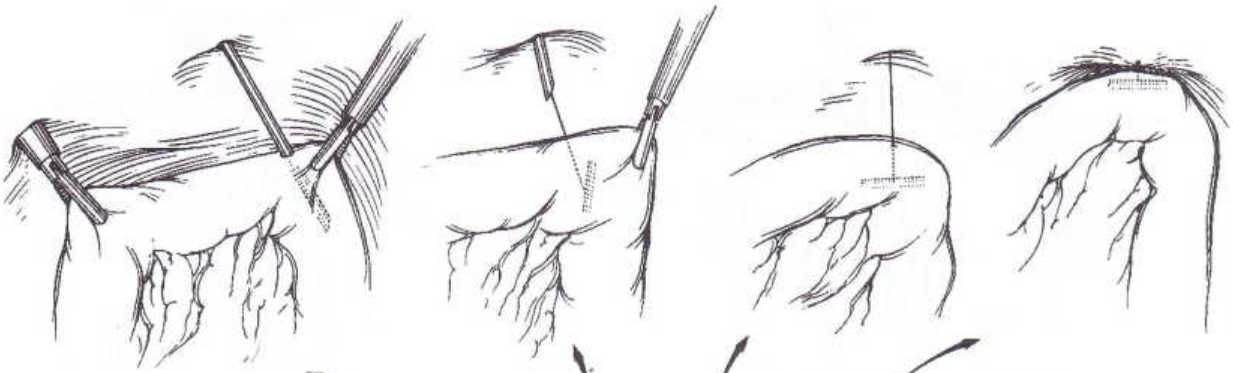

Fiksasi yeyunum ke dinding abdomen dengan pengunci berbentuk T (T-fastener)

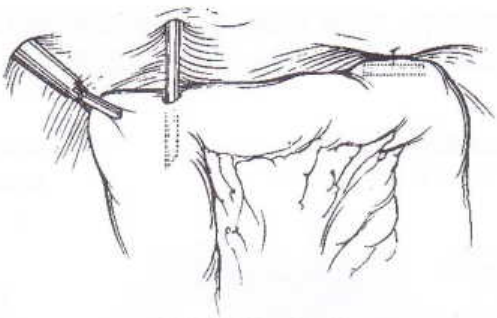

GAMBAR 46–7

Penempatan pengunci berbentuk T keempat

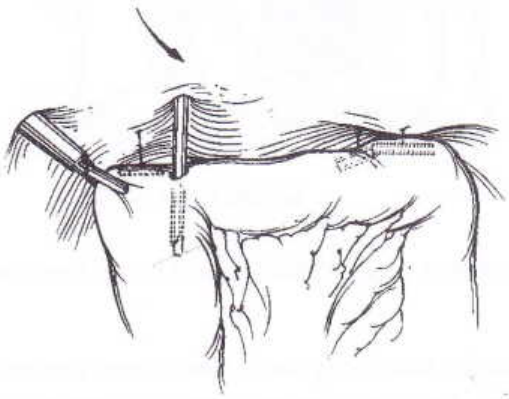

GAMBAR 46–8

Metode alternatif memfiksasi yeyunum dengan jarum Keith

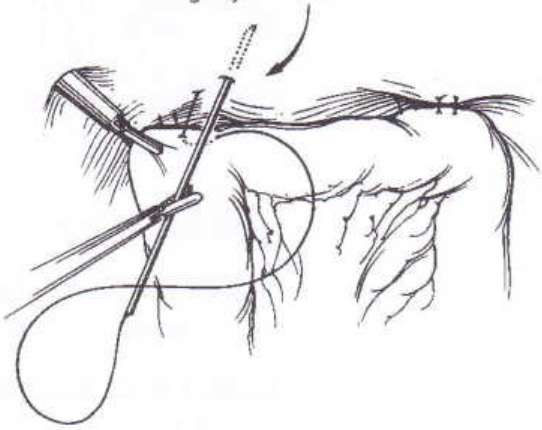

GAMBAR 46–9

GAMBAR 46–3 sampai 46–9. Empat jahitan retraksi diletakkan dengan pengunci berbentuk T atau benang nylon pada jarum Keith.

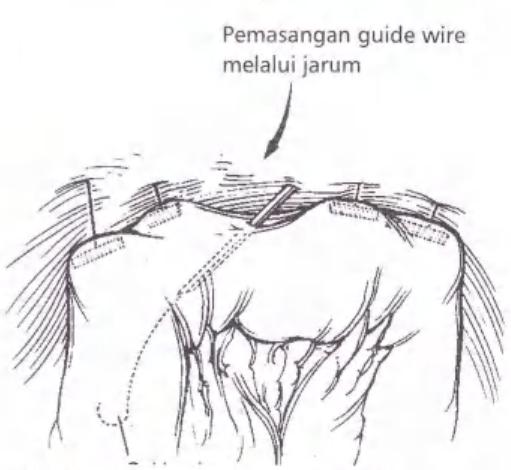

GAMBAR 46–10

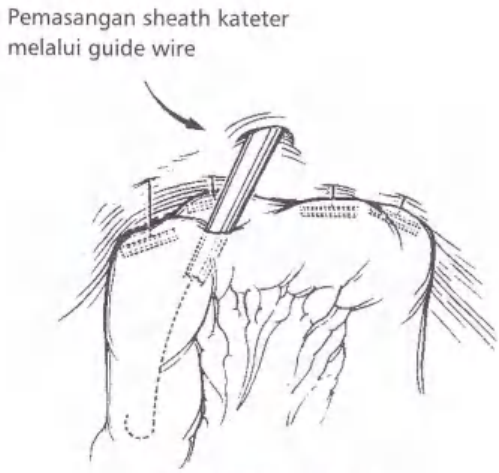

GAMBAR 46–11

GAMBAR 46–10. Jarum 14-gauge dimasukkan melalui dinding abdomen dan ditusukkan ke dalam yeyunum di tengah-tengah dari keempat jahitan penahan. Guide wire dimasukkan melalui jarum dan diarahkan ke distal ke dalam usus. Jarum dilepas.

GAMBAR 46–11. Sheath kateter 16 French yang dapat dibelah (split) dan dilator dimasukkan di sekitar guide wire dan ditelusurkan ke dalam usus halus.

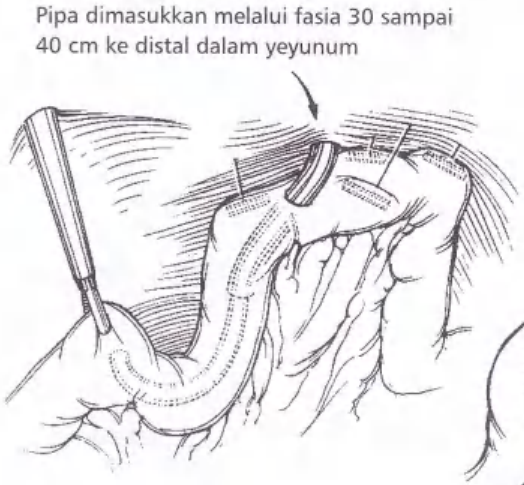

GAMBAR 46–12

GAMBAR 46–13

GAMBAR 46–12. Guide wire dan introducer dilepas, dan pipa yeyunostomi 14 French dimasukkan ke dalam usus halus melalui sheath.

GAMBAR 46–13. Sheath dilepas. Gas dibiarkan keluar, yang menurunkan tekanan intra-abdomen hingga 8 sampai 10 mm Hg dan usus halus ditarik dan difiksisasi ke dinding abdomen di bawah tekanan minimal dengan empat jahitan penahan. Pipa yeyunostomi difiksasi di kulit pada tempat keluar dengan benang nylon 3–0. Buntu tidaknya pipa dites dengan memasukkan larutan garam ke dalam pipa. Semua gas selanjutnya dibiarkan ke luar dari abdomen, dan trokar dikeluarkan, fasia di tempat masuknya trokar 10 mm diaproksimasikan dengan jahitan benang absorbable, dan ditutup dengan pembalut steril.

Yeyunostomi dapat digunakan dengan segera. Jahitan penahan ditinggal di tempat selama 3 sampai 4 minggu dan selanjutnya dilepas.

47

Piloroplasti Heineke – Mikulicz

WILLIAM C. MEYER, M.D.

Dari tiga tipe piloroplasti yang digunakan untuk memutuskan inervasi vagus lambung, Heineke-Mikulicz sejauh ini paling sering digunakan.

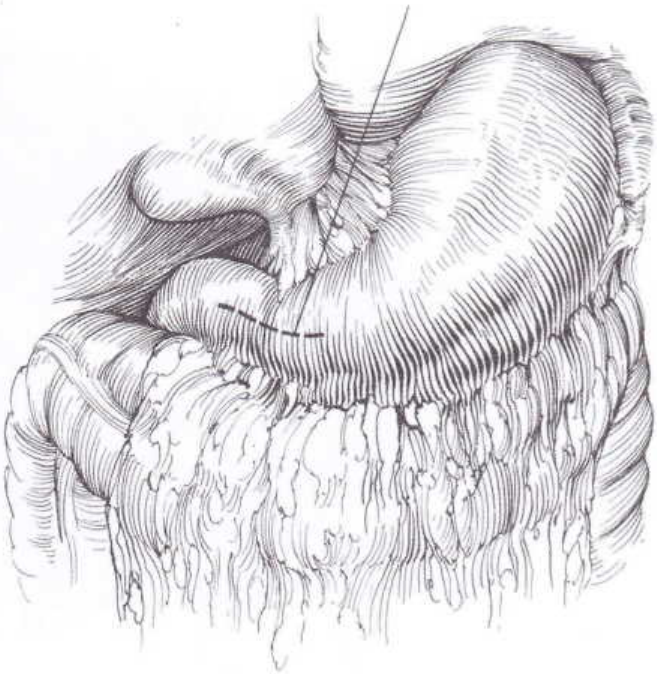

GAMBAR 47–1. Setelah dilakukan maneuver Kocher untuk memobilisasi duodenum, insisi longitudinal 2 sampai 3 cm (vertikal) dibuat melalui dinding pilorus di sebelah anterior melalui semua lapisan. Perdarahan dari tepi-tepi usus selama tindakan ini biasanya dihentikan dengan elektrokauter.

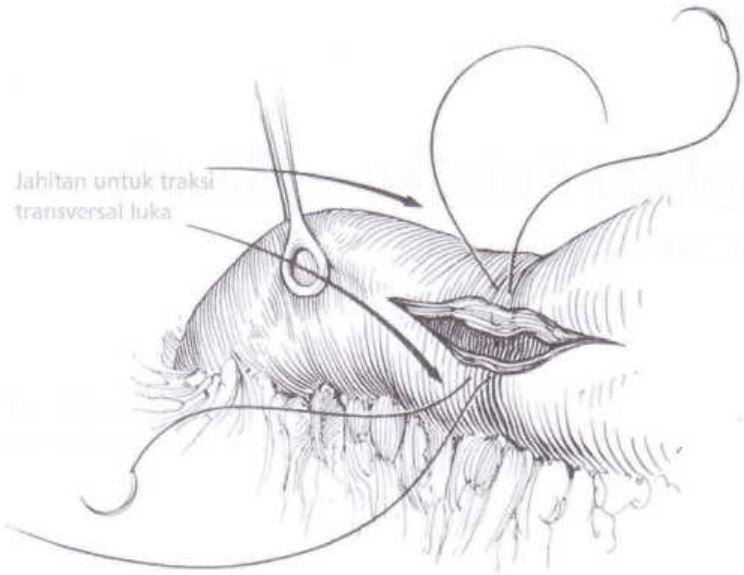

GAMBAR 47–2. Jahitan benang silk diletakkan untuk orientasi anatomik dan traksi.

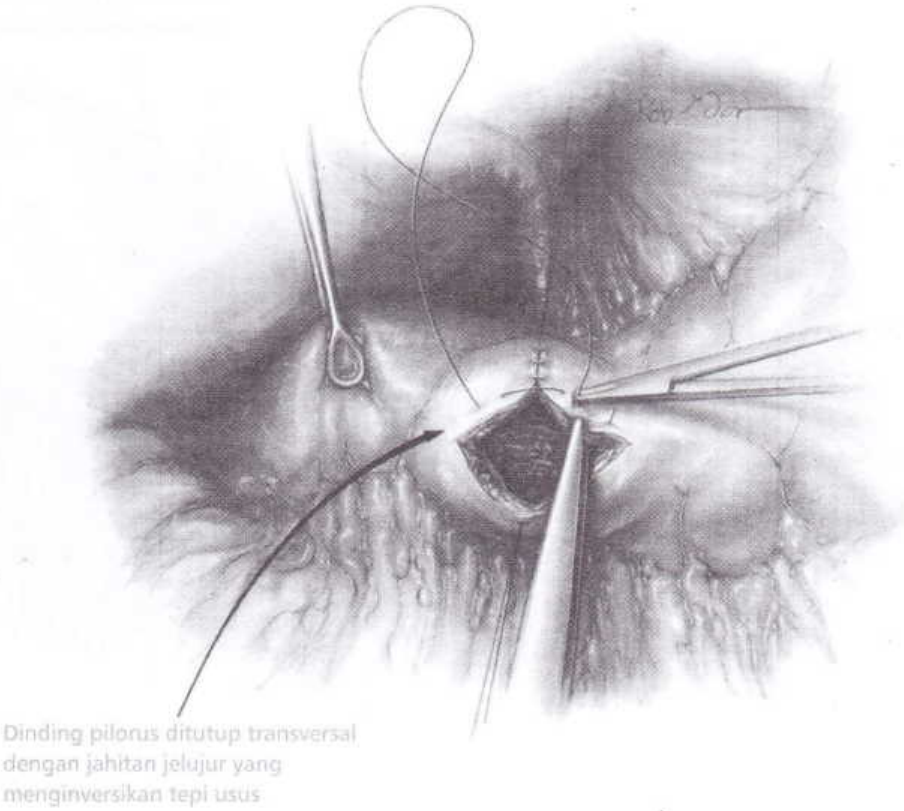

GAMBAR 47–3. Defek ditutup tegak lurus (horizontal). Jahitan ketebalan penuh diletakkan melalui semua lapisan usus dengan menggunakan teknik lapisan ganda. Jahitan traksi benang silk biasanya diletakkan di ujung-ujung luka yang ditutup transversal sebelum jahitan lapisan dalam dipasang, yang dibentuk dengan jahitan jelujur benang chromic Connell 3–0.

48

Piloroplasti Heineke-Mikulicz (STAPLER)

HILLIARD F. SEIGLER, M.D.

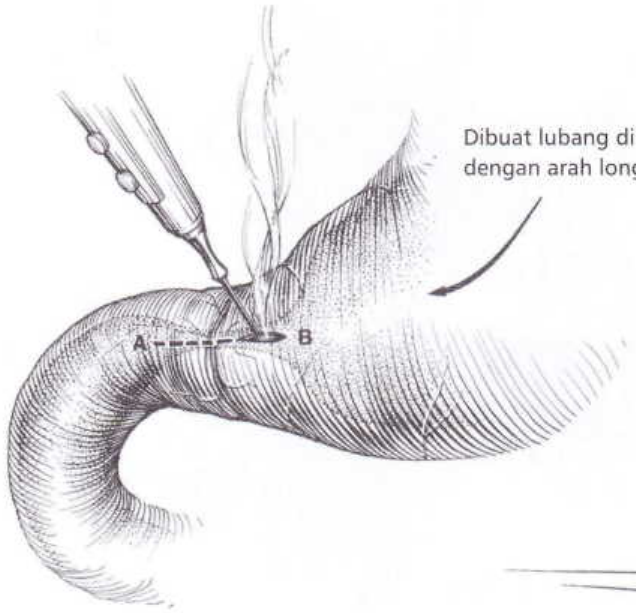

GAMBAR 48–1

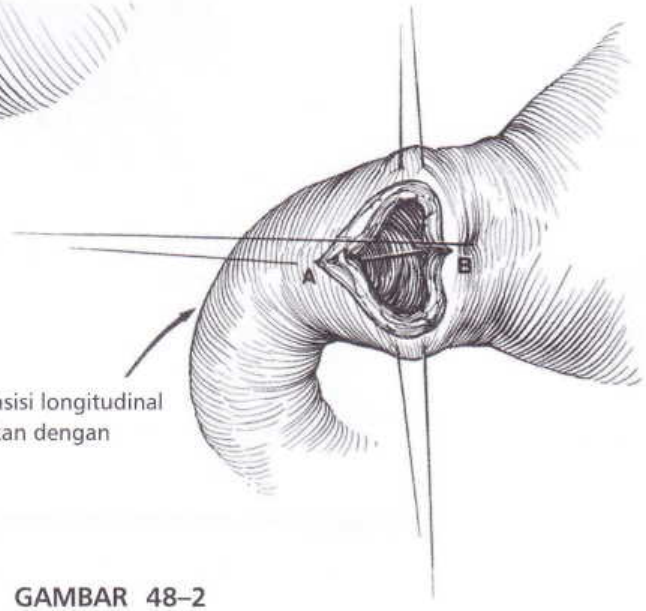

GAMBAR 48–2

GAMBAR 48–1. Insisi longitudinal dibuat melintasi otot pilorus sekitar 1 sampai 2 cm. Dengan kauterisasi dengan hati-hati, dilakukan hemostasis. Jahitan traksi diletakkan pada masing-masing insisi pada level otot pilorus.

GAMBAR 48–2. Jahitan traksi tambahan diletakkan di titik tengah, dan sekarang hal ini memungkinkan mengarahkan kembali insisi longitudinal ke orientasi transversal.

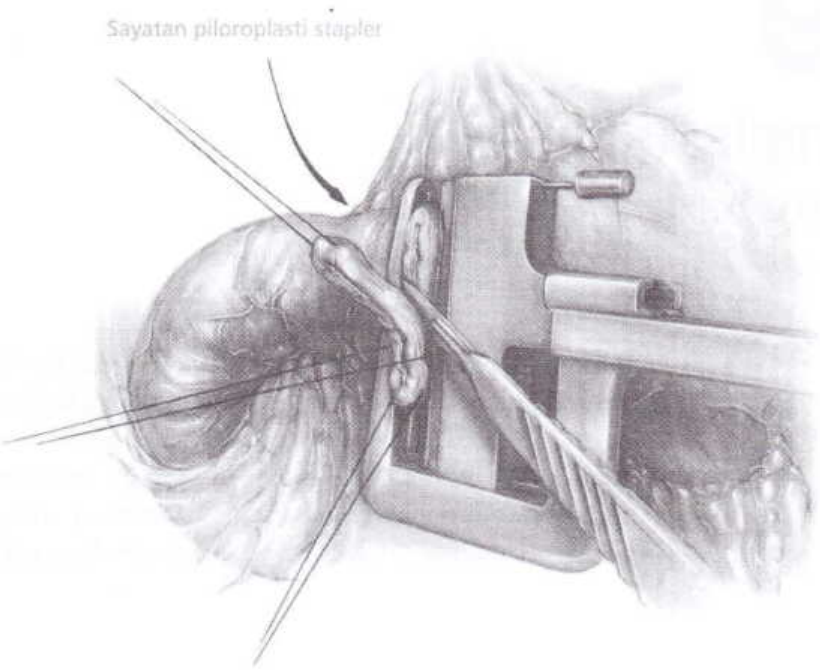

GAMBAR 48–3. Jahitan traksi digunakan untuk mensejajarkan jaringan melalui rahang stapler PI 55. Dianjurkan bahwa cartridge staples 4,8 mm sebaiknya digunakan. Hal ini dikerjakan dengan hati-hati sehingga seluruh ketebalan lambung dan duodenum tercakup dalam staples sebelum stapler dijepretkan. Setelah instrumen dijepretkan, kelebihan jaringan sebaiknya dieksisi dengan menggunakan mata pisau. Hemostasis sebaiknya tercapai dengan kauter sebelum instrumen dilepaskan.

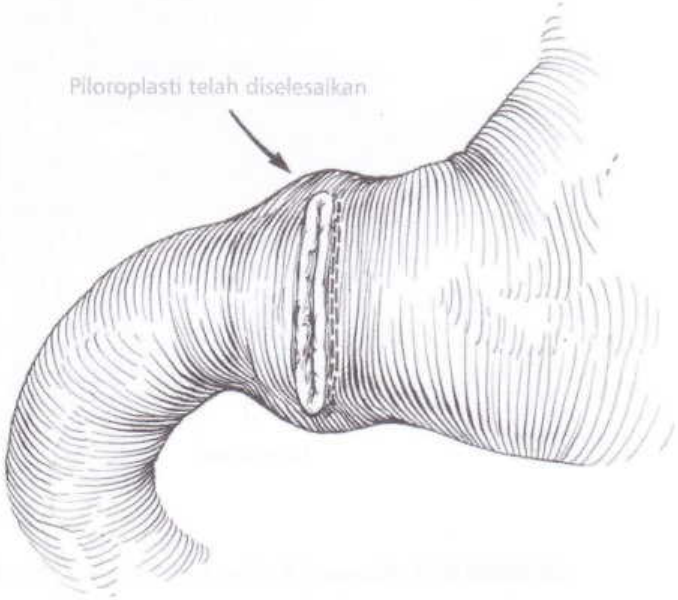

GAMBAR 48–4. Garis staples perlu diinspeksi secara cermat terhadap hemostasis dan integritrasnya.

49

Piloroplasti Finney

WILLIAM C. MEYERS, M.D.

Piloroplasti Finney melibatkan maneuver Kocher duodenum yang ekstensif dan gastroduodenostomi dari samping-ke-samping berbentuk U untuk mencakup otot pilorus. Seperti pada piloroplasti Heineke-Mikulicz, penutupan juga dilakukan dengan teknik dua lapisan. Bagaimanapun, anastomosis lebih sederhana dengan menggunakan stapler GIA, satu insisi melalui pilorus, dan jahitan benang TA – 55 untuk penutupan defek dengan jahitan retraksi yang tepat.

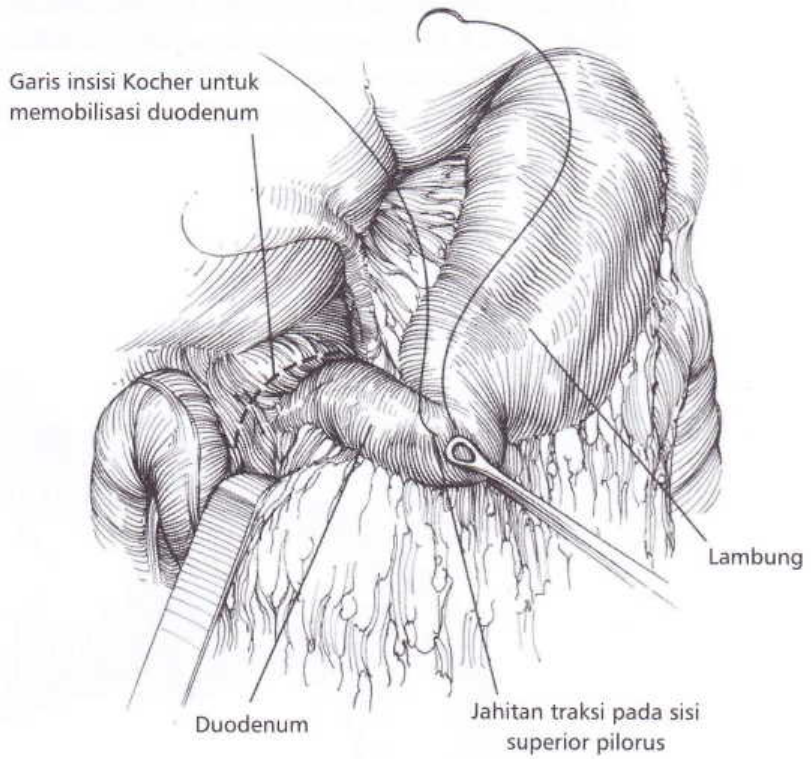

GAMBAR 49–1. Maneuver Kocher dilakukan untuk memobilisasi ujung pilorus dari lambung, pilorus, serta bagian pertama dan kedua duodenum.

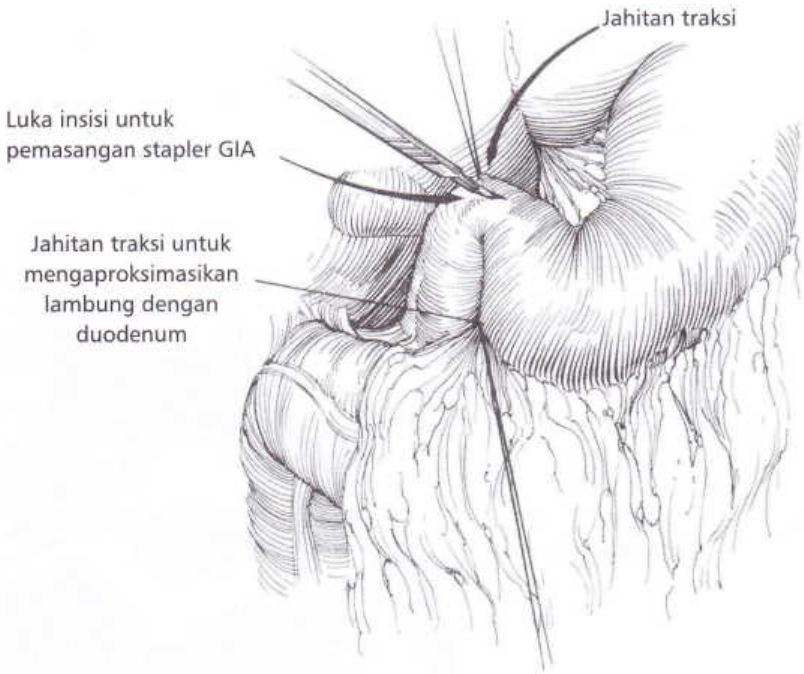

GAMBAR 49–2. Setelah dilakukan jahitan traksi yang mengaproksimasikan lambung dengan duodenum, insisi dibuat ke dalam lambung dari tepat di atas jahitan traksi melalui pilorus dan sampai dinding duodenum.

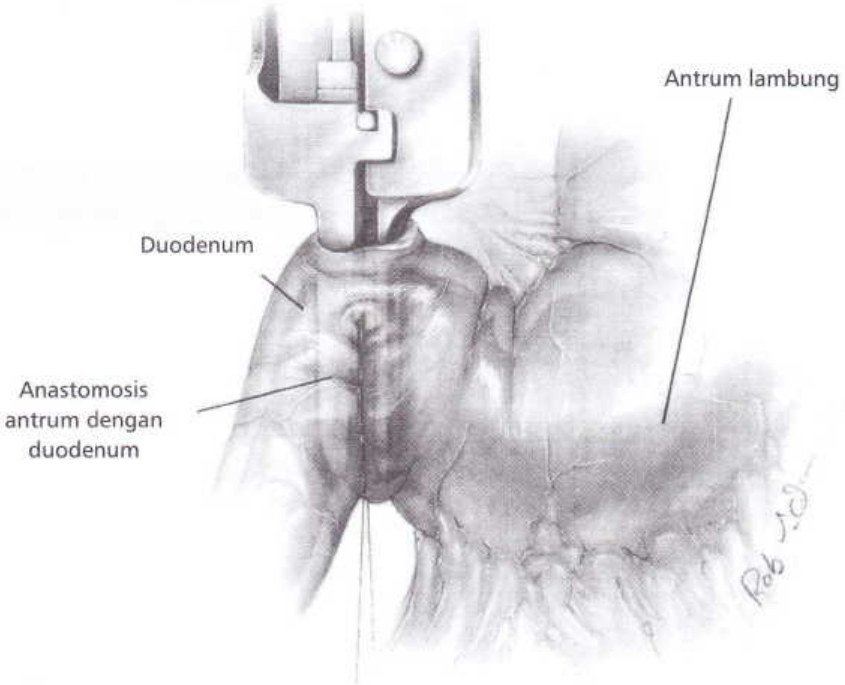

GAMBAR 49–3. Setelah stapler GIA diposisikan untuk melakukan anastomosis, stapler ditutup dan ditembakkan.

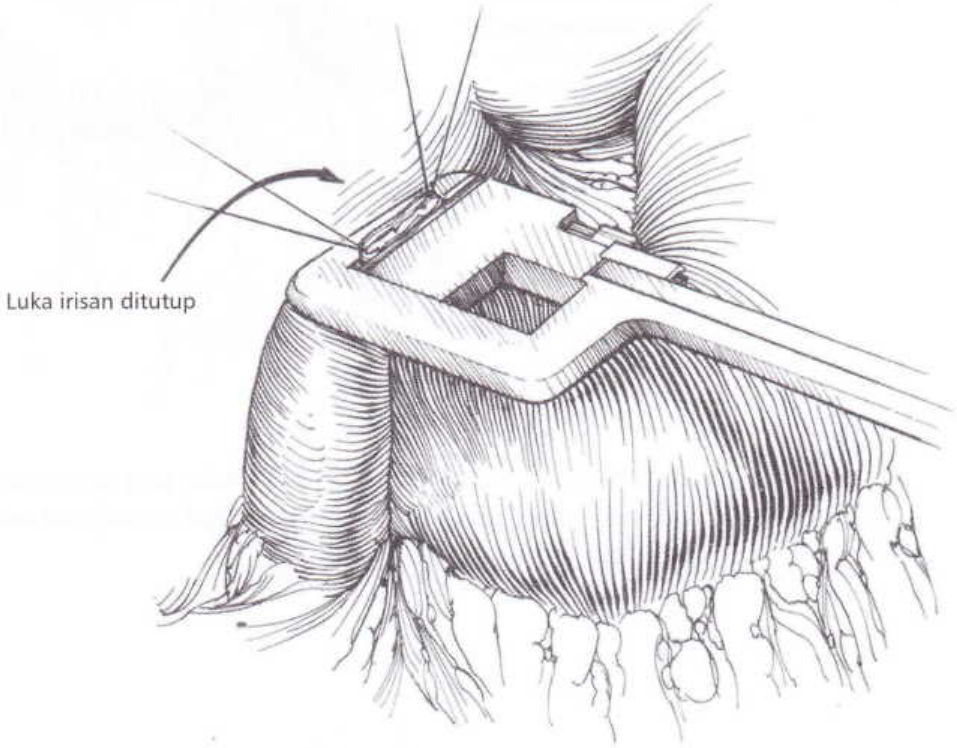

GAMBAR 49–4. Mukosa perlu diinspeksi untuk menjamin hemostasis sebelum dilakukan penutupan dengan TA–55. Hal ini paling baik dilakukan dengan menggunakan retraktor tipe Army-Navy dan jahitan benang silk figure-of-eight 4 – 0.

50

Piloroplasti Jaboulay

WILLIAM C. MEYERS, M.D.

Operasi Jaboulay sebenarnya bukan merupakan suatu piloroplasti tetapi lebih cenderung merupakan gastroduodenostomi samping-ke-samping, biasanya digunakan pada kasus yang disertai dengan reaksi peradangan yang bermakna atau dengan jaringan parut yang berat dan deformitas bagian duodenal dari saluran keluar lambung. Piloroplasti Jaboulay dapat dilakukan baik dengan stapler atau teknik penjahitan tangan. Teknik penjahitan dengan tangan serupa dengan yang dikerjakan untuk anastomosis saluran cerna yang lain. Akan dijelaskan teknik dua lapis dengan jahitan satu-satu benang silk di lapisan luar dan jahitan jelujur benang chromic pada lapisan dalam. Pada prosedur ini, dinding pilorus sebenarnya tidak diinsisi.

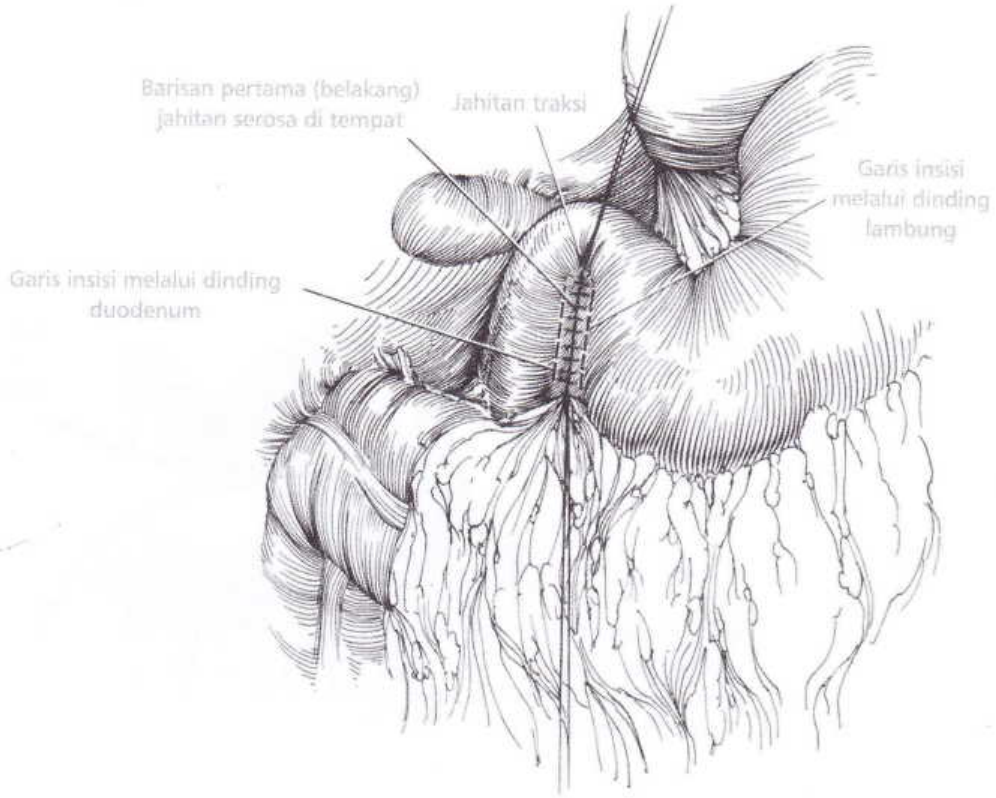

GAMBAR 50–1. Setelah dilakukan maneuver Kocher dan jahitan traksi benang silk dipasang, diletakkan jahitan ujung-ujung luka berjarak 6 sampai 8 untuk mengaproksimasikan duodenum dengan dinding lambung. Insisi dibuat pada dinding lambung dan duodenum, dengan meninggalkan pilorus tetap intak.

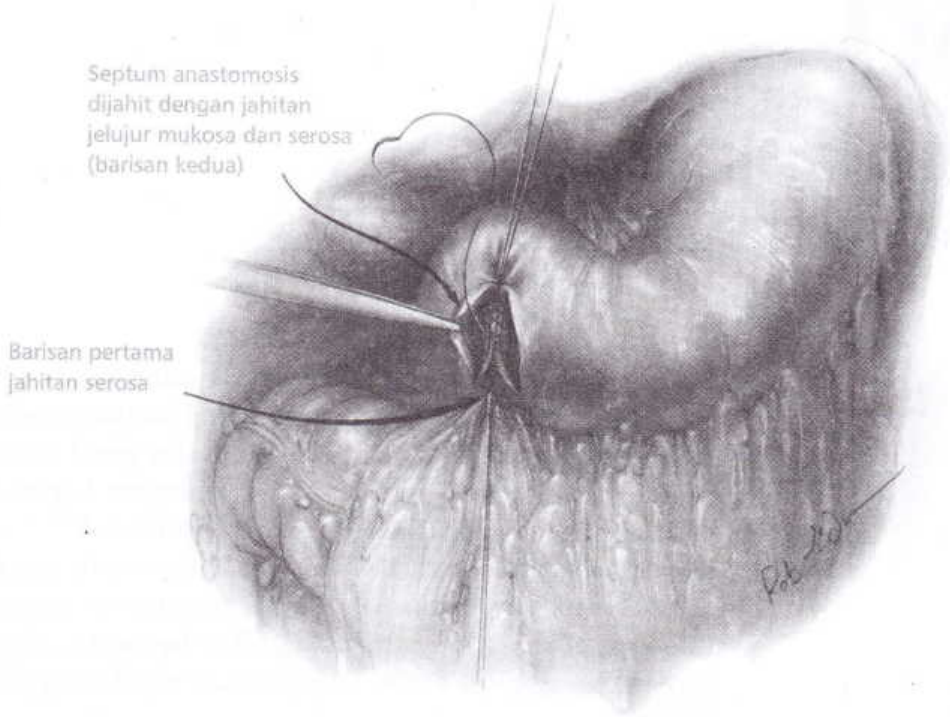

GAMBAR 50–2. Septum dijahit dengan jahitan satu-satu pada barisan jahitan serosa benang silk dan barisan kedua jahitan jelujur mukosa.

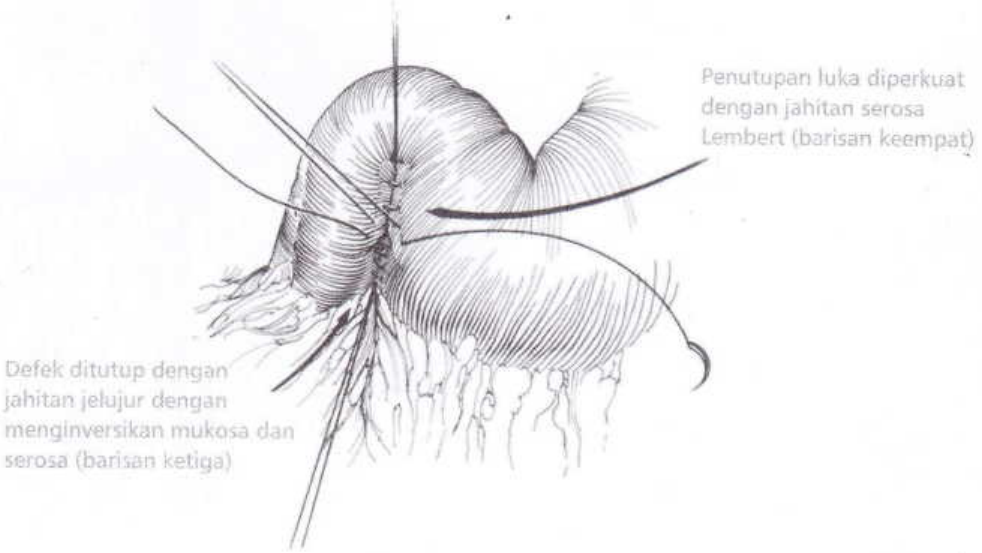

GAMBAR 50–3. Defek ditutup dengan jahitan jelujur ketebalan penuh dengan menginversikan mukosa dan serosa (barisan ketiga) dan diperkuat dengan jahitan barisan keempat jahitan serosa Lembert.

51

Reseksi Lambung: Anastomosis Billroth I

R. SCOTT JONES, M.D.

Baik insisi garis tengah abdomen atas ataupun insisi subkosta bilateral memberikan paparan yang baik untuk gastrektomi. Karena lebih mudah, traumanya lebih sedikit, perdarahan dapat dikurangi, dan penutupannya lebih mudah, insisi garis tengah yang diperluas dari prosesus xifoideus hingga umbilikus atau hingga 2 sampai 3 cm di sebelah inferior umbilikus lebih disukai. Setelah abdomen dibuka, isinya perlu diperiksa secara cermat, dengan perhatian khusus diberikan pada lambung dan duodenum. Pilorus dan duodenum harus dinilai terhadap adanya tanda-tanda edema dan jaringan parut, dan evaluasi sirkumferensial yang lengkap bagian pertama duodenum dikerjakan setelah mobilisasi lambung distal. Edema, pemendekan, atau deformitas duodenum dapat menghambat penggunaan duodenum dalam anastomosis. Bilamana ditemukan kelainan duodenum yang berat, sebaiknya digunakan prosedur selain gastrektomi.

Trauma lien merupakan komplikasi yang dapat dihindari selama operasi abdomen bagian atas, termasuk gastrektomi. Perhatian khusus sebaiknya diberikan pada lien dan topografinya pada lambung untuk menghindari trauma lien.

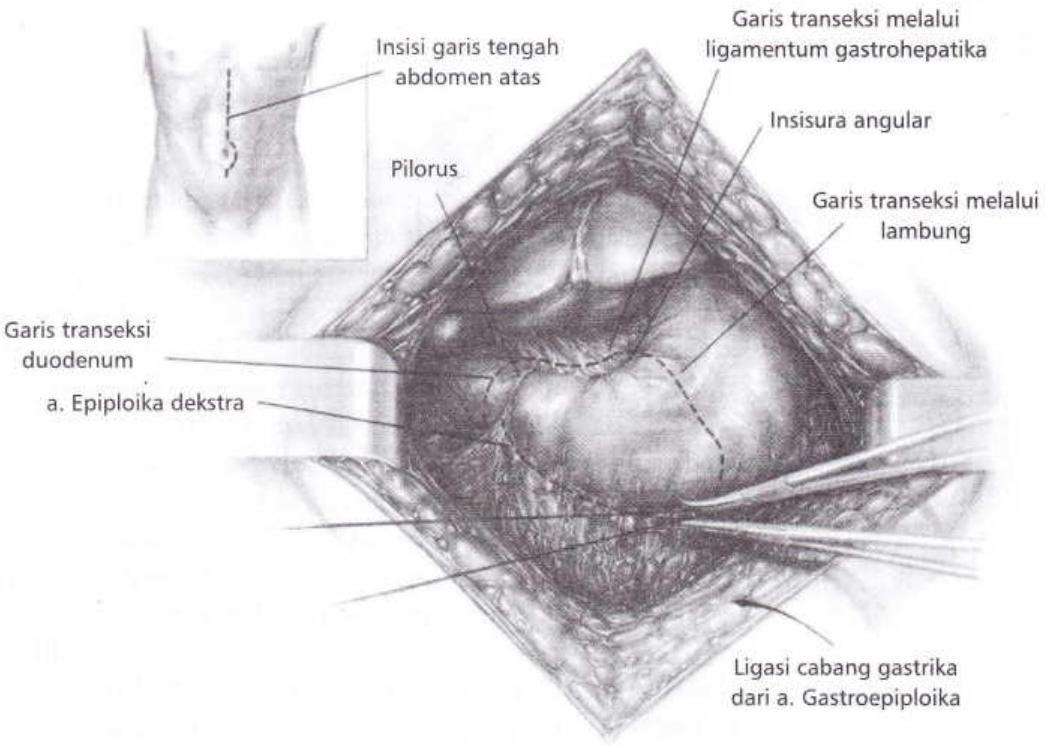

GAMBAR 51–1. Ligamentum gastrokolika dilepaskan dari kurvatura mayor lambung. Langkah ini dimulai di area yang berdekatan yang dipilih agar transeksi lambung mempermudah masuk ke dalam bursa omentalis. Dengan diseksi yang dilanjutkan dari kiri ke kanan, hemostat digunakan untuk mendiseksi dan mengeklem cabang-cabang pembuluh darah gastroepiploika antara pangkal dengan yang bermuara ke dalam lambung. Setelah dilakukan transeksi cabang-cabang gastroepiploika, pembuluh darah ini diligasi dengan benang non-absorbable secara berhati-hati untuk menghindari trauma lambung, kolon transversum, dan mesokolon transversal.

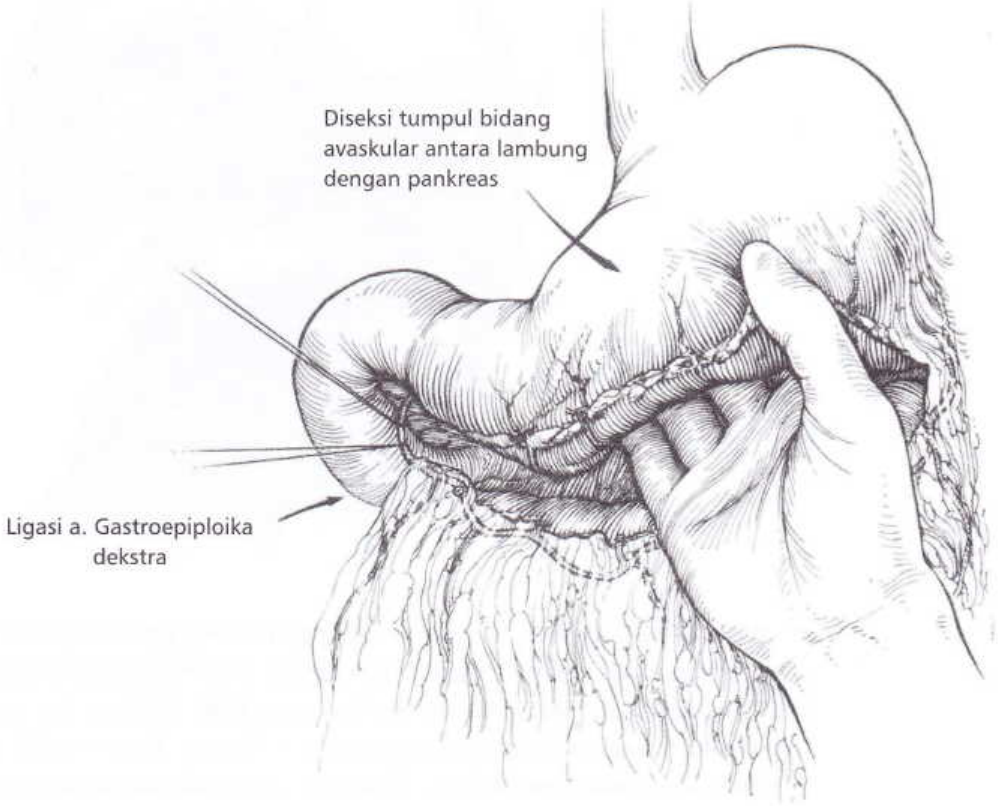

GAMBAR 51–2. Seraya diseksi ini berlangsung, dinding posterior antrum lambung dipisahkan dari permukaan anterior kolum pankreas dan dari dasar mesokolon transversal. Setelah perletakan peritoneal dipotong pertama kali, bidang areoler memungkinkan memobilisasi lambung distal dengan mudah dan tidak banyak perdarahan. Selama mobilisasi bagian inferior lambung distal, pembuluh darah gastroepiploika dekstra diidentifikasi, dilakukan diseksi, dan dipotong di antara dua klem; ujung-ujung pembuluh darah yang telah dipotong diligasi dengan benang ligasi.

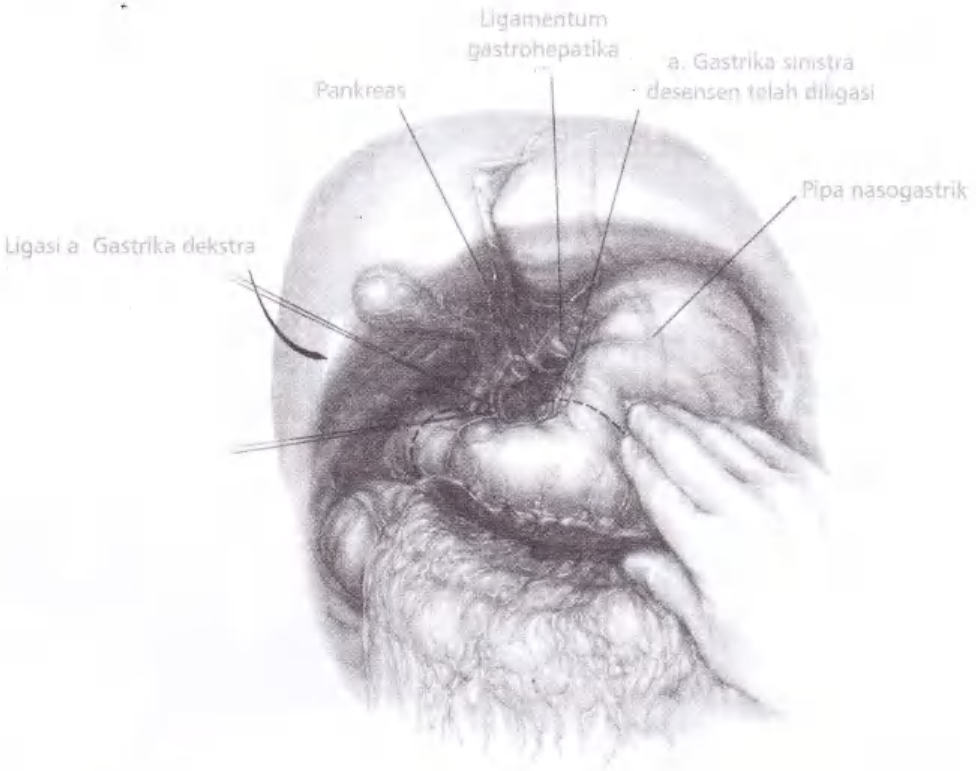

GAMBAR 51– 3. Lambung diretraksi lemah lembut ke inferior dan ke kiri penderita, dan segmen lateral lobus sinistra hati diangkat ke anterior dan superior untuk memaparkan ligamentum gastrohepatika. Bahkan penderita gemuk mempunyai area yang relatif avaskular dan dapat terjangkau pada ligamentum gastrohepatika yang mungkin dapat dipotong dengan mudah untuk memungkinkan mobilisasi kurvatura minor lambung. Cabang-cabang hepatika nervus vagus dekstra mungkin terlihat melintasi melalui ligamentum gastrohepatika di sebelah anterior lobus kaudatus hati (segmen I). Ligamentum gastrokolika dapat dipotong di sebelah inferior hingga suatu titik berhadapan dengan pilorus dan di sebelah proksimal hingga suatu titik sebelah kanan kardia. Sekitar 15 persen pasien mempunyai a. Hepatika sinistra yang telah bergeser ataupun a. Hepatika sinistra asesorius yang berasal dari arteri gastrika sinistra yang berjalan menuju ke hati melalui ligamentum gastrohepatika. Pembuluh-pembuluh darah ini dapat tetap tidak dipotong selama antrektomi. Selama antrektomi untuk ulkus duodenum, arteri gastrika sinistra tidak perlu dipotong; bagaimanapun, cabang desendennya harus dilakukan diseksi untuk transeksi di sepanjang kurvatura minor lambung. Area kelenjar pilorik lambung, atau antrum yang mengandung mukosa yang mensekresi gastrin menyusun sekitar 25 persen mukosa lambung paling distal. Area kelenjar pilorik biasanya menyebar beberapa sentimeter lebih proksimal pada kurvatura minor dibandingkan dengan kurvatura mayor. Tujuan dalam melakukan antrektomi adalah mengangkat mukosa yang mensekresi gastrin. 50 persen gastrektomi distal biasanya dapat mencapai tujuan ini dari sudut praktis atau terapeutik. Dengan demikian, lambung perlu ditranseksi pada, atau sedikit lebih proksimal dari, insisura angularis. Hemostat digunakan untuk mendiseksi, memotong, dan meligasi cabang-cabang desenden pembuluh darah gastrika sinistra di sepanjang kurvatura minor pada suatu titik untuk memungkinkan pengangkatan antrum. Diseksi ini akan memaparkan permukaan serosa kurvatura minor dalam jumlah cukup (2 sampai 3 cm) untuk memungkinkan lambung distal ditutup dengan mudah.

Dengan lambung distal diretraksi sedikit ke inferior, area dimana arteri gastrika dekstra mendekati lambung dapat diperiksa. Arteri gastrika dekstra sekarang dilakukan diseksi, diligasi, dan dipotong.

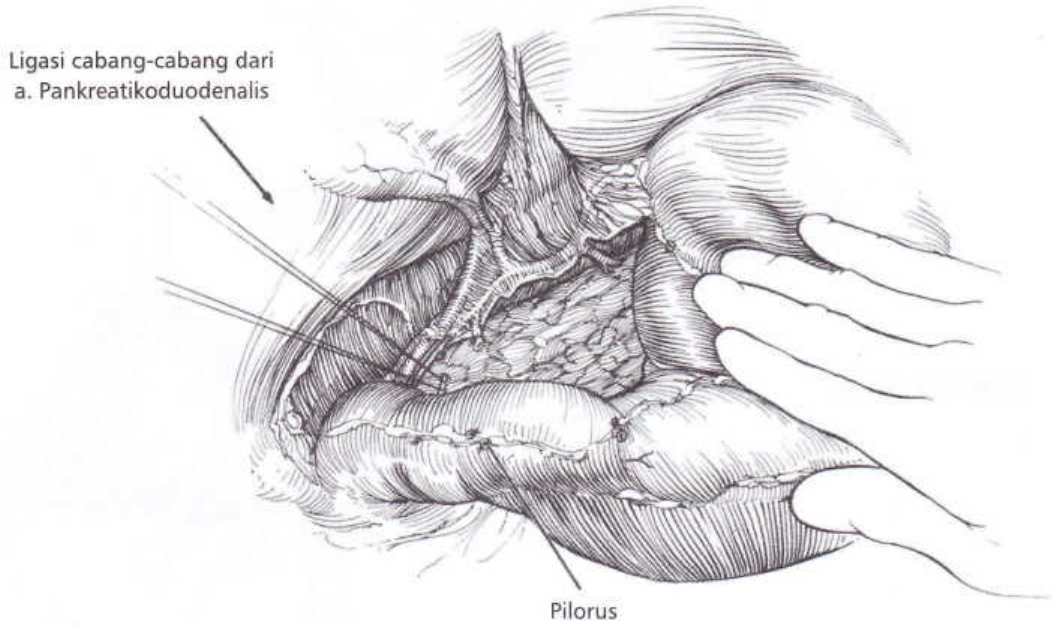

GAMBAR 51–4. Inspeksi sirkumferensial dilakukan pada bagian pertama duodenum untuk mengevaluasi derajat edema atau jaringan parut. Edema, pemendekan, dan deformitas yang berat merupakan kontraindikasi gastrektomi, terutama Billroth I, dan prosedur lainnya dapat dipilih, seperti vagotomi dan piloroplasti atau vagotomi dan gastroenterostomi. Jika keputusan yang diambil adalah melanjutkan gastrektomi, sekitar 3 cm duodenum dimobilisasi. Jarak pada dinding medial posterior duodenum antara pilorus dengan pankreas menentukan jumlah duodenum yang tersedia untuk merekonstruksi gastroduodenostomi. Hemostat kecil digunakan untuk mendiseksi beberapa pembuluh darah kecil untuk ligasi dan transeksi, dengan menghindari trauma pankreas.

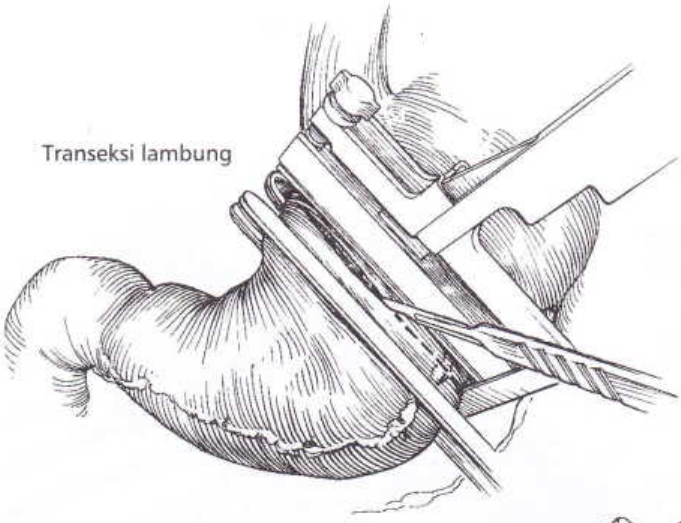

GAMBAR 51–5

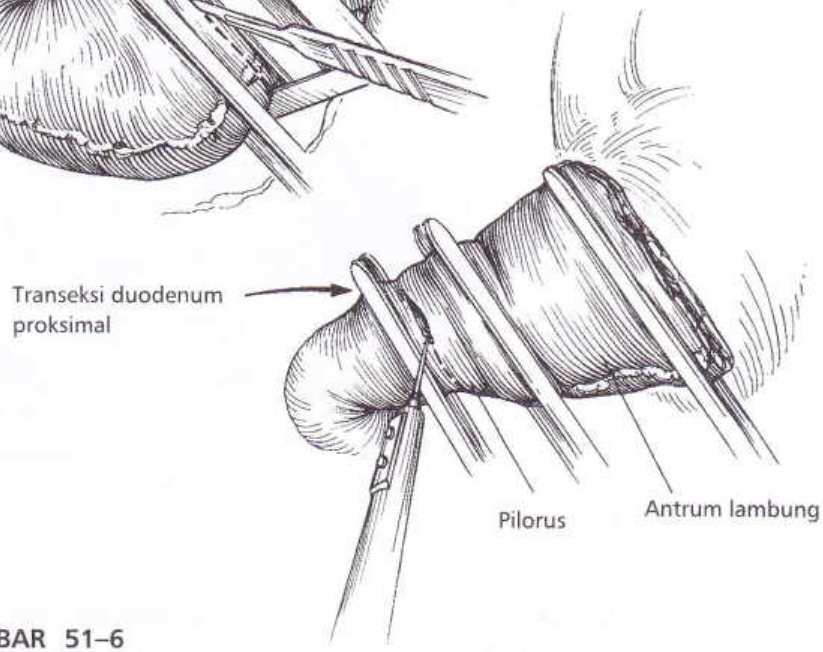

GAMBAR 51–6

GAMBAR 51–5. Stapler 90 mm diletakkan pada lambung pada tempat yang dipilih untuk transeksi. Stapler ini memungkinkan pengangkatan seluruh antrum dengan memasukkan insisura angularis. Sebelum stapler digunakan, posisi nasogastrik dipastikan untuk menghindari terjepitnya pipa nasogastrik ke dalam stapler selama stapler ditutup. Stapler ditutup pada lambung, dan staples dipasang. Lambung diklem dengan klem Payr di sebelah distal stapler, dan mata pisau diugunakan untuk transeksi lambung dengan cara memotong lambung sedekat mungkin dengan stapler. Stapler dilonggarkan dari lambung dan dikeluarkan dari lapangan.

GAMBAR 51–6. Bagian distal lambung yang telah dipotong ditahan ke anterior dengan posisi duodenum untuk diklem dan transeksi, dan klem diletakkan pada duodenum tepat di sebelah distal pilorus. Selanjutnya klem Payr kecil dipasang pada, atau tepat sebelah proksimal dari, pilorus. Duodenum dipotong sedekat mungkin dengan sisi proksimal klem distal, dan spesimen lambung dikeluarkan dari lapangan operasi. Pemotongan duodenum tepat di sebelah distal pilorus dengan menggunakan elektrokoagulasi memberikan metode alternatif dalam persiapan untuk anastomosis.

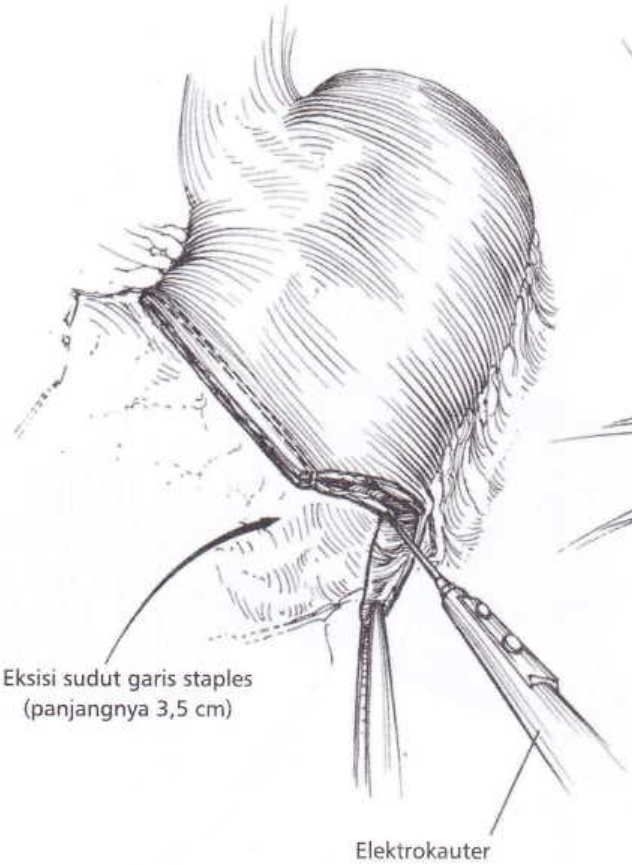

GAMBAR 51–7

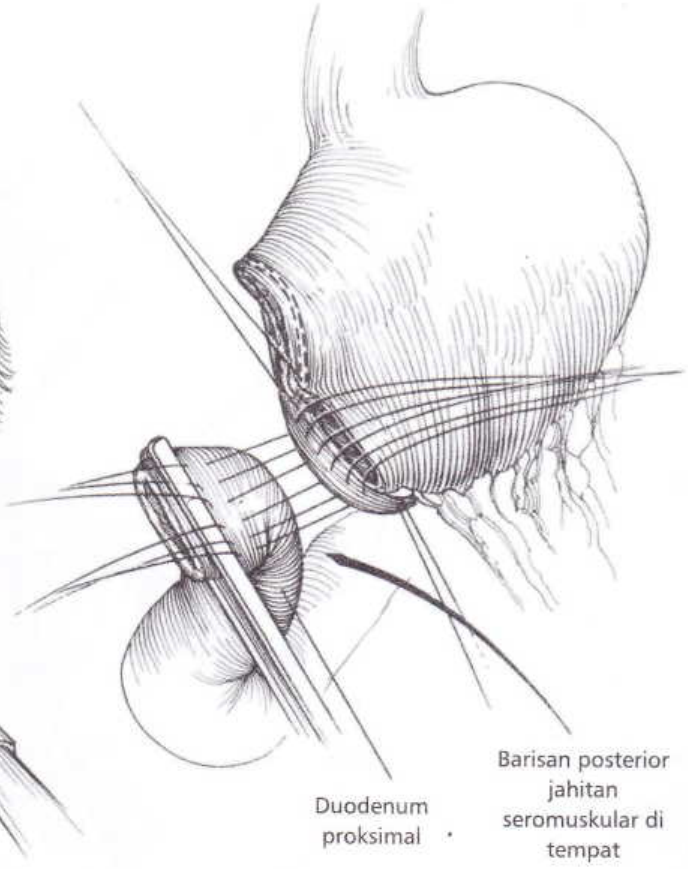

GAMBAR 51–8

GAMBAR 51–7. Dengan elektrokoagulasi, sekitar 3,5 cm garis staples dieksisi dari sisi kurvatura mayor dari lambung distal.

GAMBAR 51–8. Barisan posterior jahitan satu-satu seromuskular benang non-absorbable 4–0 dipasang untuk aproksimasi bagian lambung yang masih terbuka dengan duodenum. Jahitan diletakkan 3 sampai 4 mm sebelah distal klem dan 3 sampai 4 mm sebelah proksimal tepi lambung yang masih terbuka. Klem duodenum dilepas sebelum jahitan benang-benang diikat.

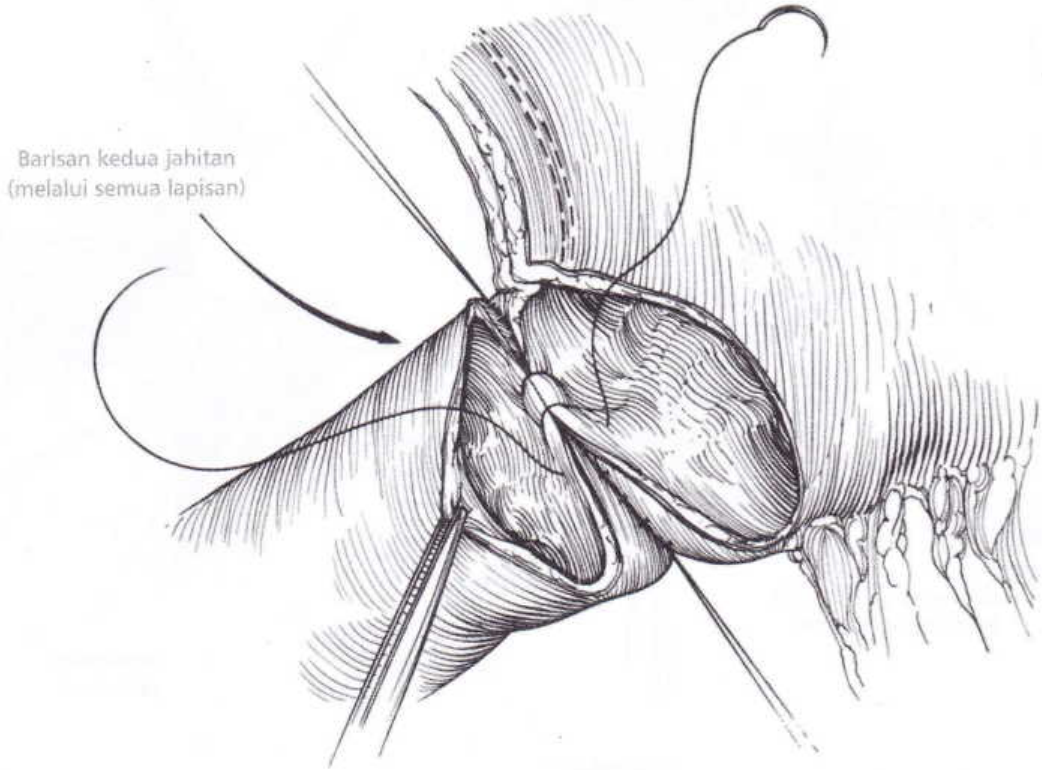

GAMBAR 51–9. Dimulai di titik tengah, barisan belakang jahitan satu-satu benang non-absorbable diletakkan melalui semua lapisan lambung dan duodenum.

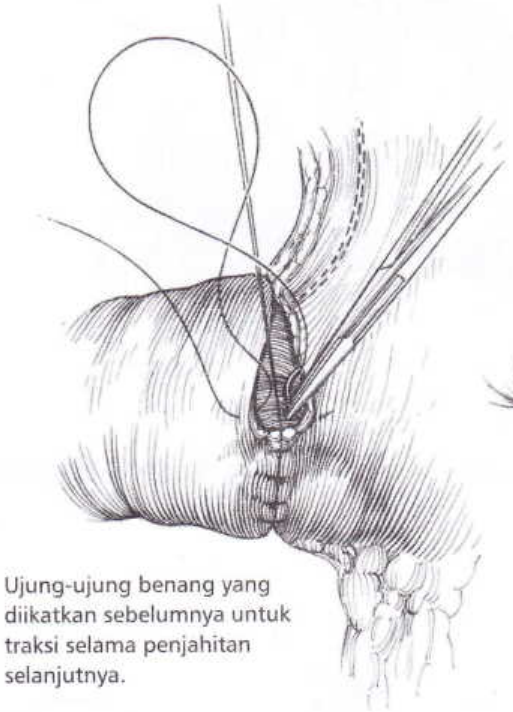

GAMBAR 51–10

GAMBAR 51–11

GAMBAR 51–10. Garis jahitan dilanjutkan di sekeliling masing-masing sudut anastomosis dan diletakkan sehingga simpul jahitan terletak pada sisi lumen.

GAMBAR 51–11. Lapisan anterior anastomosis diselesaikan dengan meletakkan dua jahitan Connell satu-satu, tetapi jahitan ini tidak diikat sampai kedua jahitan ini dipasang di tempat.

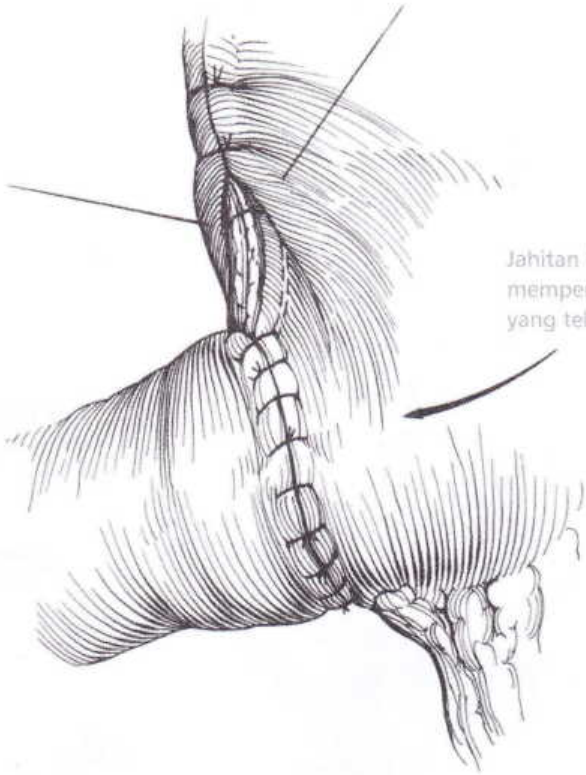

GAMBAR 51–12. Penutupan kurvatura minor lambung diselesaikan dengan selapis jahitan Lembert seromuskular satu-satu.

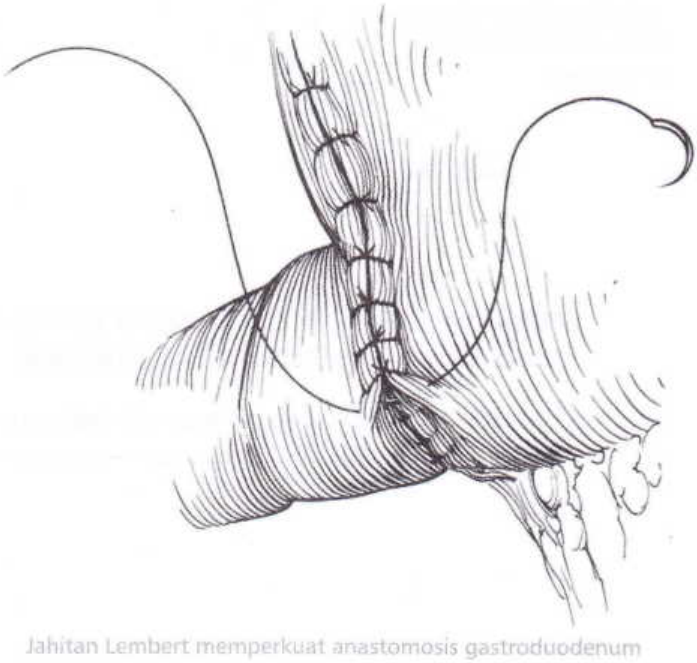

GAMBAR 51–13. Penjahitan lapisan anterior dari jahitan seromuskular satu-satu benang non-absorbable mengakhiri gastroduodenostomi.

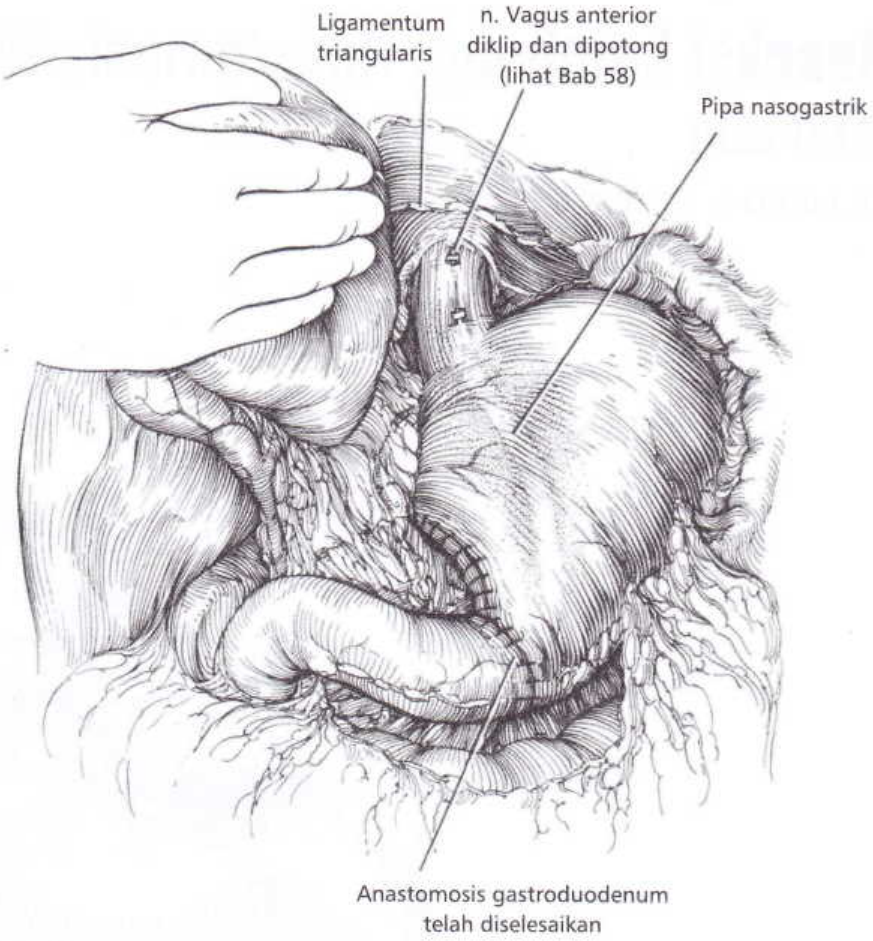

GAMBAR 51–14. Setelah gastrektomi selesai, pipa nasogastrik diposisikan dengan ujung pipa 2 cm sebelah proksimal anastomosis. Pada operasi untuk ulkus duodenum, dilakukan vagotomi. Pada keadaan ini, vagotomi trunkal biasanya dikerjakan bersamaan dengan gastrektomi. Pada vagotomi trunkal, ligamentum triangularis diinsisi untuk memungkinkan retraksi segmen lateral lobus sinistra hati ke arah kanan penderita. Peritoneum diinsisi di atas esofagus bagian abdominalis pada level hiatus esofagus, dan esofagus dilakukan diseksi dan dilingkungi dengan jari tangan pada bagian inferior mediastinum posterior. Drain Penrose dimasukkan ke sekeliling esofagus untuk traksi, dan trunkus vagus anterior dan posterior diidentifikasi dengan palpasi. Selanjutnya trunkus vagus anterior dilakukan diseksi. Dengan menggunakan jari telunjuk, nervus vagus anterior diklem; 1 sampai 2 cm bagian nervus dieksisi di antara klip perak yang diletakkan pada trunkus saraf. Selanjutnya trunkus vagus posterior dilakukan diseksi dan ditahan dengan klem untuk pemasangan klip perak. 1 sampai 2 cm bagian antara klip ini selanjutnya dieksisi.

Tempat operasi diinspeksi terhadap adanya perdarahan, dan semua bantalan laparotomi dan instrumen dikeluarkan dari abdomen sebelum insisi ditutup.

52

Reseksi Lambung: Anastomosis Billroth I

(STAPLER)

HILLIARD F. SEIGLER, M.D.

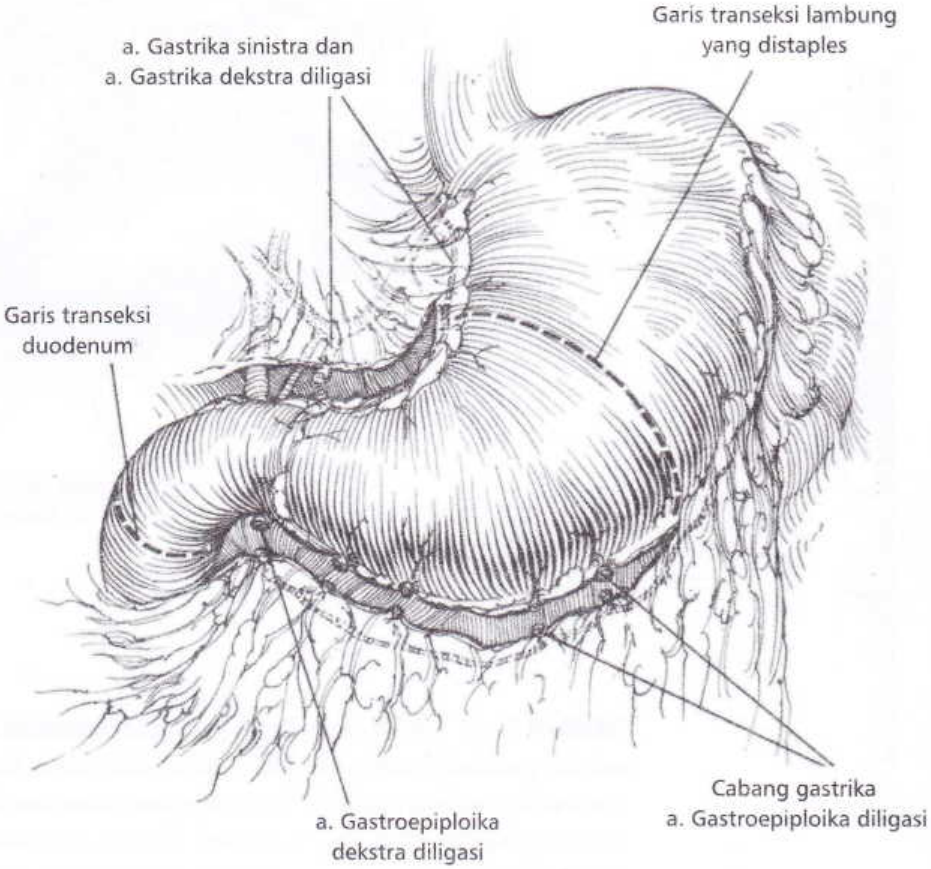

GAMBAR 52–1. Bagian lambung yang diangkat diisolasi pertama kali dengan cara memotong cabang dari pembuluh darah gastroepiploika dekstra dan sinistra dengan menggunakan klem dan teknik diikat atau stapler LDS. Pembuluh darah dan jaringan lunak yang dipilih untuk pemotongan diletakkan di dalam rahang LDS, dan peralatan ditembakkan. Observasi yang cermat harus dilakukan untuk memastikan bahwa hemostasis telah tercapai sepenuhnya. Hal ini memungkinkan bursa omentalis dimasuki, dan bidang avaskular antara lambung, duodenum, dan pankreas dapat dilakukan diseksi secara tajam. Omentum minor dapat dipotong dengan menggunakan teknik yang sama. Hal ini harus dikerjakan dengan hati-hati untuk preservasi arteri kolika media dan cabang-cabangnya. Maneuver Kocher standar sebaiknya dikerjakan, dan hal ini memungkinkan paparan bagian pertama duodenum secara memadai. Garis pemotongan lambung dan duodenum dipilih.

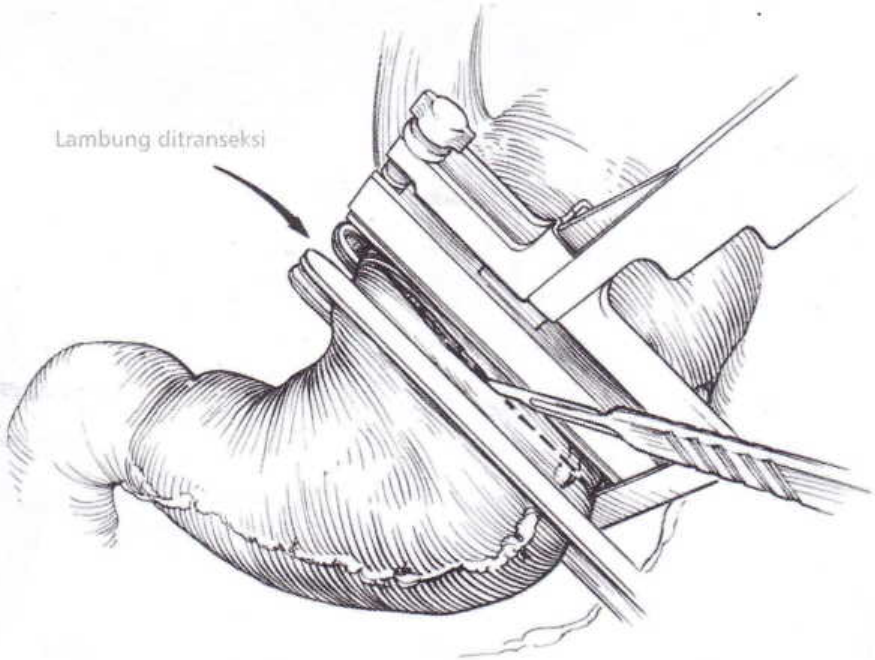

GAMBAR 52–2. Pemotongan lambung sebaiknya dikerjakan pertama kali dengan meletakkan dan menembakkan stapler 90 mm yang telah diisi staples 4,5 mm. Lambung distal sebaiknya diklem dengan klem Kocher.

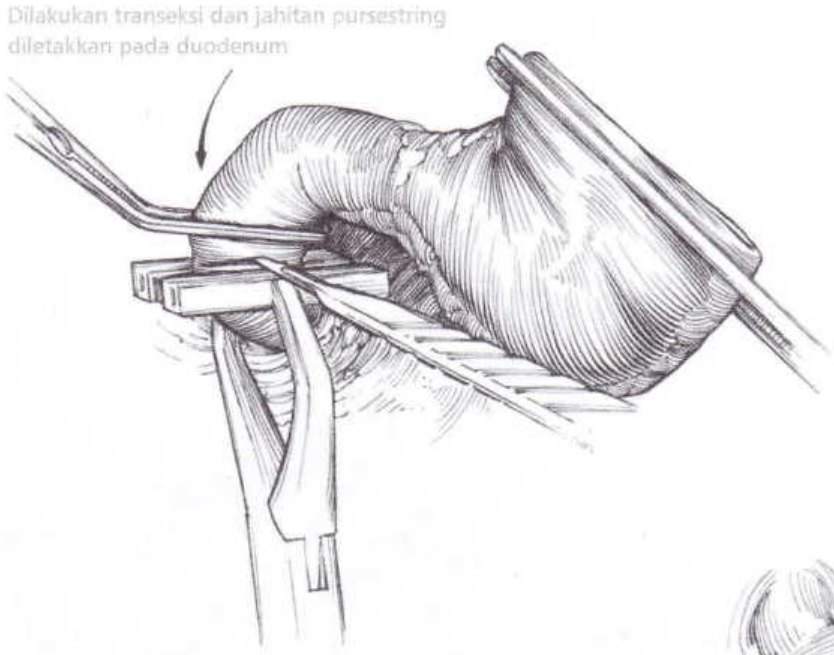

GAMBAR 52–3

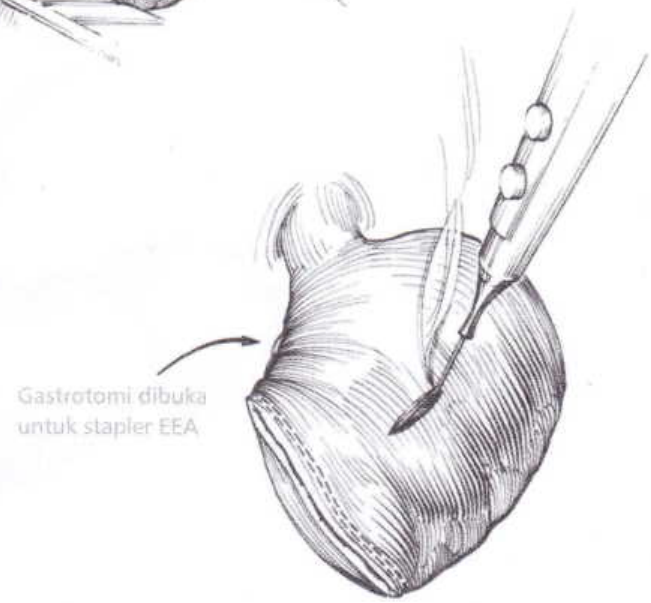

GAMBAR 52–4

GAMBAR 52–3. Klem Dennis dapat diletakkan melintasi duodenum proksimal, dan jahitan pursetring dapat ditempatkan pada tempat tertentu duodenum yang telah diiris.

GAMBAR 52–4. Gastrostomi dibuat dengan kauter pada permukaan anterior lambung, secara cermat untuk menghindari cedera arkade vaskular yang besar. Hal ini sebaiknya dikerjakan sekurang-kurangnya 3 cm di sebelah proksimal dari jajaran staples. Gastrostotomi yang dibentuk perlu cukup besar untuk memuat alat stapler ujung-ke-ujung dengan mudah.

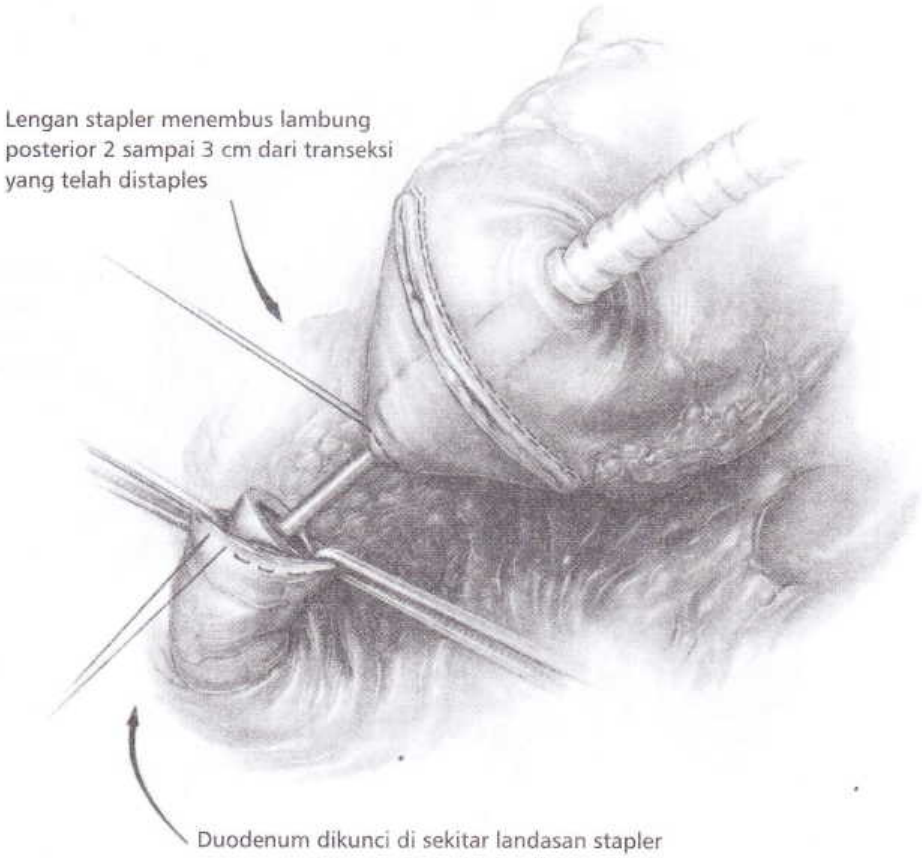

GAMBAR 52–5. Tepi-tepi gastrostomi perlu dipegang dengan dua klem Babcock; dan peralatan staples ujung-ke-ujung, dikurangi landasan, ditelusurkan ke dalam lumen lambung. Tangkai tengah ditekan perlahan-lahan ke dinding posterior lambung sekitar 4 cm dari garis staples lambung, dan kauter sebaiknya digunakan untuk memungkinkan tangkai tersebut menembus melalui dinding posterior lambung. Jahitan pursestring akan menjamin bahwa lambung tidak robek pada tempat penetrasi tangkai tengah. Ukuran landasan tertentu perlu digunakan, dan ujung duodenum yang terbuka sebaiknya dipegang dengan klem Allis. Dinding duodenum perlu ditarik perlahan-lahan di sekitar landasan dan jahitan pursestring diikatkan dengan kuat di sekitar batang tengah.

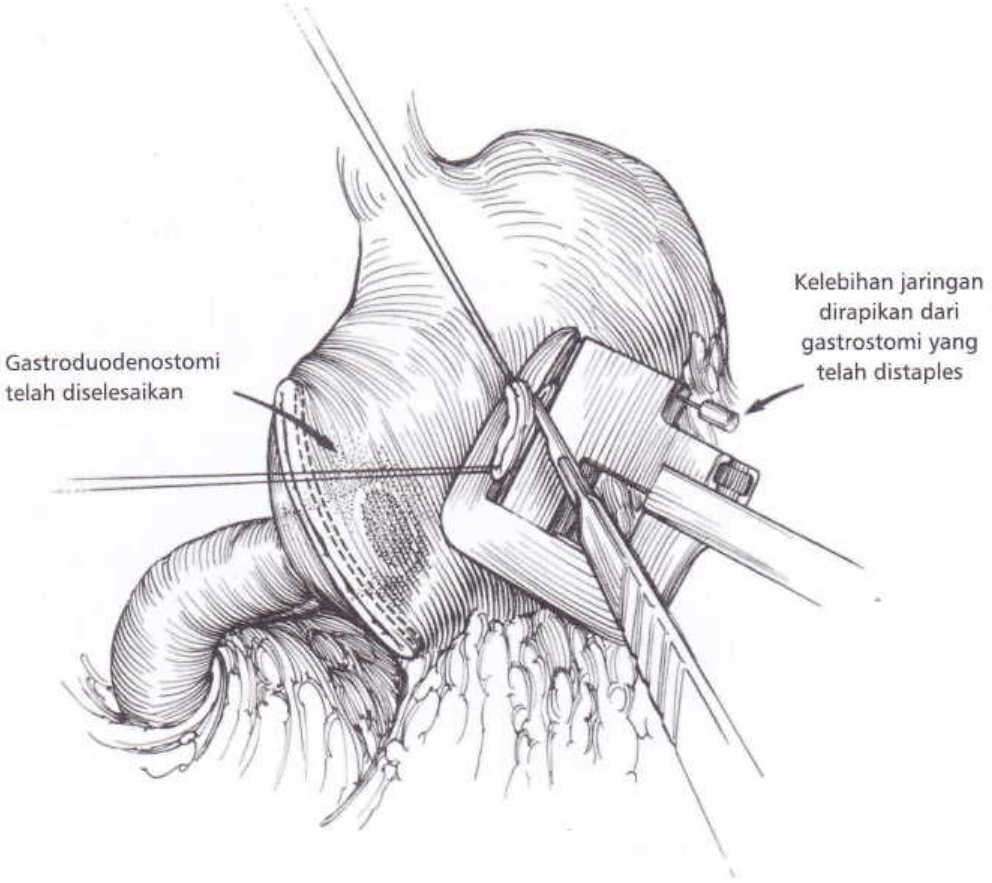

GAMBAR 52–6. Cartridge dan landasan selanjutnya diaproksimasikan, dengan dipastikan bahwa tidak ada kelebihan jaringan yang terjepit di antara landasan dan cartridge sirkular. Instrumen sebaiknya ditembakkan, dan selanjutnya diobservasi secara cermat dengan visualisasi langsung untuk memastikan bahwa hemostasis tercapai mamadai. Ahli bedah selanjutnya mengeluarkan landasan dan memeriksa secara menyeluruh sekeliling jaringan, baik dari duodenum maupun lambung untuk memastikan bahwa jaringan di sekeliling anastomosis intak. Jika pada sekeliling jaringan terdapat defek, jahitan Lembert eksternal perlu diberikan untuk menutup rapat-rapat seluruh anastomosis dengan sempurna. Gastrostomi ditutup dengan menjepit masing-masing ujung dengan klem Allis dan memasukkan seluruh ketebalan dinding lambung melalui rahang stapler 55 mm.

53

Reseksi Lambung: Billroth II

R. SCOTT JONES, M.D.

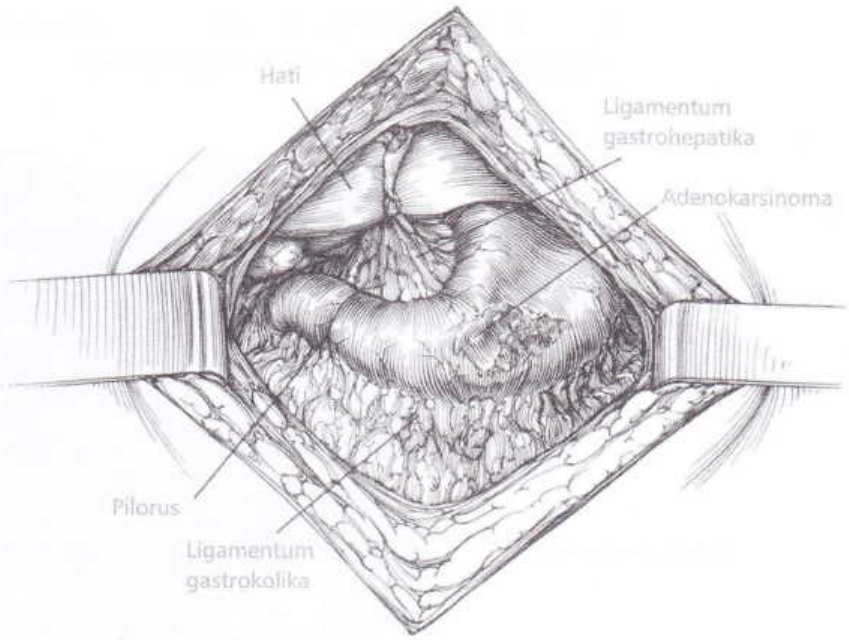

GAMBAR 53–1. Gastrektomi Billroth II dikerjakan pada adenokarsinoma yang terbukti pada biopsi yang terletak pada bagian tengah lambung yang terbatas pada lambung dan tidak disertai dengan kanker yang teraba pada kelenjar limfe. Setelah kavum peritoneum dibuka dan dimasuki, isi lambung dan khususnya lambung diperiksa secara cermat.

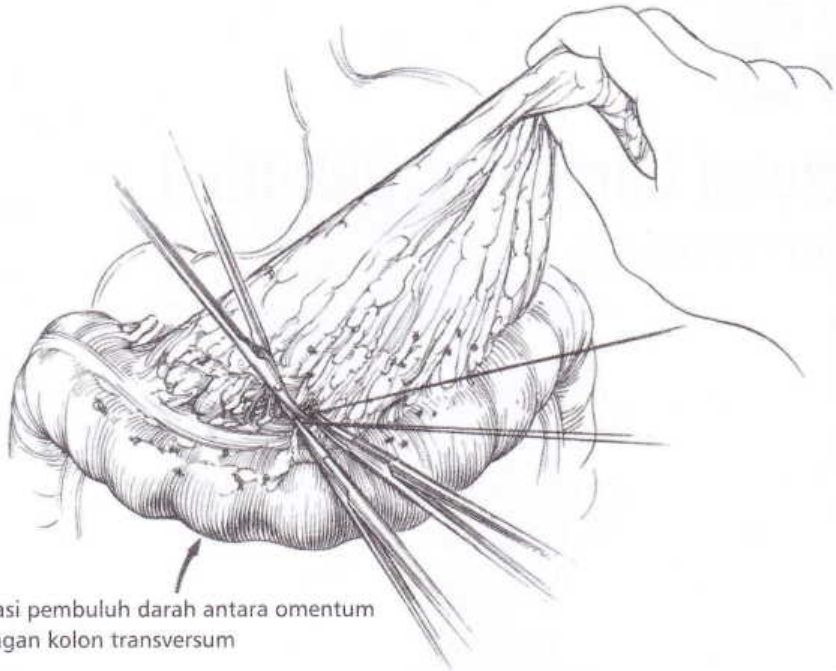

GAMBAR 53–2. Omentum mayor diidentifikasi dan diretraksi ke anterior dan superior untuk memaparkan kolon transversum. Kolon transversum diretraksi ke inferior, dan tempat dimana omentum bertemu dengan kolon diidentifikasi. Elektrokoagulasi digunakan untuk melepaskan omentum mayor dari kolon transversum, yang memungkinkan menilai kavum peritoneum minor. Omentum dibiarkan melekat dengan lambung dan diangkat sebagai bagian spesimen.

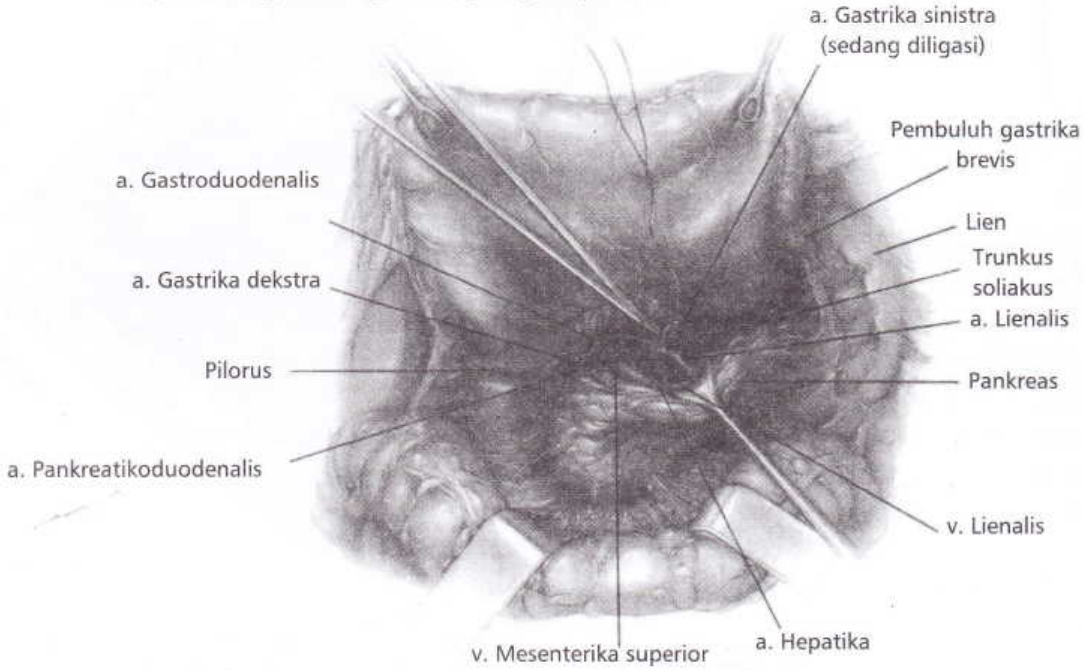

GAMBAR 53–3. Lambung diangkat ke anterior untuk memaparkan peritoneum yang menutupi pankreas, dan peritoneum diinsisi di atas sisi superior pankreas. Paparan yang maksimal didapatkan pada tahap ini dengan meletakkan penderita pada posisi anti-Trendelenburg ringan. Pankreas diretraksi ke inferior, dan aksis soliaka dilakukan diseksi. Selanjutnya kelenjar limfe dimobilisasi untuk dimasukkan dalam spesimen. Arteri gastrika sinistra dan pangkalnya dari soliaka diidentifikasi, dan arteri diligasi ganda, diikat benang, dan dipotong. Vena gastrika sinistra juga diligasi dan dipotong. Hal ini memungkinkan mengangkat pembuluh darah gastrika sinistra dan kelenjar limfe yang menyertainya.

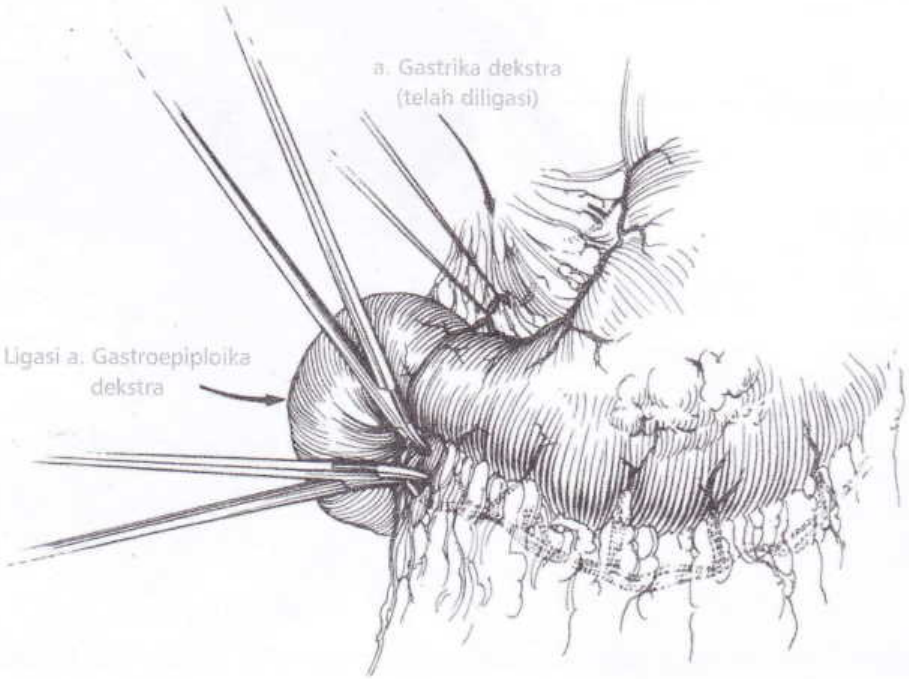

GAMBAR 53–4. Ligamentum gastrohepatik dipotong untuk mempermudah mobilisasi kurvatura minor. Lambung diretraksi ke inferior dan ke kanan untuk mendekati arteri gastrika dekstra. Arteri gastrika dekstra dilakukan diseksi, diligasi dan dipotong. Selanjutnya perhatian dikembalikan ke sisi inferior antrum untuk mengidentifikasi pembuluh darah gastroepiploika dekstra, yang dilakukan diseksi, dipotong di antara klem, dan diligasi.

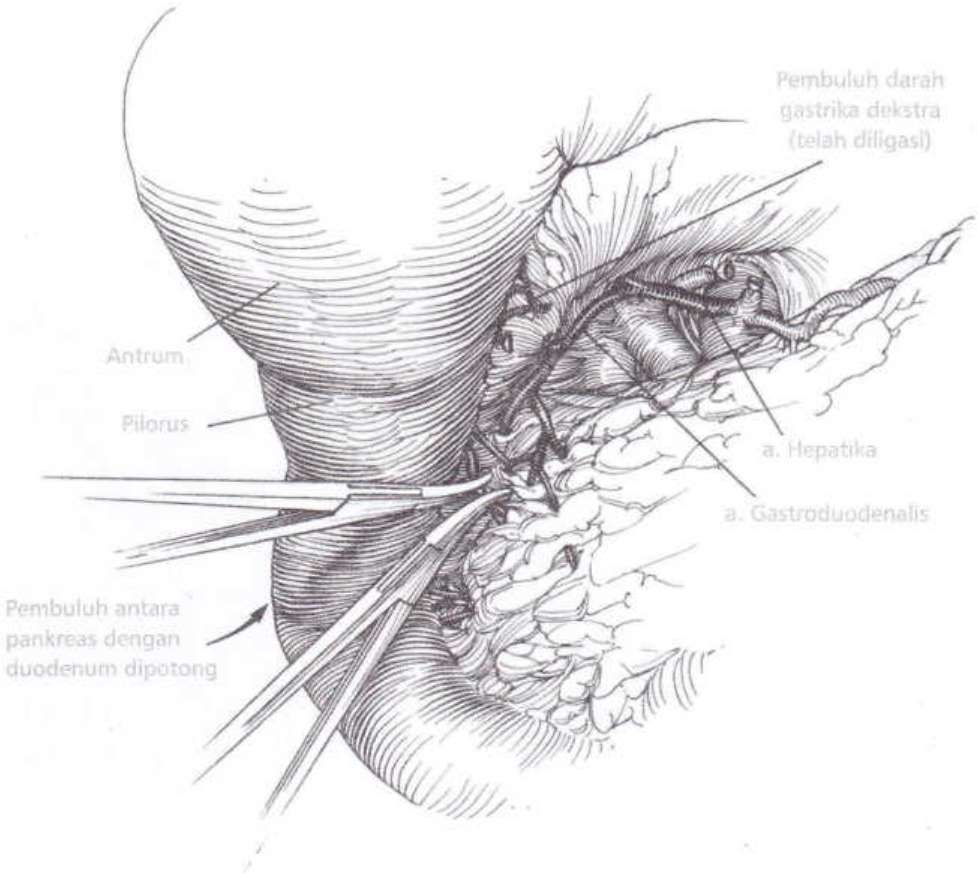

GAMBAR 53–4. Lambung diangkat ke anterior untuk memaparkan dinding dorsal duodenum. Jaringan areola dipotong, dan hemostat digunakan untuk mendiseksi beberapa pembuluh darah kecil antara duodenum dengan pankreas. Untuk mempermudah duodenum ditutup dengan aman, perlu diperoleh sekitar 3 cm bagian pertama duodenum sebelah distal pilorus. Selama diseksi ini perlu dilakukan dengan hati-hati untuk menghindari trauma pada pankreas.

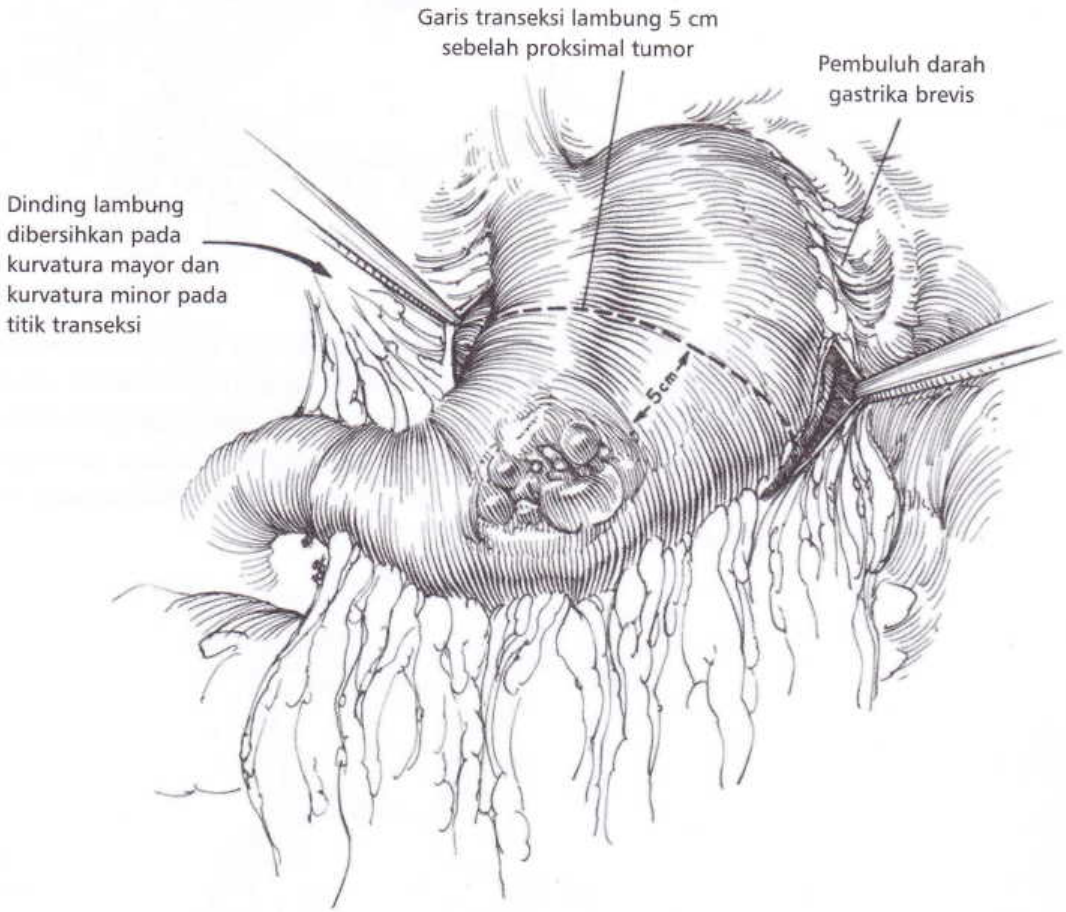

GAMBAR 53–6. Dengan perhatian dikembalikan ke kurvatura mayor lambung, lokasi tumor perlu dinilai dengan maksud untuk memilih tempat transeksi lambung. Pada tumor pertengahan lambung, 75 persen gastrektomi dikerjakan untuk memberikan sekurang-kurangnya tepi 5 cm sebelah proksimal tumor makroskopis. Hal ini biasanya memerlukan diseksi hingga titik tepat di sebelah distal dari pembuluh darah gastrika brevis yang paling inferior. Tempat dipreparasi pada kurvatura mayor dan kurvatura minor untuk transeksi lambung dengan cara membebaskan 1 sampai 2 cm dari dinding lambung.

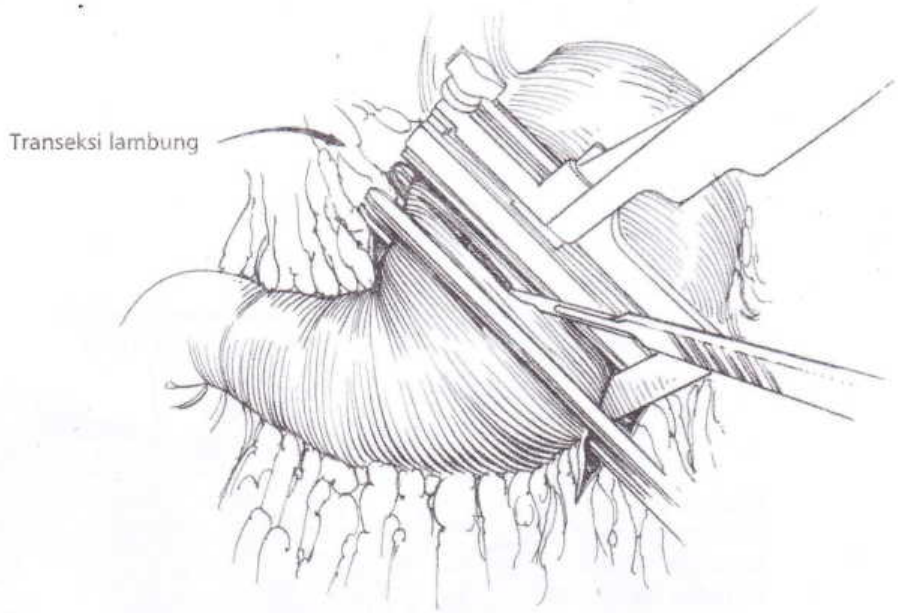

GAMBAR 53–7. Pipa nasogastrik diletakkan sehingga ujungnya menempati di sebelah proksimal berhadapan dengan tempat transeksi lambung. Setelah stapler diletakkan melintasi lambung, sebuah penjepit disisipkan ke dalam stapler, dan lambung disejajarkan secara cermat dalam stapler, dan stapler ditutup pada lambung dan staples dipasang. Selanjutnya klem Payr diletakkan melintasi lambung di sebelah distal stapler, dan mata pisau digunakan untuk transeksi lambung di dekat stapler pada sisi distalnya.

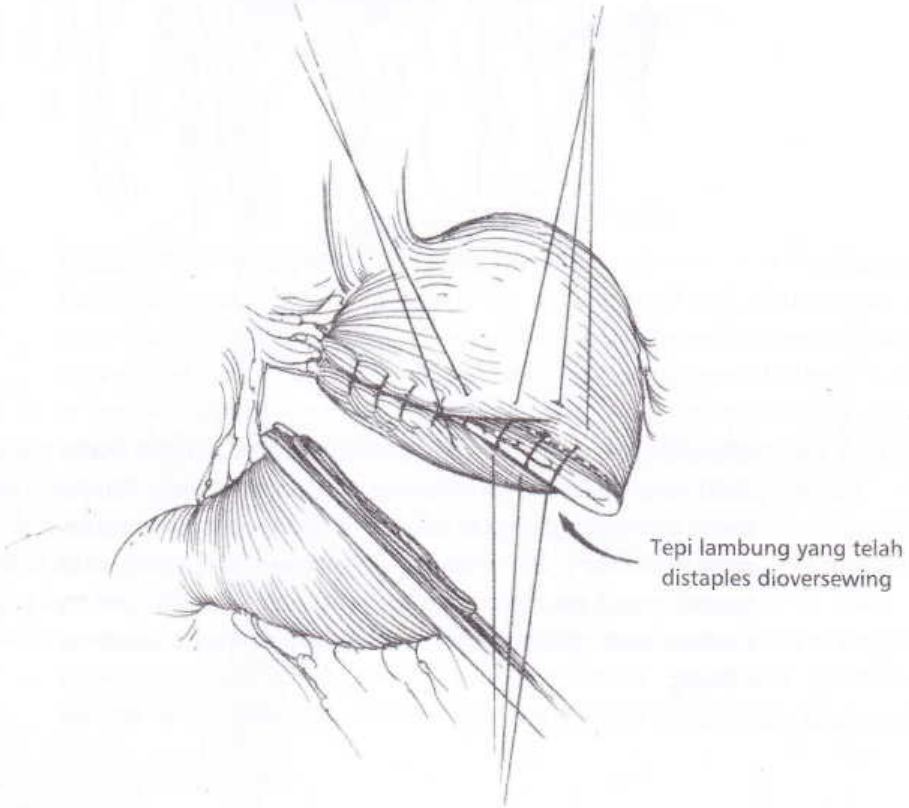

GAMBAR 53–8. Sebaris jahitan Lembert seromuskular satu-satu diletakkan untuk menginversi barisan staples pada lambung distal.

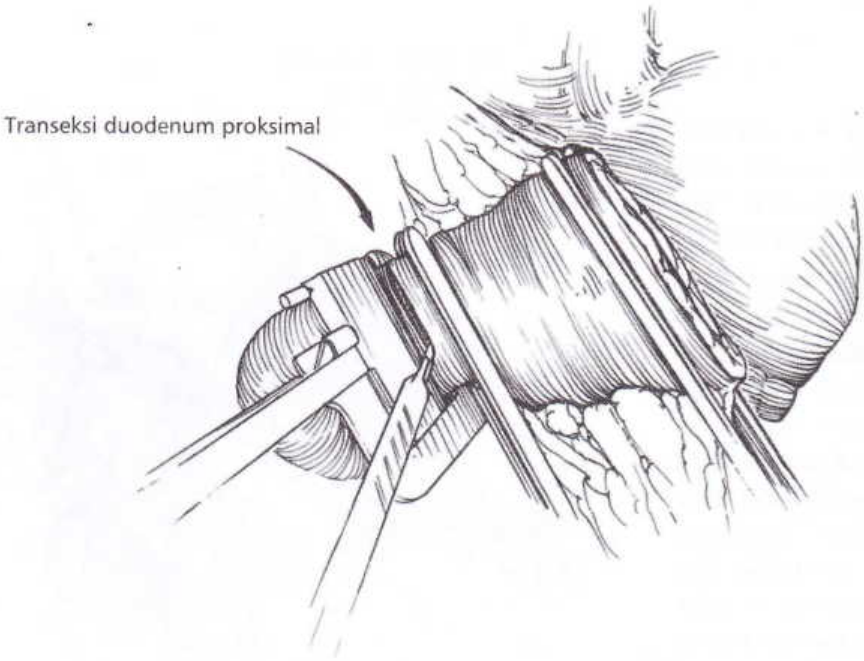

GAMBAR 53–9. Lambung distal diangkat ke anterior, dan stapler diletakkan melintasi duodenum tepat di sebelah distal pilorus. Sebuah penjepit disisipkan ke dalam stapler, dan staples dipasang. Baik klem Payr ataupun klem Kocher besar diletakkan melintasi pilorus tepat di sebelah proksimal stapler. Mata pisau digunakan untuk transeksi duodenum di dekat sisi proksimal stapler.

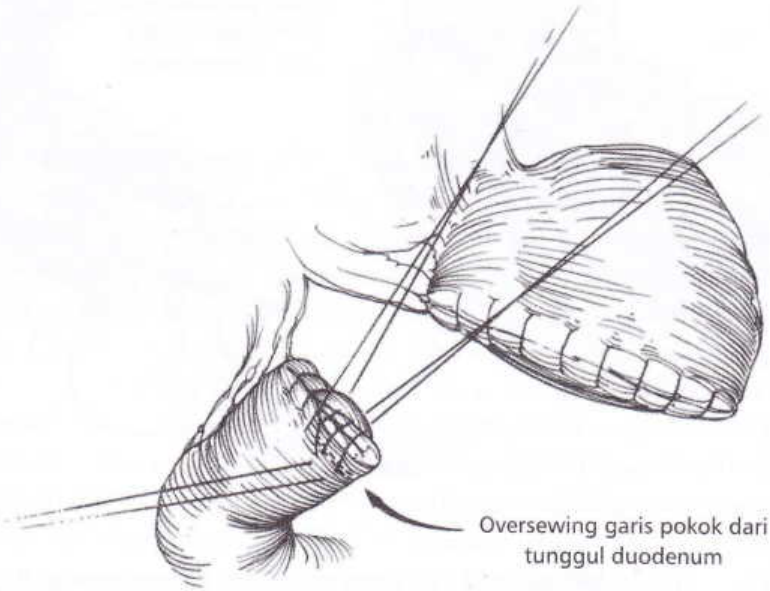

GAMBAR 53–10. Garis staples diperkuat dengan sebaris jahitan Lembert seromuskular satu-satu.

GAMBAR 53–11. Kolon transversum diretraksi ke anterior untuk memaparkan ligamentum Treitz, dan yeyunum proksimal diidentifikasi. Lengkung pendek yeyunum dibawa ke anterior kolon dalam bentuk isoperistaltik; dengan elektrokoagulasi, sebuah lubang dibuat pada sisi kurvatura mayor 1 cm sebelah proksimal ujung lambung yang telah ditutup dengan maksud agar ujung stapler samping-kesamping dapat dimasukkan. Stapler disusun dan diposisikan untuk mengaproksimasikan tepi antemesenterika yeyunum dengan kurvatura mayor lambung. Hal ini dikerjakan dengan hati-hati untuk menghindari interposisi jaringan antara yeyunum dengan lambung.

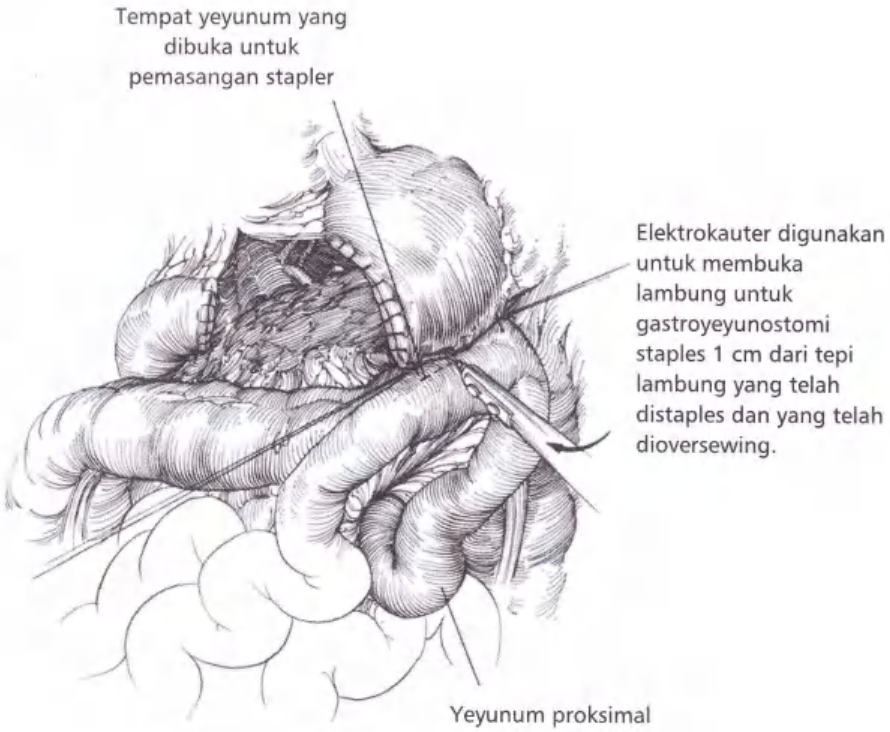

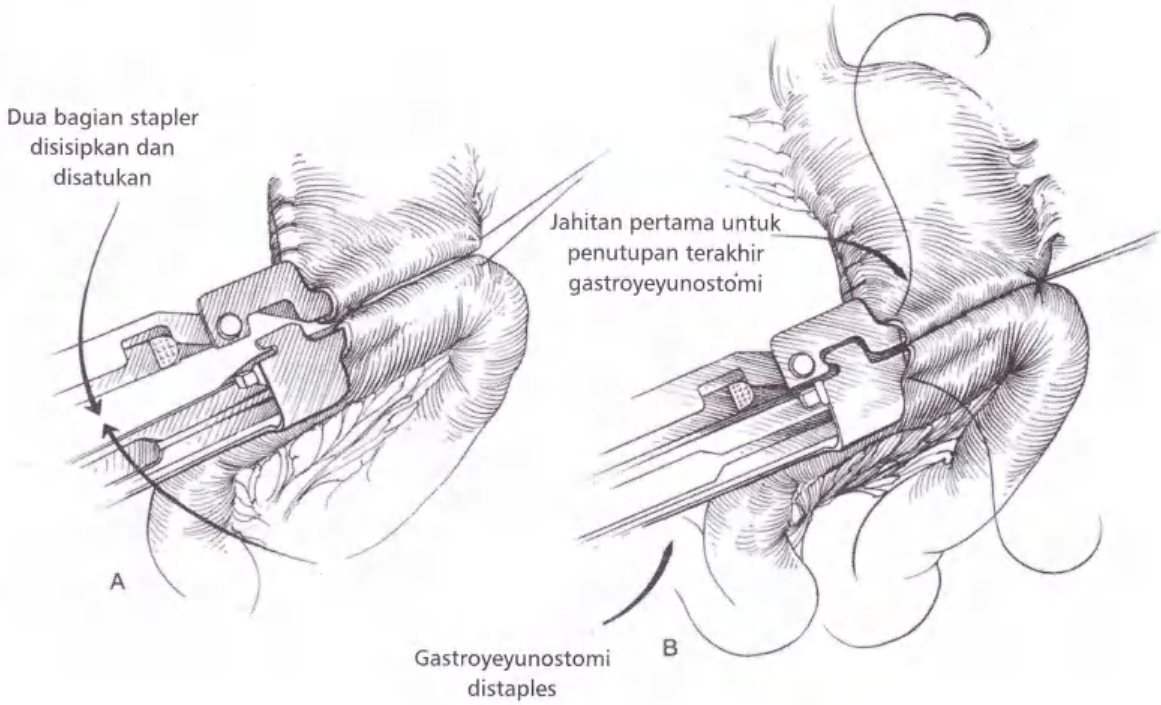

GAMBAR 53–12. *A,* Stapler diklem, dan staples dipasang. *B.* Sebelum stapler dikeluarkan, jahitan benang non-absorbable diletakkan pada masing-masing sisi stapler seraya jahitan sudut mulai dieratkan untuk persiapan menutup defek yang tertinggal oleh stapler. Stapler dikeluarkan.

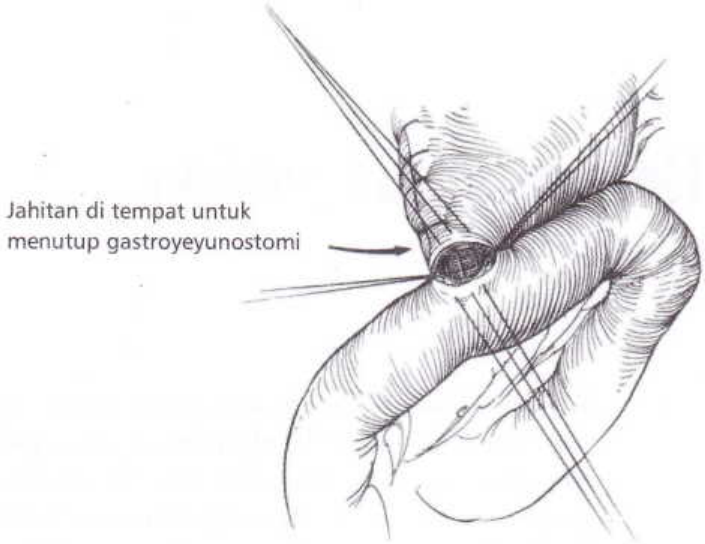

GAMBAR 53–13. Jahitan sudut yang telah diletakkan sebelumnya digunakan untuk retraksi, dan aspek lumen garis staples diinspeksi untuk memastikan hemostasis. Titik-titik perdarahan dihentikan dengan jahitan, dan defek staples ditutup dengan jahitan satu-satu di seluruh ketebalan dinding.

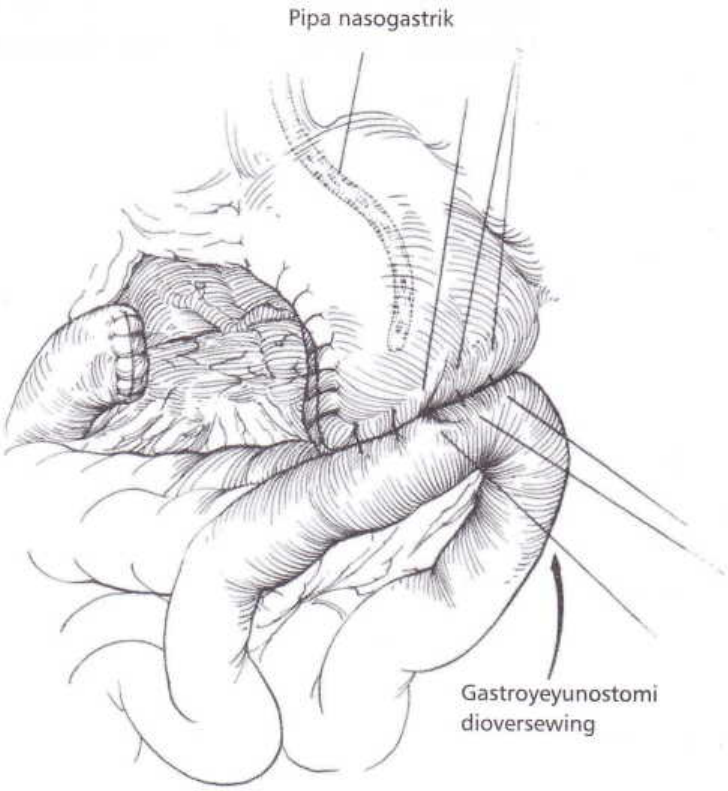

GAMBAR 53–14. Gastroyeyunostomi diselesaikan dengan selapis jahitan seromuskular Lembert satu-satu. Ujung pipa nasogastrik diposisikan 2 cm sebelah proksimal dari anastomosis. Tempat operasi diinspeksi terhadap adanya perdarahan, dan semua kassa dan instrumen dikeluarkan dari abdomen, dan insisi ditutup.

54

Repair Hernia Hiatus (NISSEN)

WILLIAM C. MEYERS, M.D.

Prosedur fundoplikasi Nissen untuk koreksi refluks esofagus adalah tindakan sederhana dan dapat dilakukan dengan cepat pada sebagian besar penderita. Pada kenyataannya, jika dilakukan banyak diseksi, setidak-tidaknya pada operasi primer, prosedur ini kemungkinan dikerjakan tidak benar. Indikasi utama fundoplikasi Nissen pada orang dewasa adalah esofagitis refluks yang refrakter terhadap terapi medikamentosa. Hasil terbaik diperoleh pada kasus tanpa striktura sebelumnya, meskipun sebagian besar striktura esofagus ringan dapat didilatasi pada saat operasi. Fundoplikasi Nissen juga dapat dikerjakan bersamaan dengan prosedur yang menghilangkan striktura. Deskripsi berikut ini berlaku terutama untuk prosedur antirefluks *pertama kali*. Misalnya, insisi mungkin berubah jika dilakukan bersamaan dengan kolesistektokmi; dan teknik dimodifikasi bilamana fundoplikasi dilakukan dengan vagotomi yang sangat selektif.

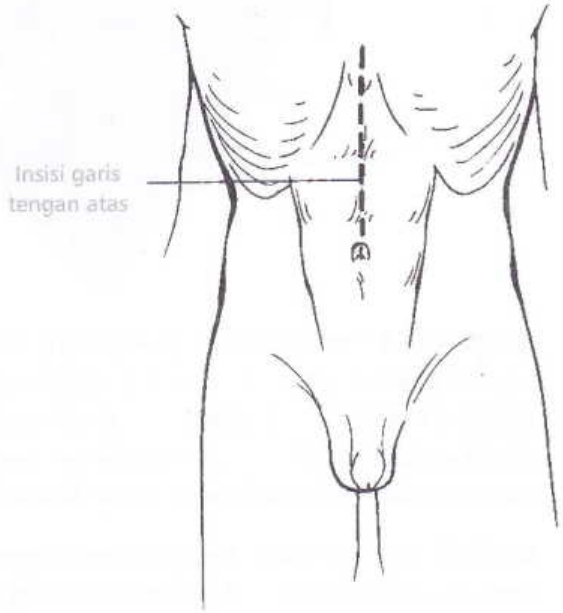

GAMBAR 54–1. Fundoplikasi Nissen dilakukan melalui insisi garis tengah atas yang diperluas ke superior, biasanya sepanjang prosesus xifoid, dan berakhir tepat di atas umbilikus. Perluasan insisi di bawah umbilikus mencegah retraksi kolon transversum oleh dinding abdomen anterior. Segmen lateral hati dimobilisasi dan biasanya mudah dilipat di bawah bantalan Mikulicz dan retraktor Deaver. Peritoneum esofagus anterior yang tipis diinsisi secara tajam. Jika esofagus terletak tinggi di dada, yang mengaburkan visualisasinya, insisi peritoneum dapat dibuat sepanjang tepi krura; lambung dan esofagus direduksi sebelum esofagus dilingkupi. Sebagian besar hernia hiatus mudah direduksi, sekalipun pemendekan esofagus terlihat jelas pada pemeriksaan barium oral pra-bedah.

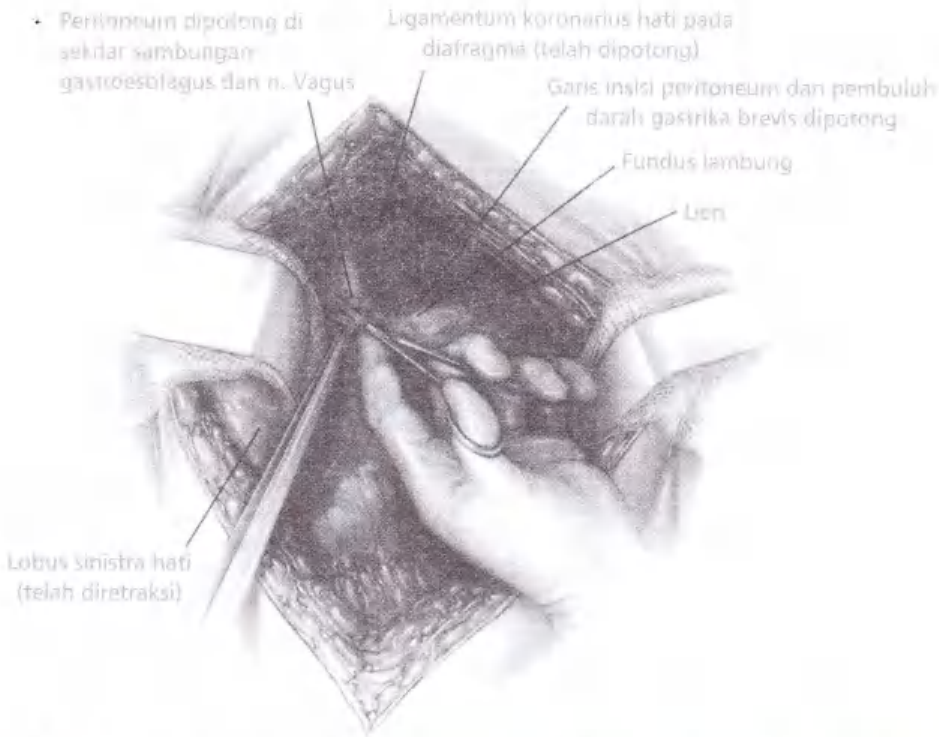

GAMBAR 54–2. Setelah maneuver pendahulu seperti yang dijelaskan pada Gambar 54–1, dipasang retraktor automatik, biasanya dikombinasi dengan retraktor Deaver. Retraktor Elmed mengelavasi sternum 5 sampai 6 cm ke superior, dan retraktor Balfour selanjutnya menambahkan paparan. Bila dikerjakan oleh ahli bedah yang berpengalaman, insisi dan paparan ini dicapai dengan cepat dan banyak mempermudah tahap selanjutnya dari tindakan ini.

GAMBAR 54–3 dan 54–4. Esofagus distal dilingkungi secara lembut. Sebuah bidang mudah ditemukan di sekitar esofagus di sebelah anterior aorta. Jika perlu, bidang ini dapat ditemukan dengan diseksi tumpul lebih tinggi ke dalam mediastinum. Maneuver yang penting ini dapat menghindari penetrasi tumpul esofagus atau lambung pada kasus yang disertai hernia hiatal yang besar. Sebelum atau selama maneuver ini, pipa nasogastrik dan dilator Maloney diletakkan ke dalam lambung. Perlu dilakukan palpasi pipa yang masuk ke dalam lambung untuk mencegah perforasi esofagus. Biasanya pipa nasogastrik Salem no. 18 dengan dilator Maloney no. 28 sampai 40 lebih disukai. Tujuan meletakkan dua pipa adalah untuk menahan pipa nasogastrik di tempat setelah repair diselesaikan dan dilator dilepas. Tujuan pemasangan pipa-pipa ini adalah mencegah pembungkusan (plikasi/wraps) yang terlalu ketat. Dua jari diletakkan di belakang esofagus, dan pita umbilikus mudah ditelusurkan untuk melingkungi esofagus dan pada dasarnya tidak menimbulkan perdarahan. Tujuan pemasangan pita umbilikus ini adalah memberikan traksi ke bawah untuk prosedur selanjutnya. Esofagus distal mudah dilakukan diseksi sepanjang 6 sampai 7 cm, dan posisi masing-masing trunkus vagus diperhatikan. Vagus anterior (sinistra) umumnya melekat lebih erat dengan dinding esofagus dan, karena posisinya, berisiko mengalami jepitan karena terjahit.

Kadang kala, perlu dilakukan ligasi dan pemotongan beberapa pembuluh darah gastrika brevis, serta jaringan peritoneum yang tipis di sebelah medial dan lateral esofagus. Diseksi ditujukan untuk membebaskan esofagus sebelah inferior ketimbang diseksi sepanjang kurvatura minor dan mayor lambung. Alasan untuk ini yaitu jaringan perigastrika yang belum dilakukan diseksi memberikan penopang untuk pembungkusan lebih lanjut dan mencegah selip. Identifikasi sambungan gastro-esofagus tidak dapat disandarkan semata-mata berdasarkan adanya cabang eksternal anatomik pembuluh darah dan nervus. Identifikasi sambungan gastroesofagus yang paling dapat dipercaya ditegakkan berdasarkan endoskopi; tetapi hal ini biasanya tidak praktis pada saat operasi, dan sisi superior perlu dibelokkan seraya memasang jahitan.

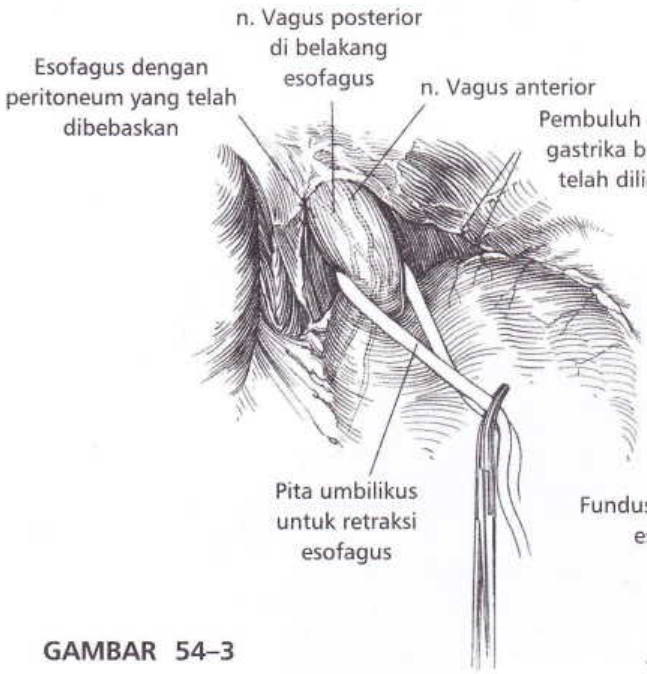

GAMBAR 54–3

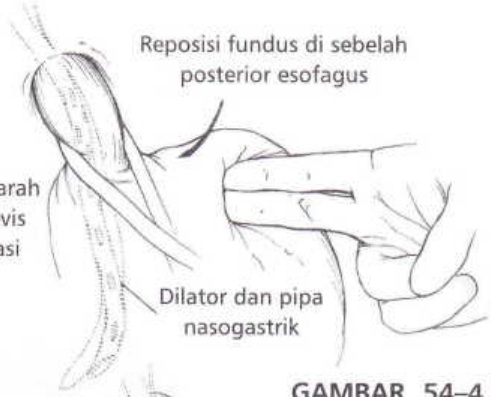

GAMBAR 54–4

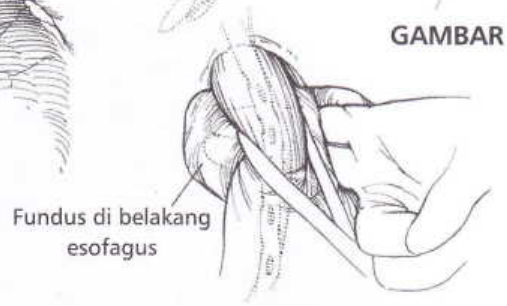

GAMBAR 54–5

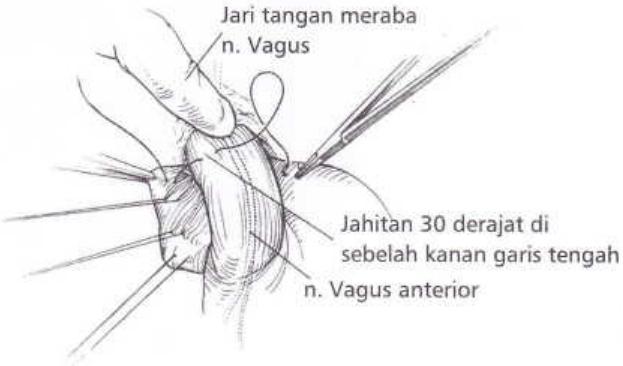

GAMBAR 54–6

GAMBAR 54–5 dan 54–6. Dengan esofagus distal diretraksi ke inferior, fundus lambung mudah diretraksi sebelah posterior esofagus dan sebagian fundus dipegang dengan forsep Babcock. Dibentuk pembungkus (plikasi) pendek yang terdiri atas sekitar empat jahitan benang yang diletakkan dengan jarak 1 cm dan menyatukan sedikit dinding esofagus. Jahitan mengaproksimasikan fundus sisi anterior dan posterior dengan esofagus. Posisi nervus vagus diperhatikan untuk menghindari terjepitnya nervus vagus. Benang jahitan sebaiknya dipotong *tanpa* tegangan, dengan memberikan pembungkus yang longgar ("terkulai"). Jika aproksimasi jahitan ini tampak terlalu ketat, jahitan-jahitan yang paling inferior dilepas dan jahitan tambahan diletakkan lebih ke superior. Hampir setiap benang non-absorbable dapat digunakan, meskipun benang silk 2–0 atau 3– 0 dengan jarum lebih disukai. Benang pada jarum lepasan terlalu mudah terlepas sebelum benang menempati jaringan pada akhir penjahitan. Dilator Maloney dikeluarkan, dengan meninggalkan pipa nasogastrik di tempatnya.

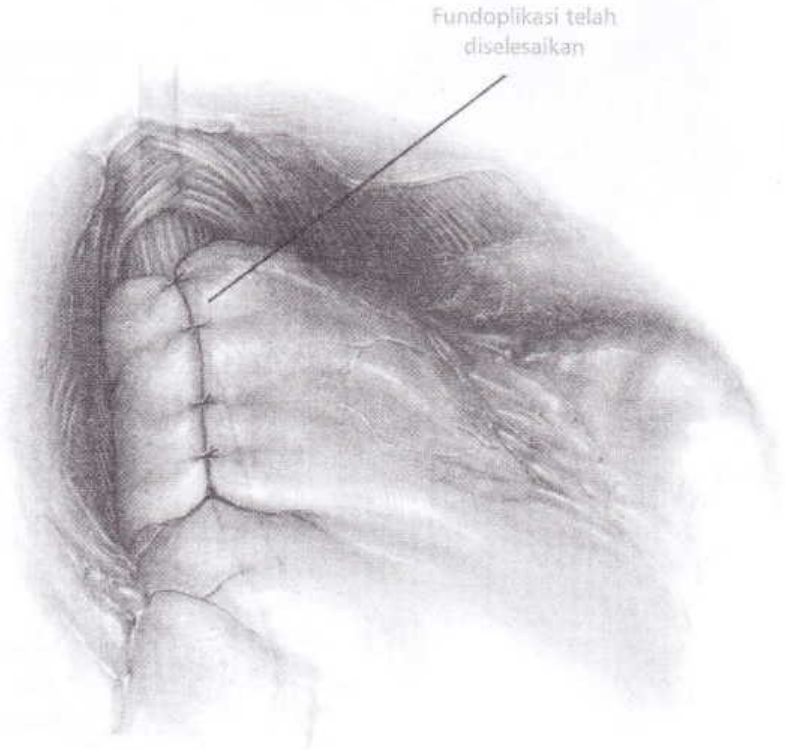

GAMBAR 54–7. Defek hernia hiatus dapat direduksi dengan jahitan tambahan, tetapi hal ini kemungkinan tidak merupakan bagian prosedur yang penting. Pita umbilikus dilepas; tetapi jika pita ini sulit dilepas, sebagian kecil pita ditinggalkan untuk mencegah kerusakan garis jahitan. Lapangan operasi diinspeksi untuk memastikan hemostasis, retraktor dan bantalan Mikulicz dikeluarkan, dan abdomen ditutup.

55

Fundoplikasi Nissen Laparoskopik

THEODORE N. PAPPAS, M.D.

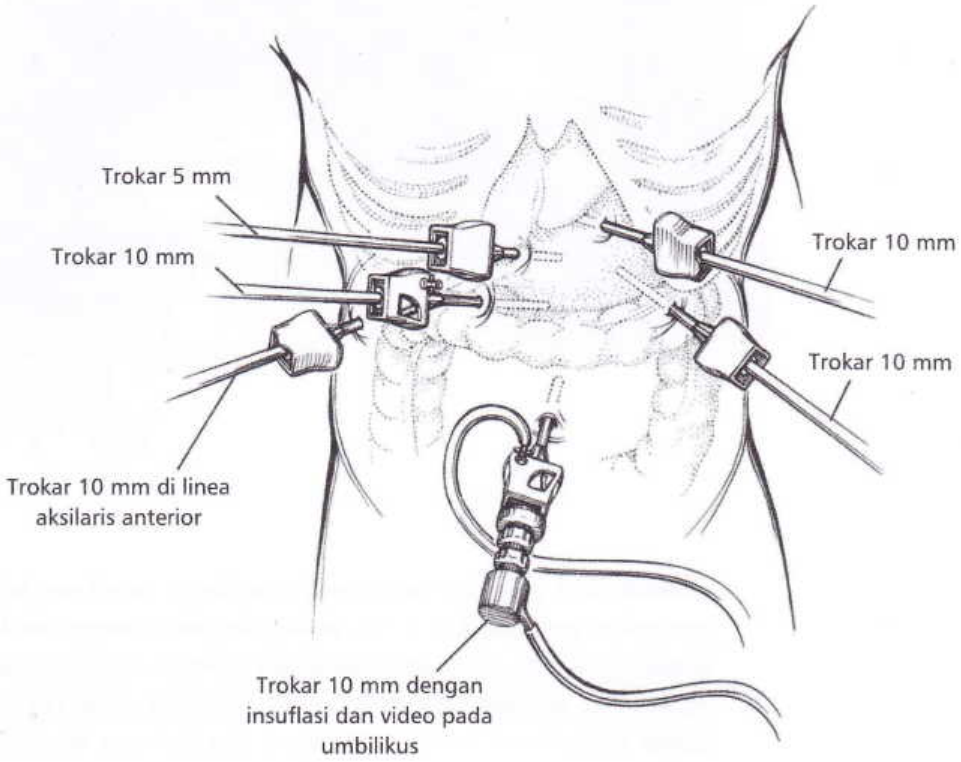

GAMBAR 55–1. Pemasangan trokar yang benar memegang peranan penting dalam laparoskopi fundoplikasi Nissen. Trokar sebaiknya diletakkan tinggi pada abdomen untuk memungkinkan visualisasi hiatus secara memadai. Digunakan enam trokar, termasuk trokar 10 mm pada umbilikus untuk kamera. Trokar 10 mm pada kuadran kiri atas diperlukan untuk pemasangan klem Endo-Retraktor. Akhirnya, Endo-Babcock diletakkan pada kuadran kanan atas dari tepi kosta dan dua trokar diletakkan pada kuadran kanan atas untuk penempatan jahitan. Trokar-trokar ini sebaiknya diletakkan setinggi mungkin untuk memungkinkan trokar mencapai hiatus pada penderita yang gemuk atau yang memiliki abdomen yang luas.

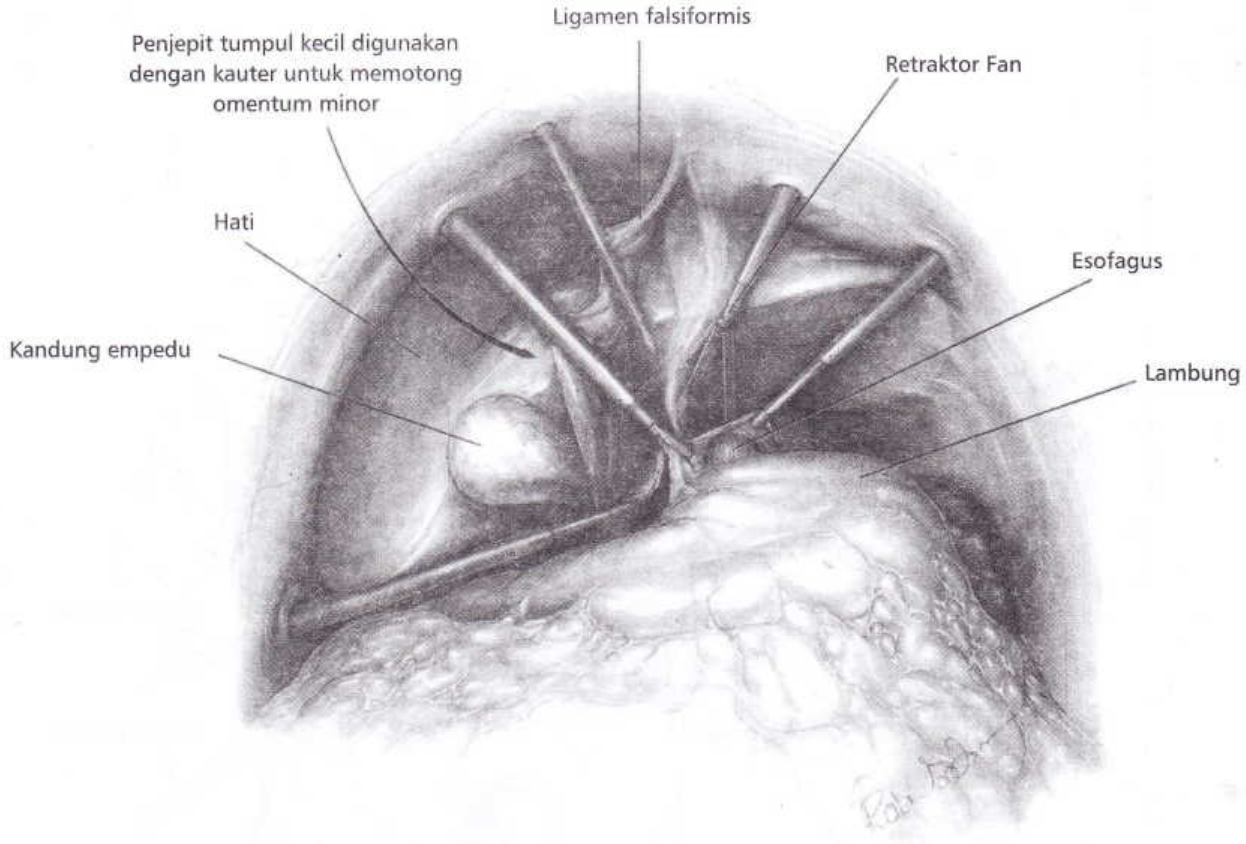

GAMBAR 55–2. Ilustrasi ini memperlihatkan pandangan seperti yang terlihat dari trokar 10 mm yang ditempatkan pada umbilikus. Hiatus sedang dipaparkan, dengan retraktor Fan mengangkat lobus sinistra hati ke atas. Diseksi dilakukan dengan membuka ligamentum gastrohepatika dengan kauter. Kadang kala, pembuluh darah kecil asesoris pada lobus sinistra hati ditemukan dan diklip. Segera setelah ligamentum hepatoduodenalis dibuka, krus diafragma dimobilisasi dari sambungan gastro-esofagus.

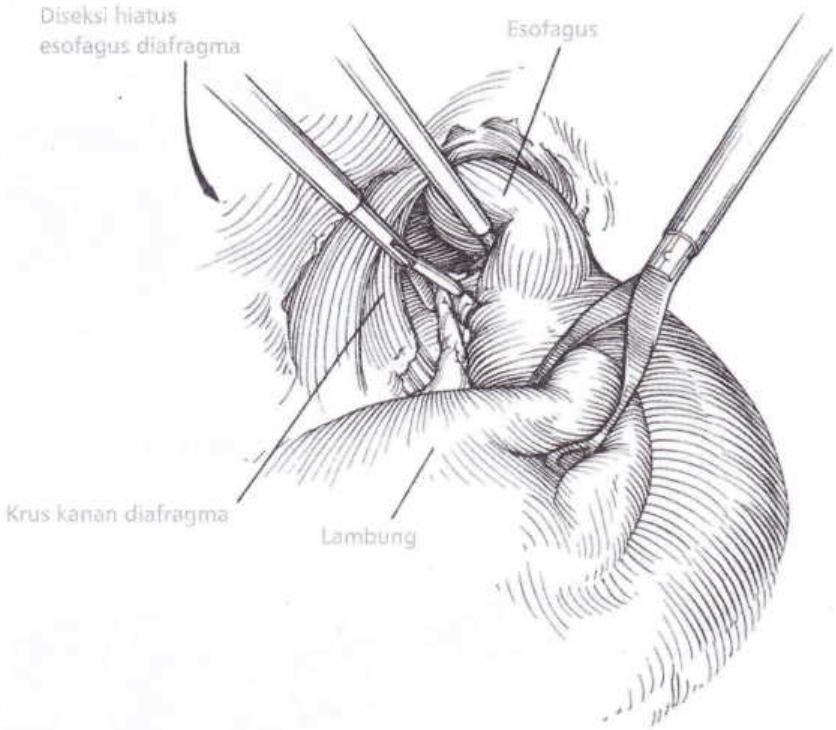

GAMBAR 55–3. Krus harus dapat dibedakan dengan pasti dengan esofagus yang dapat ditetapkan dengan menggerakkan pipa nasogastrik dalam esofagus seraya sambungan gastroesofagus dilihat melalui endoskopik. Dengan krus diretraksi ke sebelah kanan penderita dan esofagus diretraksi ke atas, ruang di belakang esofagus dapat dilakukan diseksi di bawah pandangan langsung. Diseksi tumpul sebaiknya *tidak* dilakukan.

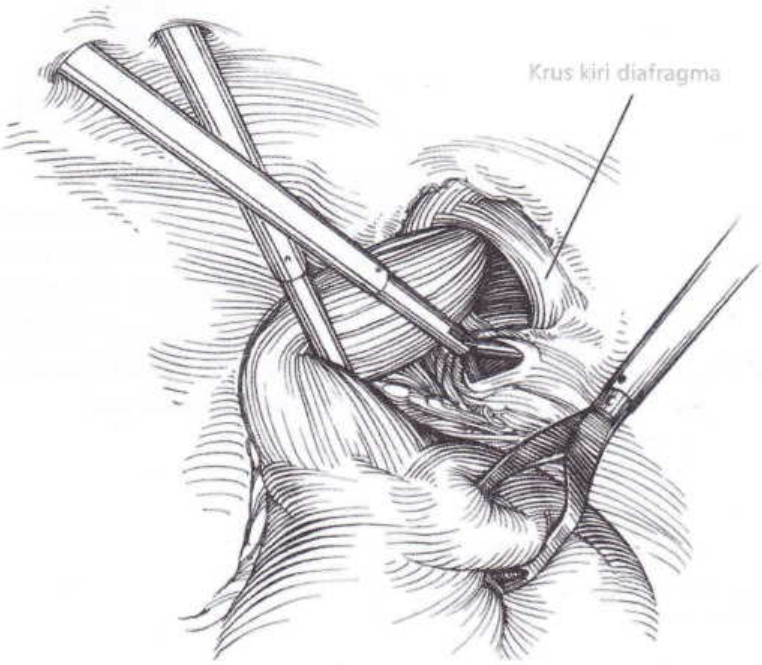

GAMBAR 55–4. Krura kiri dimobilisasi dari esofagus, dan ruangan antara sisi esofagus ini dengan krura dapat dibuka secara tumpul. Hal ini dikerjakan dengan hati-hati agar kavum pleura kiri tidak terbuka.

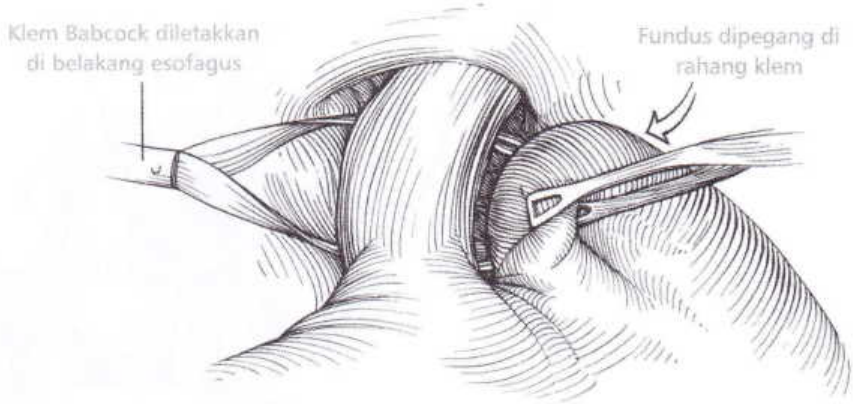

GAMBAR 55–5

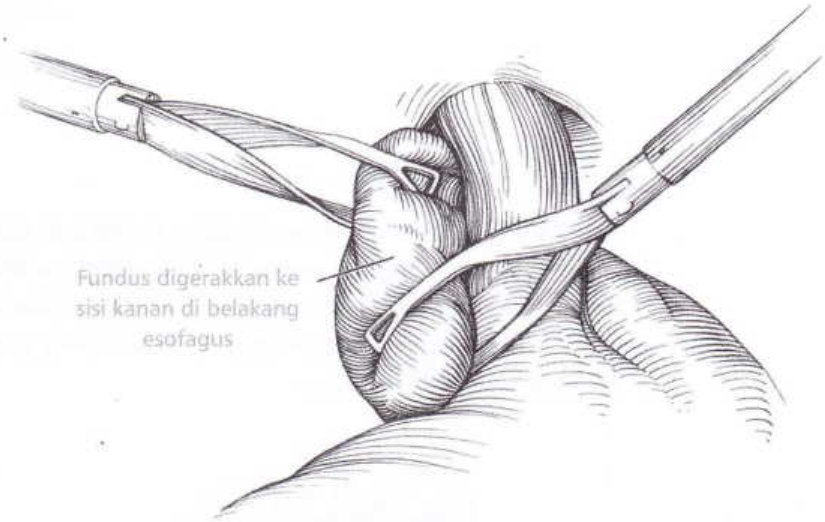

GAMBAR 55–6

GAMBAR 55–5 dan 55–6. Klem Endo- Babcock diletakkan dari trokar kanan yang paling lateral dan dimasukkan di belakang sambungan gastroesofagus. Sekali lagi, penempatan Endo-Babcock di area ini dilakukan di bawah pandangan langsung. Endo-Babcock dimasukkan di belakang sambungan gastroesofagus, dan fundus lambung dipegang dan ditarik di belakang. Pada titik ini, pipa nasogastrik dilepas dan dilator besar (58 atau 60 French) dimasukkan ke dalam lambung untuk memastikan apakah pembungkusan terbentuk tidak terlalu ketat.

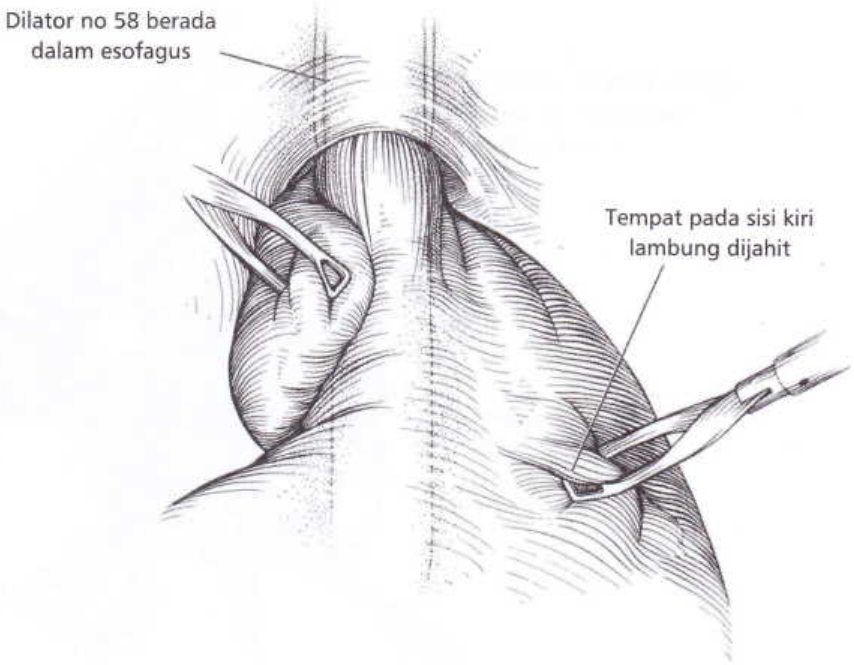

GAMBAR 55–7. Sisa fundus ditarik ke atas untuk membungkus dengan cara yang lazim, dengan memastikan bahwa pembungkus dibentuk dengan segmen lambung yang sama yang dimasukkan di sekitar belakang esofagus.

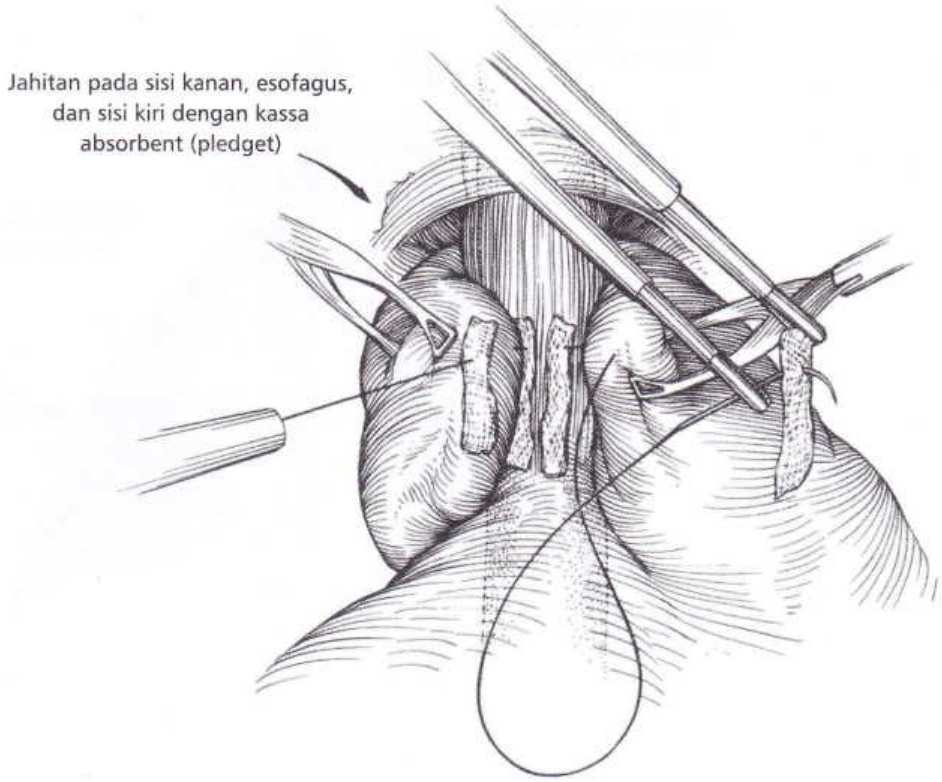

GAMBAR 55–8. Kassa absorbent dimasukkan ke dalam abdomen, dan benang 1–0 digunakan untuk memfiksasi pembungkus. Hal ini dilakukan dengan menempatkan empat kassa absorbent dan menjahit kassa tersebut pada masing-masing bidang jaringan. Jahitan selanjutnya ditarik ke keluar melalui trokar, dan simpul ekstrakorporeal diikat.

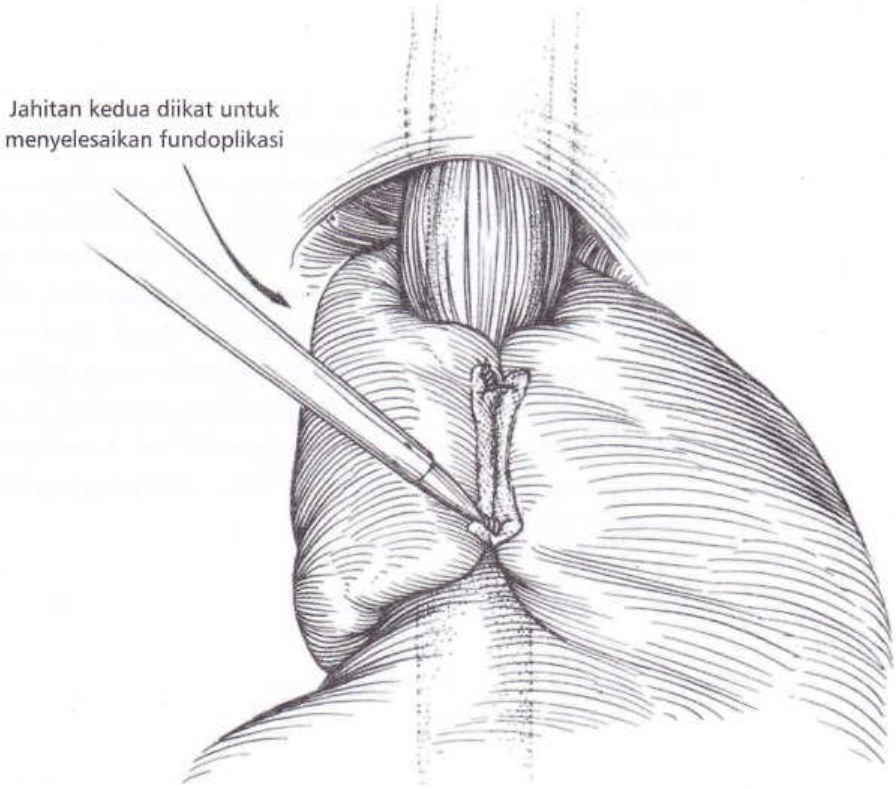

GAMBAR 55–9. Jahitan kedua dipasang dan sekali lagi diikat secara ekstrakorporeal di luar. Hal ini menghasilkan sebuah pembungkus sekitar 2 cm dan, seperti yang telah dijelaskan di atas, dibentuk di sekeliling bougie yang besar (58 atau 60 French).

56

Gastrektomi Total

WILLIAM C. MEYERS, M.D.

Indikasi-indikasi gastrektomi total mencakup neoplasma lambung, sindrom Zollinger-Ellison, dan prosedur bedah yang *kritis* untuk penyakit ulkus peptikum. Derajat radikalitas prosedur untuk neoplasma lambung bervariasi bermakna, sesuai dengan preferensi ahli bedah dan lokasi serta luasnya lesi. Prosedur yang digambarkan dalam ilustrasi ini dilakukan untuk gastrinoma yang menyebabkan sindrom Zollinger-Ellison. Pada keadaan ini, seluruh lambung diangkat karena lambung merupakan end-organ untuk diastesis ulkus peptikum yang menyertainya. Dengan demikian, prosedur yang lebih radikal tanpa mempertimbangkan struktur jaringan di sekitarnya mungkin tidak perlu seperti yang diindikasikan untuk neoplasma yang infiltratif. Untuk neoplasma yang infiltratif, berbagai derajat diseksi kelenjar limfe dan pengangkatan lien serta omentum mungkin tepat.

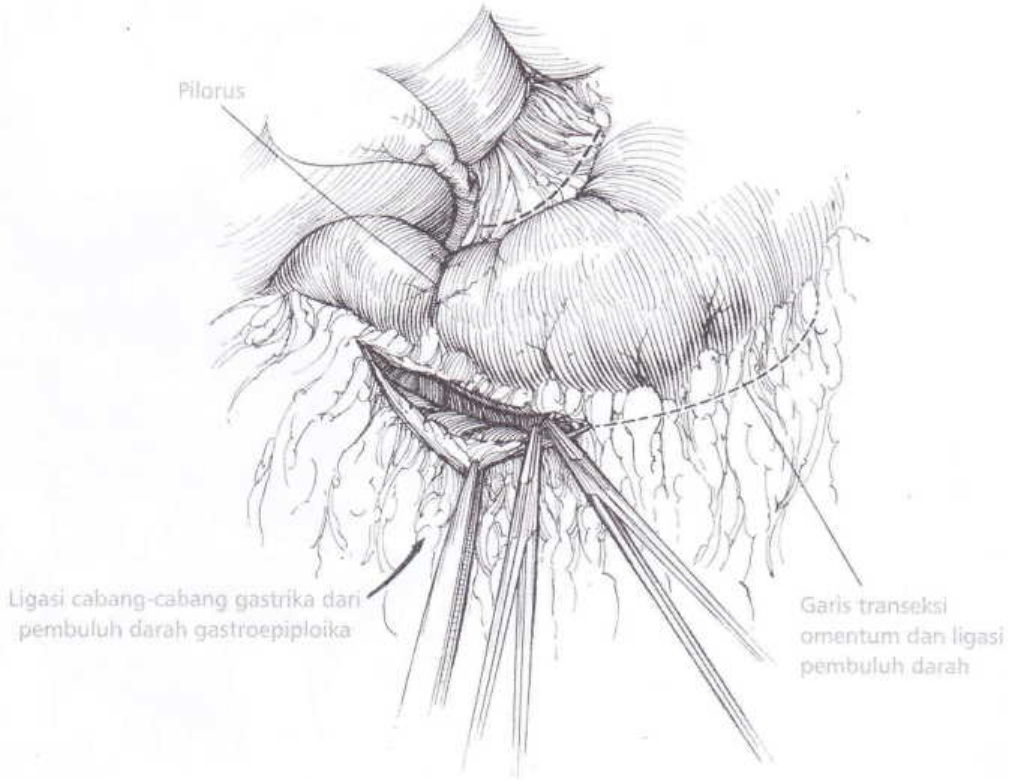

GAMBAR 56–1. Gastrektomi total dikerjakan melalui insisi seluruh garis tengah atas. Setelah eksplorasi abdomen yang menyeluruh dikerjakan, lambung diinspeksi secara cermat; jika ditemukan tumor, topografinya terhadap struktur jaringan di dekatnya, misalnya pankreas, mesokolon, dan pembuluh darah mayor, ditetapkan. Untuk gastrinoma, kelainan neoplasma lambung tidak mungkin, dimana pada kasus ini bursa omentalis biasanya dapat dibuka, baik di bawah atau pun di atas lambung serta baik kurvatura mayor maupun minor dapat dimobilisasi. Setiap perlekatan atau perlekatan peritoneum ke pankreas dan peritoneum posterior dipotong untuk memobilisasi seluruh lambung.

Dilakukan devaskularisasi lambung, dengan hati-hati untuk preservasi lien. Pendekatan terbaik biasanya adalah meligasi pembuluh darah gastroepiploika dan gastrika brevis di kurvatura mayor pertama kali dan menyelamatkan bagian prosedur yang lebih sulit, yaitu ligasi pembuluh darah gastrika brevis dan perlekatan diafragmatika. Pembuluh darah gastrika dekstra dan sinistra diligasi dan dipotong, biasanya dengan ligasi benang silk 2–0. Pembuluh darah gastrika diidentifikasi sebagai dua bundel yang terpisah, dan sisa perlekatan pada kurvatura minor relatif avaskular.

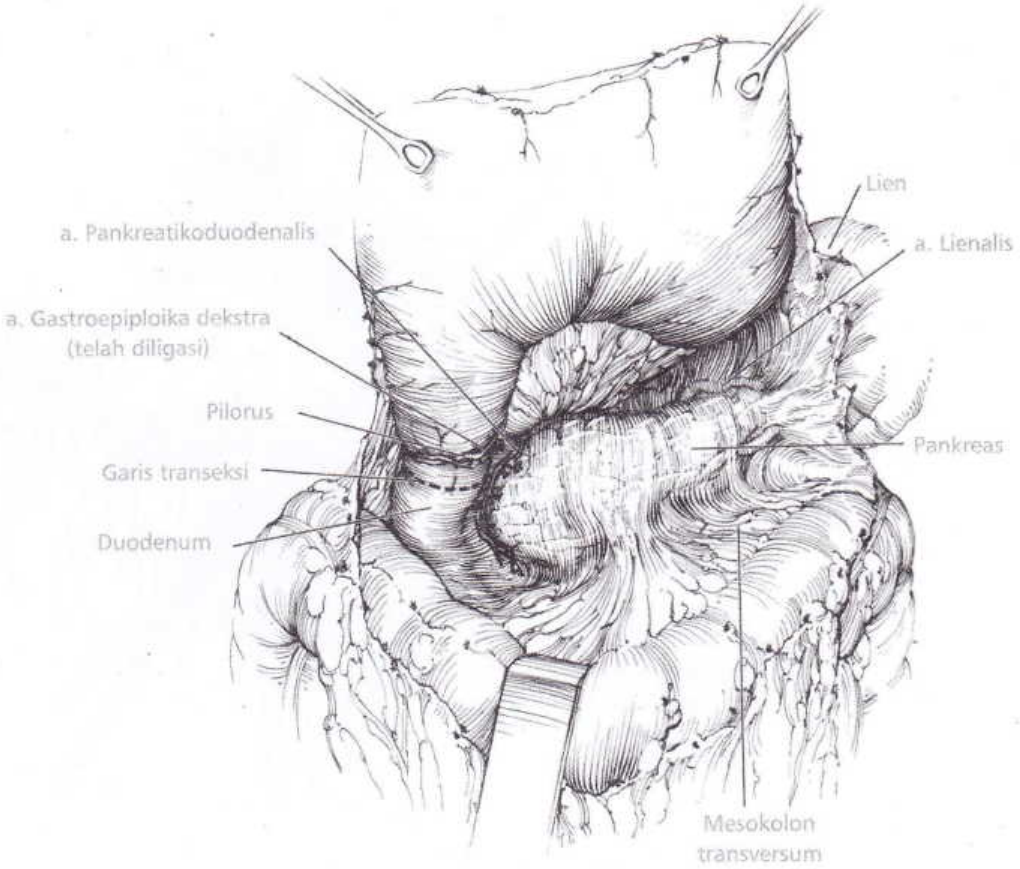

GAMBAR 56–2. Seraya pembuluh darah ke duodenum dipotong, arteri gastroepiploika dekstra muncul dari arteri gastroduodenalis berdekatan dengan cabang arterial pankreatikoduodenalis anterosuperior; hal ini memerlukan diseksi yang cermat. Perdarahan sekalipun dari cabang kecil di daerah ini dapat mengaburkan anatomi dan menyebabkan diseksi selanjutnya jauh lebih sulit dikerjakan. Cabang kecil dari arteri gastrika dekstra yang memvaskularisasi pilorus sering kali muncul di sebelah proksimal dari arteri yang telah diligasi sebelumnya dan sebaiknya diligasi dan dipotong. Diseksi diperluas untuk mencakup sekurang-kurangnya satu sentimeter proksimal duodenum. Biasanya trias porta tidak perlu diidentifikasi kecuali terdapat ulkus duodenum proksimal yang berat dan kontraktur.

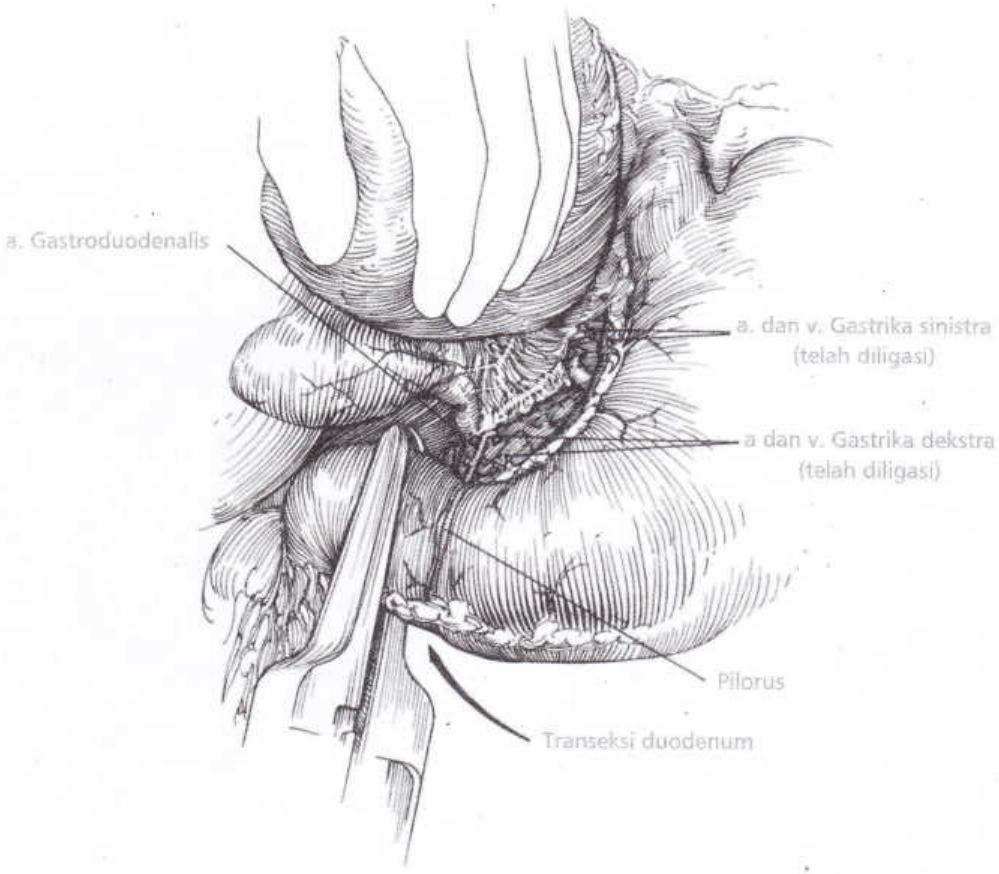

GAMBAR 56–3. Duodenum dipotong dengan stapler GIA, yang membuat klem tidak diperlukan pada sisi proksimal. Perlu dipastikan bahwa pipa nasogastrik terletak cukup proksimal sehingga tidak berada dalam garis staples GIA. Maneuver serupa dianjurkan bilamana dilakukan transeksi esofagus distal. Devaskularisasi lambung diselesaikan dengan transeksi lambung, yang memungkinkan diseksi lebih mudah dikerjakan. Diseksi pembuluh darah fundus yang terletak tinggi mungkin sulit dikerjakan dan dipermudah dengan mengembangkan sudut His, yaitu suatu bidang vaskular yang terletak di dekat kurvatura mayor sambungan gastroesofagus.

Setelah devaskularisasi diselesaikan, lambung dan esofagus biasanyanya dibiarkan melekat sampai penjahitan sisi posterior anastomosis diselesaikan. Umumnya, pembuluh darah kecil yang memvaskularisasi esofagus distal dipotong sebelum anastomosis. Masing-masing trunkus vagus tidak perlu diidentifikasi karena transeksi esofagus memberikan vagotomi yang efektif.

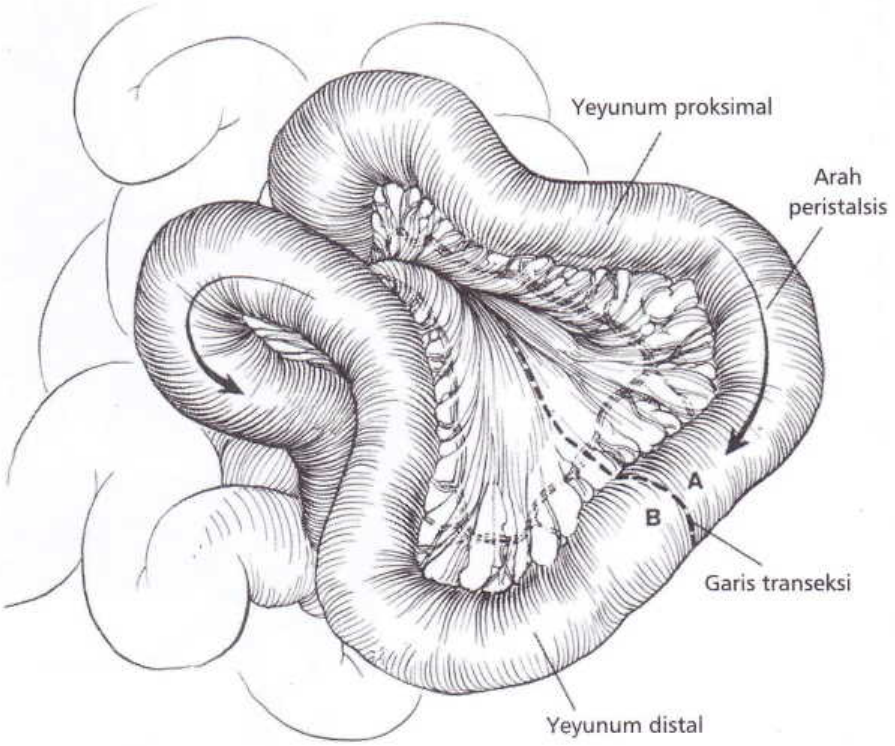

GAMBAR 56–4. Metode termudah dan mungkin terbaik dalam merekonstruksi kontinuitas esofagoenterik adalah dengan esofagoyeyunostomi Roux-en-Y. Metode ini memerlukan minimum 18 inci lengkung Roux dengan maksud untuk mencegah esofagitis refluks empedu. Tujuan umum dalam memilih tempat transeksi yeyunum untuk Roux-en-Y meliputi yeyunum mempunyai panjang yang mencukupi untuk mendapatkan anastomosis tanpa tegangan. Transeksi dibuat seproksimal mungkin (ke arah ligamentum Treitz), dan arkade yang sesuai pada masing-masing sisi perlu ada untuk mempertahankan vaskularisasi kedua sisi yeyunum. Anastomosis dapat dibentuk secara antekolik atau retrokolik. Pertimbangan utamanya adalah memilih rute yang menyebabkan tegangan yang paling kecil. Jika keduanya cocok, anastomosis antekolik umumnya lebih baik karena tekniknya lebih sederhana. Ligamentum Treitz paling baik diidentifikasi dengan traksi manual ke atas pada kolon transversum. Pencahayaan lapangan operasi dan paparan dipertimbangkan untuk identifikasi arkade yeyunum dengan benar. Yeyunum dipotong dengan stapler GIA yang diarahkan tegak lurus untuk mencegah gangguan suplai darah pada kedua sisi. Panjang tambahan yeyunum biasanya didapatkan dengan memotong mesenterium sekurang-kurangnya sepanjang satu arkade besar dipreservasi pada masing-masing sisi. Insisi relaksan tambahan dari bagian mesenterium lainnya juga dapat membantu.

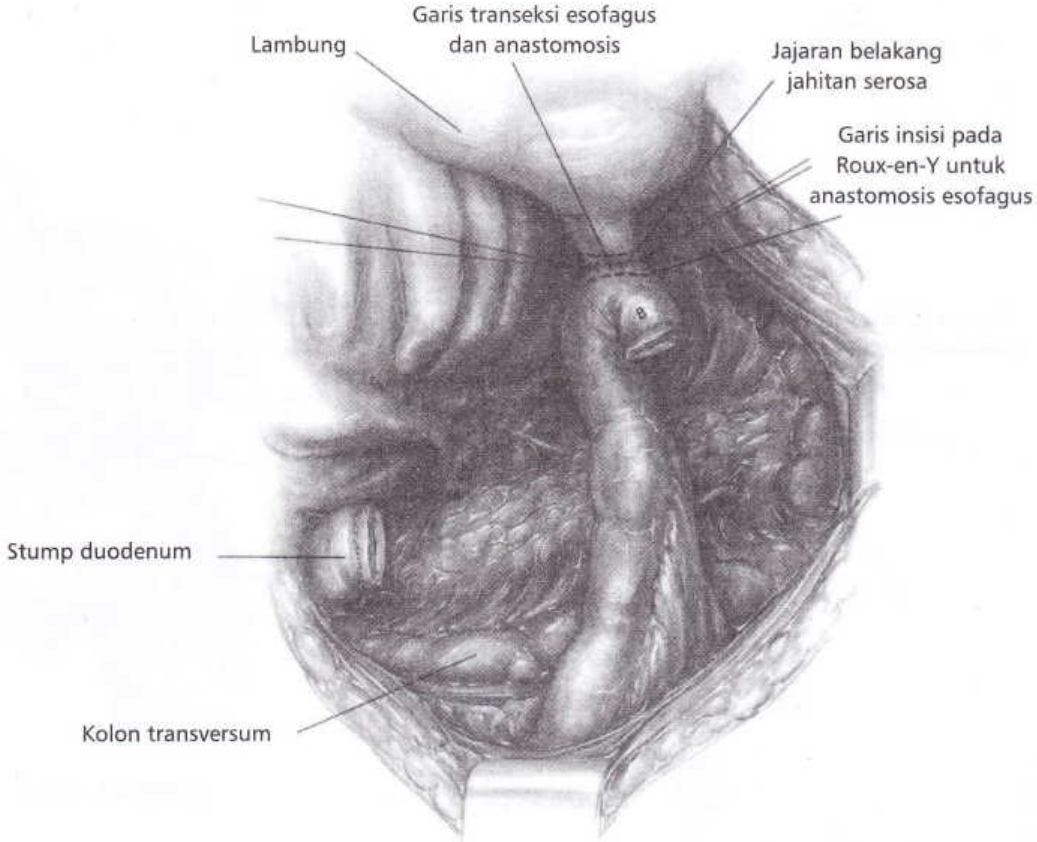

GAMBAR 56–5. Untuk menyelesaikan prosedur rekonstruktif Roux-en-Y, diperlukan dua anastomosis: anastomosis esofagoyeyunum dan anastomosis yeyunoyeyunal ujung-ke-ujung.

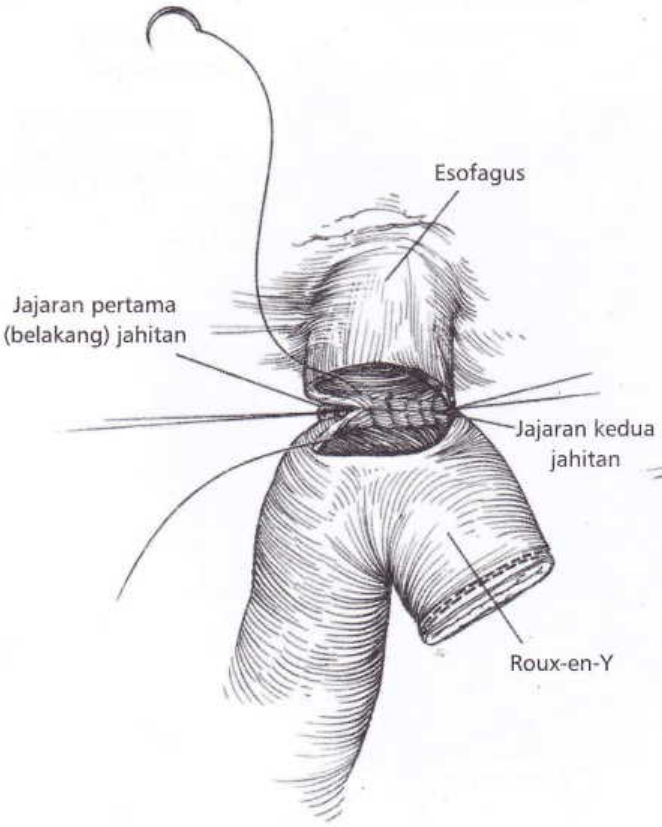

GAMBAR 56–6

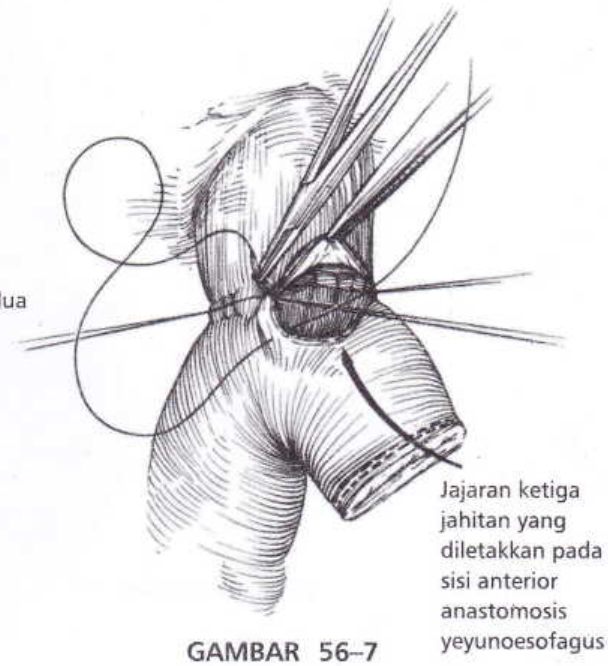

GAMBAR 56–7

GAMBAR 56–6 dan 56–7. Esofagosyeyunostomi dilakukan pertama kali. Metode anastomosis esofagoyeyunal yang lebih disukai adalah teknik satu-satu benang silk 3 – 0 dua lapis yang dilakukan dengan penjahitan tangan. Kedua lapisan dari barisan posterior jahitan diletakkan sebelum transeksi esofagus diselesaikan. Pipa nasogastrik dipasang melalui anastomosis ke dalam lengan yeyunum sebelum dilakukan panjahitan barisan anterior. Rincian teknik yang paling penting dari anastomosis jahitan satu-satu, dua lapis adalah (1) jahitan barisan paling posterior mengaproksimasikan lapisan serosa, muskularis, dan submukosa tetapi tidak mukosa; (2) jahitan-jahitan ujung dipasang pertama kali; (3) jahitan lapisan dalam mencakup seluruh ketebalan esofagus dan yeyunum; dan (4) patensi lumen paling baik dihasilkan dengan traksi jahitan yang telah diikat sebelumnya dalam arah berlawanan dengan arah jahitan selanjutnya.

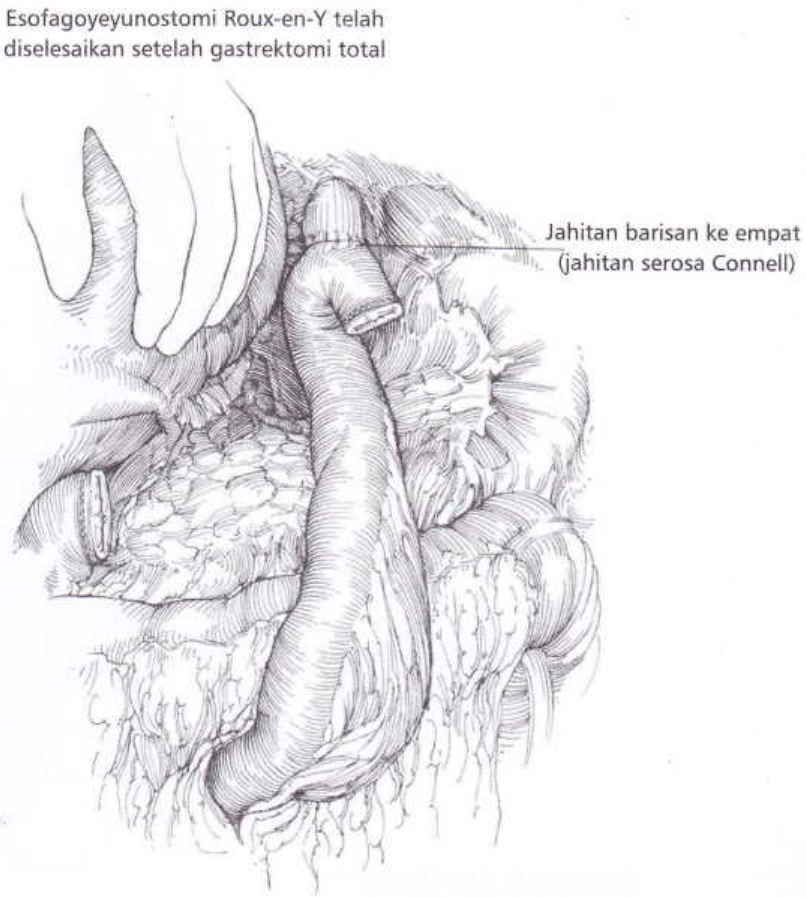

GAMBAR 56–9. Anastomosis yang dijahit tangan biasanya terdiri atas jahitan satu-satu benang silk 3–0 pada lapisan luar dan jahitan jelujur yang teruntai atau jahitan Connell benang Chromic 3–0 untuk lapisan dalam. Defek mesenterika yang disebabkan oleh teknik Roux-en-Y ditutup untuk mencegah herniasi usus halus.

57

Gastrektomi Total (STAPLER)

HILLIARD F. SEIGLER, M.D.

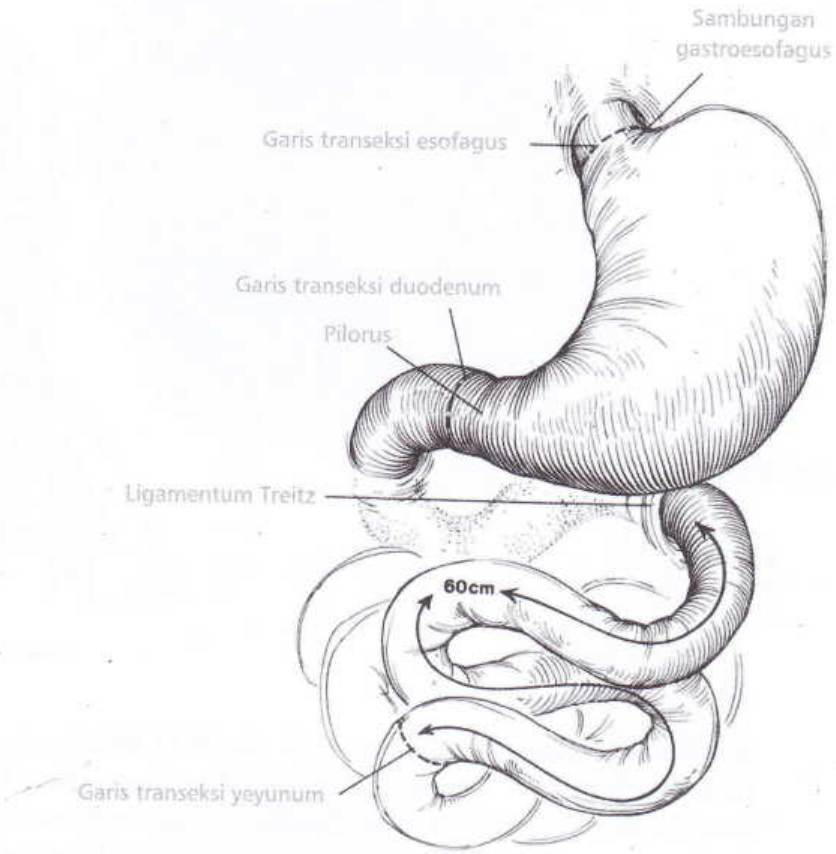

GAMBAR 57–1. Lambung telah dimobilisasi seluruhnya baik dengan menggunakan stapler LDS maupun pengekleman ganda dan ligasi pembuluh darah gastrika mayor. Peritoneum posterior yang melapisi esofagus dieksisi secara tajam, dan esofagus dimobilisasi 4 inci di sekitar pangkalnya dengan menggunakan diseksi tumpul dan tajam. Bagian pertama duodenum dimobilisasi dengan menggunakan maneuver Kocher. Area yang sesuai yeyunum atas sekitar 40 sampai 60 cm dari ligamentum Treitz diseleksi untuk pemotongan yeyunum.

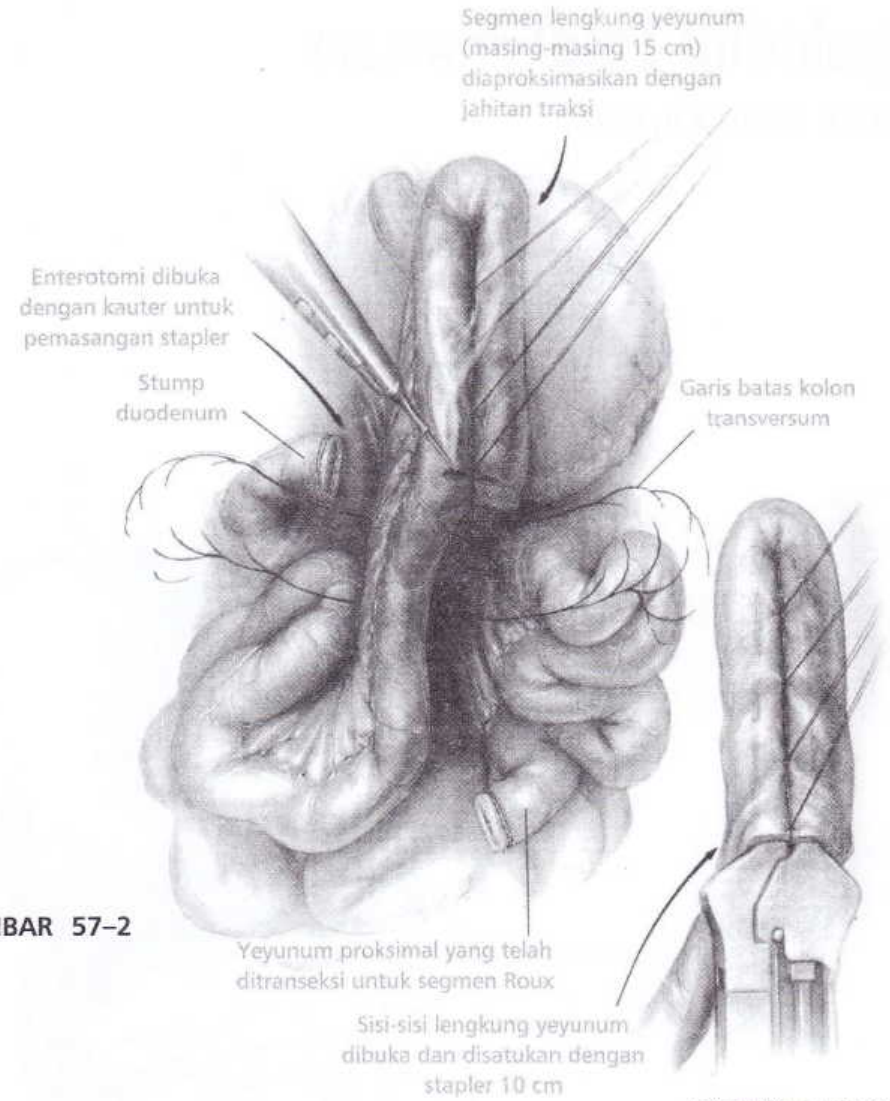

GAMBAR 57–2

GAMBAR 57–3

GAMBAR 57–2. Masing-masing stapler PI 30 atau PI 55 diletakkan melintasi duodenum, dan instrumen ditembakkan. Duodenum proksimal diklem dengan klem Kocher usus. Hal ini memungkinkan penutupan stump duodenum secara memadai. Selanjutnya yeyunum dapat dipotong dengan menggunakan stapler GIA 5 cm. Duodenum distal dibawa ke atas pada posisi antekolik, dan jahitan traksi diletakkan seperti yang terlihat, dengan membentuk lengkung yeyunum 15 cm.

GAMBAR 57–3. Selanjutnya anastomosis dibuat dalam posisi lengkung yeyunum antemesenterik, dan stapler GIA 10 cm dipasang dan ditembakkan, yang membentuk kantong yeyunum untuk pengganti lambung.

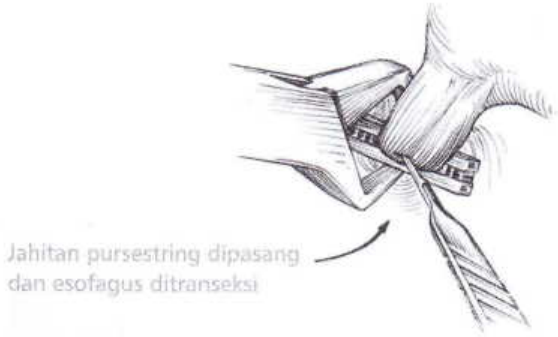

GAMBAR 57–4. Selanjutnya alat pursestring dipasang di sekeliling esofagus; esofagus dipotong, dengan demikian memungkinkan reseksi seluruh lambung.

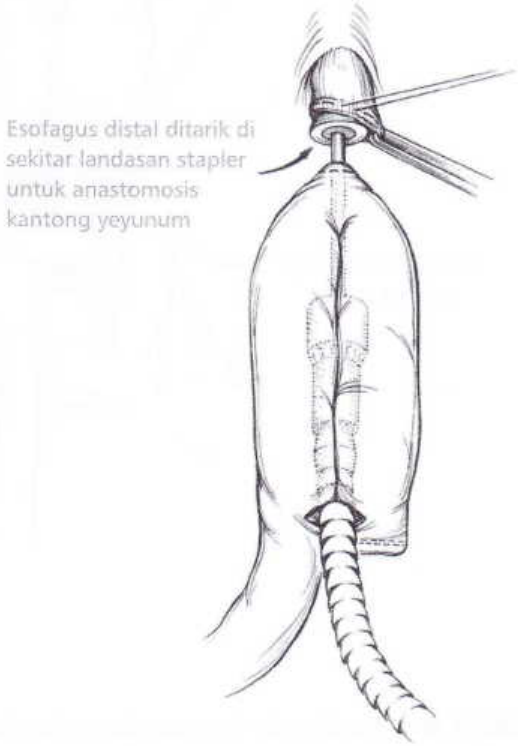

GAMBAR 57–5. Selanjutnya instrumen EEA dipasang melalui enterostomi terbuka, dan tangkai tengah stapler ditembuskan pada apeks lengkung yeyunum. Kauter digunakan untuk memungkinkan masuknya tangkai tengah tanpa landasan stapler di tempat. Jahitan pursestring selanjutnya diletakkan di sekeliling tangkai tengah untuk mencegah robeknya dinding yeyunum. Landasan ditutup rapat-rapat di tempat, dan ujung esofagus yang dipotong terbuka dimasukkan melalui landasan dengan menggunakan klem Babcock. Jahitan pursestring esofagus diikatkan perlahan-lahan di sekeliling tangkai tengah stapler.

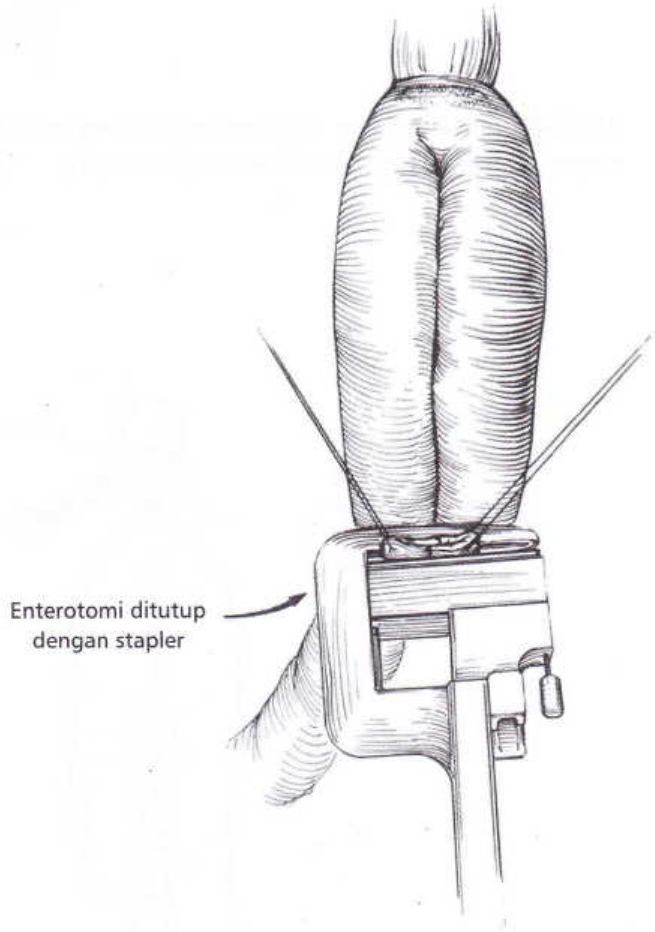

GAMBAR 57–6. Cartridge dan landasan stapler diaproksimasikan dan instrumen EEA ditembakkan. Seluruh lingkaran jaringan harus diinspeksi secara cermat untuk memastikan seluruh lingkaran jaringan telah tertutup sempurna. Enterotomi ditutup dengan stapler PI 55.

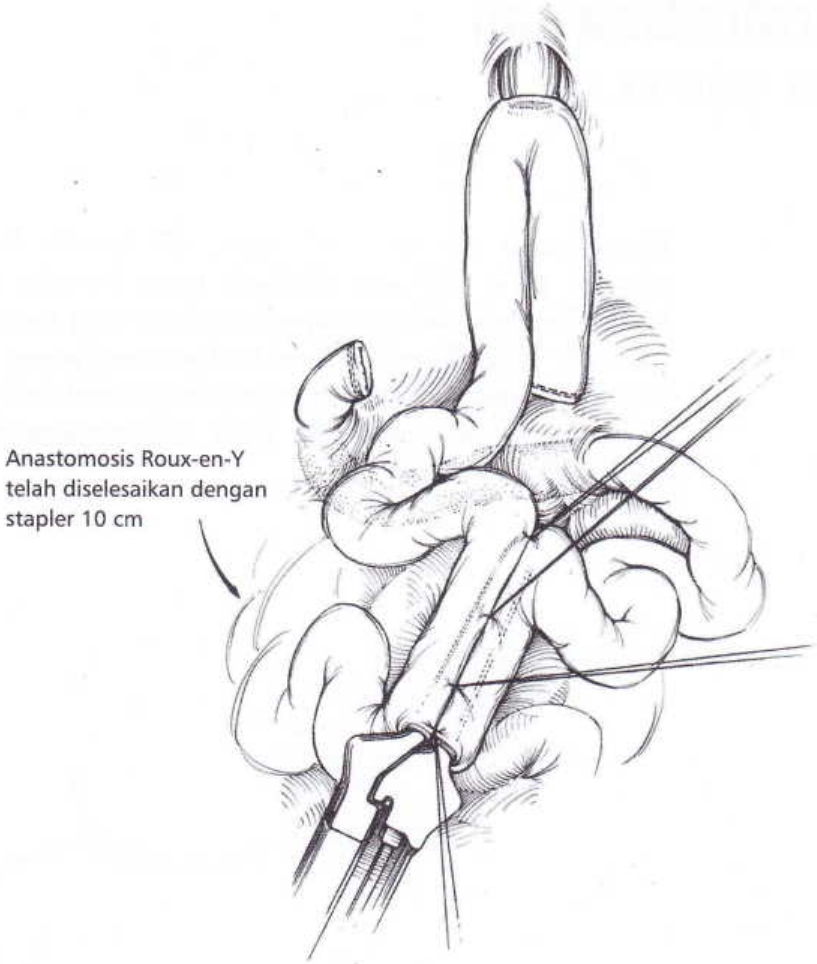

GAMBAR 57–7. Anastomosis Roux-en-Y diselesaikan dengan menggunakan stapler GIA 10 cm atau 5 cm. Enterotomi yang terbuka dapat ditutup baik dengan stapler PI 30 atau PI 55 seperti yang diperlihatkan sebelumnya.

58

Piloromiotomi untuk Stenosis Pilorus Hipertrofik Bawaan

NICHOLAS A. SHORTER, M.D.

Jika diagnosis stenosis pilorus hipertrofik bawaan ditegakkan, operasi piloromiotomi perlu dilakukan. Bagaimanapun, prosedur ini sebaiknya dikerjakan hanya jika anak telah mendapatkan hidrasi yang memadai dan setiap gangguan elektrolit telah dikoreksi. Pada keadaan yang jarang, hal ini dapat memakan waktu beberapa hari; bagaimanapun, dengan tindakan pencegahan ini, prosedur ini semestinya hampir selalu tidak menimbulkan mortalitas dan memiliki morbiditas yang minimal.

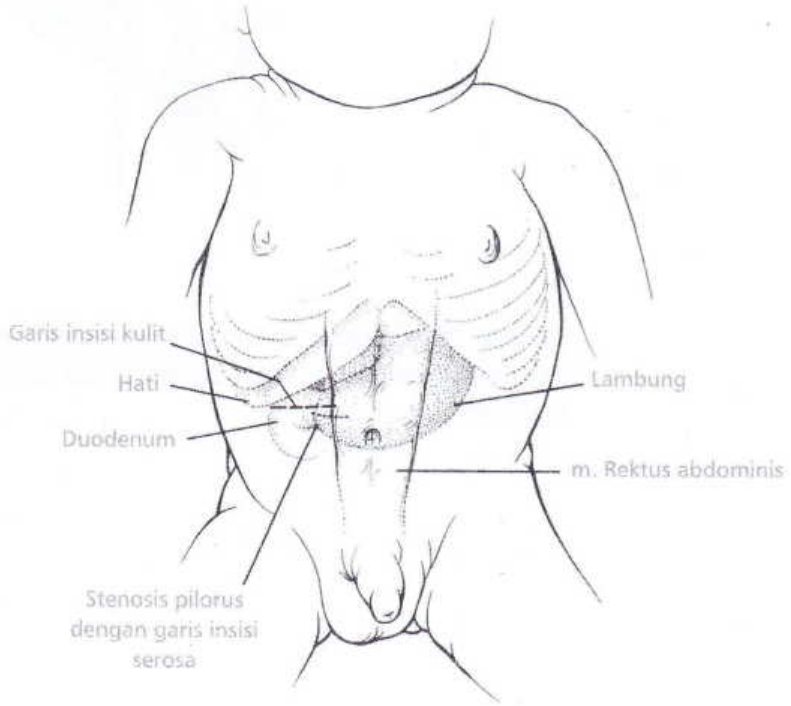

GAMBAR 58–1. Abdomen dibuka melalui insisi transversal kecil di kuadran kanan atas.

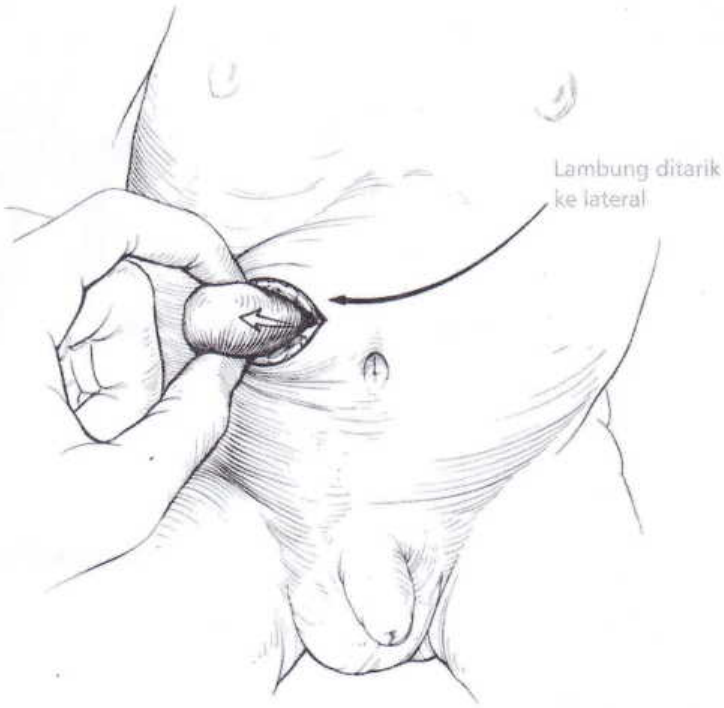

GAMBAR 58–2

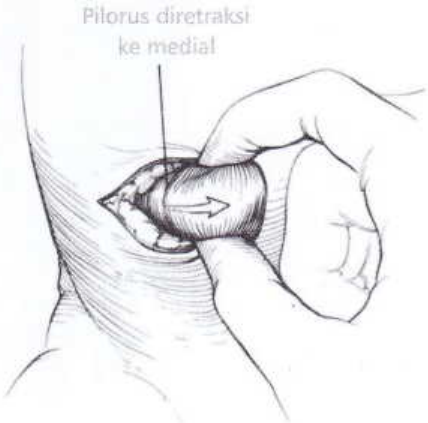

GAMBAR 58–3

GAMBAR 58–2 dan 58–3. Lambung dijepit, dan traksi tangan diberikan ke kanan yang diikuti dengan traksi ke kiri, yang mengeluarkan pilorus ke dalam luka operasi.

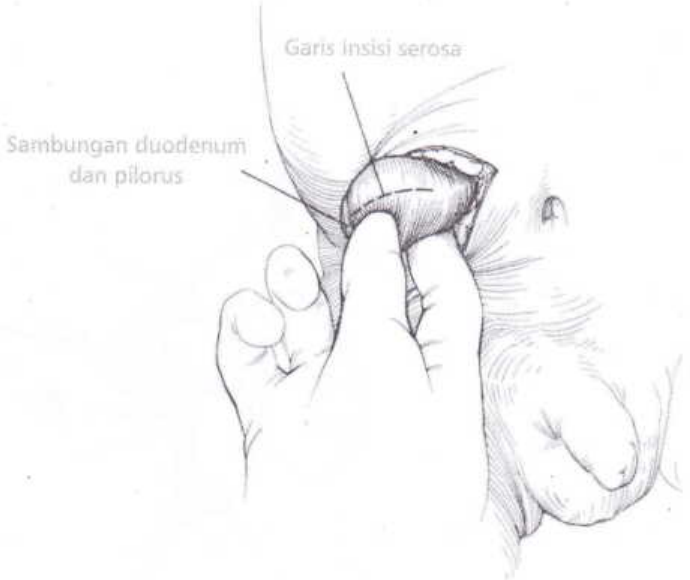

GAMBAR 58–4

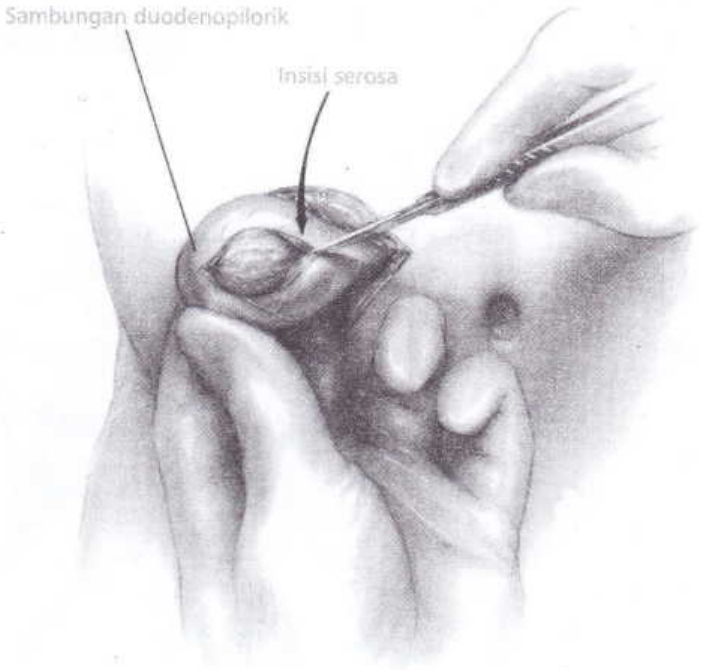

GAMBAR 58–5

GAMBAR 58–4 dan 58–5. Dengan pilorus distabilkan, serosa pilorus diskor dengan mata pisau, dengan dipastikan pilorus terletak tepat di sebelah proksimal sambungan duodenopilorus, yang dapat diidentifikasi berdasarkan perubahan warna dari putih ke merah muda. Kegagalan melakukan tindakan ini dapat menyebabkan perforasi mukosa duodenum yang sangat superfisial. Insisi sebaiknya diperluas sedikit pada dinding anterior lambung.

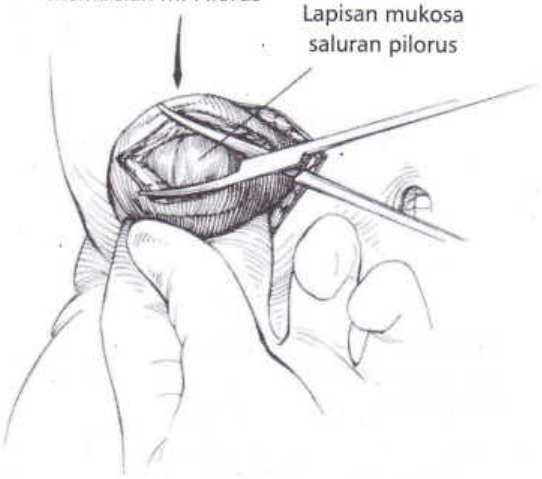

GAMBAR 58–6

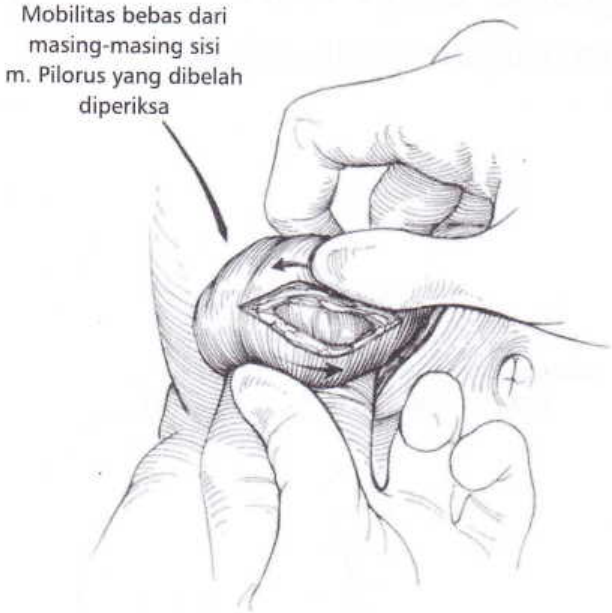

GAMBAR 58–7

GAMBAR 58–6. Selanjutnya otot pilorus dibelah, lebih baik dengan ujung tumpul pemegang pisau, tetapi klem lengkung kecil atau salah satu instrumen yang dirancang khusus untuk tujuan ini juga dibenarkan. Perdarahan biasanya berlangsung minimal dan berhenti spontan.

GAMBAR 58–7. Penyelesaian miotomi dikonfirmasikan dengan cara memeriksa adanya gerakan bebas dari dua sisi. Adanya perforasi mukosa sebaiknya selalu diperiksa dengan memeras (milking) duodenum ke arah bawah dan/atau insuflasi lambung dengan udara dan memerasnya perlahan-lahan melalui saluran pilorus.

Selanjutnya pilorus dikembalikan ke dalam abdomen, dan insisi ditutup lapis demi lapis dengan jahitan benang absorbable. Pemberian nutrisi dapat dimulai dalam waktu 24 jam pertama paska-bedah.

59

Fundoplikasi untuk Refluks Gastroesofagus pada Bayi dan Anak-anak

ARTHUR J. ROSS, III, M.D.

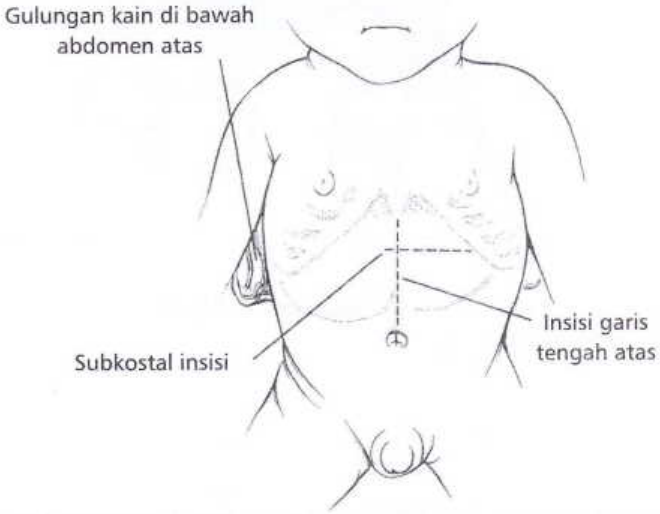

GAMBAR 59–1

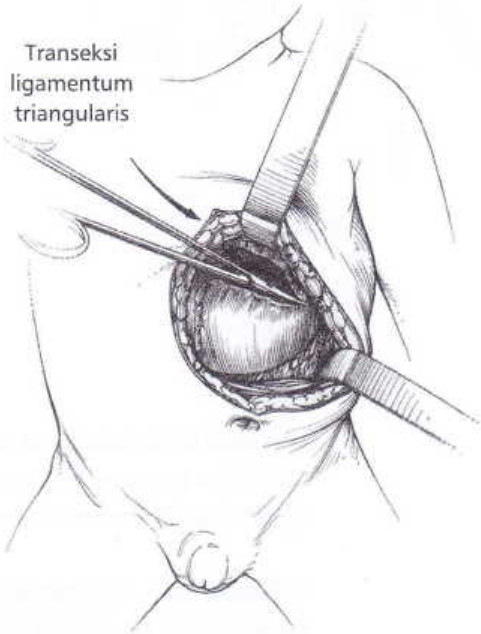

GAMBAR 59–2

GAMBAR 59–1. Anak diletakkan pada posisi terlentang dengan gulungan kain diletakkan di bawah abdomen atas. Tergantung pada lebarnya lengkung kosta dan tepi bawah kosta, dapat digunakan baik insisi garis tengah atau pun insisi subkosta.

GAMBAR 59–2. Pada saat abdomen dibuka, organ dalam dibungkus; eksplorasi abdomen yang ekstensif tidak rutin dilakukan. Ligamentum triangularis lobus sinistra hati ditarik, dan lobus sinistra hati selanjutnya diretraksi di bawah lobus kanan. Lien dielevasi dengan bantalan Mikulicz, dan pembuluh darah gastrika brevis di sepanjang fundus dan kurvatura mayor lambung dipotong di antara dua klem, serta diligasi ganda pada sisi gastrika dari pembuluh darah tersebut.

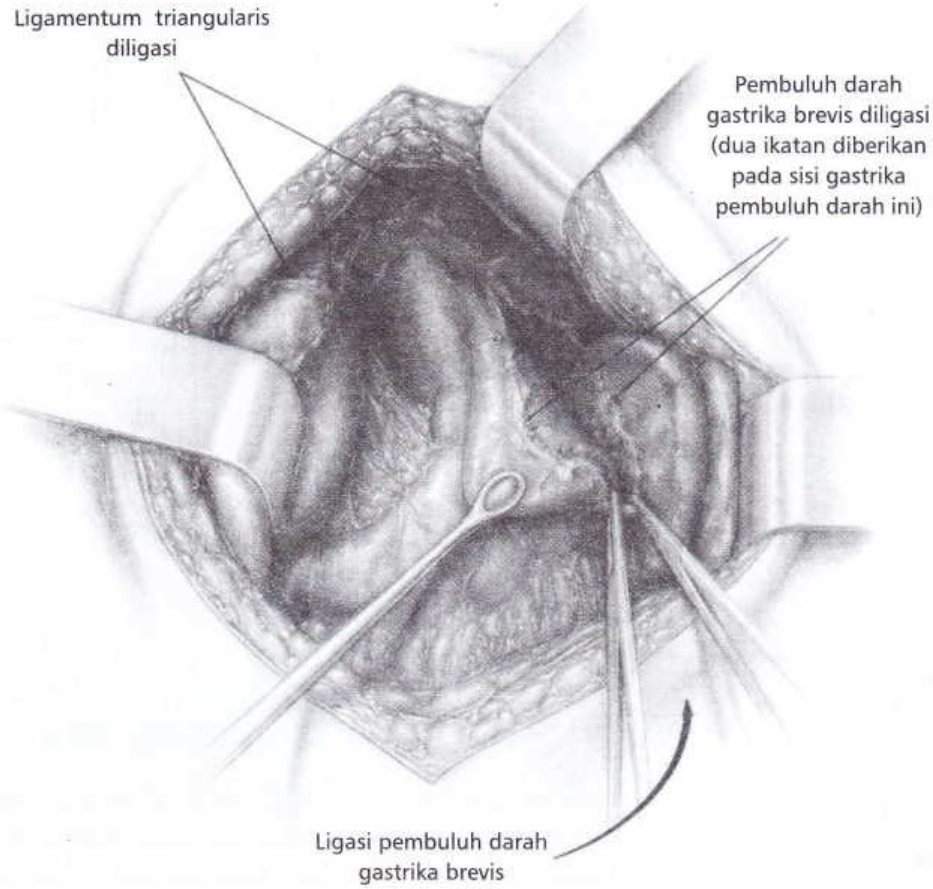

GAMBAR 59–3. Saat lien dimobilisasi dan dibebaskan dari fundus, lien dibiarkan jatuh ke belakang ke kuadran kiri atas selama sisa operasi.

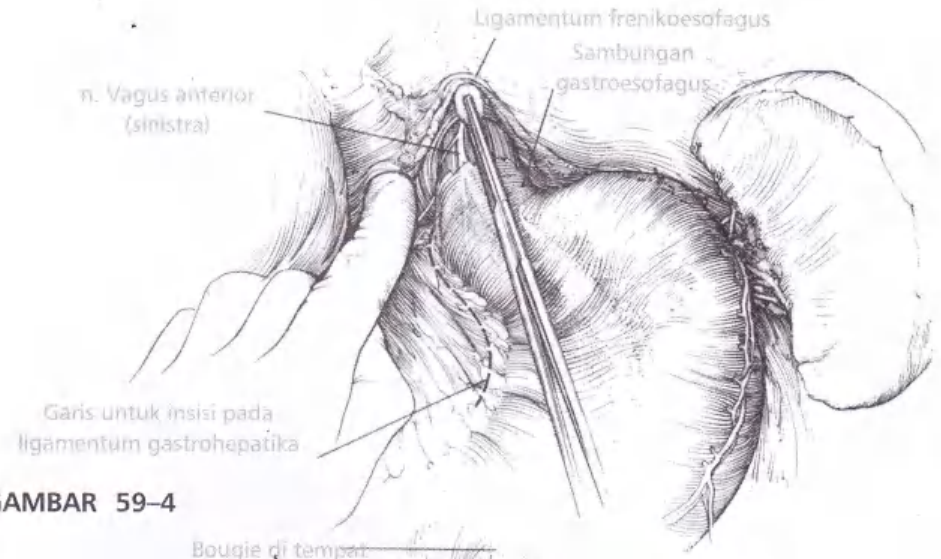

GAMBAR 59–4

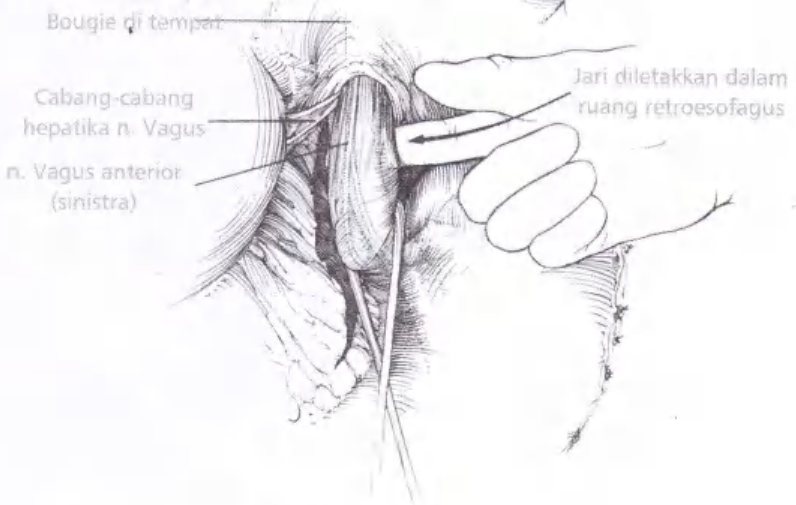

GAMBAR 59–5

GAMBAR 59–4. Diseksi sambungan gastroesofagus, esofagus, dan ruang retroesofagus dipermudah dengan pemasangan bougie air raksa yang berukuran sesuai ke dalam esofagus. Bougie 24 sampai 28 French biasanya cocok untuk bayi, sedangkan anak yang lebih besar memerlukan bougie 34 sampai 36 French; bougie 38 sampai 40 French umumnya digunakan pada masa remaja. Pemasangan bougie memegang peranan penting terutama pada anak-anak dengan esofagitis yang berat, dimana diseksi esofagus dan ruang retroesofagus kemungkinan sulit dikerjakan. Diseksi tajam digunakan untuk membuka ligamentum frenikoesofagus; dan bila diinsisi, disektor dapat digunakan untuk mendorong ligamentum ini ke sefalik secara atraumatik.

GAMBAR 59–5. Tipe diseksi ini mempunyai kecenderungan lebih kecil dalam menimbulkan kerusakan cabang-cabang vagus. Diseksi diperluas di sekitar sambungan gastroesofagus ke area ligamentum gastrohepatika, yang biasanya dibuka ke arah kaudal sejauh mungkin hingga arteri gastrika sinistra. Perhatian diberikan dalam mengidentifikasi cabang-cabang hepatika vagus, dan kerusakan minimal serabut-serabut saraf ini memberikan hasil yang optimal. Ruang retroesofagus dimasuki, dan diseksi dilakukan secara tumpul baik dengan ujung jari tangan ataupun dengan klem Kelly berujung tumpul. Bilamana ruangan ini dikembangkan, drain Penrose ditelusurkan di bawah esofagus untuk traksi ke arah kaudal, yang memungkinkan paparan esofagus ke arah sefalik sejauh mungkin hingga krura diafragma. Baik vagus anterior maupun vagus posterior sebaiknya diidentifikasi, tetapi bukanlah tidak penting bahwa nervus ini dipisahkan dari esofagus dan tidak dimasukkan dari pembungkusan lebih lanjut. Aproksimasi krura merupakan salah satu bagian penting prosedur ini dan dilakukan dengan menggunakan jahitan satu-satu benang non-absorbable.

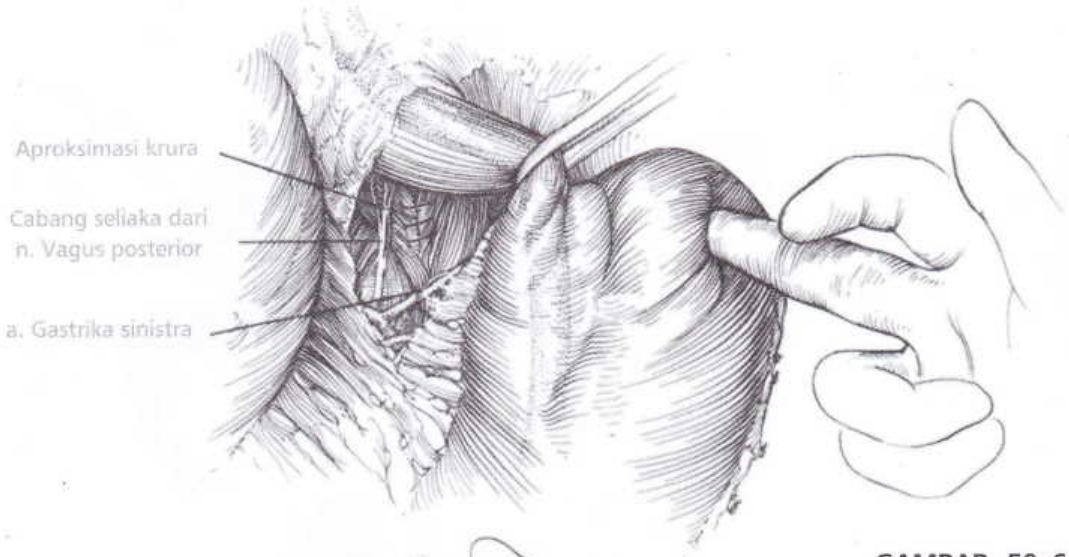

GAMBAR 59–6

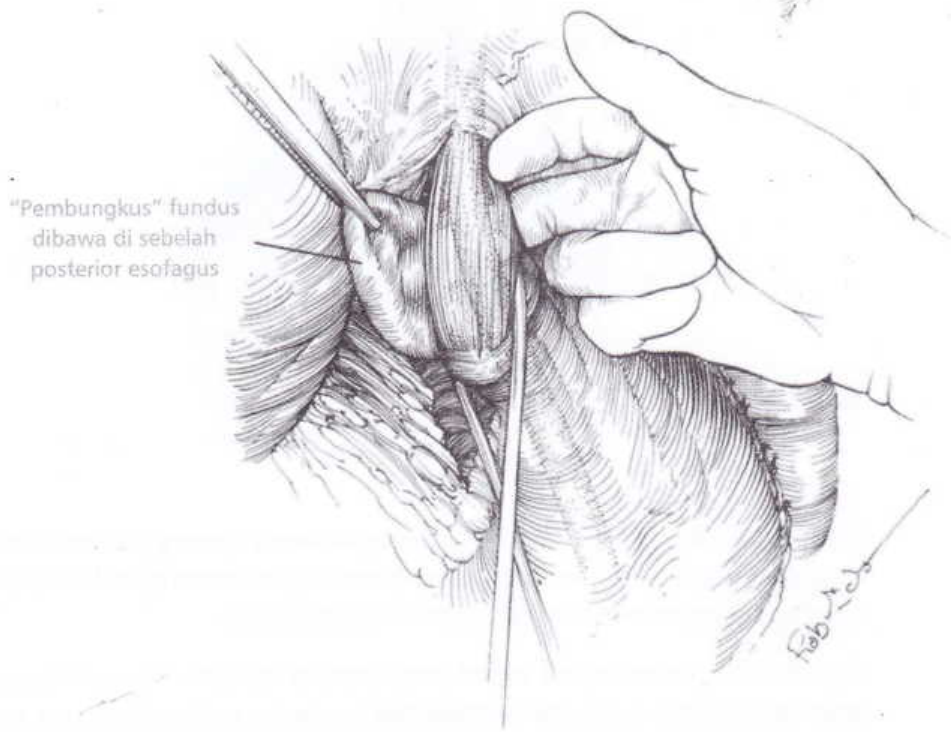

GAMBAR 59–7

GAMBAR 59–6. Tujuannya adalah memasukkan ujung klem Kelly antara krura yang berhadapan dan esofagus. Selanjutnya dilakukan pembungkusan. Pada penderita yang lebih besar, hal ini mudah dikerjakan dengan menarik drain Penrose ke kaudal dan mendorong fundus ke posterior esofagus.

GAMBAR 59–7. Pada anak-anak yang lebih kecil, teknik ini mungkin agak tidak praktis; salah satu alternatif yang sangat baik adalah meletakkan tarikan benang silk di daerah sambungan gastroesofagus. Hal ini memberikan tarikan ke kaudal sehingga drain Penrose dapat dilepas.

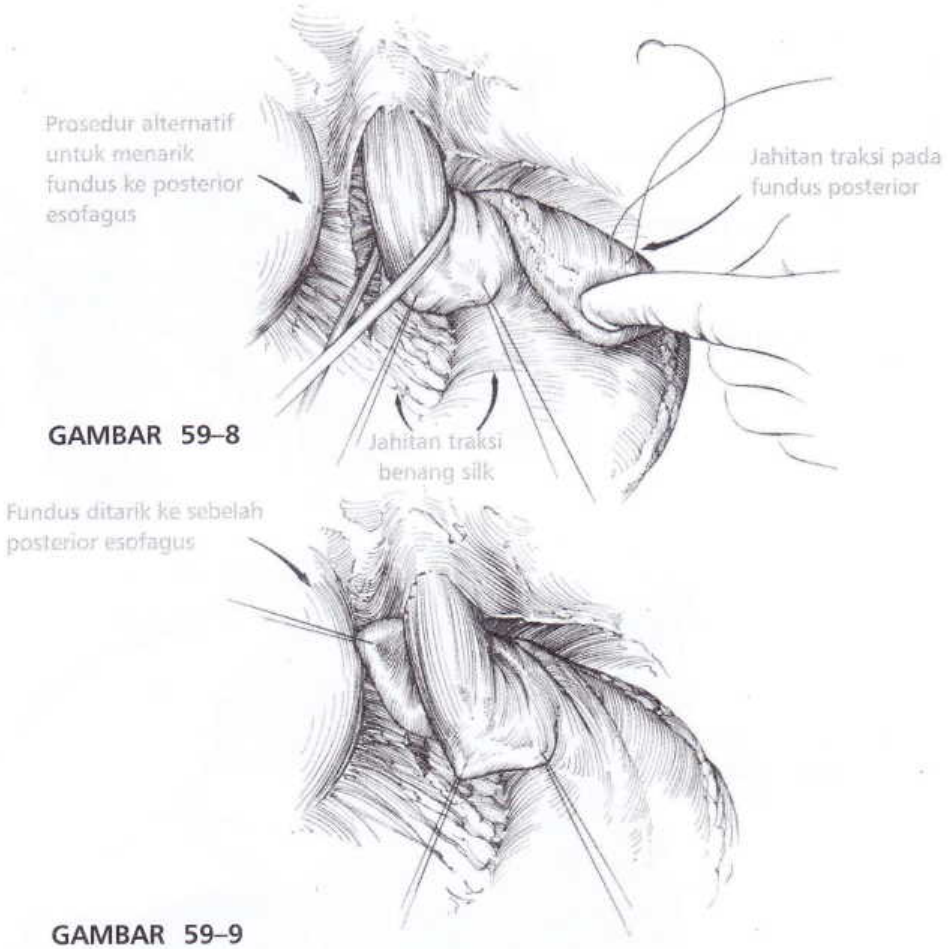

GAMBAR 59–8

GAMBAR 59–9

GAMBAR 59–8. Secara bersamaan, tarikan benang silk lainnya dipasang pada fundus posterior pada tempat yang ditujukan untuk menjadi jahitan atap pembungkus. Jahitan ditarik ke belakang esofagus dengan menggunakan klem Kelly, dan jahitan ini mencakup fundus.

GAMBAR 59–9. Tarikan ke arah sefalad pada benang ini dan tarikan ke kaudal bersamaan pada jahitan kurvatura minor-sambungan gastroesofagus membentuk pembungkus, dimana, pada bayi dan anak kecil, sebaiknya mempunyai panjang sekitar 2 cm. Tanpa mempertimbangkan teknik yang digunakan, pembungkus dibentuk dengan menggunakan jahitan satu-satu benang non-absorbable, dengan jahitan dikaitkan melalui esofagus di samping kedua sisi pembungkus.

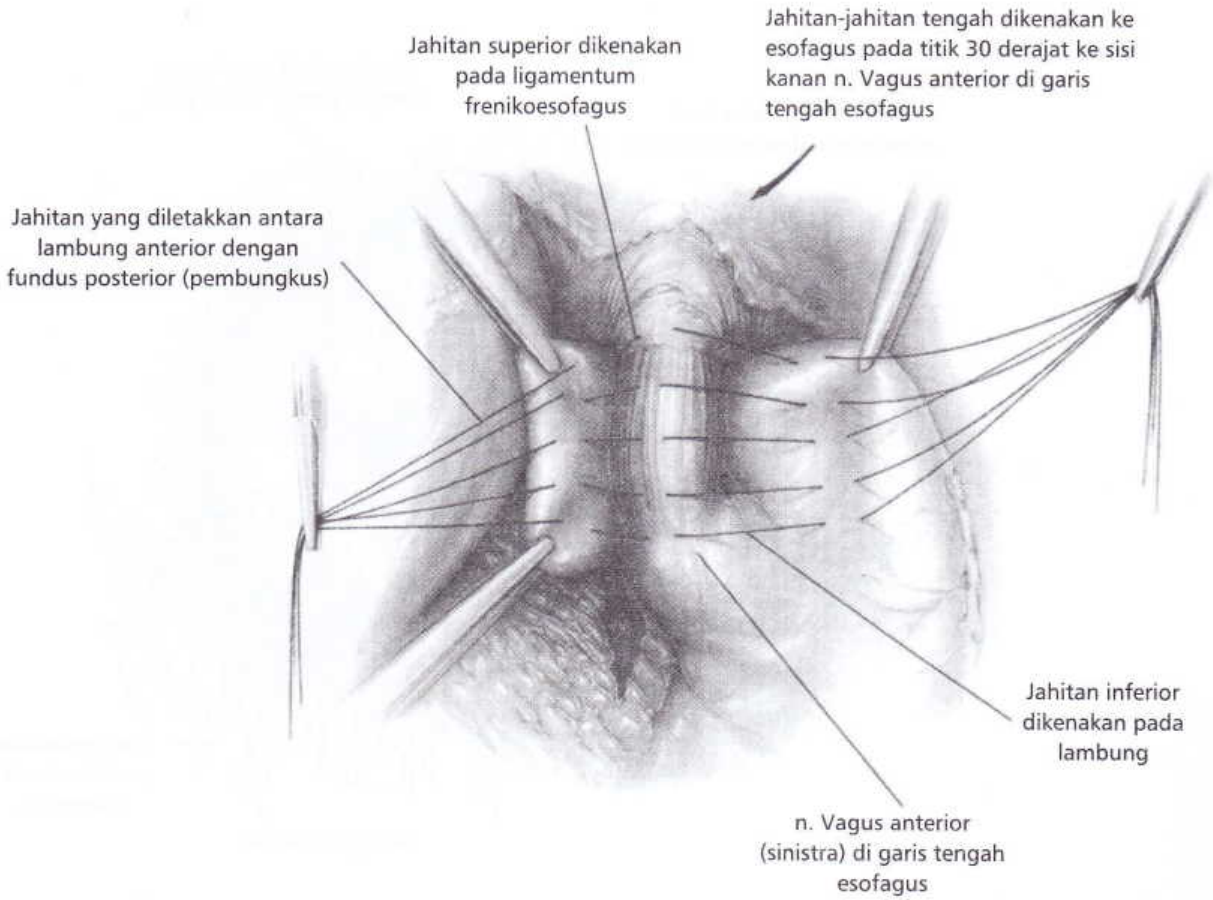

GAMBAR 59–10. Jahitan yang paling sefalad juga dikenakan pada ligamentum frenikoesofagus. Dalam konstruksi pembungkus diusahakan sedemikian sehingga ujung C terbuka terletak sekitar 30 derajat dari bidang midsagital ke sisi kanan penderita. Jika sesuai, pembungkus diselesaikan dengan jahitan benang non-absorbable yang mengaproksimasikan pembungkus ke diafragma.

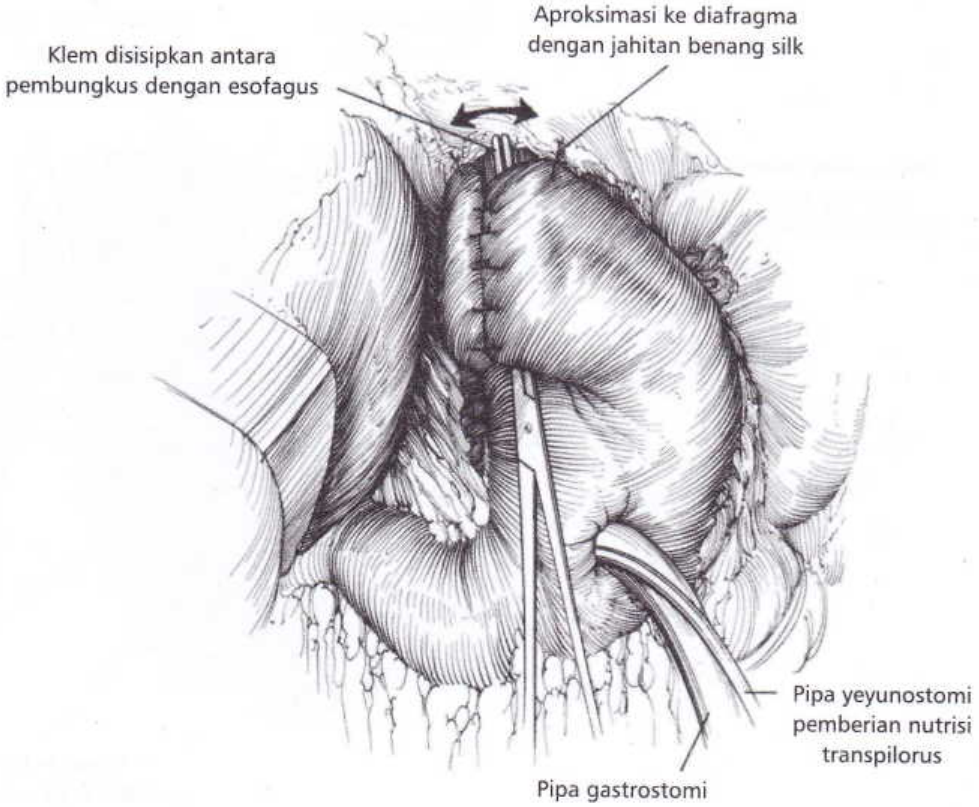

GAMBAR 59–11. Pembungkus yang dikonstruksi dengan baik memungkinkan klem Kelly digerakkan di antara pembungkus dengan esofagus di bawahnya. Penggunaan gastrostomi tidak diperlukan pada semua penderita; bagaimanapun, terdapat prosedur standar menggunakan gastrostomi pada anak-anak yang mengalami kerusakan otak dan gangguan neuromuskular.

Pilihan tambahan adalah pemasangan bersamaan pipa pemberi nutrisi yeyunal transpilorus, yang tidak memerlukan gastrostomi atau insisi kulit tambahan.

60

Penutupan Ulkus Peptikum yang Mengalami Perforasi

THEODORE N. PAPPAS, M.D.

Eksplorasi ulkus peptikum yang mengalami perforasi perlu dilakukan pada penderita (1) yang belum diketahui diagnosisnya; (2) yang mengalami perforasi ulkus peptikum selama terapi aktif; (3) yang mendapatkan manfaat dari operasi ulkus definitif selama penutupan ulkus peptikum yang mengalami perforasi; dan (4) yang menerima kortikosteroid untuk kelainan sistemik.

Penderita perlu mendapatkan hidrasi yang memadai sebelum operasi dikerjakan. Antibiotik spektrum luas sering kali digunakan pada masa paska bedah.

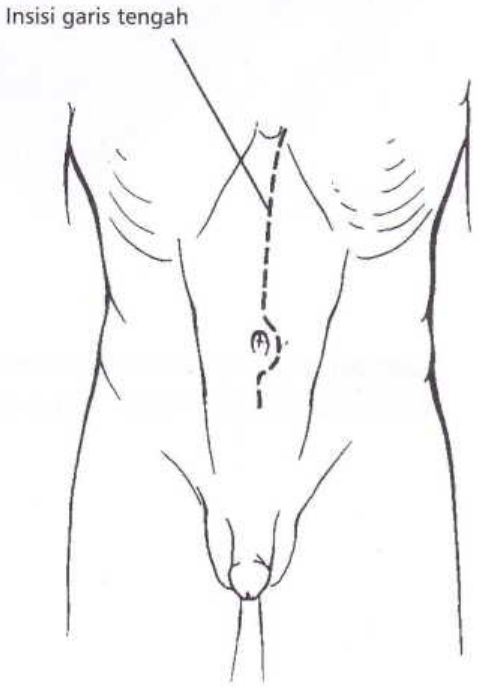

GAMBAR 60–1. Abdomen dieksplorasi melalui insisi garis tengah atas yang diperluas ke xifoid dan ke proksimal ke samping kiri xifoid selama diperlukan.

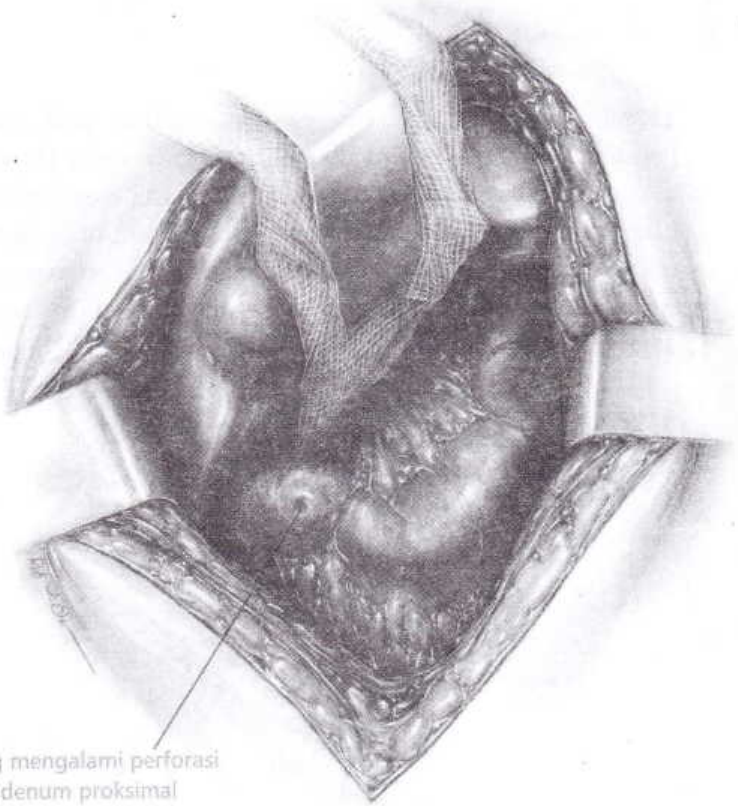

GAMBAR 60–2. Abdomen dieksplorasi, dan bahan peritoneal yang keruh diaspirasi dan dikirim untuk pemeriksaan kultur bakteriologik. Pada eksplorasi kuadran kanan atas, ulkus biasanya terlihat jelas.

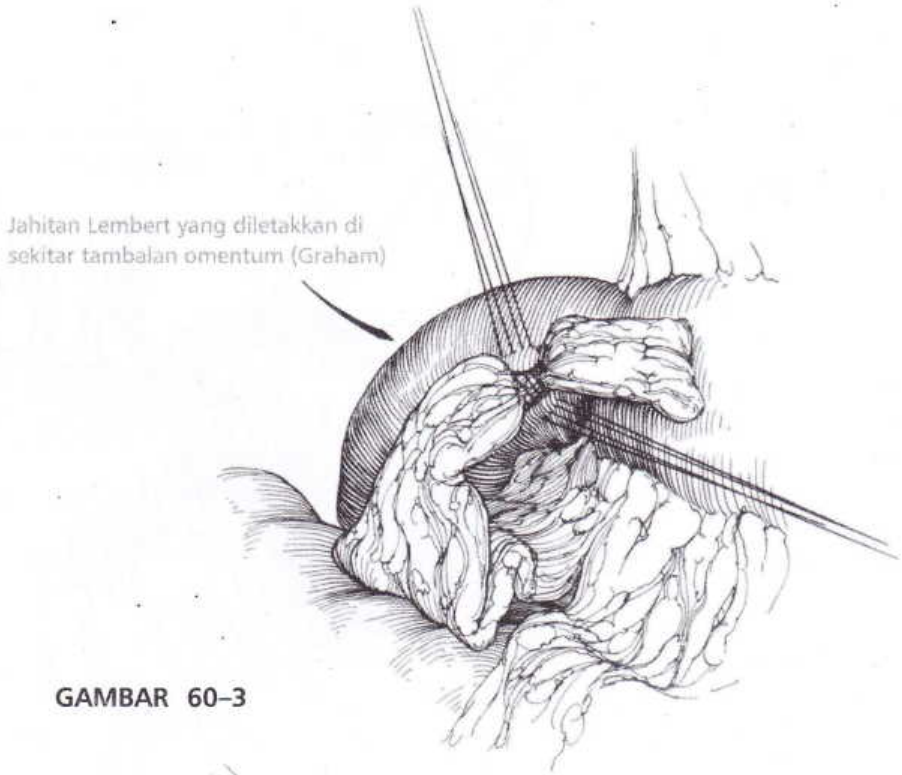

GAMBAR 60–3

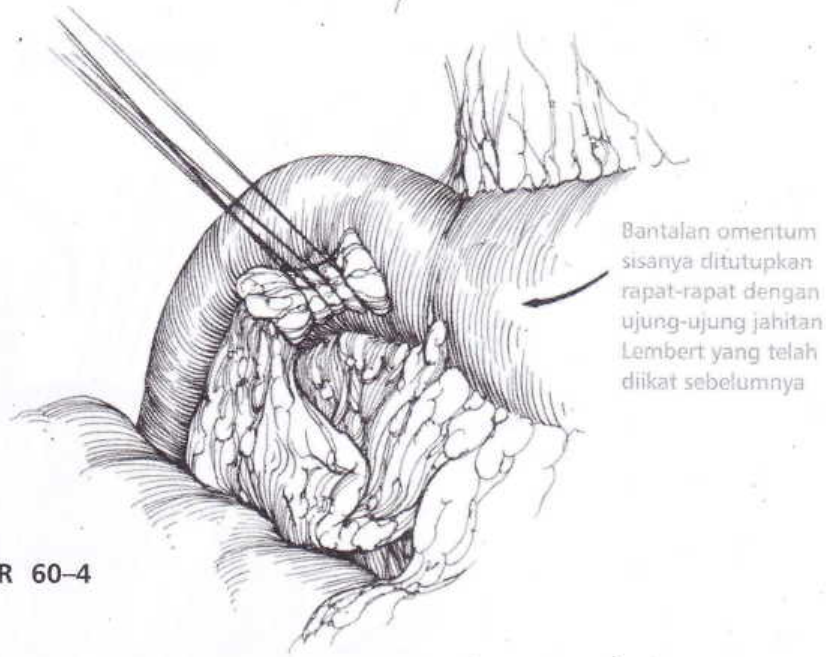

GAMBAR 60–4

GAMBAR 60–3. Setelah dilakukan eksplorasi abdomen secara memadai, retraktor dipasang. Jika penutupan ulkus yang sederhana dipertimbangkan sebagai terapi yang tepat, dilakukan jahitan Lembert benang silk 3 – 0 melintasi ulkus.

GAMBAR 60–4. Segera setelah jahitan-jahitan ini terpasang di tempat, sepotong omentum diletakkan melintasi dasar ulkus; selanjutnya benang-benang diikatkan dengan erat dalam usaha menutup lubang dengan tambalan omentum.

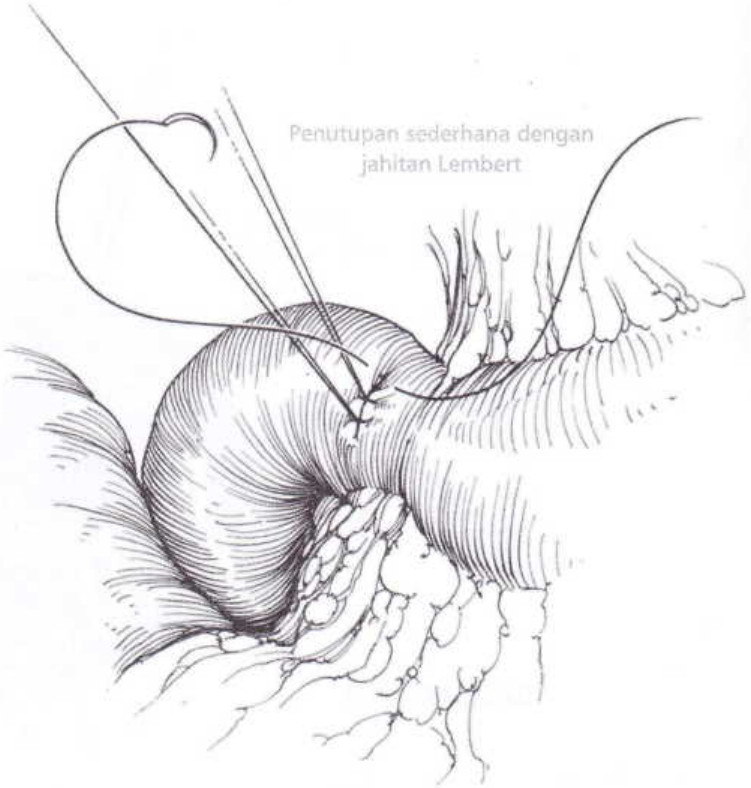

GAMBAR 60–5

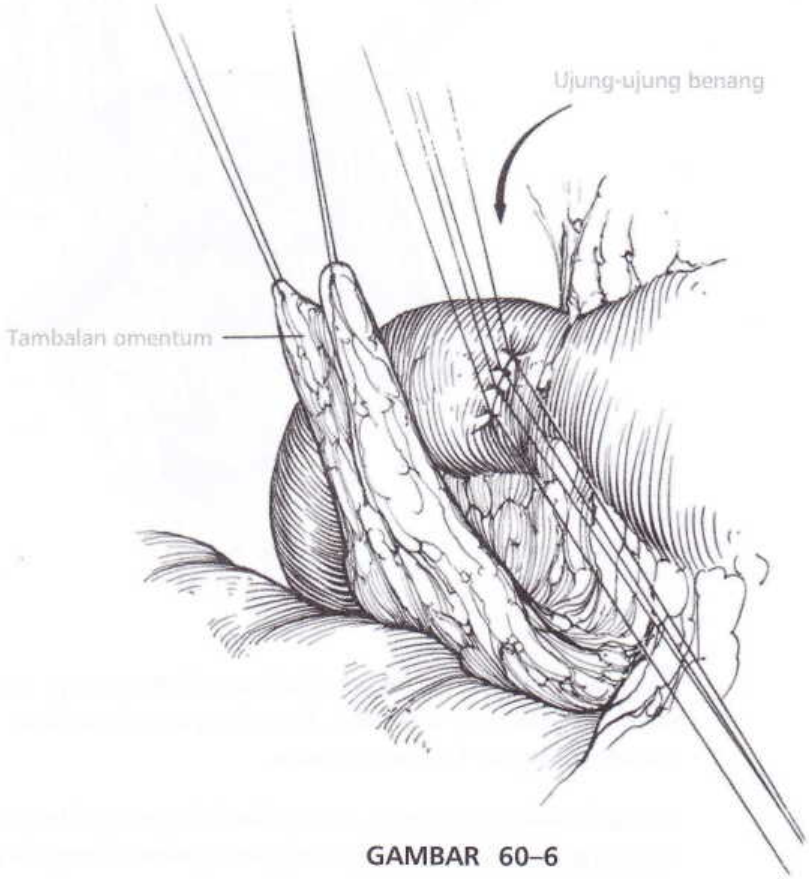

GAMBAR 60–6

GAMBAR 60–5 dan 60–6. *Lihat penjelasan pada halaman selanjutnya.*

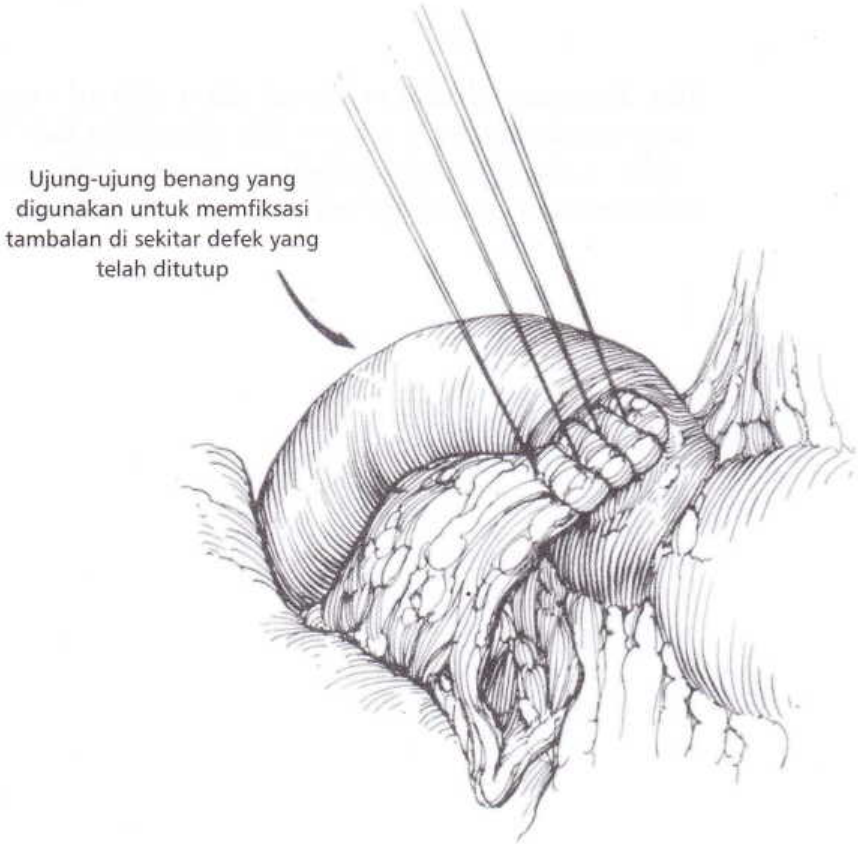

GAMBAR 60–5 sampai 60–7. Salah satu teknik alternatif adalah mengikat benang-benang pertama kali dan menutup defek, diikuti dengan penempatan tambalan omentum melintasi ujung-ujung benang dan selanjutnya ujung-ujung benang diikatkan sekali di sekitar tambalan omentum. Teknik pertama sering kali diperlukan jika terdapat edema dalam jumlah maksimal di sekitar ulkus yang mengalami perforasi, yang membuat penutupan sederhana agak sulit dikerjakan.

Abdomen perlu diirigasi secara menyeluruh dengan larutan garam hangat untuk mengurangi kandungan bakterial. Abdomen ditutup.

61

Vagotomi Trunkal

THEODORE N. PAPPAS, M.D.

Jika diputuskan dilakukan operasi ulkus *definitif* eksplorasi untuk perforasi, vagotomi dan piloroplasti dapat dikerjakan (*lihat* Bab 47, 48, 49, dan 50.) Jika vagotomi dan piloroplasti dipilih, piloroplasti biasanya dikerjakan melalui bantalan ulkus yang mengalami perforasi.

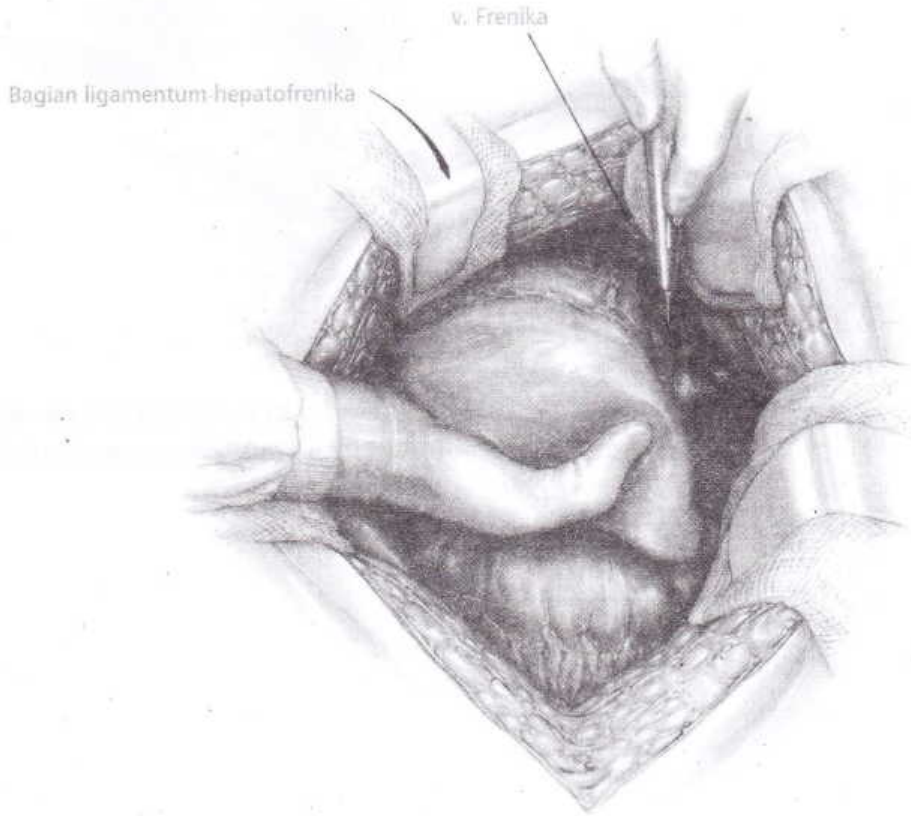

GAMBAR 61–1. Vagotomi trunkal dikerjakan dengan meletakkan sebuah retraktor pada abdomen atas dengan retraksi ke atas yang kuat pada hiatus. Penderita diletakkan pada posisi anti-Trendelenburg, dan isi abdomen dibungkus ke luar dari luka operasi, dengan memaparkan sambungan gastro-esofagus. Lobus sinistra hati selanjutnya ditarik ke bawah dengan meletakkan tangan kanan di belakang hati dan menarik lobus tersebut ke arah bawah. Tindakan ini memaparkan ligamentum hepatofrenika, yang diinsisi dengan elektrokauter. Pada tahap ini, tindakan dilakukan dengan hati-hati agar tidak melukai vena frenika yang besar yang tertanam dalam diafragma di daerah ini. Jika vena ini terluka, perdarahan besar biasanya terjadi.

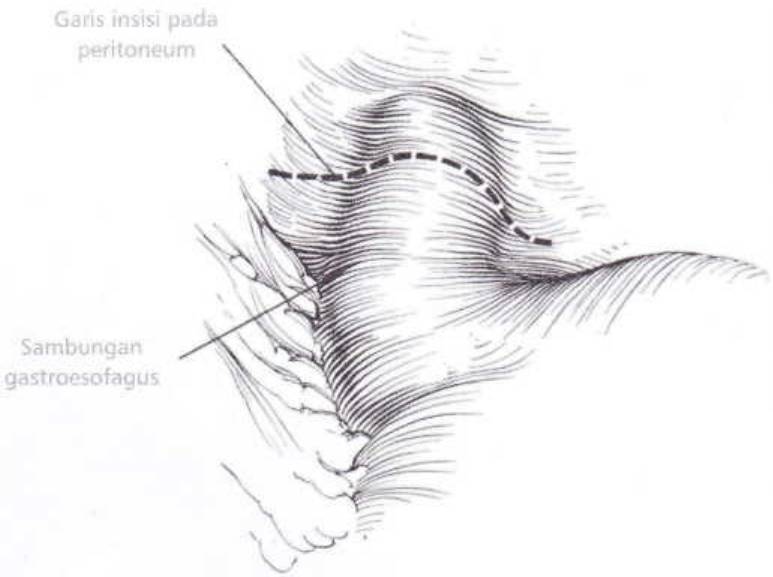

GAMBAR 61–2. Lobus sinistra hati dikemas ke arah garis tengah, dan sambungan esofagus mudah terlihat. Lipatan peritoneum pada diafragma diinsisi untuk memaparkan esofagus.

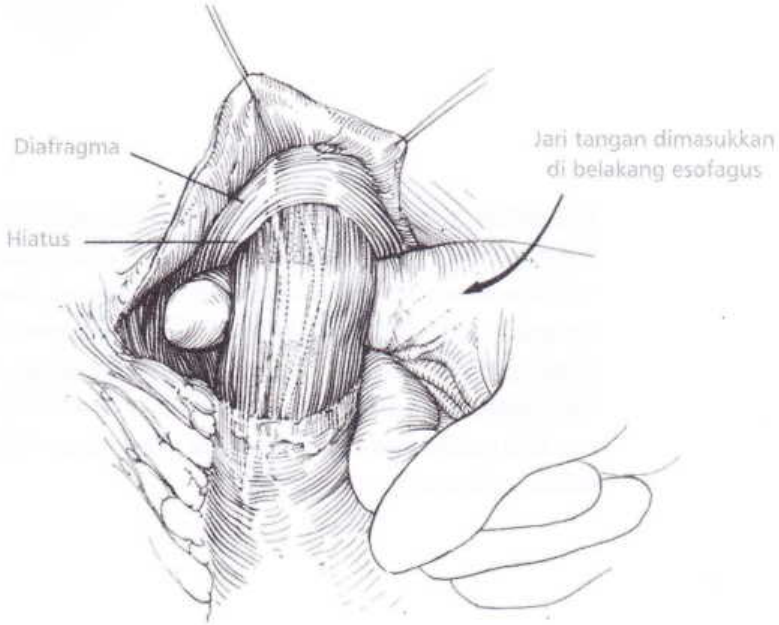

GAMBAR 61–3. Segera setelah area peritoneum diinsisi seluruhnya, jari telunjuk dimasukkan di sekitar esofagus untuk melingkunginya di hiatus. Jari dimasukkan dengan hati-hati ke sekeliling esofagus di atas diafragma. Hal ini dikerjakan untuk memastikan bahwa vagus posterior tercakup dalam maneuver ini.

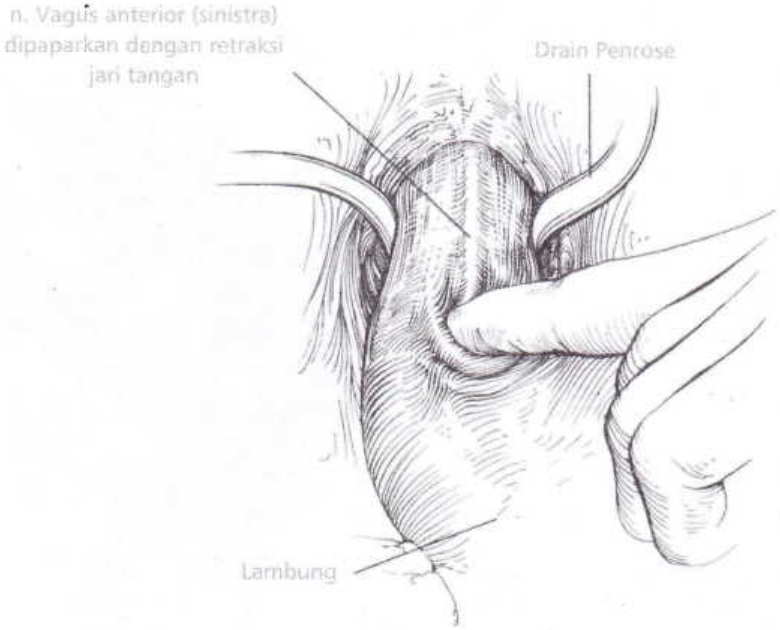

GAMBAR 61–4. Drain Penrose ditelusurkan di belakang esofagus, dan vagus anterior dipaparkan dengan cara memberi tekanan ke bawah pada sambungan gastroesofagus. Hal ini memberikan regangan pada permukaan anterior esofagus. Vagus anterior merupakan struktur yang menonjol yang biasanya mudah terlihat berada dalam substansi esofagus.

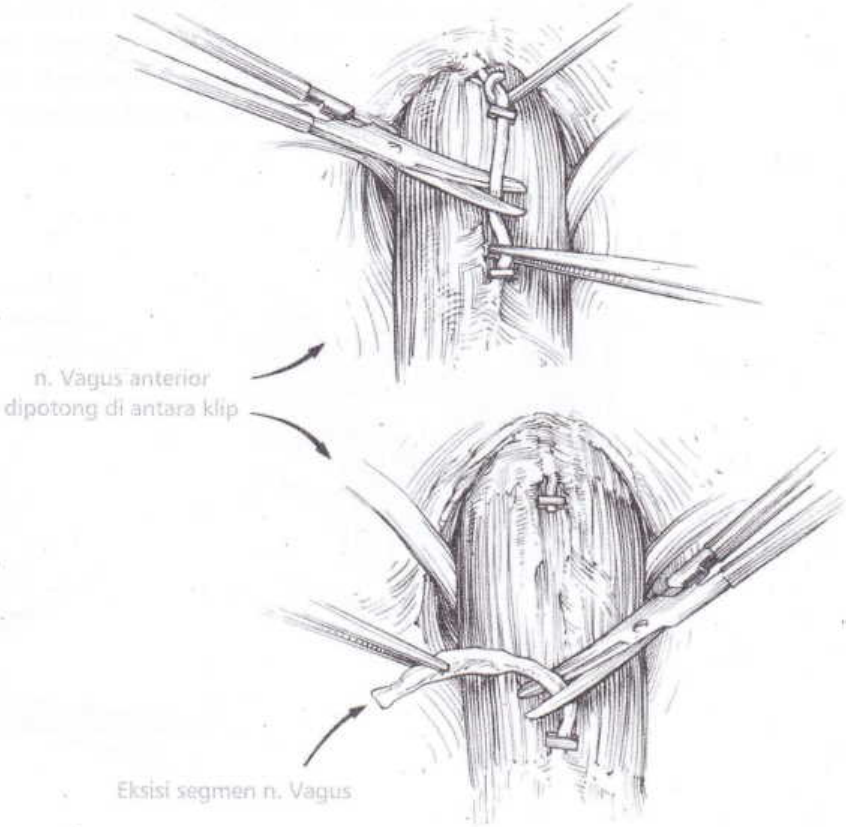

GAMBAR 61–5. Kait saraf dikaitkan di sekitar vagus, dan vagus diklip di sebelah superior dan inferior. Spesimen vagus dikirim ke ahli patologi untuk konfirmasi histologik.

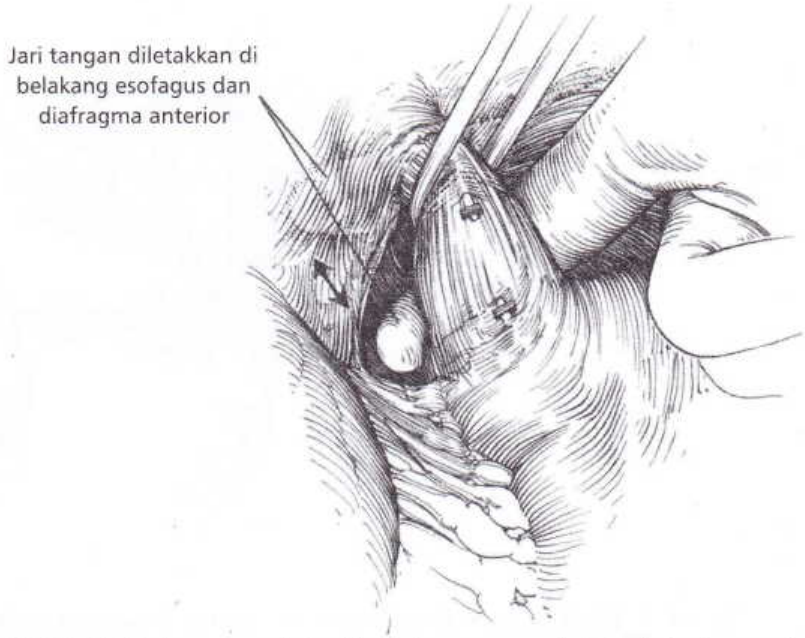

GAMBAR 61–6. Lokasi vagus posterior dicari dengan cara retraksi anterior dengan drain Penrose pada esofagus. Bilamana jari telunjuk tangan kanan diletakkan di sekeliling esofagus, nervus vagus teraba pada dinding belakang esofagus dan nervus vagus posterior berukuran lebih besar. Jika drain Penrose dipasang tidak benar di sekitar dinding belakang esofagus dan nervus vagus dikesampingkan, tentu nervus vagus tidak ditemukan dengan manuver ini. Jika sulit ditemukan, palpasi esofagus ke superior kadang-kadang dapat menentukan lokasi nervus vagus posterior sebelum dipisahkan dari jaringan esofagus. Bila masih belum ditemukan, jaringan pada krus diafragma perlu dipaparkan dengan hati-hati—dan di daerah periaorta pada penderita yang kurus—karena nervus vagus posterior kadang kala ditemukan pada bidang jaringan ini.

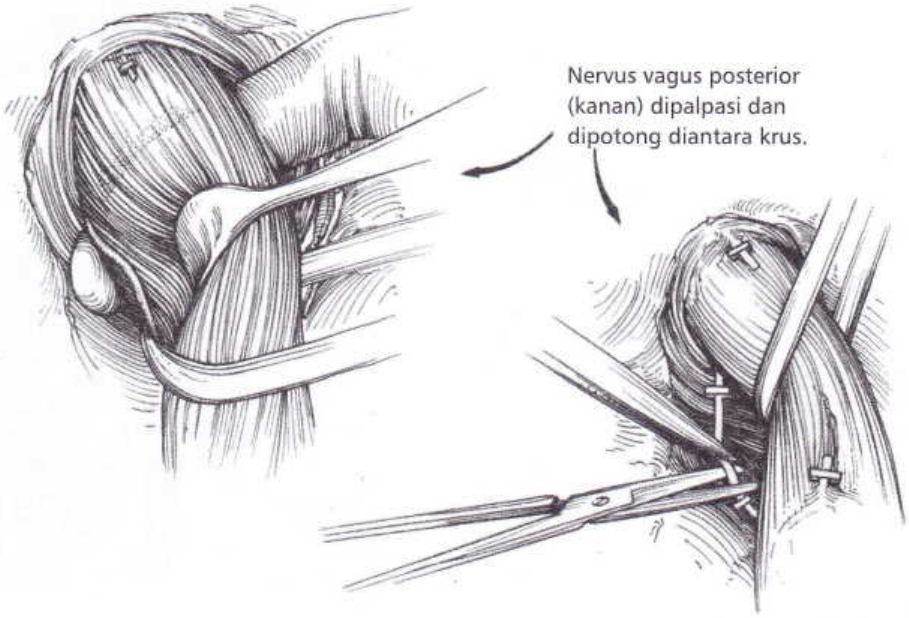

GAMBAR 61–7. Nervus vagus posterior dijepit dengan klip dan dipotong dengan cara serupa serta dikirim ke ahli patologi.

62

Vagotomi Trunkal dan Gastroyeyunostomi Laparoskopik

THEODORE N. PAPPAS, M.D.

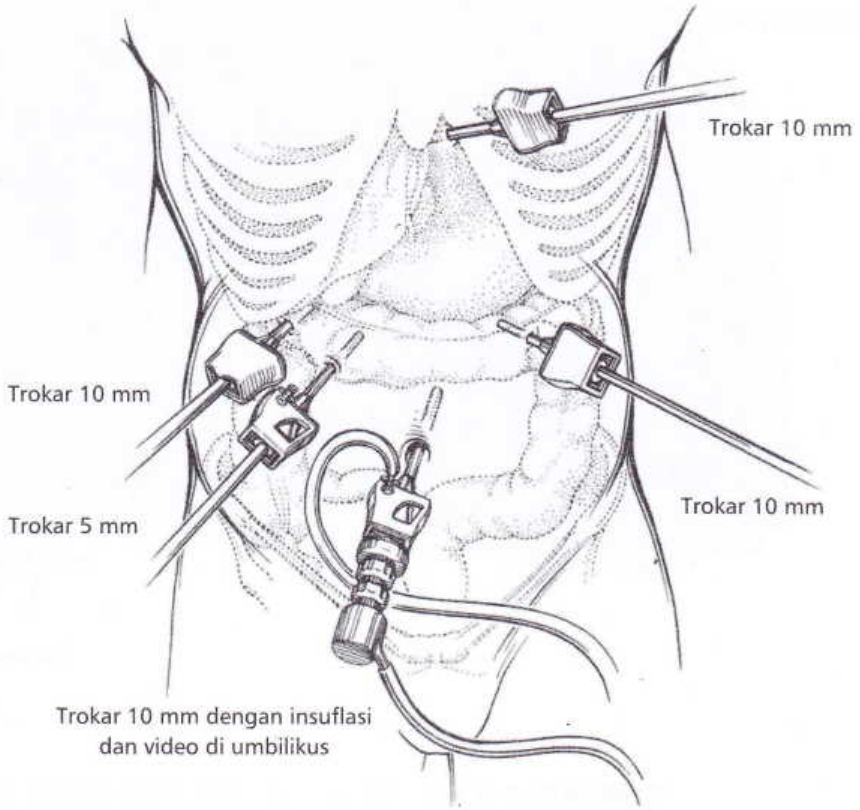

GAMBAR 62–1. Vagotomi trunkal dikerjakan dengan lima trokar yang diletakkan tinggi di abdomen tepat di dekat tepi bawah kosta untuk mempermudah paparan hiatus. Insuflasi abdomen diberikan melalui insisi supraumbilikus dengan jarum Veress. Selanjutnya trokar 10 mm diletakkan tepat di atas umbilikus, terutama pada penderita dengan abdomen yang panjang, untuk memastikan bahwa kamera dapat mencapai hiatus. Di bawah pandangan langsung, trokar 10 mm kedua diletakkan tinggi di garis tengah atas berdekatan dengan xifisternum dan sebelah kiri ligamentum falsiformis. Trokar ini digunakan untuk meletakkan retraktor untuk memaparkan lobus sinistra hati. Ahli bedah berdiri pada sisi kanan meja operasi dan mengoperasikan melalui dua port: trokar 5 mm dan trokar 10 mm. Trokar-trokar ini diletakkan di bawah pandangan langsung dan memperlihatkan dasar segitiga sama kaki, dengan apeks adalah hiatus. Hal ini memungkinkan ahli bedah mengoperasikan dengan kedua tangannya. Asisten berdiri di sisi kiri penderita dan mengoperasikan melalui trokar 10 mm yang diletakkan di dekat tepi bawah kosta.

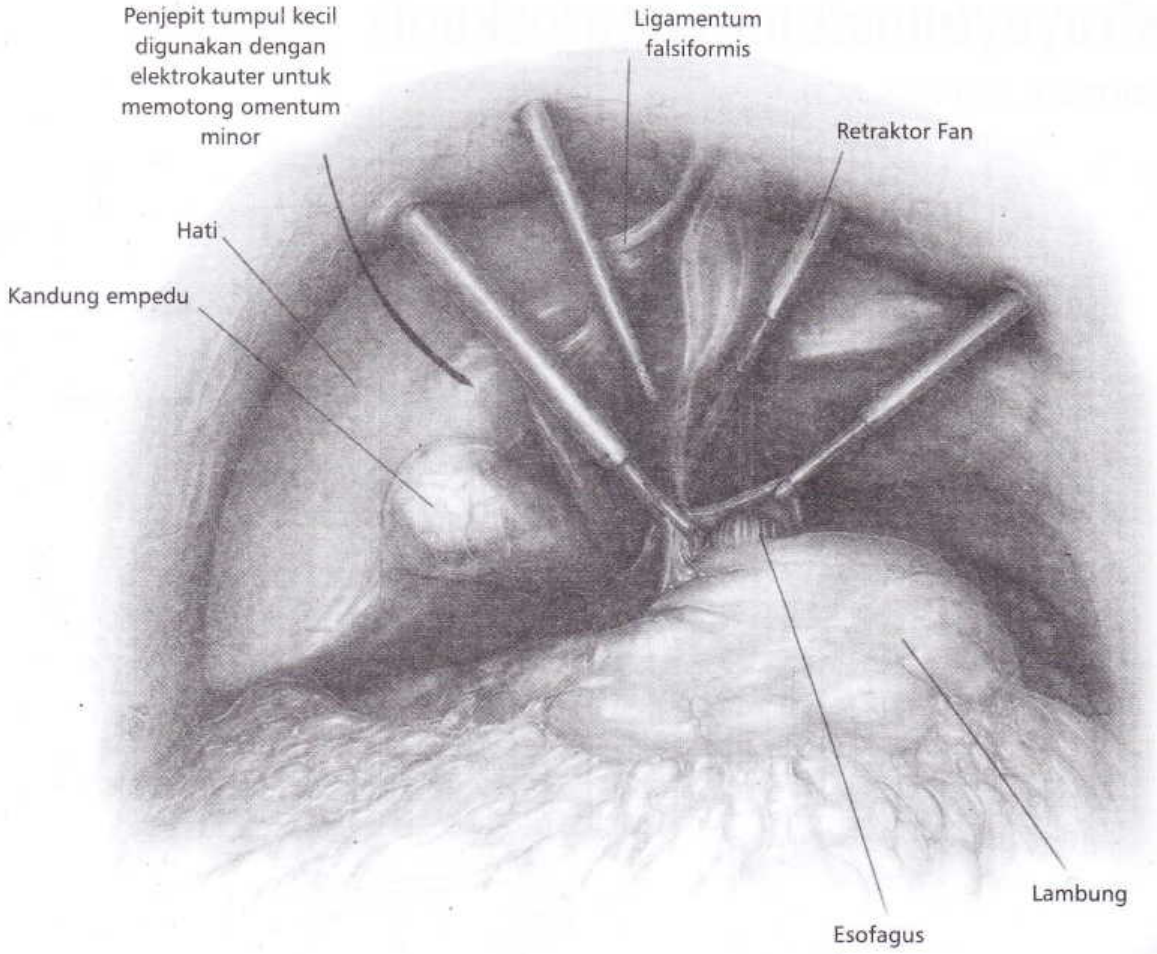

GAMBAR 62–2. Anatomi internal diilustrasikan dengan lambung di latar depan. Retraktor Fan atas digunakan untuk meretraksi lobus sinistra hati dan memberikan paparan sambungan gastroesofagus. Retraktor kuadran kiri atas dapat dipakai untuk membalikkan krura diafragma ke atas atau, lebih sering, menarik lambung ke inferior dengan Endo-Babcock. Ahli bedah mengoperasikan dari sisi kanan meja operasi, dengan memaparkan hiatus esofagus.

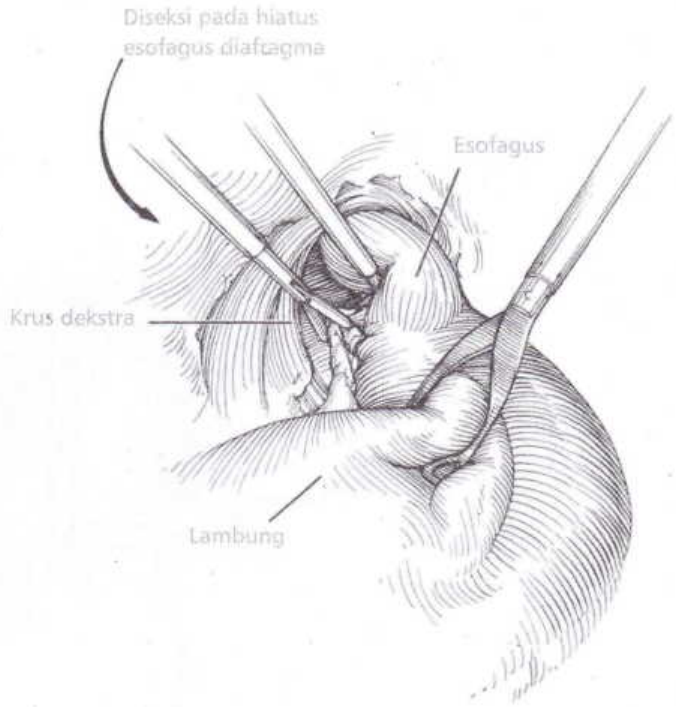

GAMBAR 62–3. Memperlihatkan diseksi hiatus. Ahli bedah membentuk sebuah bidang antara krus dekstra diafragma dan esofagus. Hal ini dilakukan pertama kali dengan diseksi tajam dan akhirnya dengan diseksi tumpul. Selanjutnya esofagus diretraksi ke kiri dengan disektor tumpul seraya diseksi posterior di belakang esofagus dilakukan di bawah pandangan langsung. Dengan cara ini, akhirnya nervus vagus posterior dapat diperlihatkan.

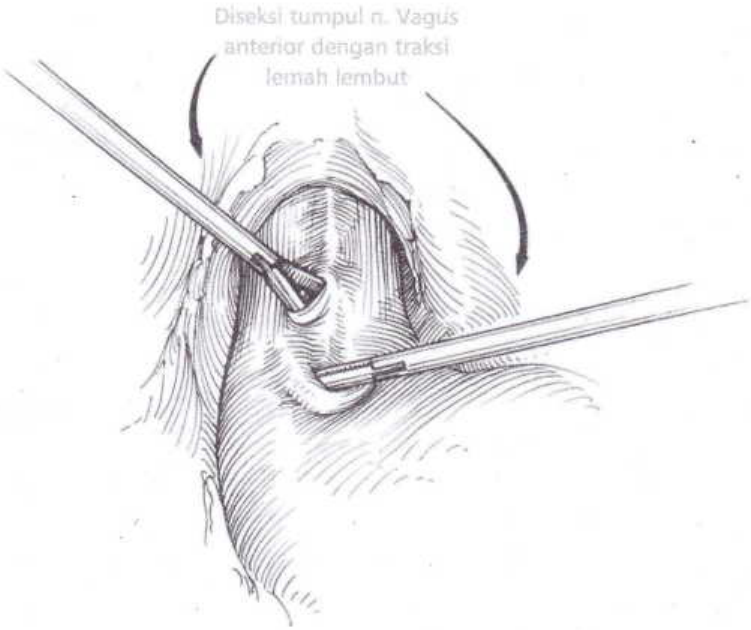

GAMBAR 62–4. Nervus vagus anterior berada dalam substansi dinding esofagus. Nervus ini dapat diperlihatkan melalui laparoskopik, terutama jika hanya timbul perdarahan minimal pada diseksi.

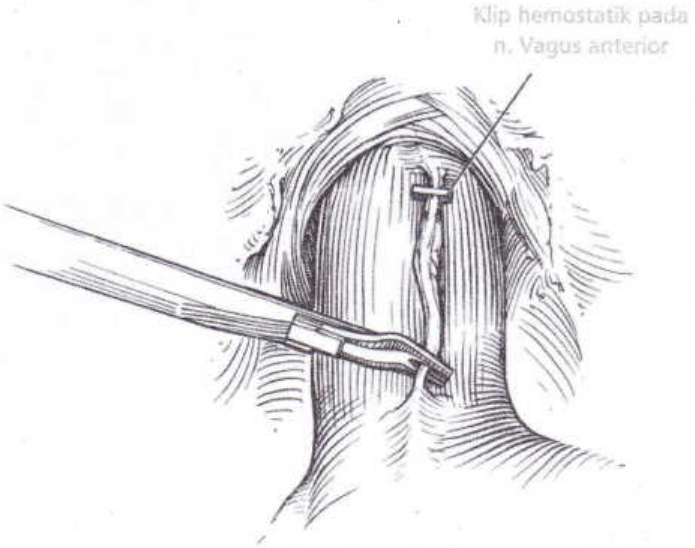

GAMBAR 62–5

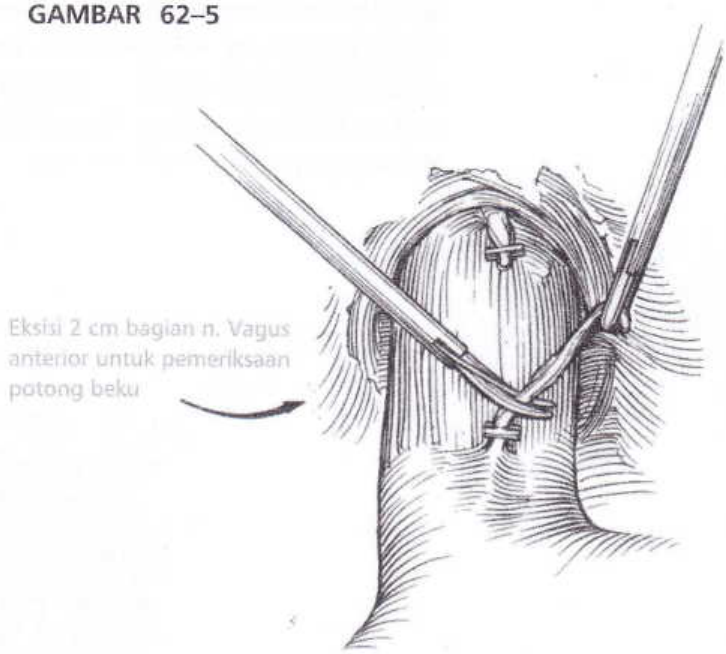

GAMBAR 62–6

GAMBAR 62–5 dan 62–6. Disektor tumpul digunakan untuk melokalisir vagus anterior, dan klip diletakkan di sebelah superior dan inferior. Nervus vagus dipotong, dan potongannya dikirim ke patologi untuk konfirmasi.

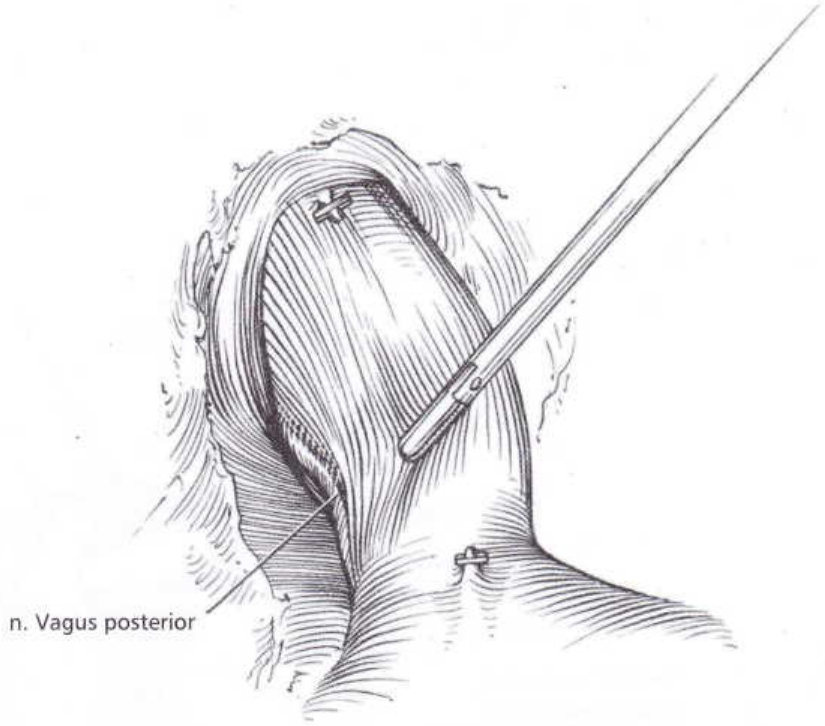

GAMBAR 62–7

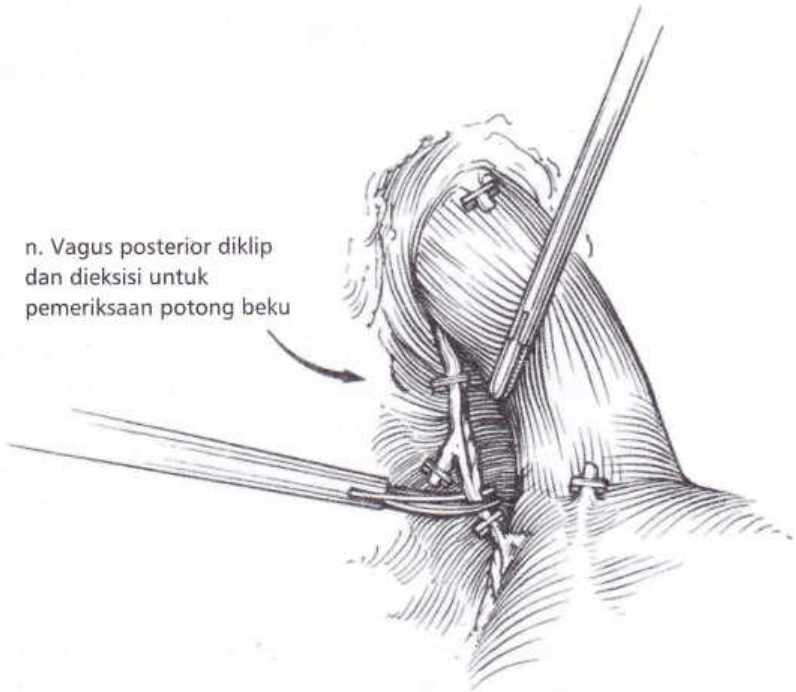

GAMBAR 62–8

GAMBAR 62–7 dan 62–8. Nervus vagus posterior dapat terlihat dengan meretraksi esofagus ke kiri. Nervus sebaiknya dipotong tinggi di hiatus di atas nervus kriminal Grassi. Klip diletakkan di sebelah superior dan inferior, dan spesimen dikirim ke patologi.

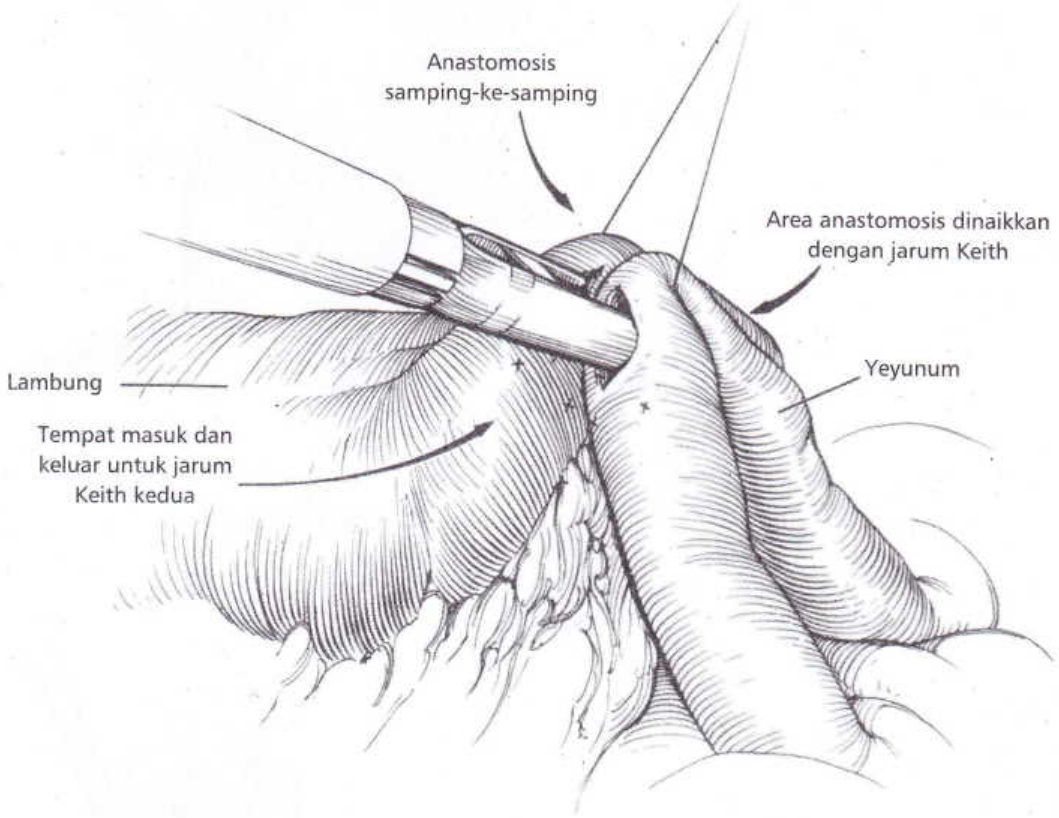

GAMBAR 62–9. Setelah vagotomi trunkal, prosedur drainase perlu dilakukan. Gastroyeyunostomi laparoskopik akan dijelaskan, dan, jika prosedur ini dikerjakan, trokar 12 mm diletakkan pada kuadran kanan atas untuk stapler Endo-GIA. Prosedur dimulai dengan mengidentifikasi ligamentum Treitz dan seleksi segmen yeyunum yang dapat diaproksimasikan dengan mudah ke kurvatura mayor lambung. Jarum Keith diletakkan melalui dinding abdomen anterior, dan bagian yang sesuai dari lambung dan segmen usus halus diaproksimasikan dengan jarum tersebut. Selanjutnya jarum Keith dikeluarkan melalui dinding abdomen, dan jahitan benang diretraksi ke atas. Hal ini mengangkat usus halus dan lambung bersamaan sehingga enterotomi dapat dibentuk dengan cara yang benar. Stapler Endo-GIA selanjutnya dipasang, dan tiga tembakan Endo-GIA 30 dilakukan. Tindakan ini menghasilkan anastomosis yang memadai.

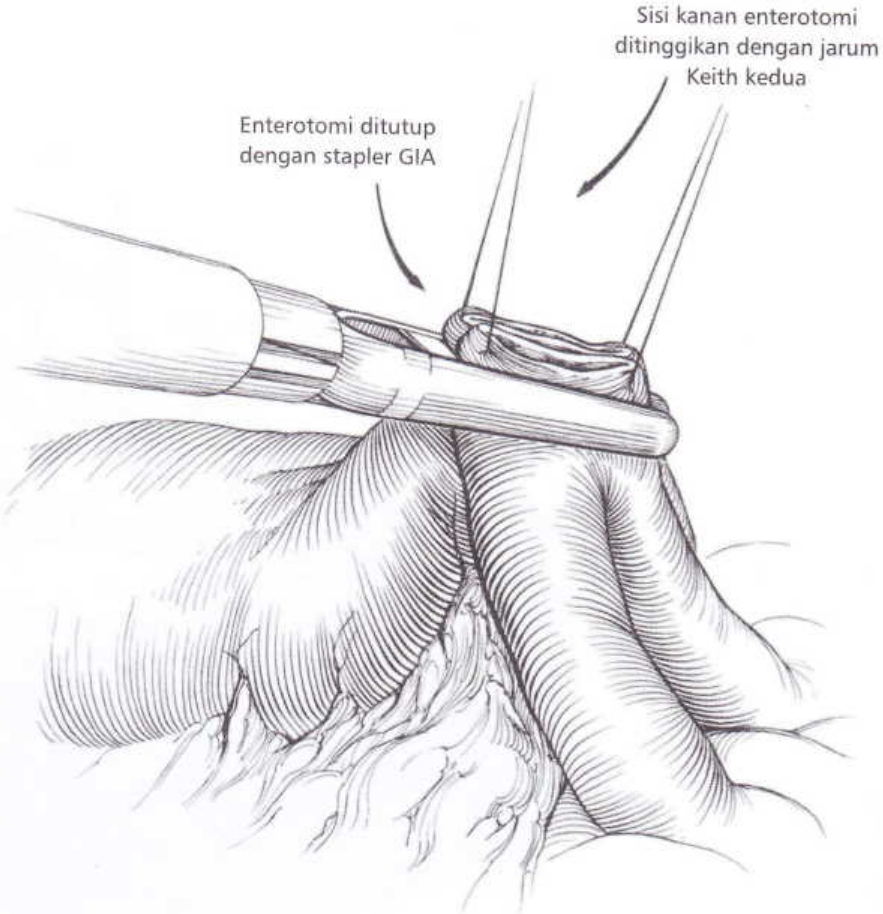

GAMBAR 62–10. Jarum Keith kedua diletakkan, dan orientasi anastomosis berubah sedemikian sehingga stapler Endo-GIA dapat digunakan untuk menutup enterotomi.

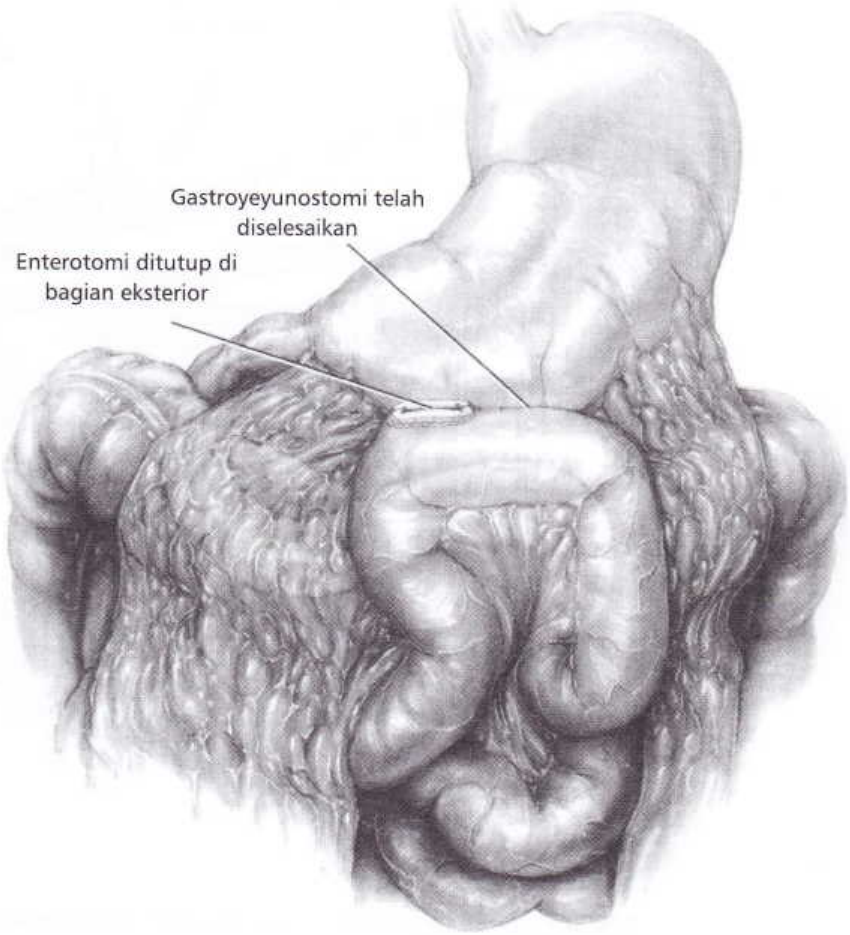
Gastroyeyunostomi telah diselesaikan
Enterotomi ditutup di bagian eksterior

GAMBAR 62–11

63

Vagotomi yang Sangat Selektif

THEODORE N. PAPPAS, M.D.

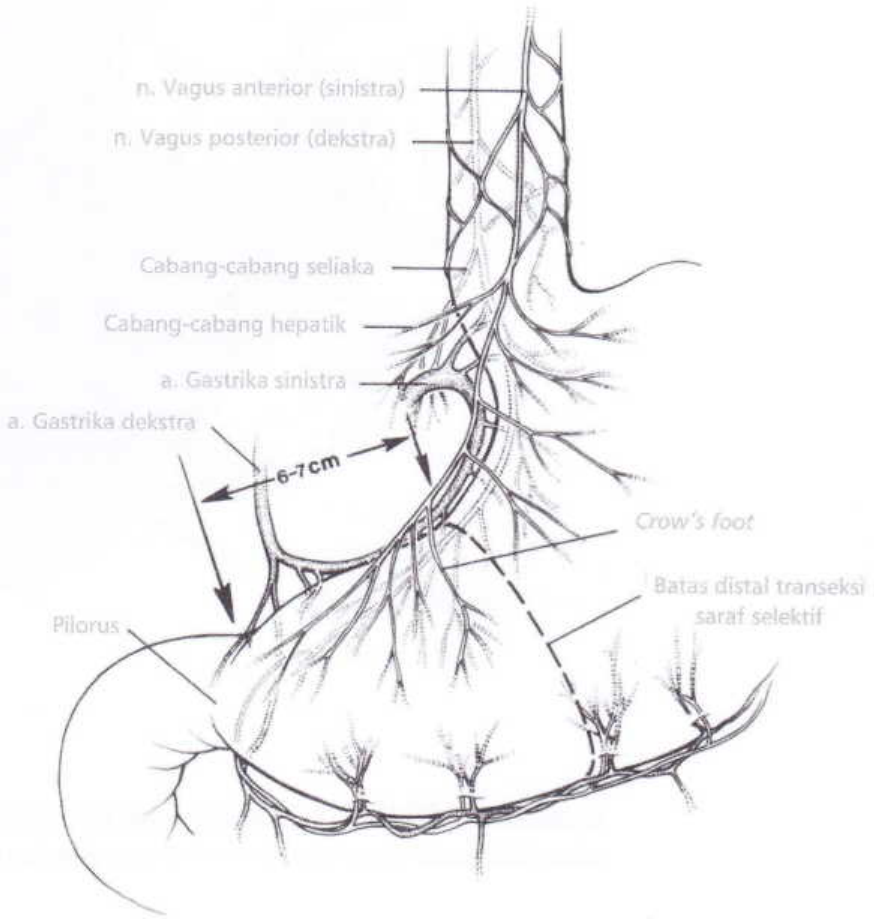

GAMBAR 63–1. Indikasi yang paling sering melakukan vagotomi yang sangat selektif adalah kelainan ulkus peptikum yang membandel. Vagotomi yang sangat selektif dikerjakan dengan mengukur 6 sampai 7 cm sebelah sefalad pilorus. Ini memetakan daerah antrum lambung. Di samping itu, batas anatomik yang memisahkan fundus dengan antrum meliputi *crow's foot* dari nervus vagus, yang mudah terlihat pada permukaan anterior lambung.

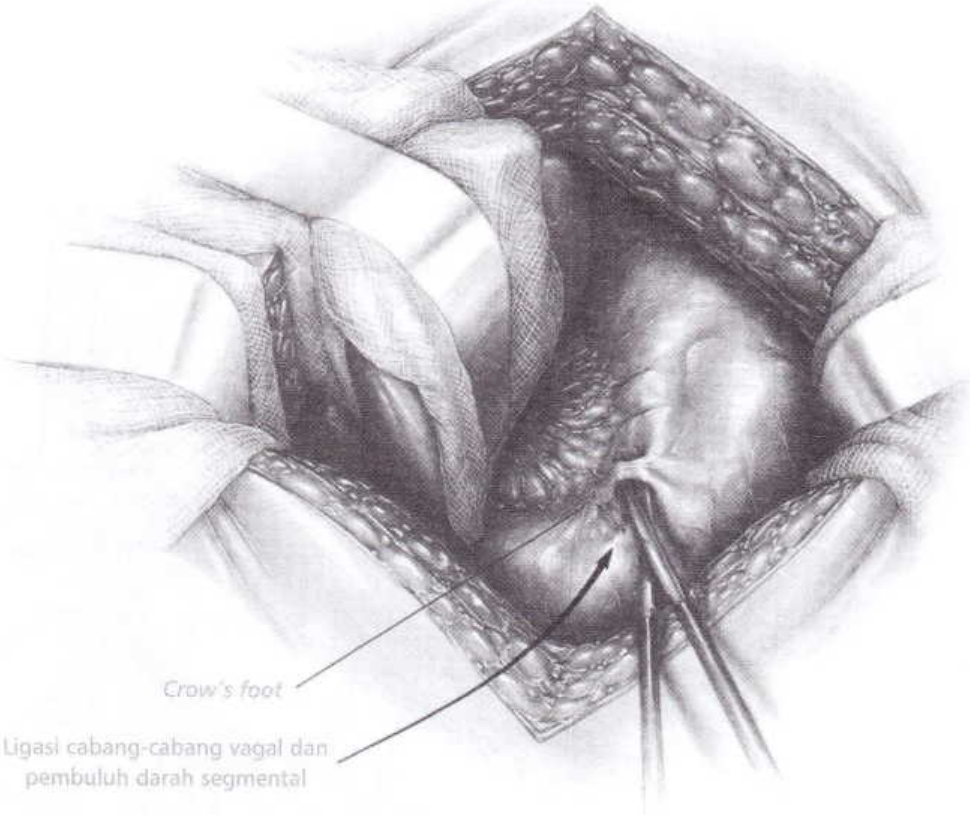

GAMBAR 63–2. Tepat di sebelah proksimal crow's foot, dilakukan devaskularisasi seluruh kurvatura minor dalam usaha mengangkat seluruh serabut vagal di daerah ini.

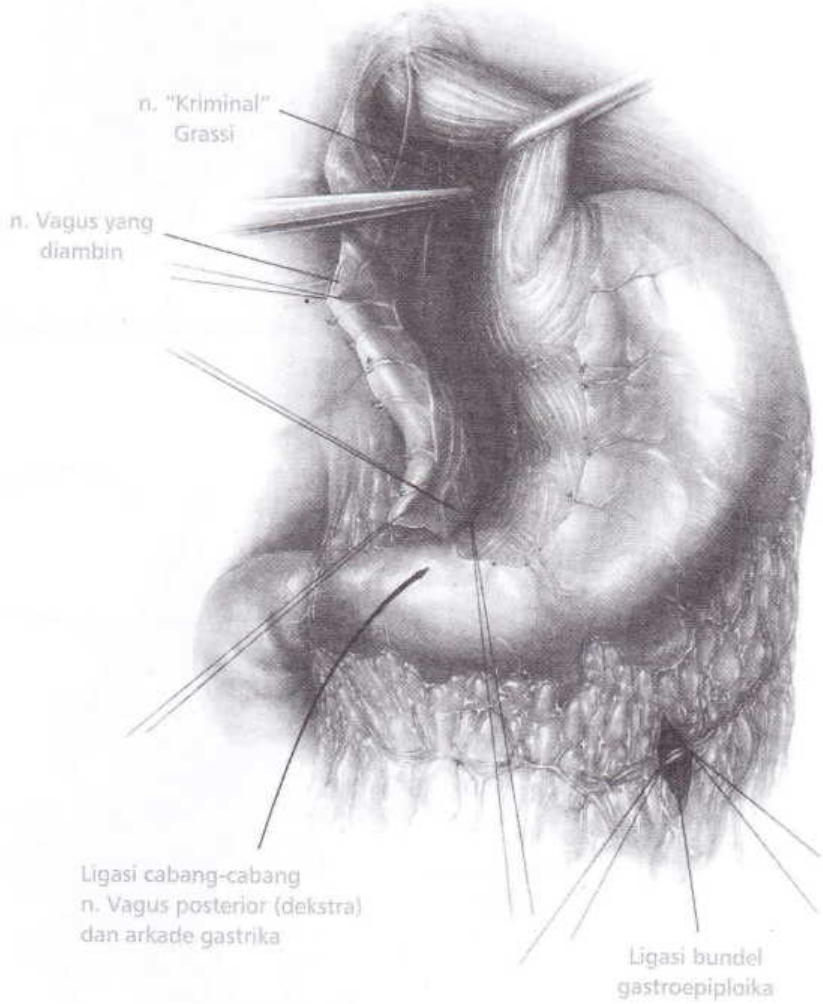

GAMBAR 63–3. Devaskularisasi dilakukan dengan memotong suplai darah anterior dan posterior dan serabut vagal dengan klem Crile kecil. Serabut saraf dan pembuluh darah ini diikat dengan benang silk 3 – 0 dan 4 – 0. Pembuluh darah ini dipotong dengan hati-hati pada permukaan lambung baik pada bidang anterior dan posterior untuk menghindari trauma trunkus utama nervus vagus. Dalam hal ini, dilakukan devaskularisasi seluruh kurvatura minor sampai sambungan gastroesofagus. Pada tahap ini, nervus vagus diambin ke lateral.

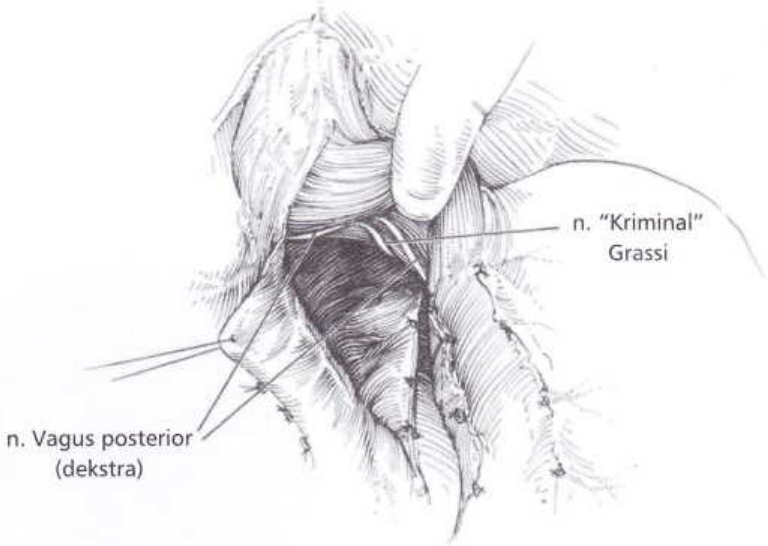

GAMBAR 63–4. Beberapa serabut residual nervus vagus ke daerah posterior lambung bagian atas (nervus "kriminal" Grassi) dapat dipotong.

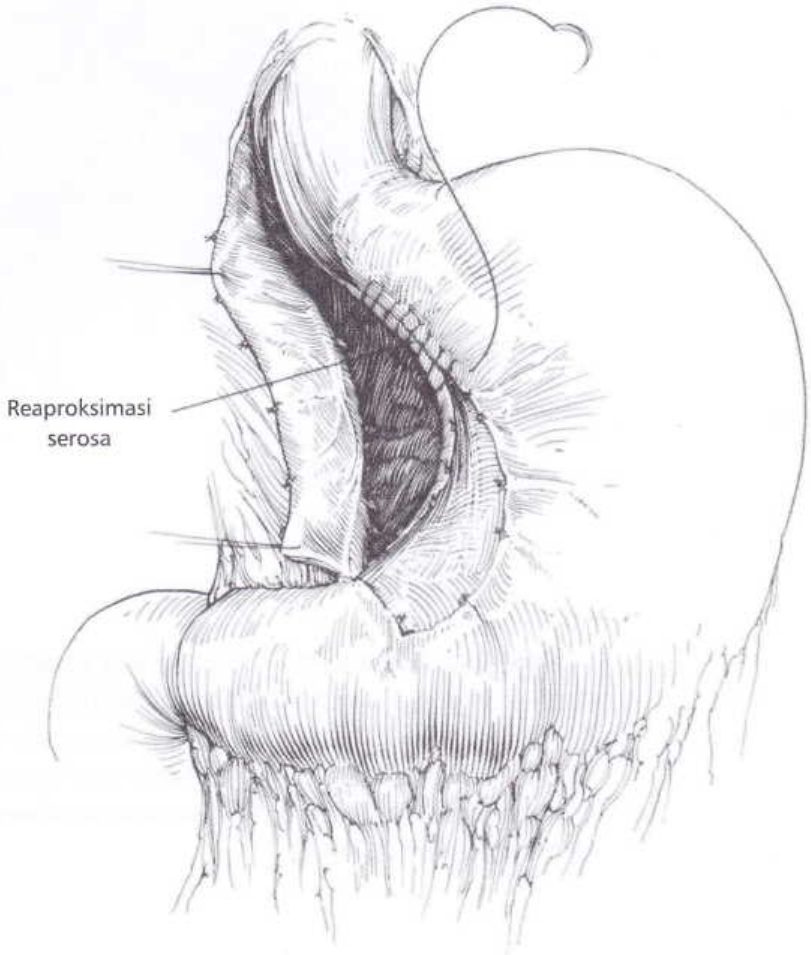

GAMBAR 63–5. Tunika serosa kurvatura minor lambung selanjutnya diaproksimasikan dengan jahitan Lembert satu-satu benang silk 3–0.

64

Gastroyeyunostomi

WILLIAM P.J. PEETE, M.D.

Pada penderita dengan kelainan duodenum obstruktif yang memiliki kolon transversum yang panjang atau yang berlebihan, atau pada penderita dengan mesokolon transversal yang panjang dengan ketebalan rata-rata atau lebih kecil, sering kali dianjurkan gastroyeyunostomi lengkung usus sebelah *posterior* kolon.

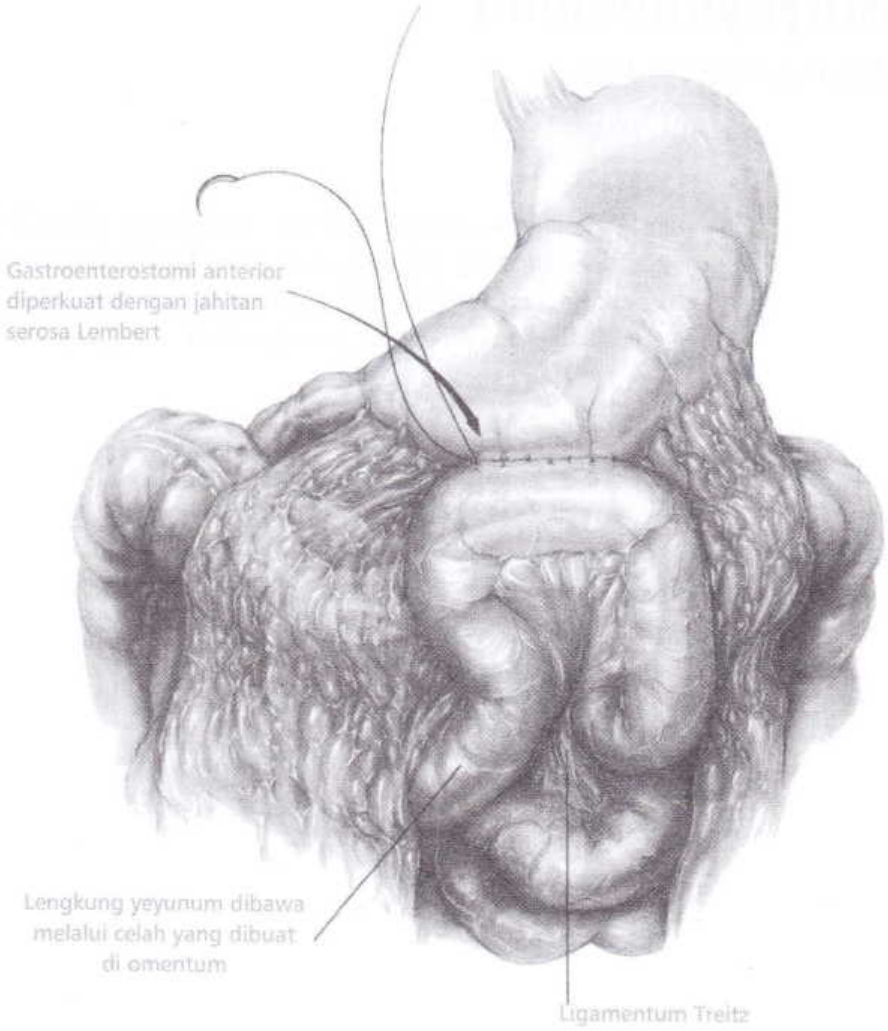

GAMBAR 64–1. Gastroenterostomi dapat dilakukan di sebelah *anterior* kolon bilamana mesokolon transversalnya pendek atau tebal. Jika omentum juga tebal, omentum perlu diangkat atau dipotong secara vertikal. Ligamentum Treitz diidentifikasi, dan 15 sampai 25 cm lengkung yeyunum ditarik ke atas dan disambungkan ke antrum distal dengan jahitan traksi sehingga lengkung yeyunum diletakkan ke proksimal berdekatan dengan lambung. Anastomosis dapat dilakukan dengan staples dalam metode yang sama seperti anastomosis samping-ke-samping seperti yang terlihat pada Bab 65, atau dapat dijahit dengan tangan seperti yang diperlihatkan pada prosedur gastroyeyunostomi posterior.

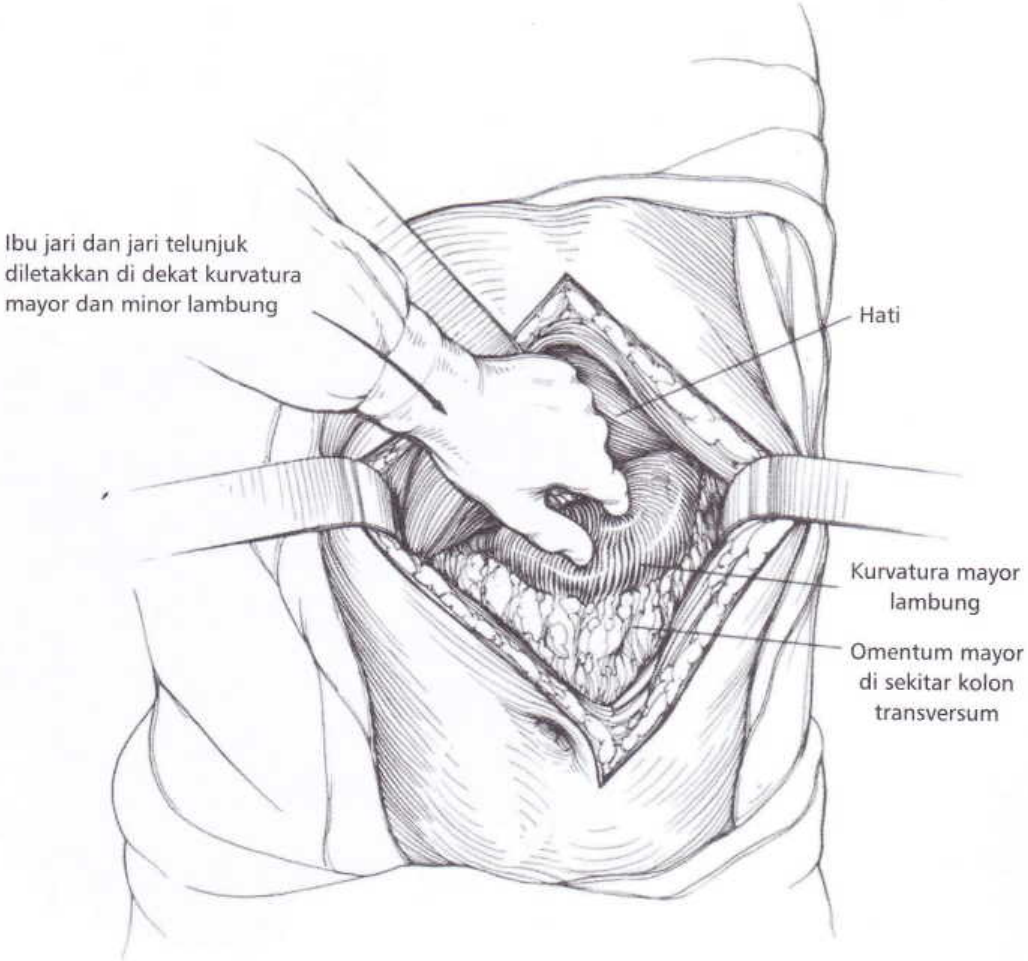

GAMBAR 64–2. Untuk anastomosis di sebelah *posterior* kolon transversum, insisi garis tengah biasanya dibuat dari xifoid sampai umbilikus. Setelah dilakukan inpeksi lambung dan duodenum terhadap adanya tanda-tanda obstruksi, dimana untuk itu operasi biasanya dikerjakan, ahli bedah atau asisten dapat menekan dengan ibu jari dan jari telunjuk pada dinding anterior lambung distal; dan omentum dan kolon transversum selanjutnya ditahan ke depan dan ke atas.

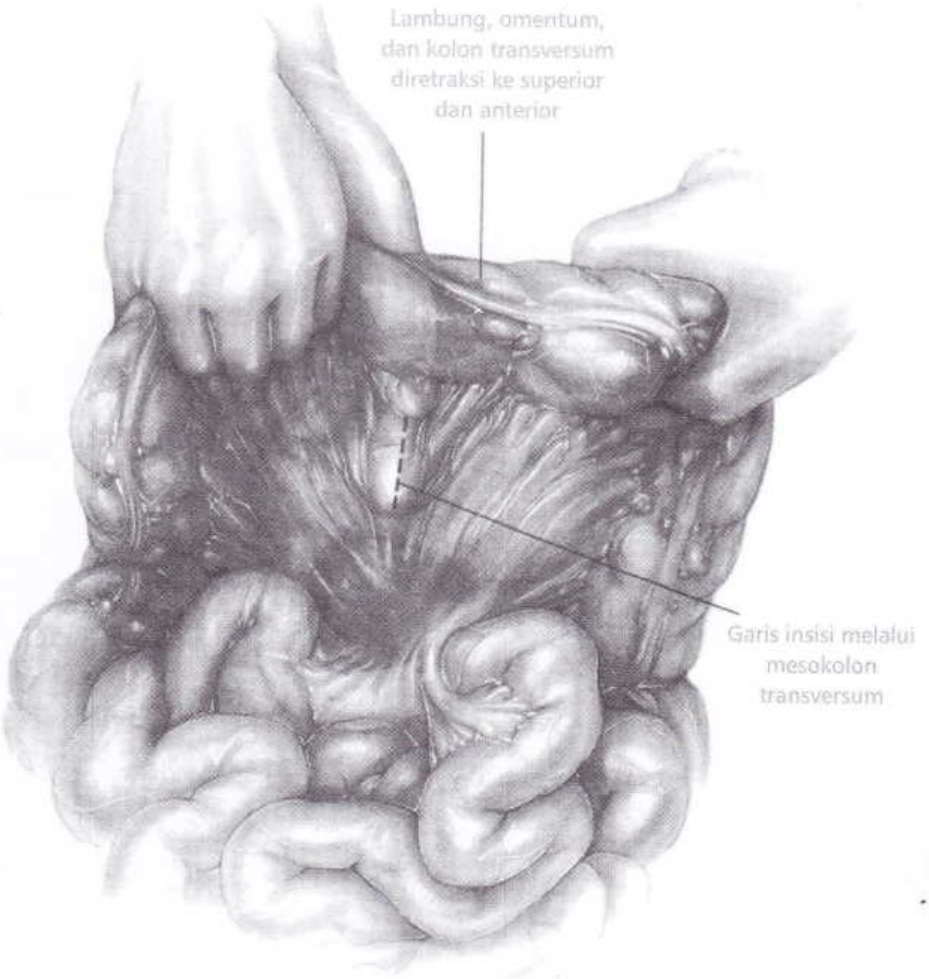

GAMBAR 64–3. Ibu jari dan jari telunjuk diletakkan melalui lambung dan mesokolon transversum dari sisi posteroinferior mesokolon transversum untuk mengidentifikasi suatu titik dimana lambung dapat ditarik melalui mesenterium. Mesenterium diinsisi ke arah vertikal antara titik-titik yang diidentikasi dengan ibu jari dan jari telunjuk. Hal ini dikerjakan dengan hati-hati untuk menghindari trauma pembuluh darah besar.

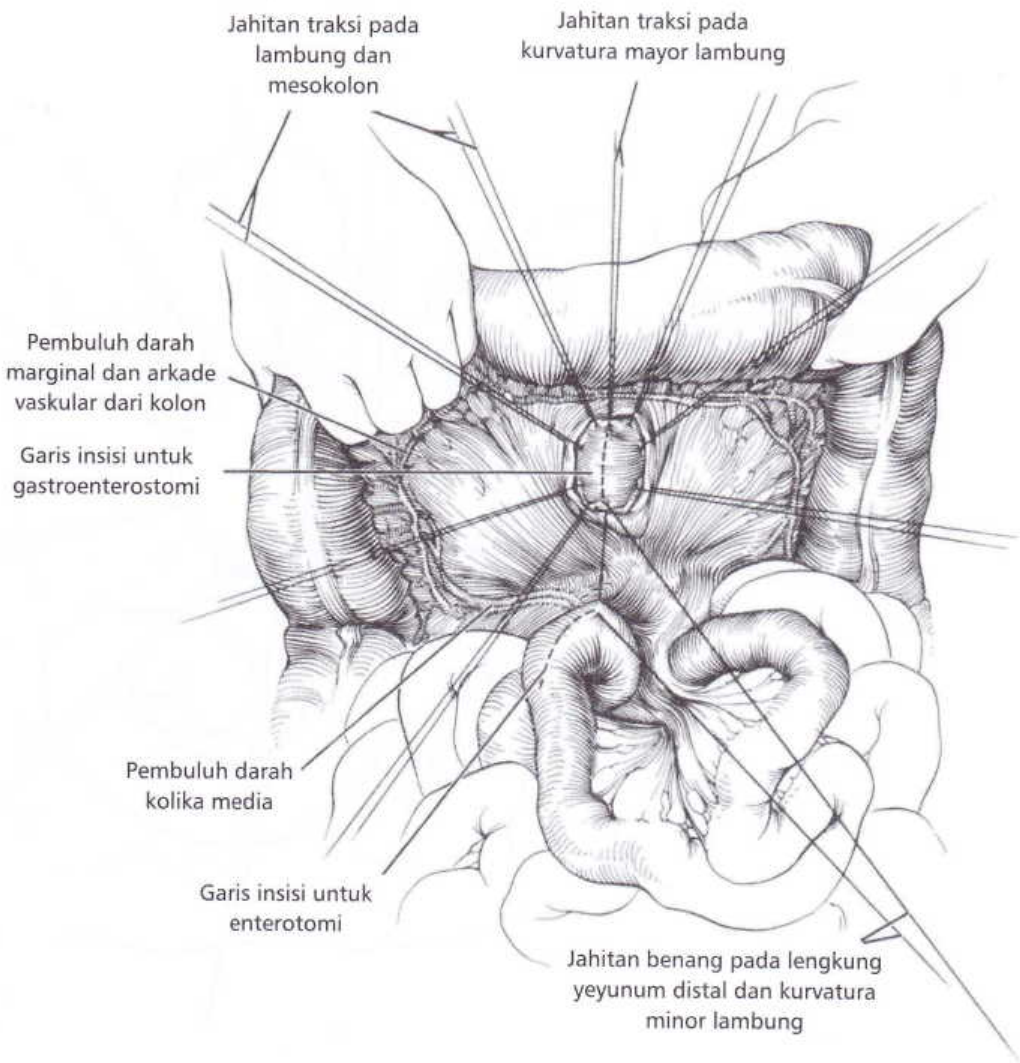

GAMBAR 64–4. Jahitan traksi yang diletakkan di dekat kurvatura mayor dan minor berperan untuk memfiksasi lambung dengan mesenterium. Jahitan tambahan diletakkan untuk menahan mesenterium di atas anastomosis dan mencegah obstruksi karena tekukan mesenterium dari lengkung yeyunum.

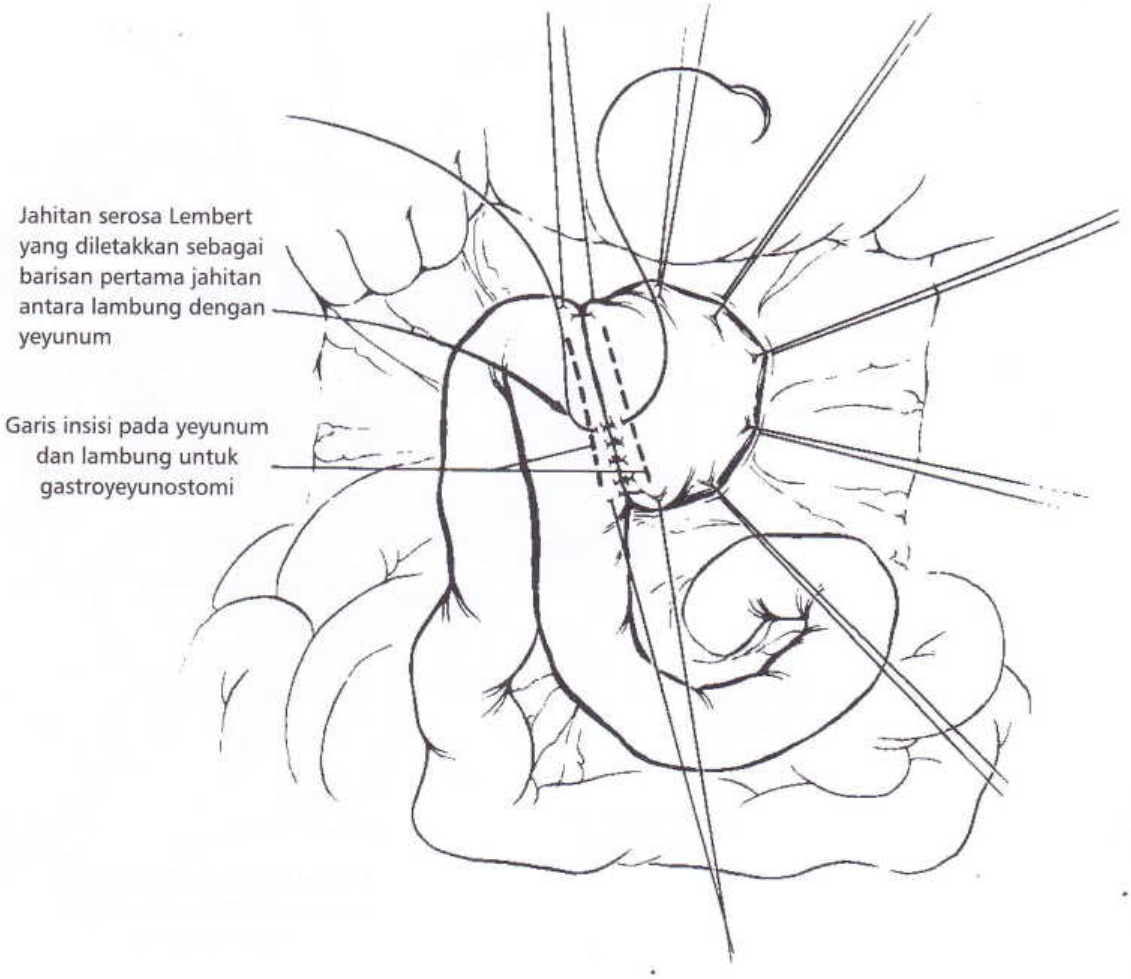

GAMBAR 64–5. Ligamentum Treitz diidentifikasi, dan lengkung yeyunum (panjangnya 15 sampai 25 cm) dibawa dalam posisi yang memuaskan di dekat lambung. Lengkung yeyunum difiksasi di posisi dengan jahitan traksi sehingga yeyunum proksimal terletak di dekat kurvatura minor.

Lapisan posterior jahitan seromuskular satu-satu atau jahitan jelujur benang silk 3–0 diletakkan sebagai barisan jahitan pertama pada anastomosis. Kolon dan lambung proksimal dapat dikembalikan ke abdomen, dan yeyunum dan lambung yang dianastomosis dibawa ke luar dari abdomen dan dilindungi dari insisi dengan bantalan Mikulicz.

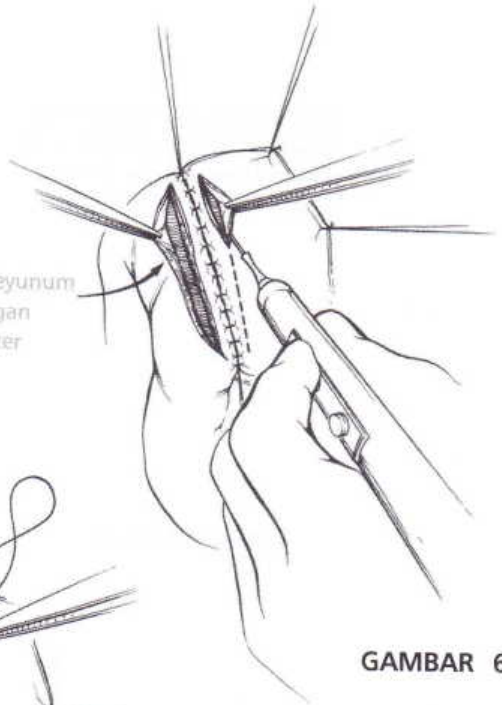

GAMBAR 64–6

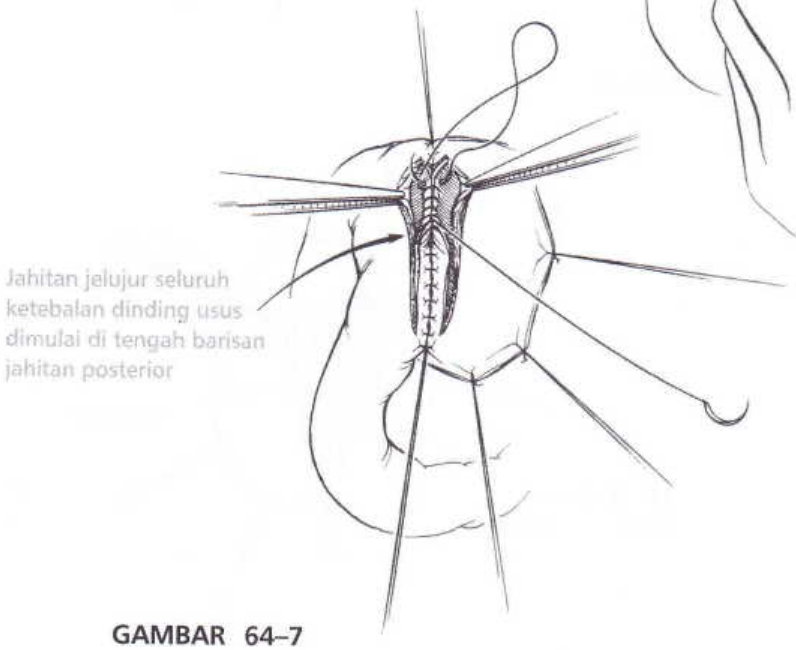

GAMBAR 64–7

GAMBAR 64–6. Lambung dan yeyunum secara berturut-turut dibuka dengan insisi vertikal dan longitudinal. Masing-masing insisi mempunyai panjang sekitar 6 cm dan dilakukan dengan elektrokauter.

GAMBAR 64–7. Dilakukan penjahitan seluruh ketebalan dinding usus dengan benang chromic catgut 3 – 0, yang menyatukan dan menginversi dinding belakang gastroyeyunostomi, dan dimulai pada ujung-ujung insisi yang terdekat dengan bagian tengah anastomosis. Jahitan ini adalah awal barisan kedua jahitan anastomosis.

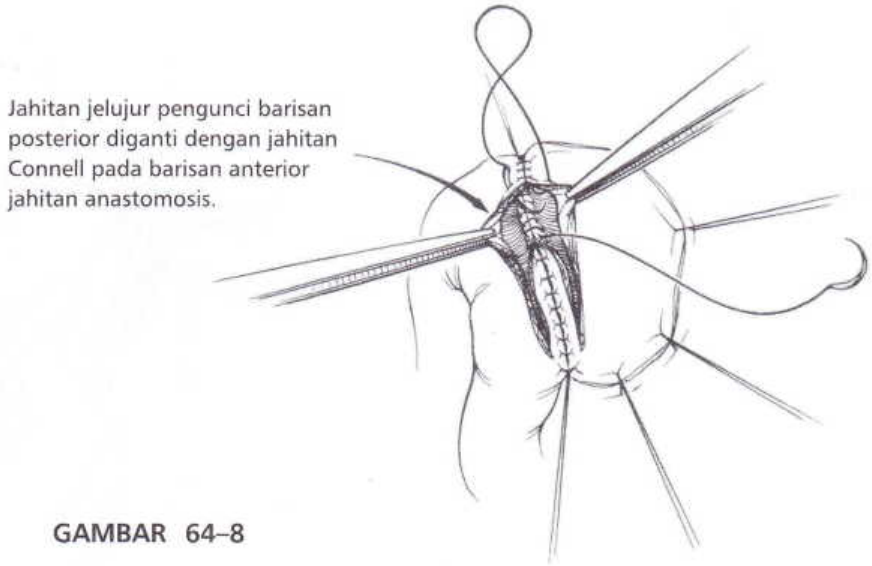

GAMBAR 64–8

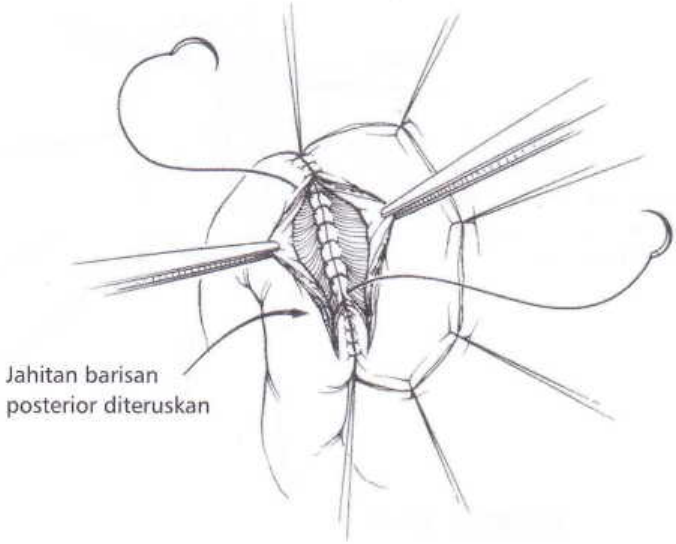

GAMBAR 64–9

GAMBAR 64–8. Jahitan diambil di sekitar sudut luka yang dilanjutkan ke anterior sebagai jahitan Connell untuk memulai jahitan barisan ke tiga.

GAMBAR 64–9. Jahitan barisan posterior dalam dilanjutkan dari titik mulai di dekat bagian tengah anastomosis dalam arah berlawanan untuk menyelesaikan jahitan barisan ke tiga.

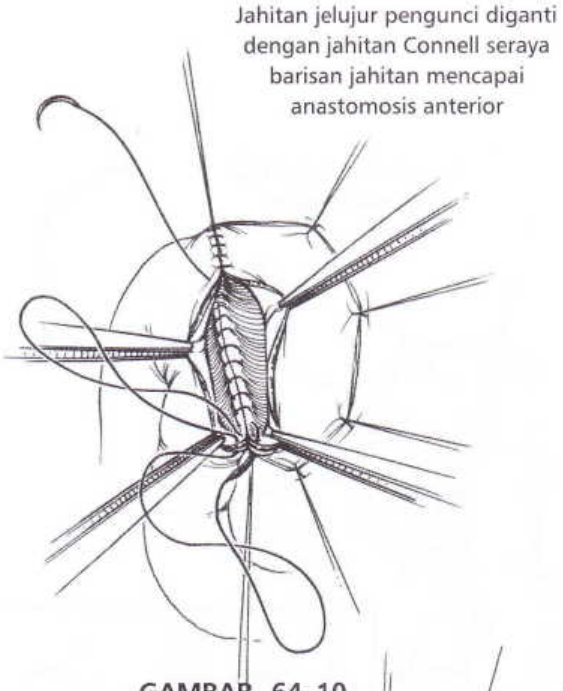

GAMBAR 64–10

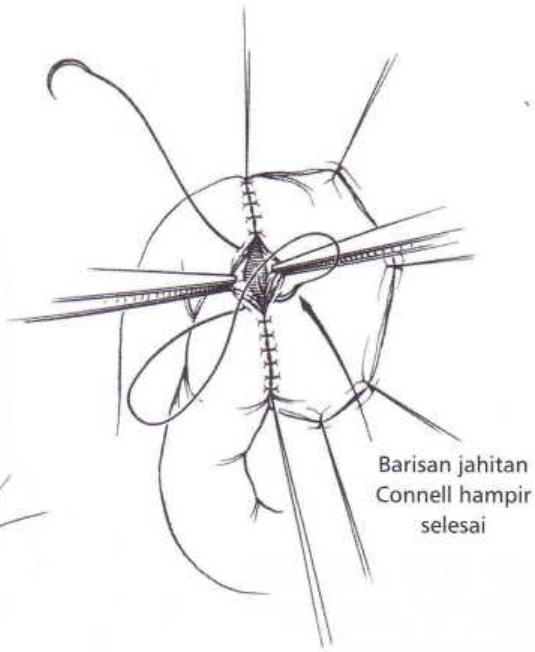

GAMBAR 64–11

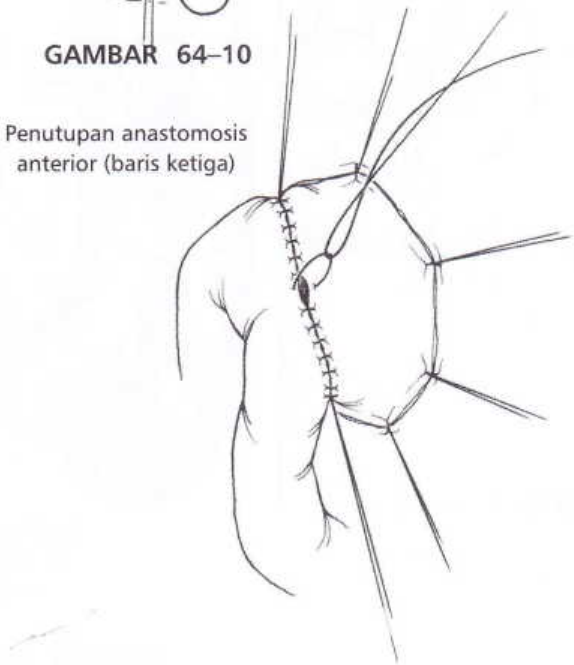

GAMBAR 64–12

GAMBAR 64–10 dan 64–11. Dilakukan penjahitan Connell pada kurvatura minor untuk memulai barisan jahitan seluruh ketebalan dinding anterior dalam.

GAMBAR 64–12. Gastroenterostomi ditutup dengan inversi.

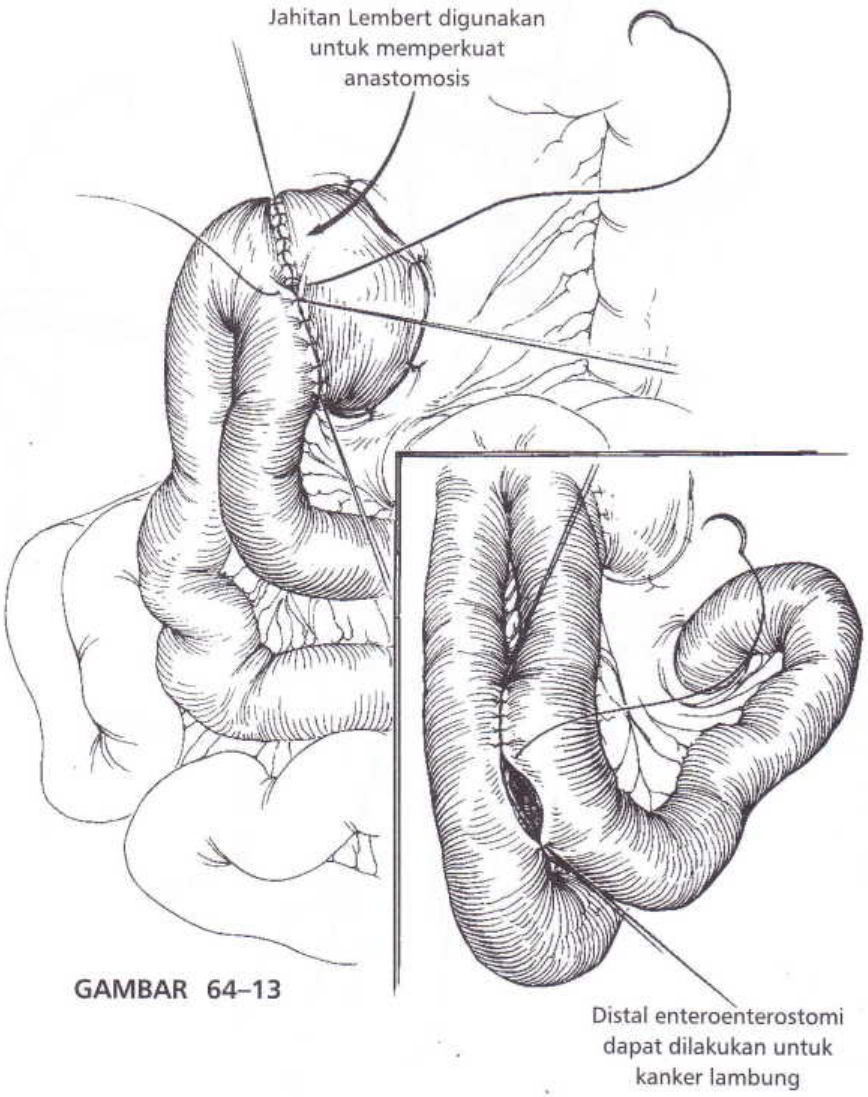

GAMBAR 64–13

GAMBAR 64–14

GAMBAR 64–13. Jahitan seromuskular Lembert digunakan untuk memperkuat anastomosis

GAMBAR 64–14. Enteroenterostomidistal dapat dikerjakan pada penderita dengan kanker lambung atau duodenum inoperable untuk meningkatkan paliatif. Anastomosis samping-ke-samping dapat dijahit tangan seperti yang terlihat pada gastroenterostomi posterior, atau distaples seperti yang terlihat pada Bab 65.

65

Gatroyeunostomi (STAPLER)

HILLIARD F. SEIGLER, M.D.

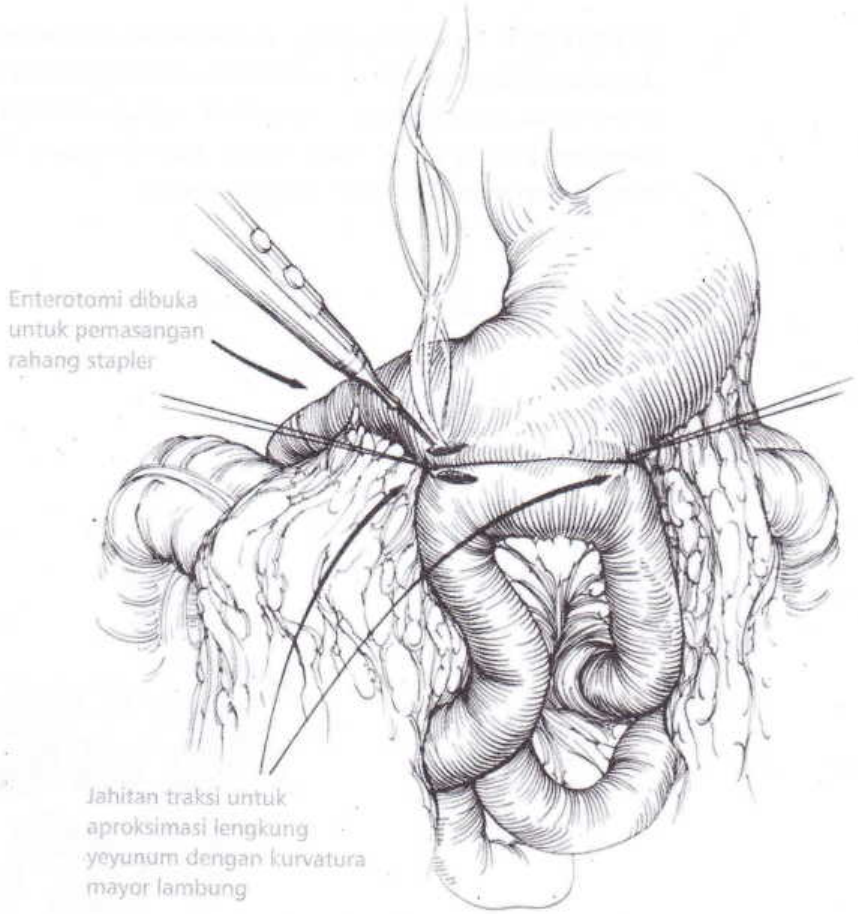

GAMBAR 65–1. Area yeyunum atas yang sesuai 18 sampai 20 inci sebelah distal ligamentum Treitz sebaiknya diseleksi dan diorientasi secara cermat. Jahitan traksi dipasang, yang memfiksasi tepi antimesenterika yeyunum dengan tepi inferior antrum. Lengkung yeyunum dapat diletakkan retrokolik atau antekolik. Posisi antekolik diilustrasikan. Enterotomi kecil selanjutnya dibuat dengan menggunakan kauter, dan hemostasis yang cermat perlu tercapai.

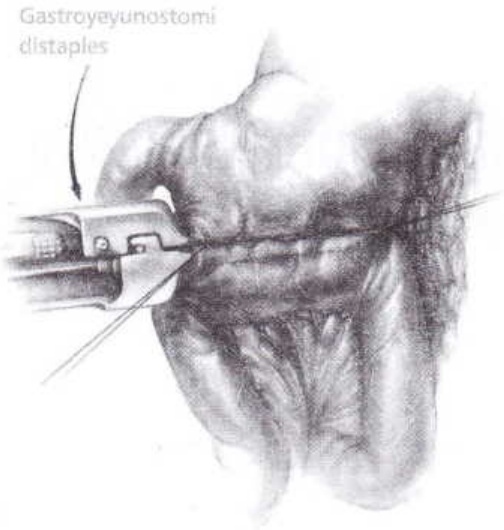

GAMBAR 65–2. Jika dinding lambung menebal secara jelas atau mengalami peradangan berat, dapat digunakan stapler anastomosis 4 cm. Bila dinding lambung menebal sekunder sebagai akibat obstruksi kronis, sebaiknya digunakan alat stapler 10 cm. Setelah alat stapler anastomotik ditembakkan, perlu dilihat secara cermat jajaran staples dengan inspeksi langsung. Hemostasis dapat dicapai dengan menggunakan kauter arus rendah atau ligasi benang.

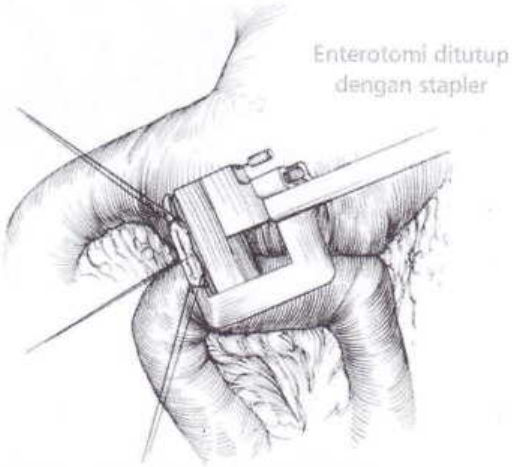

GAMBAR 65–3. Enterotomi terbuka dapat diaproksimasikan dengan menggunakan jahitan traksi, dan ketebalan penuh dinding usus perlu disejajarkan melalui stapler PI 55. Kelebihan jaringan perlu dieksisi dengan menggunakan mata pisau, dan hemostasis sebaiknya didapatkan dengan menggunakan kauter.

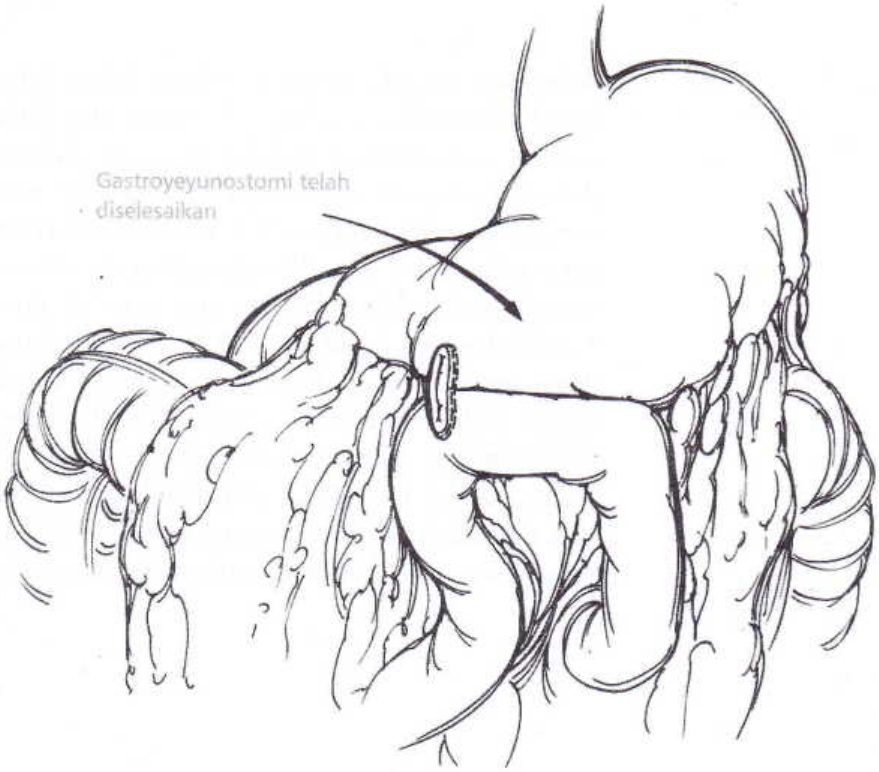

GAMBAR 65–4. Kedua barisan staples perlu diinpeksi secara cermat untuk menjamin kontinuitas anastomosis dan hemostasis. Kelayakan gastroyeyunostomi dapat diperlihatkan dengan palpasi.

66

Enterotomi pada Ileus Batu Empedu

WILLIAM C. MEYERS, M.D.

Ileus batu empedu merupakan komplikasi kelainan batu empedu yang jarang terjadi. Masalahnya adalah obstruksi usus halus yang disebabkan oleh batu empedu yang berjalan melalui fistula ke dalam saluran pencernaan. Obstruksi dapat terjadi pada setiap bagian traktus dari esofagus sampai ke rektum, tetapi tempat obstruksi yang lazim ditemukan adalah ileum karena ukuran lumen ileum yang relatif kecil jika dibanding dengan yeyunum. Masalah ini diatasi dengan menghilangkan obstruksi usus dan masalah aliran empedu yang mendasarinya. Penatalaksanaan kedua masalah ini melalui operasi pada saat yang sama biasanya dapat mengakibatkan keadaan yang membahayakan. Keadaan ini biasanya juga terjadi pada penderita tua, sering kali berkaitan dengan masalah medis yang melandasinya. Sebagai akibat proses fistula, biasanya terjadi pembentukan jaringan parut yang padat pada kuadran kanan atas, yang pada mulanya paling baik dihindari. Bilamana batu yang mengalami kalsifikasi dijumpai pada abdomen bawah dari penderita dengan obstruksi usus halus, maka diagnosis dapat bersifat klasik.

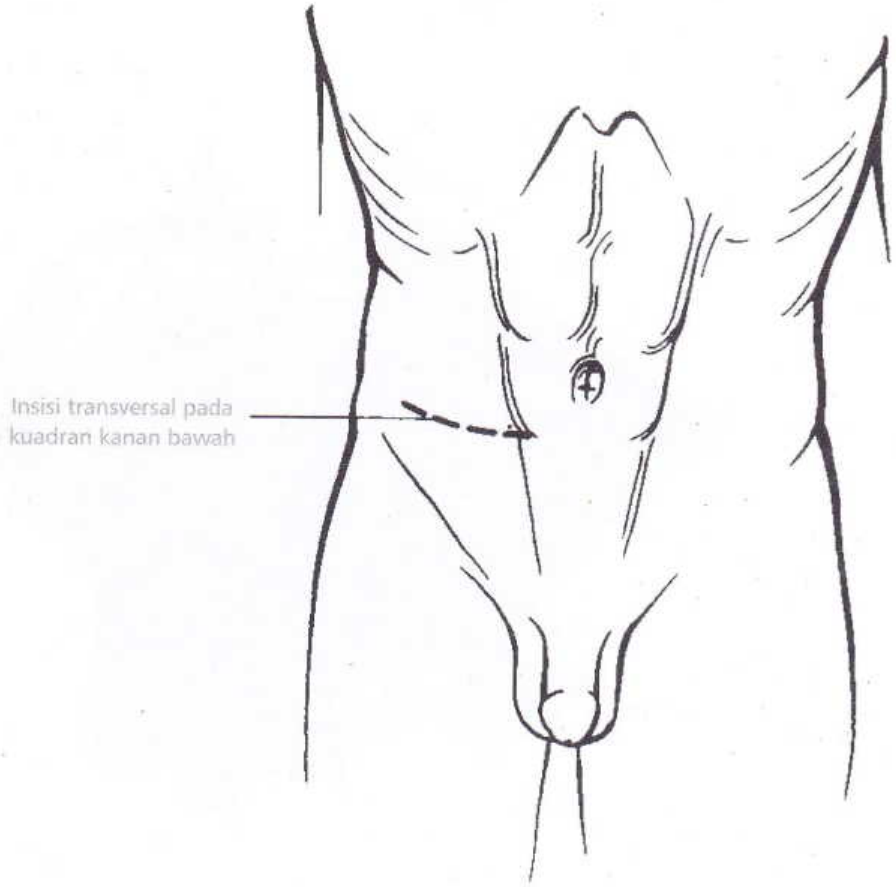

GAMBAR 66–1. Insisi biasanya dibuat transversal, yang dimulai pada kuadran kanan bawah, meskipun lokasi insisi dapat diganti sesuai dengan tempat batu bila lokasi ini diketahui selama masa pra-bedah.

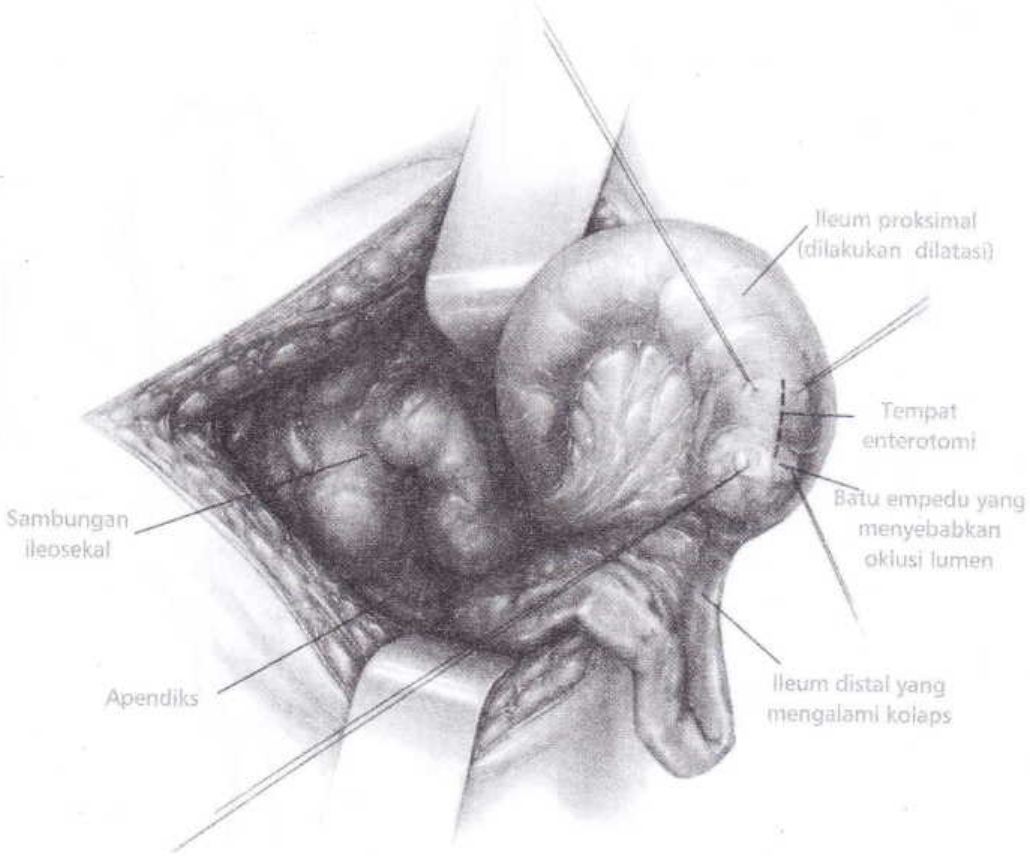

GAMBAR 66–2. Usus dikeluarkan ke lapangan operasi melalui insisi, dan tempat obstruksi ditentukan. Ileum sebelah distal obstruksi biasanya mengalami kolaps, sedangkan ileum di sebelah proksimal obstruksi mengalami distensi.

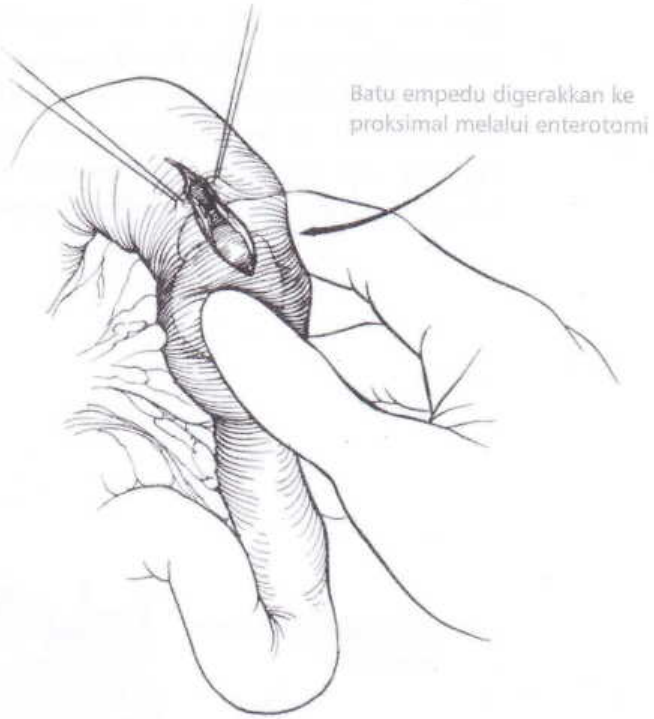

GAMBAR 66–3. Batu dapat dipalpasi pada tempat obstruksi. Jahitan traksi diletakkan untuk insisi yang dibuat beberapa sentimeter sebelah proksimal batu, yang digerakkan melalui enterotomi. Usus diperiksa secara cermat terhadap adanya batu besar yang lain, yang dapat menyebabkan obstruksi serupa. Batu proksimal dapat digerakkan ke distal dan dikeluarkan melalui enterotomi yang sama. Enterotomi ditutup dengan cara standar dengan menggunakan dua lapis jahitan, satu dengan jahitan satu-satu benang silk 2–0 dan lapisan kedua dengan tipe Connell benang chromic.

67

Gastroyeyunostomi Roux-en-Y

WILLIAM C. MEYERS, M.D.

Gastroyeyunostomi Roux-en-Y biasanya dilakukan setelah prosedur ulkus sebelumnya dikerjakan. Indikasi-indikasi yang lazim adalah refluks empedu, gastritis, atau sindrom dumping. Penderita mungkin pernah menjalani operasi Bilroth I atau Billroth II atau vagotomi dengan drainase piloroplasti atau gastroyeyunostomi sebelumnya. Konversi susunan Billroth II menjadi gastroyeyunostomi Roux-en-Y diperlihatkan pada ilustrasi ini.

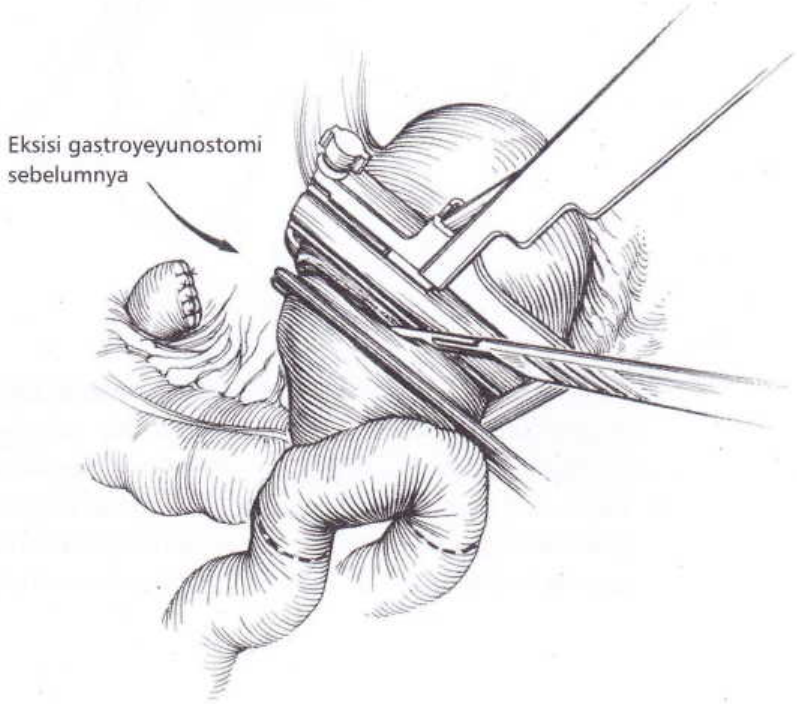

GAMBAR 67–1. Area gastroyeyunostomi biasanya dapat dilakukan diseksi dengan mudah kecuali terdapat ulserasi marginal yang bermakna. Sebuah bidang ditemukan sepanjang sisi mesenterika usus dan lambung, dengan perhatian agar tidak menimbulkan trauma pembuluh darah mesenterika.

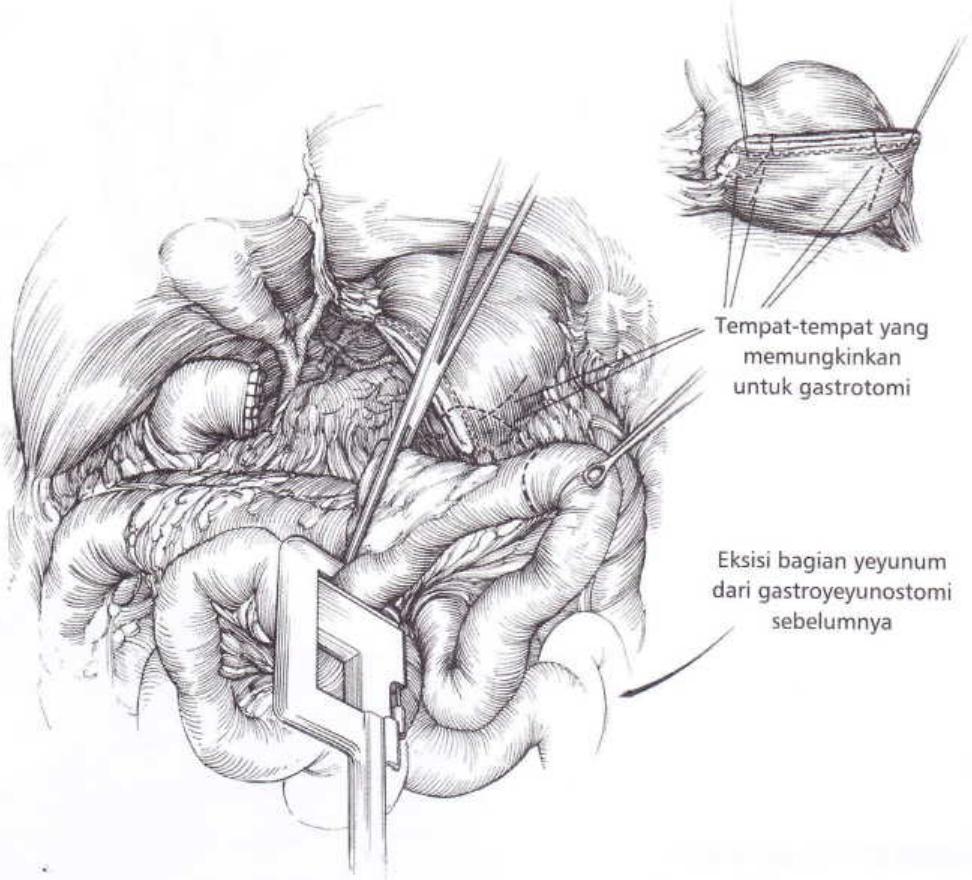

GAMBAR 67–2. Biasanya dilakukan pengangkatan bagian lambung proksimal dengan gastro-yeyunostomi serta beberapa inci yeyunum.

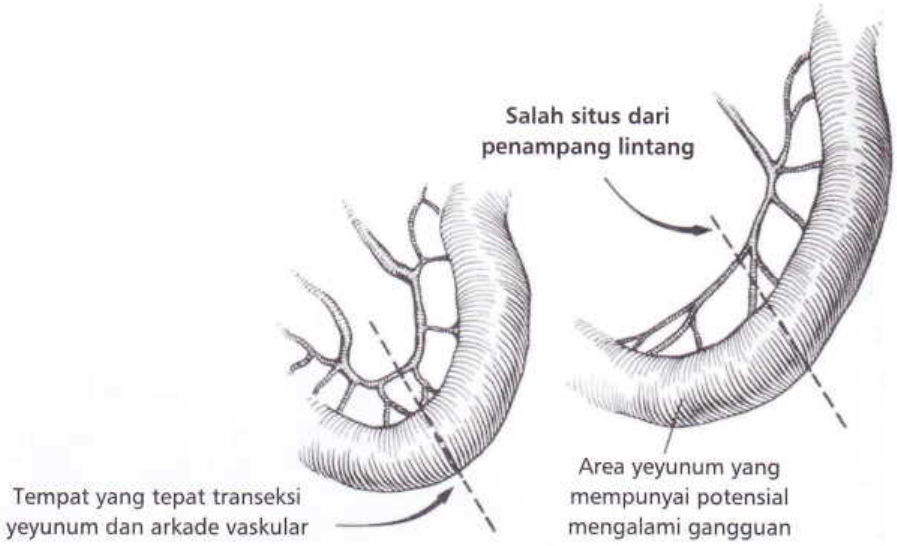

GAMBAR 67–3. Tempat untuk transeksi yeyunum dipilih untuk mengoptimalkan preservasi arkade vaskular.

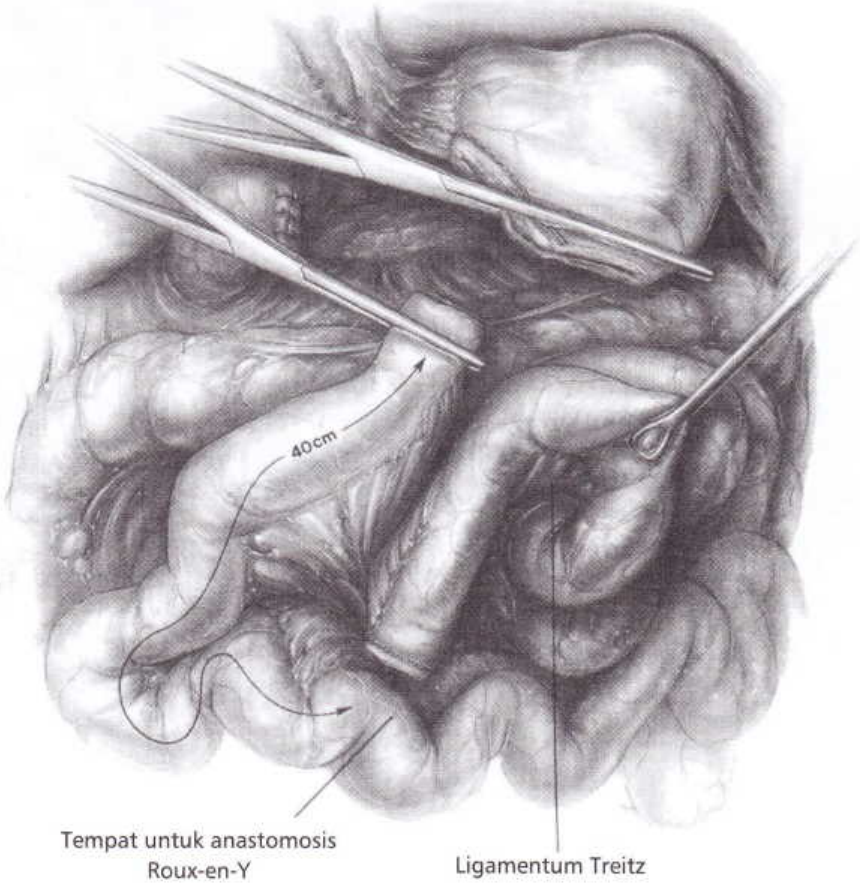

GAMBAR 67–4. Setelah dilakukan eksisi gastroyeyunostomi, ujung yeyunum distal dibawa untuk anastomosis. Beberapa tempat anastomosis dapat diterima. Anastomosis anterior sebaiknya dihindari, tetapi sekalipun begitu anastomosis ini dapat bekerja baik pada sebagian besar kasus. Fistula gastroyeyunokolika pada kasus dengan anastomosis posterior merupakan masalah klinis yang ditemukan sebelum era vagotomi, tetapi dewasa ini hal tersebut sudah tidak menjadikan masalah. Perlu dijamin dapat terbentuk panjang sekurang-kurangnya 40 cm (18 inci) antara gastroyeyunostomi dengan yeyunoyeyunostomi untuk mengurangi risiko refluks empedu.

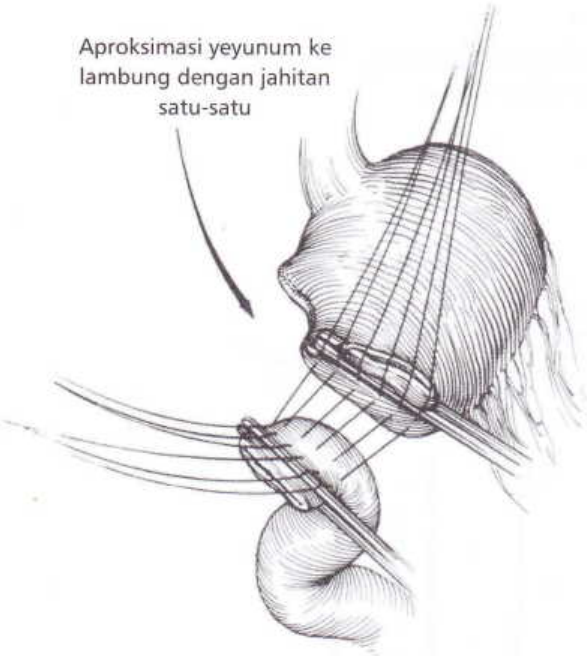

GAMBAR 67–5

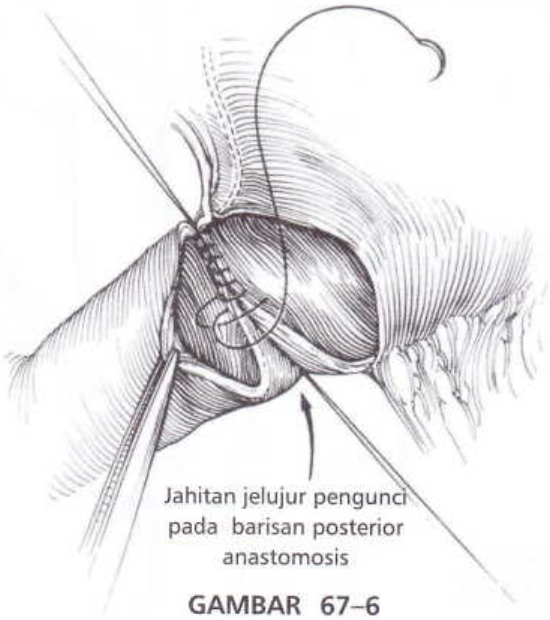

GAMBAR 67–6

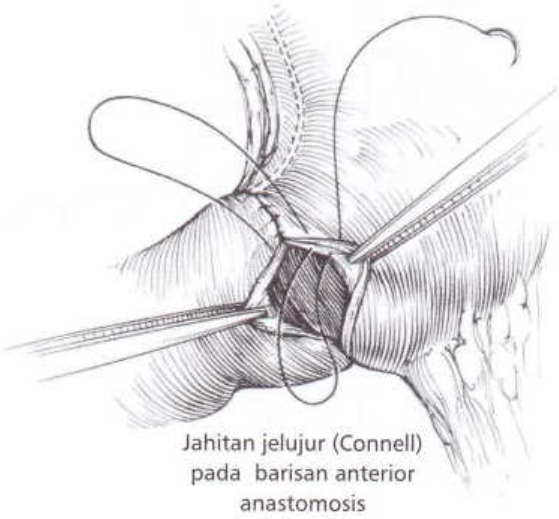

GAMBAR 67–7

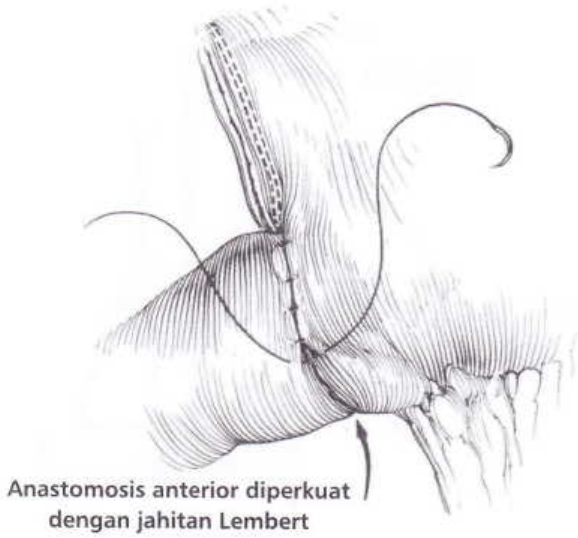

GAMBAR 67–8

GAMBAR 67–5. Baik gastroyeyunostomi maupun yeyunoyeyunostomi dilakukan dalam cara standar dengan jahitan benang atau dengan stapler. Tidak jarang dikerjakan anastomosis yang dijahit tangan untuk gastroyeyunostomi dan prosedur stapler untuk yeyunoyeyunostomi. Pada gambar diperlihatkan anastomosis yang dijahit tangan di sepanjang kurvatura mayor lambung setelah bagian garis anastomosis staples TA – 90 dieksisi.

GAMBAR 67–6. Sudut-sudut luka perlu diperkuat dengan jahitan ekstra benang silk bilamana anastomosis yang dijahit tangan bertemu dengan garis anastomosis staples.

GAMBAR 67–7. Jahitan jelujur Connell benang chromic diletakkan pada dinding anterior anastomosis.

GAMBAR 67–8. Selanjutnya anastomosis diperkuat dengan jahitan Lembert.

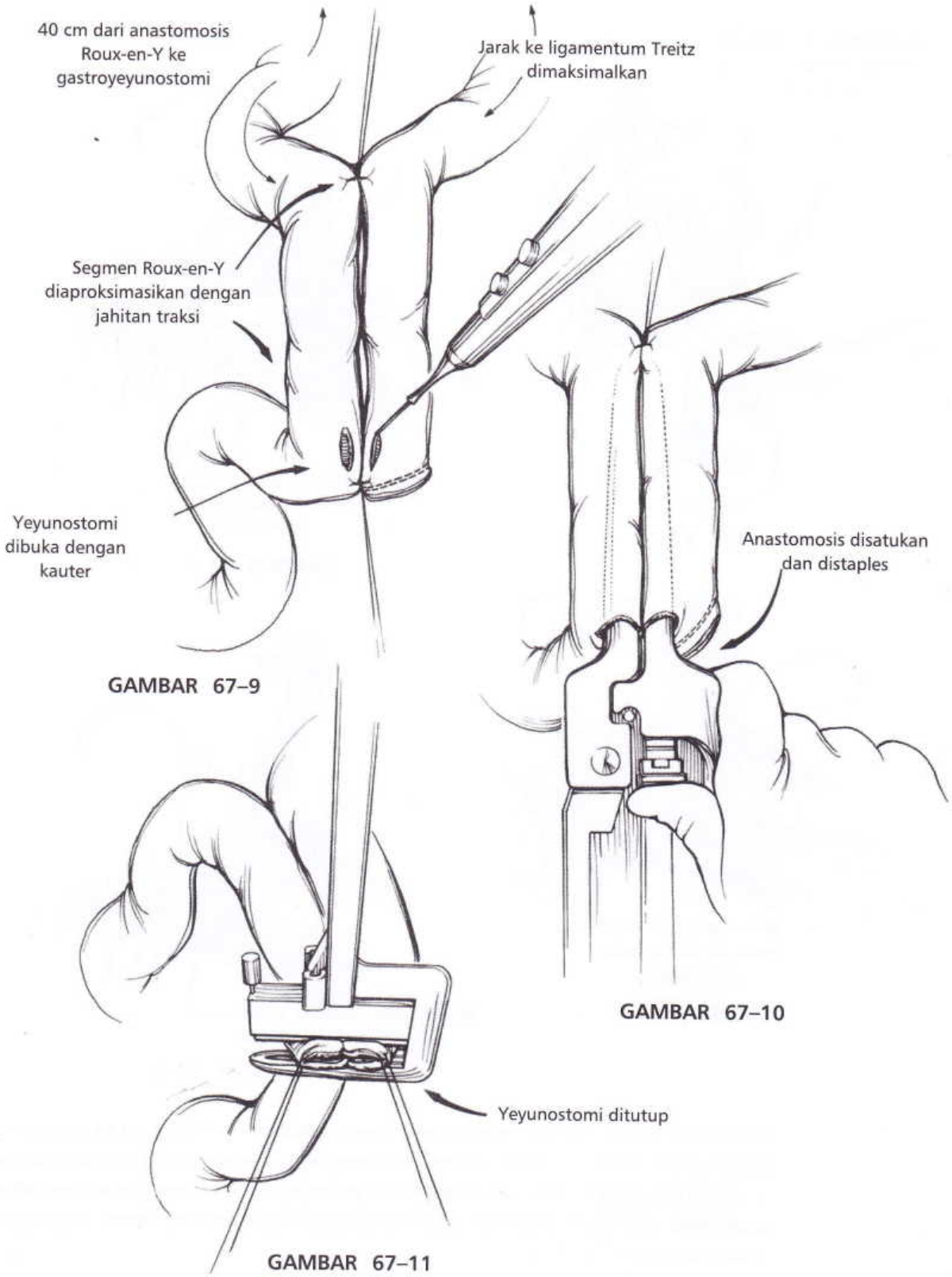

GAMBAR 67–9 sampai 67–11. *Lihat penjelasan di halaman selanjutnya.*

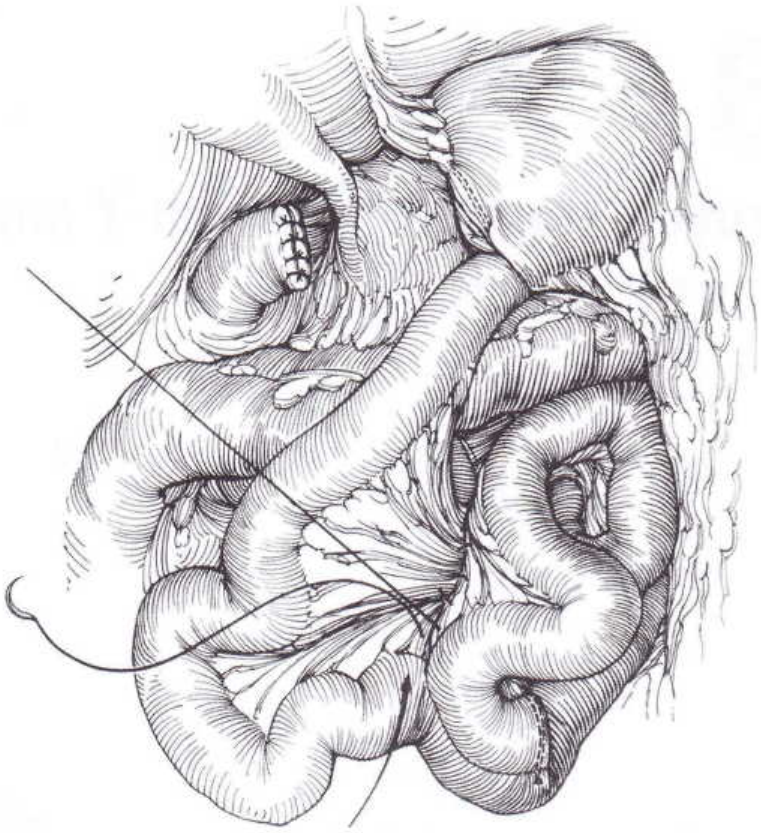

GAMBAR 67–12. Satu-satunya defek mesenterium yang perlu ditutup adalah defek mesenterium yang terletak antara segmen Roux dengan yeyunum proksimal.

GAMBAR 67–9. Yeyunostomi sebaiknya dilakukan sekurang-kurangnya 40 cm dari gastroyeyunostomi. Jahitan traksi diletakkan untuk mengaproksimasikan segmen-segmen Roux-en-Y, dan enterotomi dibuat dengan menggunakan kauter pada titik anastomosis.

GAMBAR 67–10. Stapler GIA disisipkan melalui yeyunostomi, ditutup, dan ditembakkan.

GAMBAR 67–11. Stapler TA – 55 digunakan untuk menutup yeyunostomi setelah dilakukan inspeksi untuk memastikan hemostasis.

68

Gastroyeyunostomi Roux-en-Y (STAPLER)

HILLIARD F. SEIGLER, M.D.

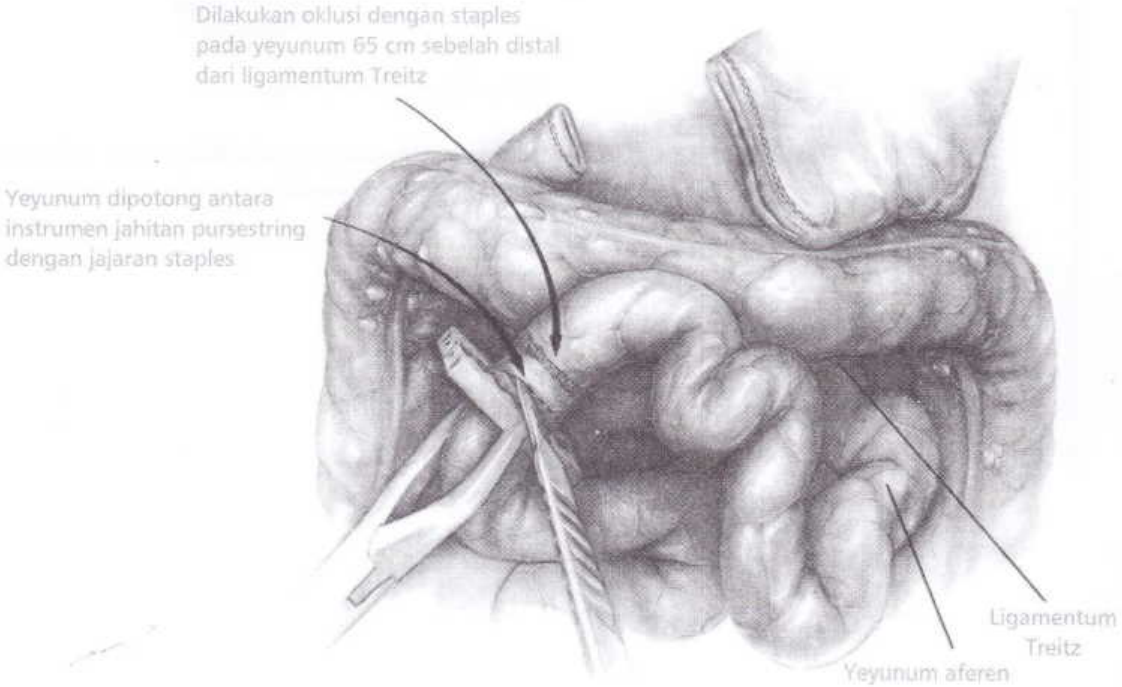

GAMBAR 68–1. Gastrektomi parsial telah diselesaikan. Stump duodenum ditutup rapat dengan staples, sebagaimana adanya kantong lambung yang telah distaples. Area yeyunum sekitar 40 cm dari ligamentum Treitz dimobilisasi, instrumen jahitan pursestring dipasang pada yeyunum distal, dan yeyunum proksimal dapat distaples baik dengan stapler PI 30 atau PI 55, tergantung pada ukuran usus.

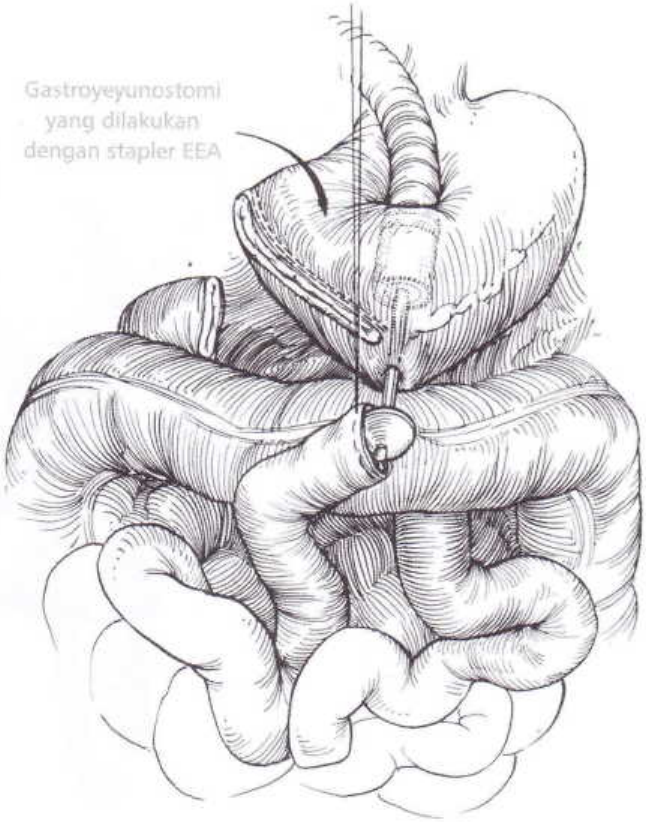

GAMBAR 68–2. Gastrotomi dikerjakan pada permukaan anterior kantong lambung, dan instrumen EEA dimasukkan dengan landasan stapler tidak di tempat. Tangkai tengah dijulurkan sepenuhnya ke bagian posterior dan inferior kantong lambung 2 sampai 3 cm dari barisan staples yang telah dipasang sebelumnya. Dengan Bovie, tangkai tengah ditusukkan melalui dinding lambung posterior; jahitan pursestring diikat erat di tempat, dengan demikian mencegah robekan dinding lambung pada lokasi tangkai tengah. Selanjutnya landasan stapler dipasang; dengan klem Allis atau Babcock, ujung yeyunum distal yang terbuka diselipkan secara cermat dan jahitan pursestring diikatkan lemah lembut pada tangkai tengah. Cartridge EEA dan landasannya diaproksimasikan, dan instrumen ditembakkan. Instrumen EEA dikeluarkan, dan seluruh keliling jaringan diinspeksi secara cermat untuk memastikan anastomosis telah tersambung seluruhnya. Anastomosis dilihat langsung melalui lubang gastrotomi setelah instrumen EEA dikeluarkan.

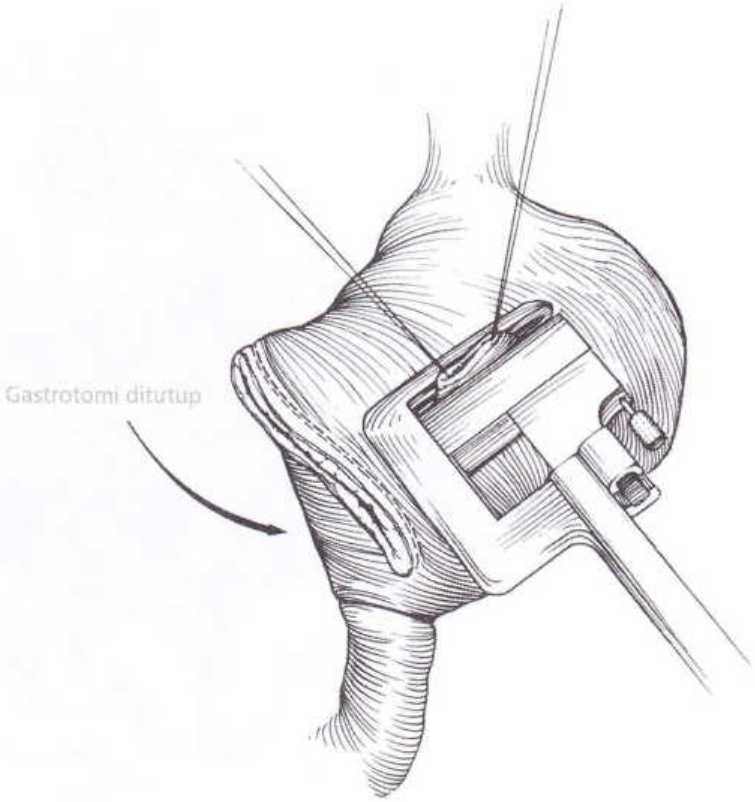

GAMBAR 68–3. Gastrotomi dapat ditutup dengan menggunakan aproksimasi jahitan atau klem Allis untuk meletakkan jaringan melalui stapler PI 55.

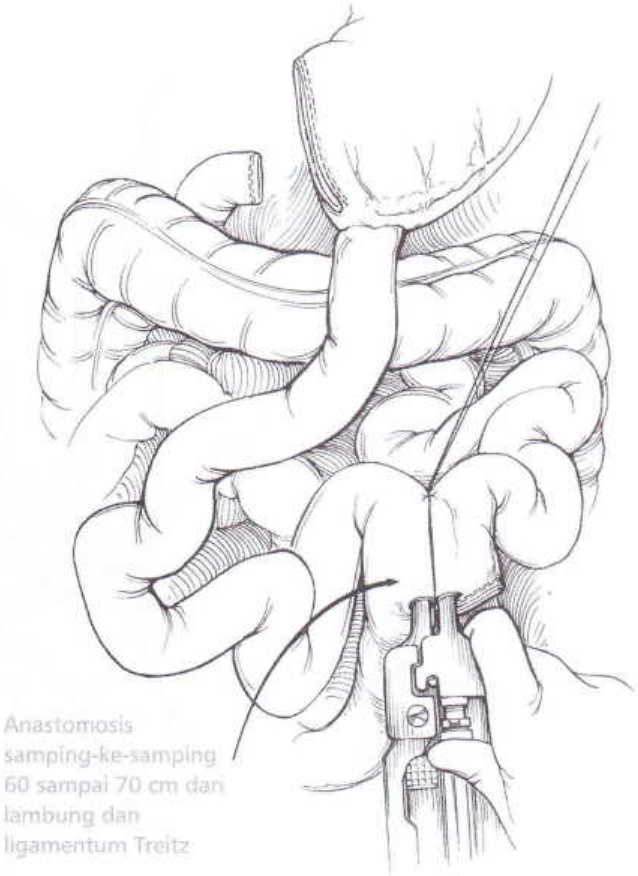

GAMBAR 68–4. Dibentuk anastomosis samping-ke-samping untuk merekonstruksi yeyunum. Enterotomi dibuat dengan Bovie dalam posisi anti-mesenterika setelah jahitan pencanangnya diletakkan. Baik instrumen GIA 5 cm atau 10 cm dapat digunakan dalam konstruksi anastomosis.

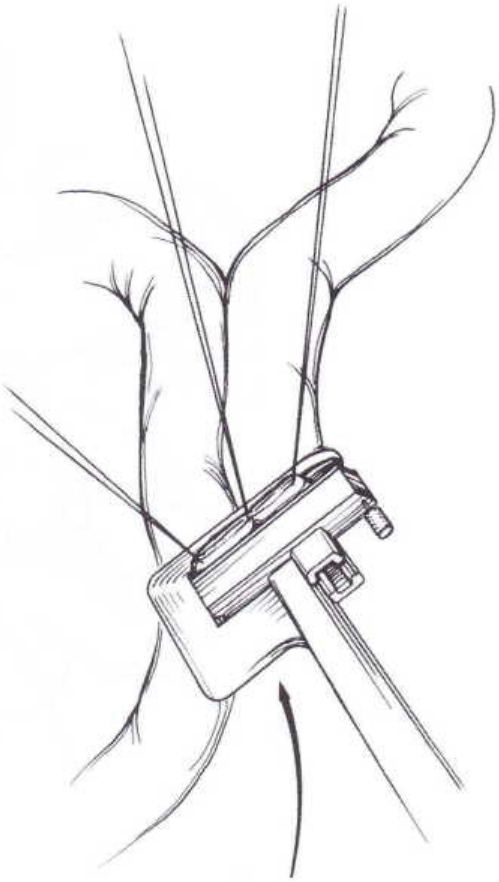

GAMBAR 68–5. Jajaran staples yang terpasang perlu diinspeksi secara cermat untuk menjamin tercapainya hemostasis sebelum enterotomi ditutup dengan stapler PI 55.

69

Divertikulektomi Meckel

THEODORE N. PAPPAS, M.D

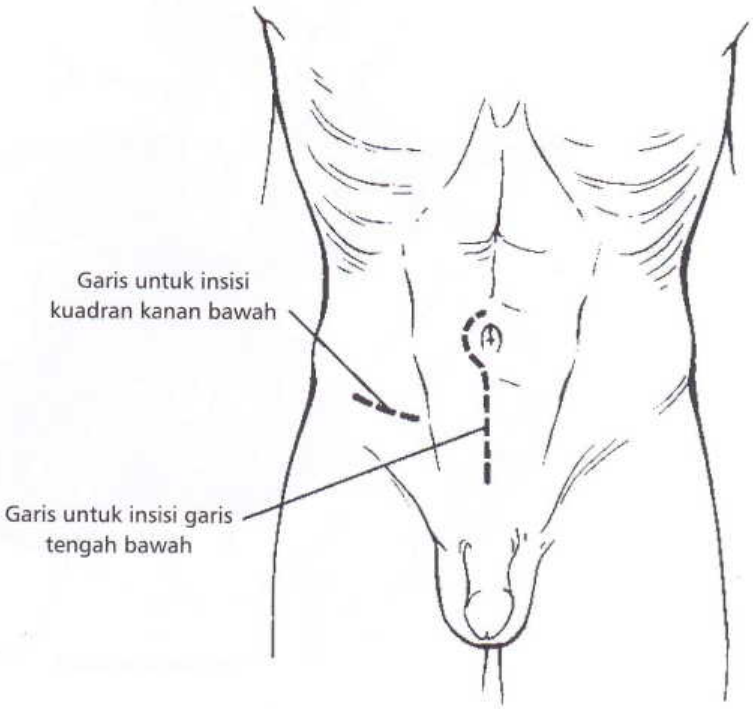

GAMBAR 69–1. Pada keadaan yang jarang bilamana penderita dieksplorasi setelah diagnosis pra-bedah divertikulum Meckel karena perdarahan atau divertikulitis, dapat dilakukan insisi periumbilikal atau insisi garis tengah bawah. Divertikulektomi Meckel biasanya dilakukan selama eksplorasi apendisitis melalui insisi kuadran kanan bawah atau diangkat melalui insisi garis tengah selama eksplorasi untuk abdomen akut. Kadang kala, divertikulum diangkat secara kebetulan selama operasi karena penyebab lainnya. Ileum terminalis dan divertikulum Meckel dimobilisasi ke luka operasi.

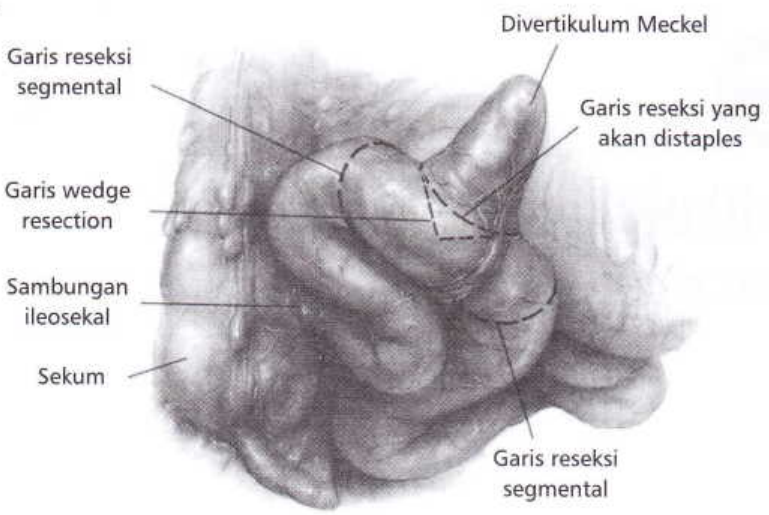

GAMBAR 69–2

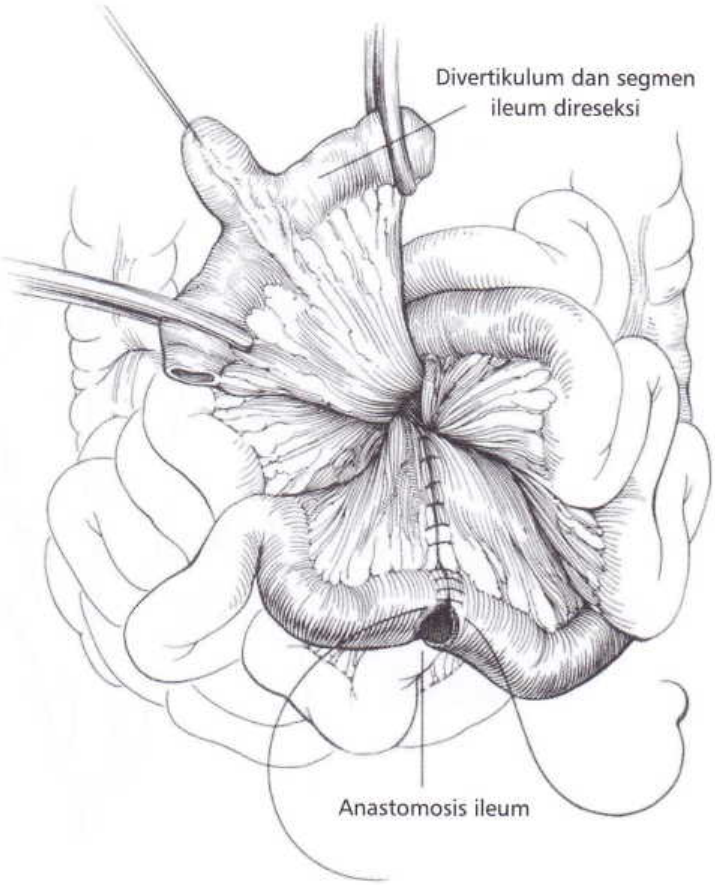

GAMBAR 69–3

GAMBAR 69–2 dan 69–3. Keputusan dibuat pada saat ini apakah kontinuitas usus halus sebaiknya tetap intak dan sebaiknya hanya divertikulum yang dieksisi, atau apakah reseksi usus halus perlu dilakukan (*lihat* Gambar 69–3). Perlu ditekankan bahwa arteri dan vena pada mesenterium divertikulum Meckel perlu diligasi secara terpisah untuk mencegah perdarahan intramesenterika. Sebagian besar divertikulum Meckel dapat dieksisi dengan transeksi dasar divertikulum, yang dapat dikerjakan dengan mudah dengan stapler TA – 30.

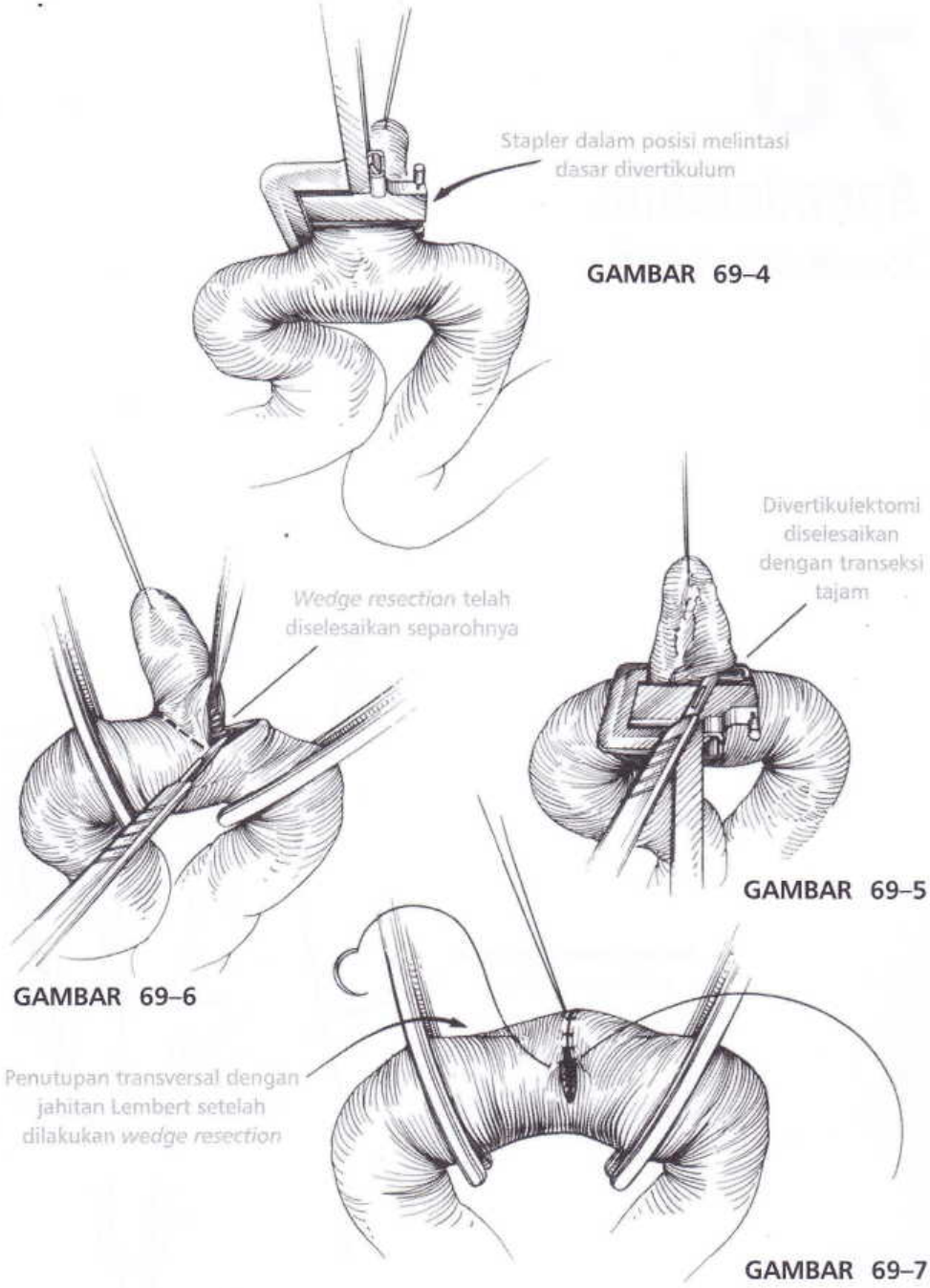

GAMBAR 69–4. Stapler diletakkan melintasi dasar divertikulum, yang dilakukan dengan hati-hati agar tidak merusak lumen usus halus.

GAMBAR 69–5. Stapler ditembakkan, dan spesimen diangkat dengan mata pisau No. 15. Garis staples tidak perlu diinversikan pada keadaan ini.

GAMBAR 69–6. Jika peradangan pada dasar divertikulum Meckel memerlukan *wedge resection* usus halus, divertikulum dapat diangkat dengan cara ini dan usus direanastomosis, dengan menghindari kerusakan lumen usus. Perdarahan aktif sekunder dari mukosa lambung pada divertikulum Meckel sebaiknya diterapi dengan reseksi segmental.

GAMBAR 69–7. Usus direanastomosis dengan menutup ujung usus yang terbuka secara transversal dengan satu lapis jahitan Lembert satu-satu dengan benang Silk 3–0.

70

Apendektomi

JOHN P. GRANT, M.D.

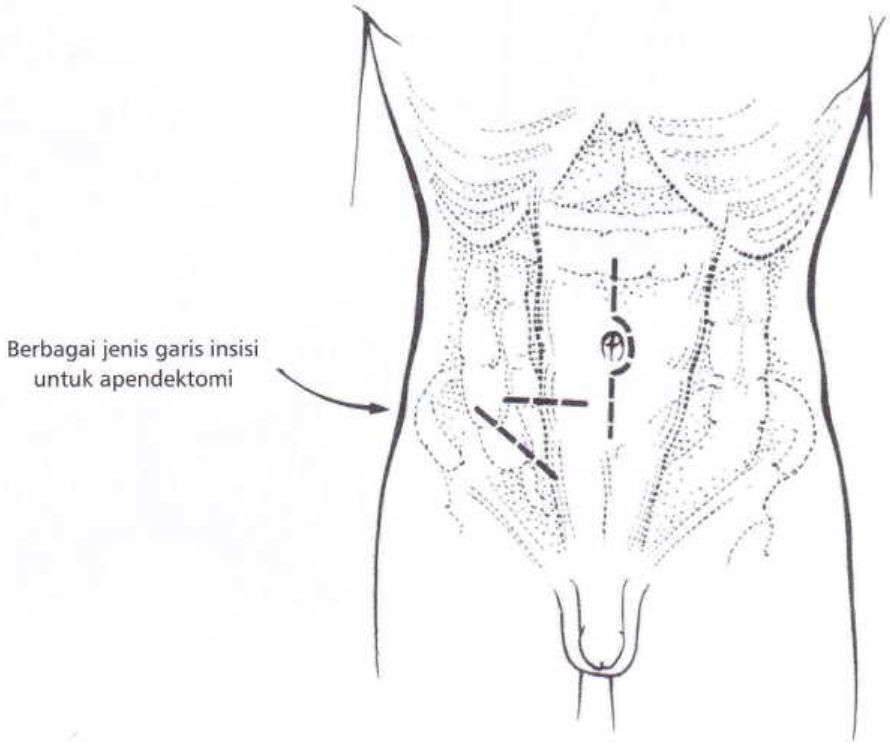

GAMBAR 70–1. Insisi dapat diletakkan pada salah satu dari beberapa lokasi. Beberapa ahli lebih suka insisi kuadran kanan bawah dengan teknik memisahkan otot (splitting). Ahli lainnya lebih menyukai insisi transversal kuadran kanan bawah yang melintasi otot rektus dengan refleksi otot ke medial. Bilamana diagnosis diragukan, insisi garis tengah tentunya tepat.

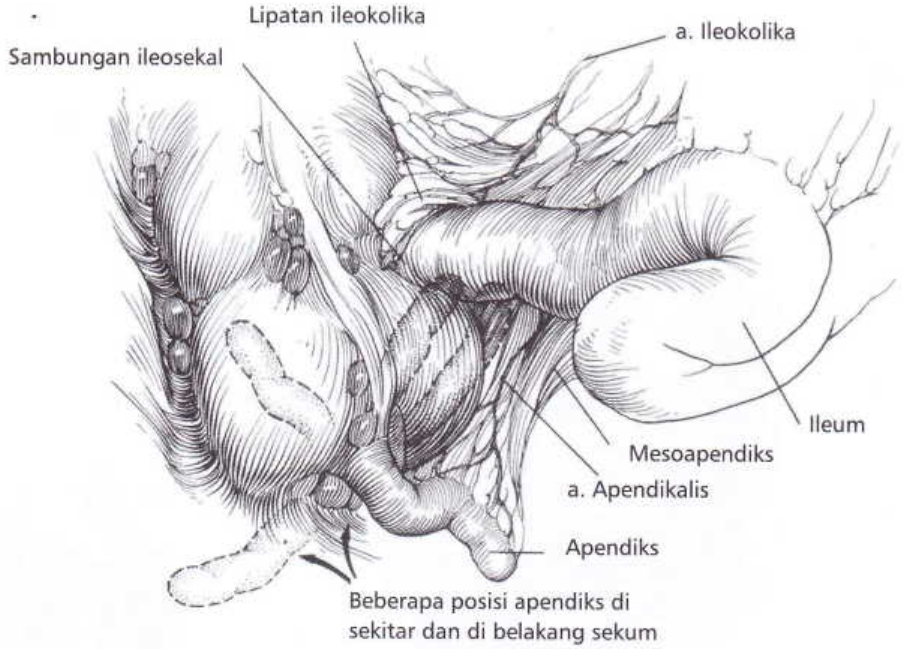

GAMBAR 70–2. Apendiks terletak pada sambungan taeniae dinding kolon pada ujung sekum. Apendiks mendapatkan vaskularisasi dari arteri apendikalis, yang harus diligasi selama pengangkatan apendiks. Apendiks dapat terletak pada hampir semua posisi, termasuk retrosekal, menjulur ke atas ke fleksura hepatika dari kolon.

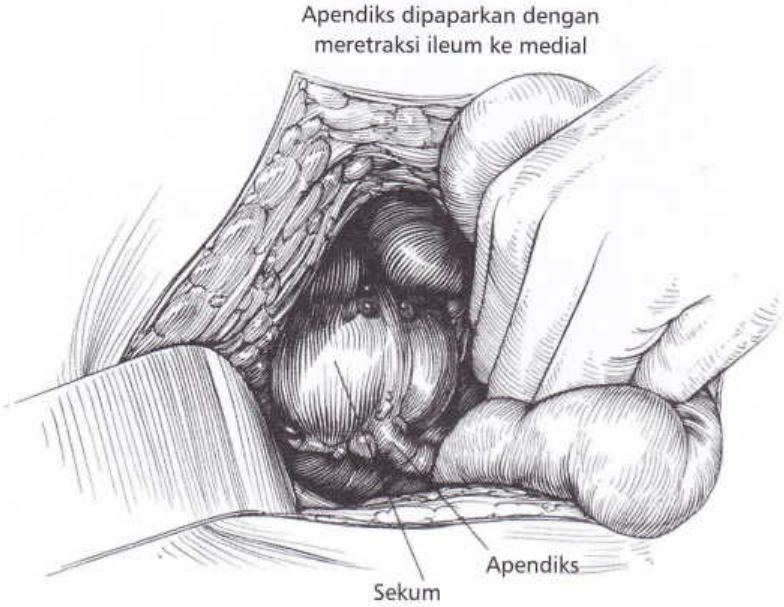

GAMBAR 70–3. Pada saat abdomen dibuka, usus halus dimobilisasi ke medial; sekum diidentifikasi di kuadran kanan bawah. Apendiks sering kali terlihat jelas, tetapi, jika tidak terlihat, apendiks dapat diidentifikasi dengan mudah melalui palpasi, karena apendiks membengkak dan teraba padat. Perlekatan omentum biasanya dapat dilakukan diseksi bebas secara tumpul.

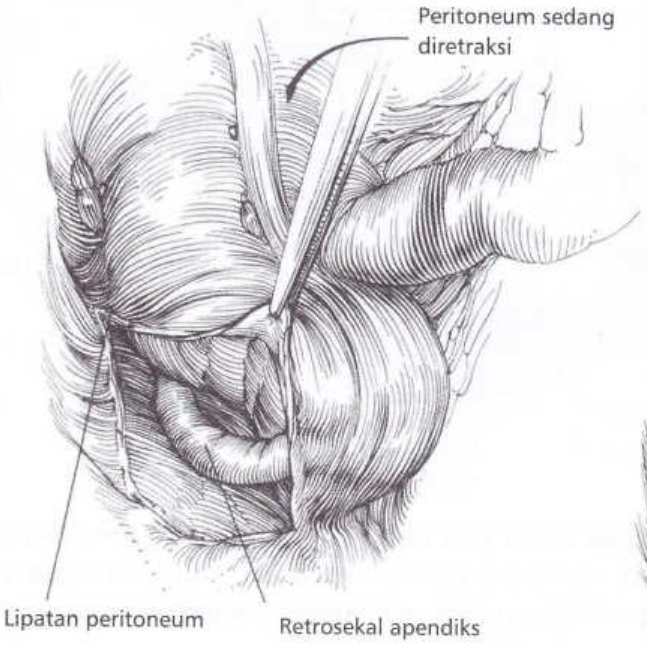

GAMBAR 70–4

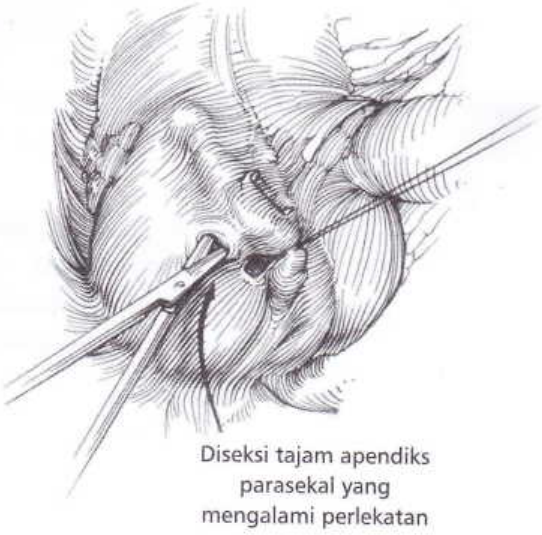

GAMBAR 70–5

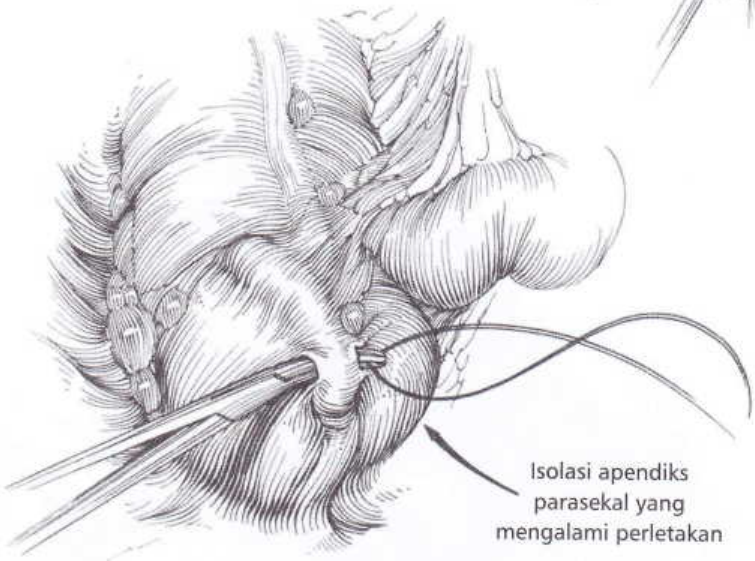

GAMBAR 70–6

GAMBAR 70–4. Jika apendiks terletak retrosekal, lipatan peritoneum lateral harus diinsisi dan sekum dimobilisasi ke medial dan anterior. Selanjutnya apendiks dapat dibebaskan dengan diseksi tumpul dan tajam.

GAMBAR 70–5 dan 70–6. Jika apendiks terletak parasekal, perlekatan dapat dilakukan diseksi tumpul untuk memaparkan apendiks.

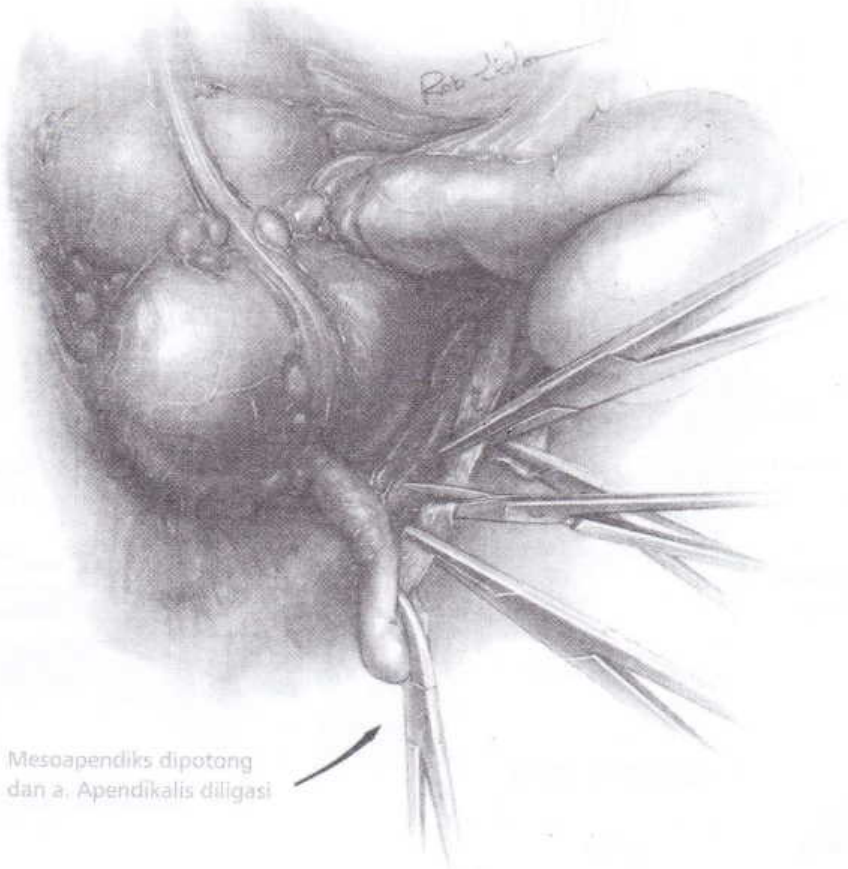

GAMBAR 70–7. Setelah apendiks dimobilisasi, mesoapendiks dipotong di antara dua klem dan diligasi secara cermat untuk menjamin hemostasis. Pemotongan dilanjutkan sampai leher apendiks pada sambungannya dengan sekum terlepas semuanya.

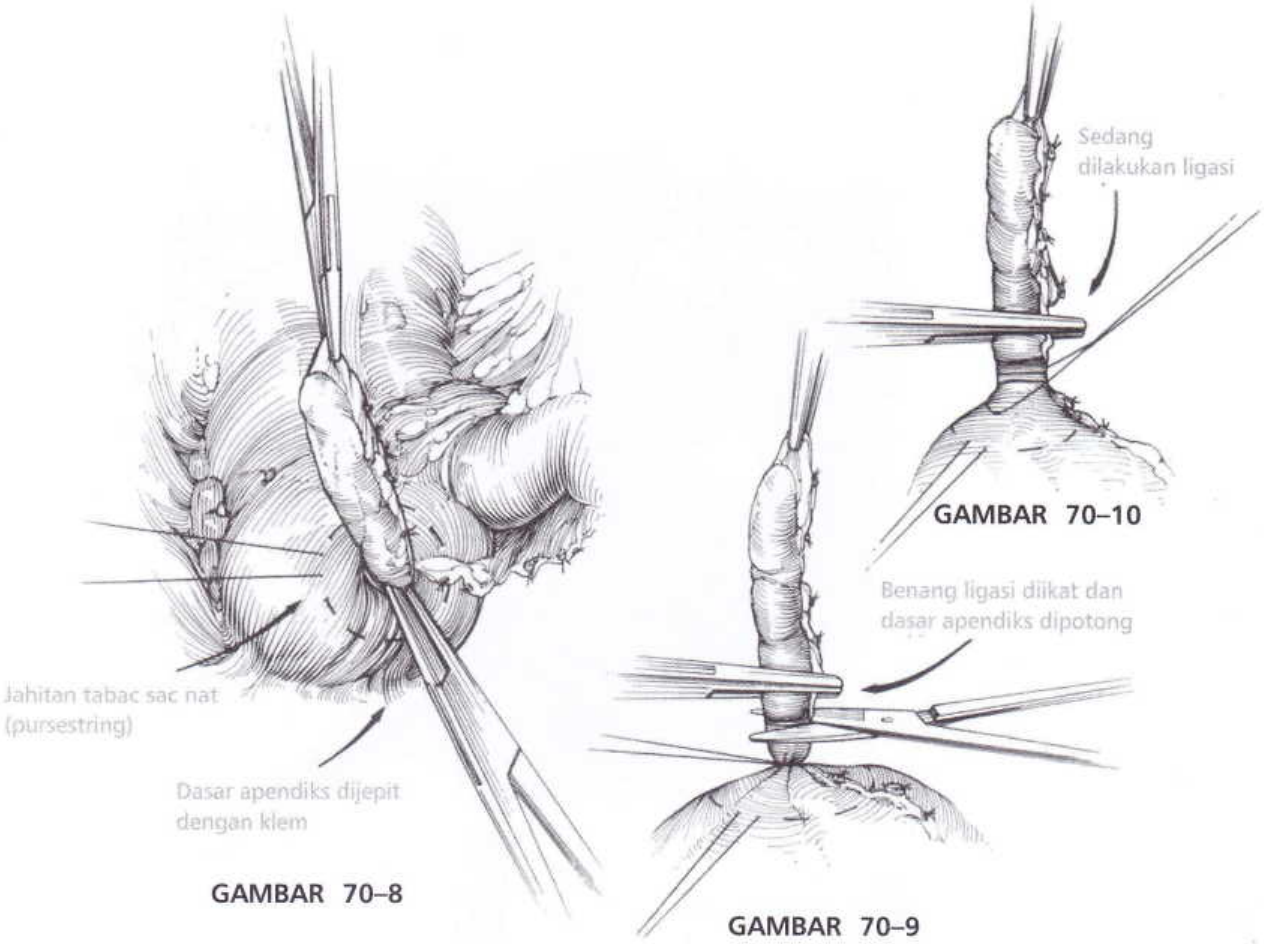

GAMBAR 70–8 sampai 70–10. Jahitan pursestring diletakkan di dasar apendiks sekitar 1 cm dari sambungannya untuk memungkinkan dilakukan invaginasi stump apendiks. Dua klem diletakkan pada dasar apendiks untuk menjepit jaringan apendiks. Klem bawah dilepas, dan dilakukan ligasi benang chromic catgut 1 – 0.

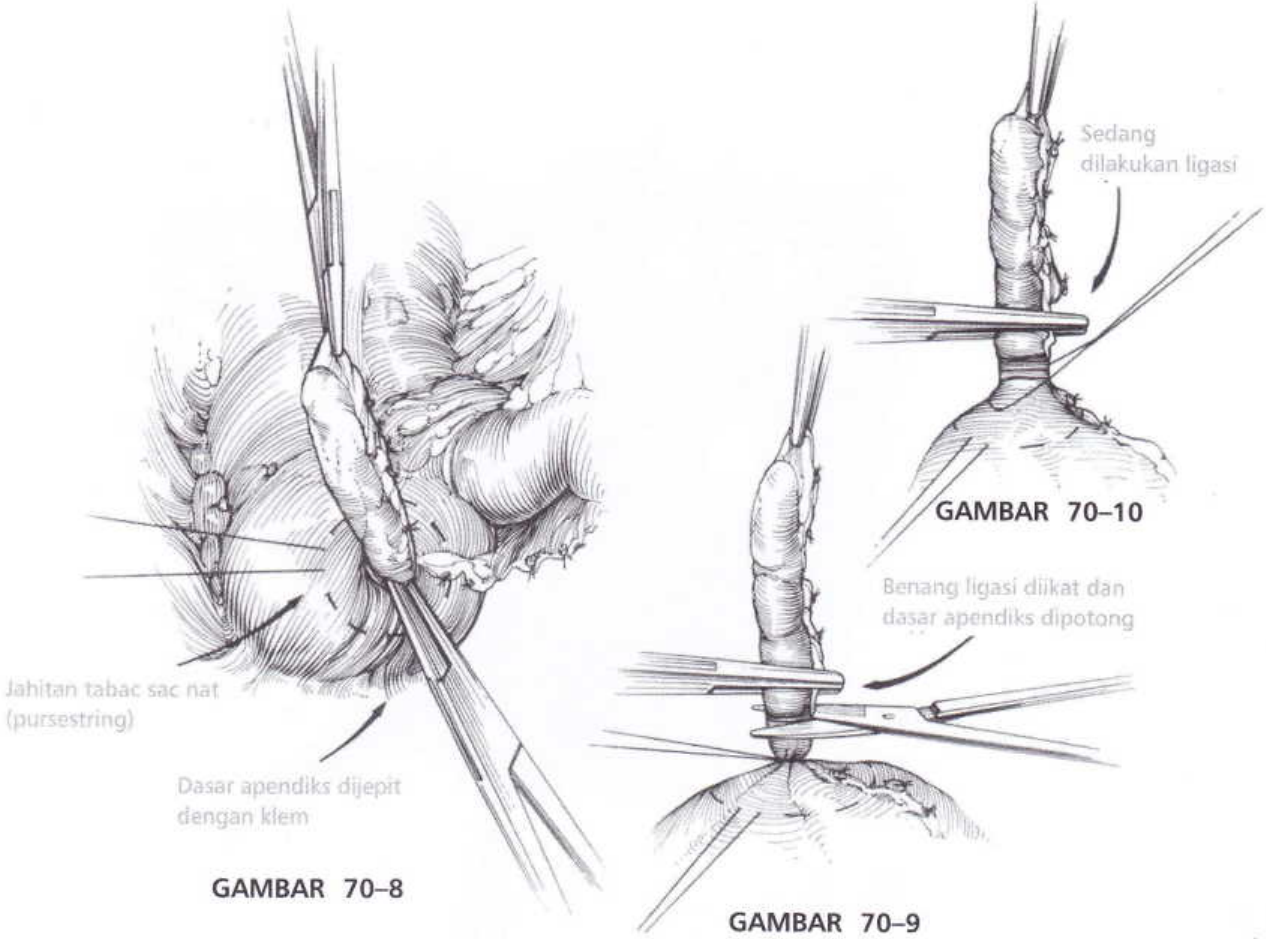

GAMBAR 70–8 sampai 70–10. Jahitan pursestring diletakkan di dasar apendiks sekitar 1 cm dari sambungannya untuk memungkinkan dilakukan invaginasi stump apendiks. Dua klem diletakkan pada dasar apendiks untuk menjepit jaringan apendiks. Klem bawah dilepas, dan dilakukan ligasi benang chromic catgut 1 – 0.

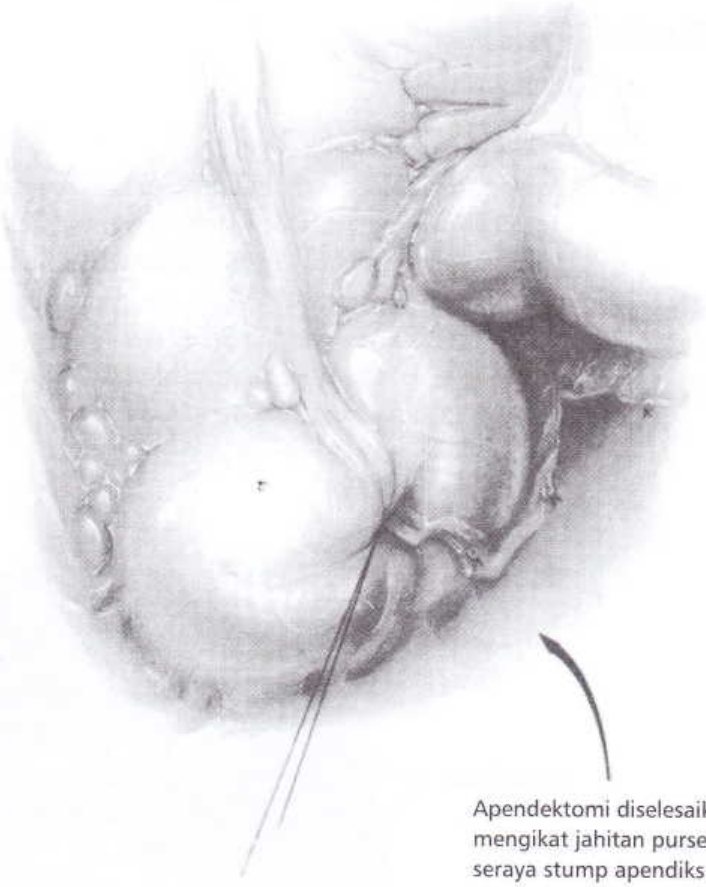

Apendektomi diselesaikan dengan mengikat jahitan pursetring seraya stump apendiks diinvaginasikan

GAMBAR 70–11. Apendiks dipotong dan stump diinvaginasikan dengan mengikat rapat-rapat jahitan pursestring. Drain jarang diindikasikan. Ileum distal diperiksa terhadap adanya divertikulum Meckel. Luka operasi ditutup lapis demi lapis, dengan meninggalkan kulit terbuka jika terdapat abses.

71

Apendektomi Laparoskopik

THEODORE N. PAPPAS, M.D.

Apendektomi laparoskopik merupakan alternatif dari apendektomi terbuka yang dapat digunakan pada penderita tertentu. Teknik ini dapat diterapkan terutama pada wanita dimana menunjukkan diagnosis yang meragukan. Dengan pipa nasogastrik dan kateter Foley yang dipasang di tempat, penderita diletakkan dalam posisi Trendelenburg. Insisi infraumbilikal kecil dibuat, dan jarum Veress dipasang. Abdomen diinsuflasi dengan tiga liter karbon dioksida atau sampai tekanan insuflasi melebihi 10 mm Hg.

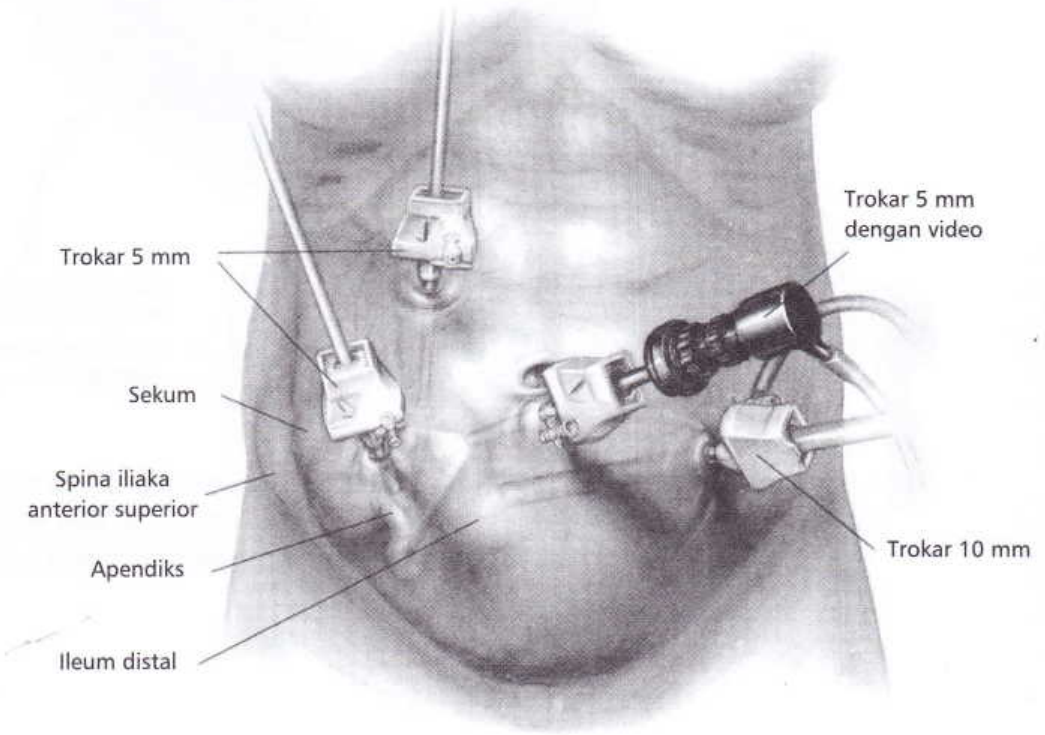

GAMBAR 71–1. Trokar 5 mm diletakkan pada insisi umbilikal, dan laparoskop video 5 mm dipasang. Dua trokar 5 mm yang lain diletakkan pada sisi kanan abdomen. Teknik alternatif adalah meletakkan trokar Hasson pada umbilikus untuk memungkinkan pengangkakan apendiks yang menebal melalui insisi umbilikus.

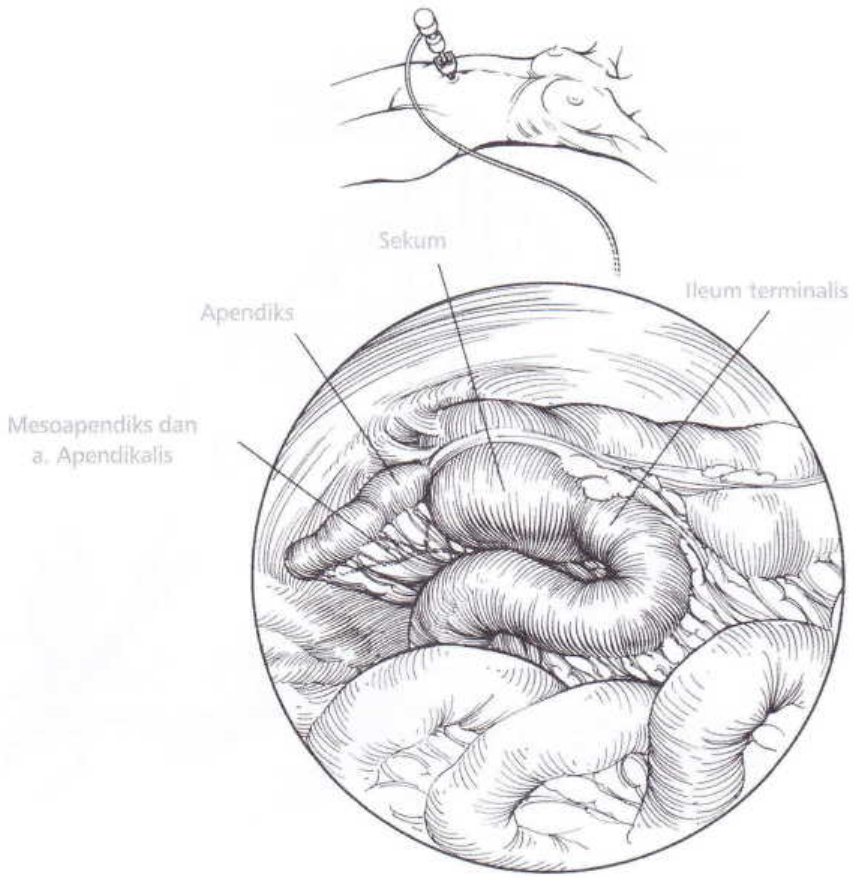

GAMBAR 71–2. Trokar 10 mm diletakkan pada kuadran kiri bawah secara tegak lurus, sehingga menghindari keperluan penutupan fasia di akhir prosedur. Abdomen dieksplorasi secara visual, dan apendisitis dikonfirmasikan. Endoloop diletakkan melalui trokar 5 mm, dan ujung apendiks dijerat untuk retraksi. Selanjutnya mesoapendiks terlihat dengan mudah.

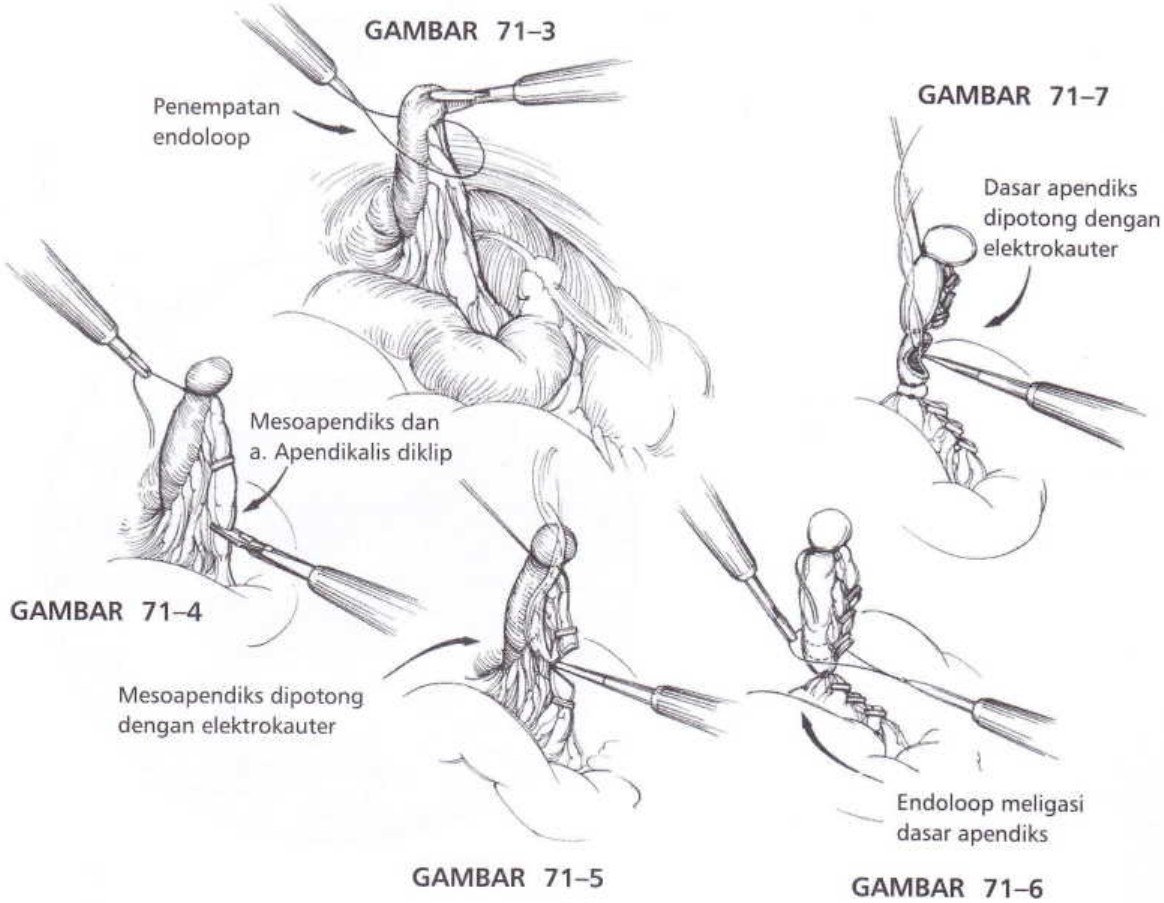

GAMBAR 71–3 sampai 71–6. Mesoapendiks dilakukan diseksi melalui port 10-mm. Arteri apendikalis dan lemak yang menyertainya dikontrol dengan elektrokauter dan klip. Bilamana dasar apendiks terlihat dengan mudah, tiga endoloop tambahan diletakkan berurutan pada apendiks. Dua endoloop diletakkan pada sisi sekal, dan satunya ditempatkan pada sisi spesimen. Endoloop ini diikat rapat-rapat, dan spesimen dipotong. Stapler linear endoskopik dapat digunakan melalui port 12-mm pada kuadran kiri bawah untuk mengontrol stump apendik dan arteri apendikalis.

GAMBAR 71–7. Elektrokauter digunakan untuk kauterisasi mukosa pada stump apendiks.

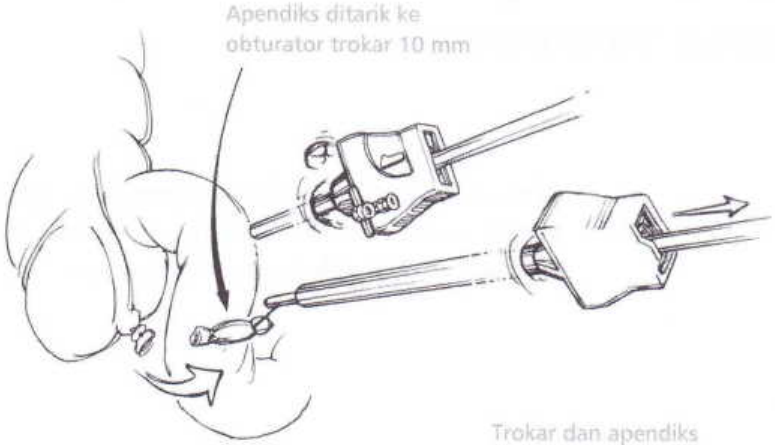

GAMBAR 71–8

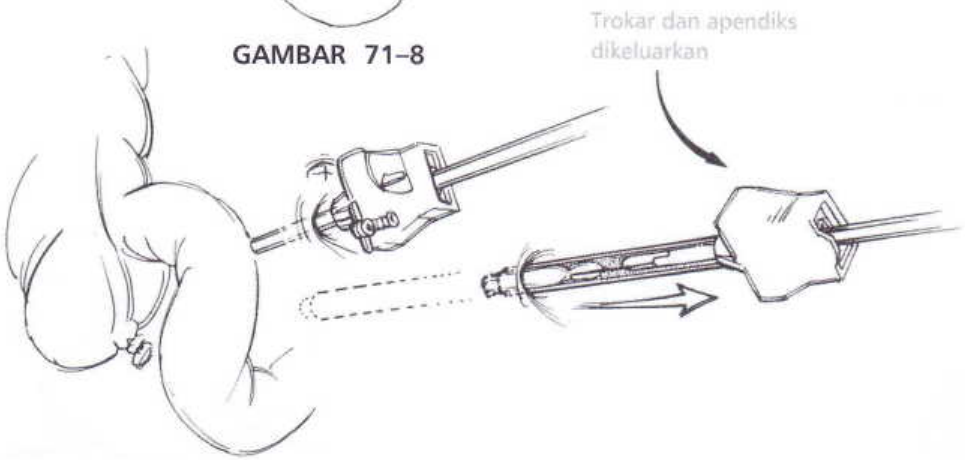

GAMBAR 71–9

GAMBAR 71–8 dan 71–9. Spesimen ditarik ke obturator trokar 10 mm dan diekstraksi. Teknik alternatif adalah memasukkan apendiks ke dalam kantong karet yang dapat diletakkan melalui port 10 mm atau ditarik langsung ke luar dari mukosa kulit. Selanjutnya kuadran kanan bawah diirigasi secara menyeluruh, dan trokar dikeluarkan. Steri-Strips ditutupkan pada kulit.

72

Reduksi Invaginasi

NICHOLAS A. SHORTER, M.D.

Maneuver diagnostik dan terapeutik yang utama untuk intususepsi idiopatik adalah enema kontras. Bilamana reduksi sepenuhnya dari intususepsi tidak berhasil, operasi reduksi perlu dikerjakan.

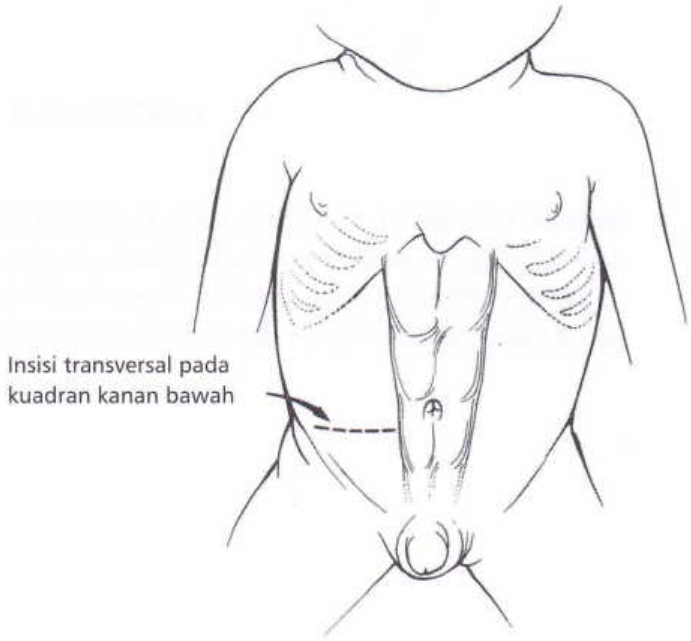

GAMBAR 72–1. Abdomen dibuka melalui insisi transversal kuadran kanan bawah yang memadai.

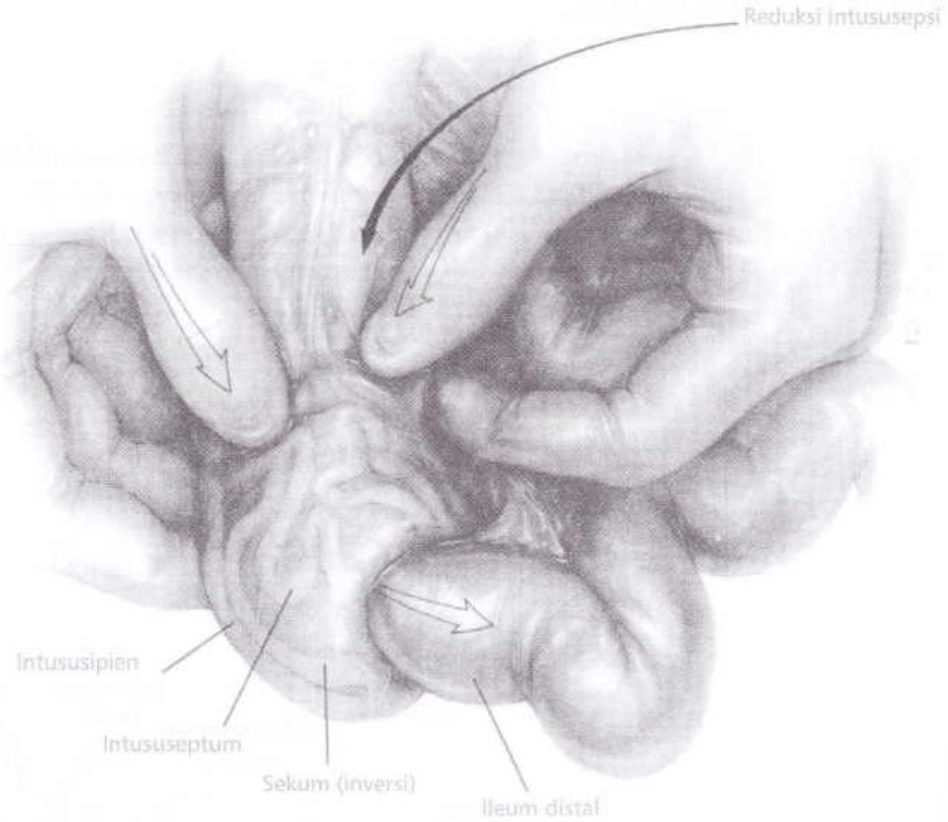

GAMBAR 72–2. Invaginasi direduksi perlahan-lahan dengan *mendorongnya* ke belakang tetapi tidak *menariknya*, yang dapat merusak usus yang edema dan rapuh. Reseksi diindikasikan hanya untuk iskemia yang ireversibel atau pada keadaan yang jarang bilamana keadaan patologik (polip, tumor, divertikulum Meckel) ditemukan.

Reduksi saja telah mencukupi; fiksasi usus ke setiap arah tidak diperlukan, karena fiksasi tidak menurunkan risiko kekambuhan. Apendektomi biasanya dilakukan.

73

Koreksi Malrotasi dengan Volvulus Usus Tengah

ARTHUR J. ROSS III, M.D.

Malrotasi adalah kelainan bawaan yang berpotensi letal yang dapat terjadi dengan manifestasi muntah intermiten atau sebagai abdomen akut yang disebabkan oleh volvulus usus tengah dengan iskemia usus. Keadaan ini kadang kala terdiagnosis karena penyebab yang sama sekali tidak berkaitan. Bilamana diagnosis dipastikan, terapi bedah perlu direncanakan.

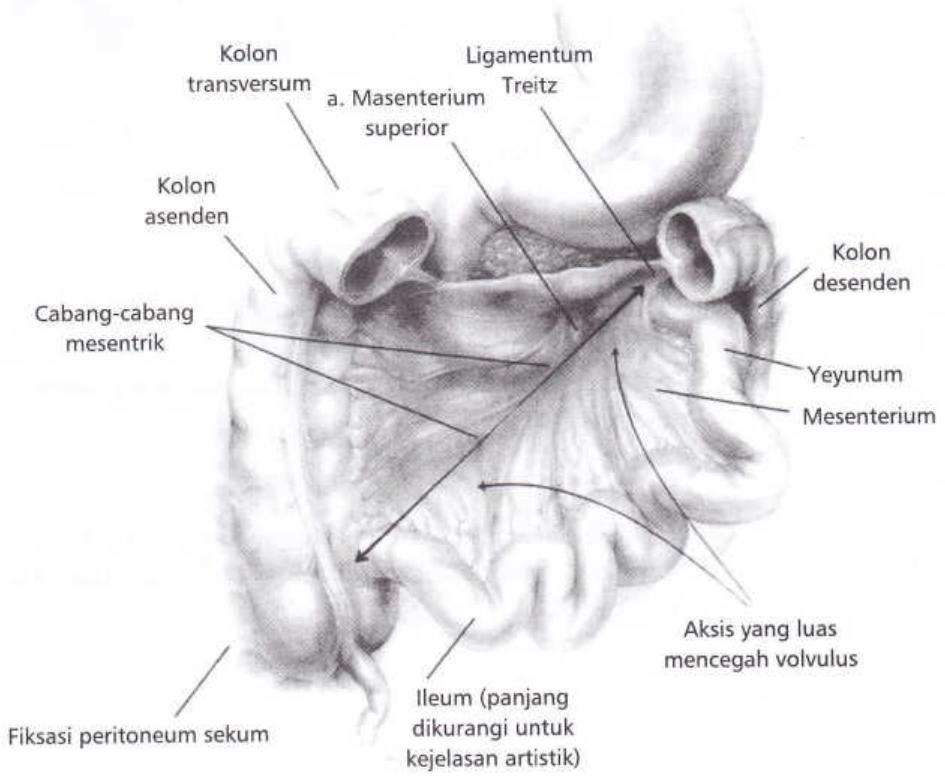

GAMBAR 73–1. *Lihat penjelasan pada halaman sebaliknya.*

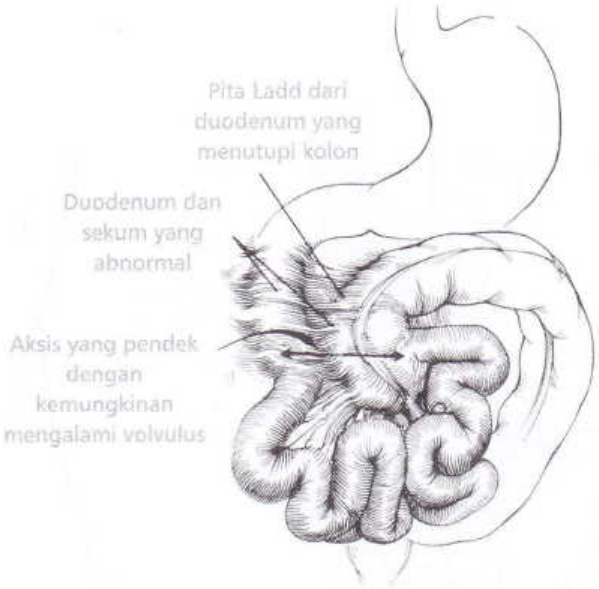

GAMBAR 73–2

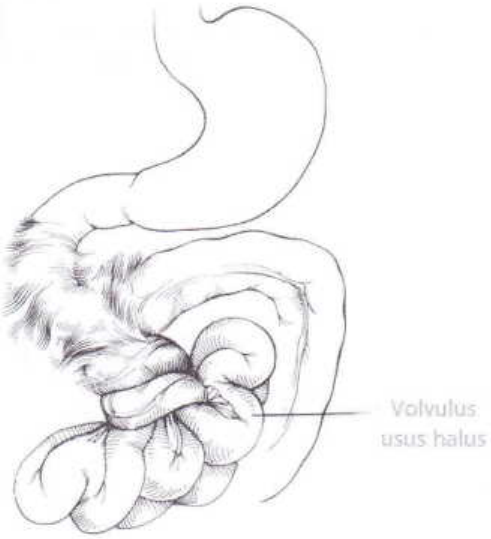

GAMBAR 73–3

GAMBAR 73–1 sampai 73–3. Malrotasi disebabkan oleh rotasi inkomplit usus selama masa perkembangan. Komplikasi yang paling menakutkan kelainan embriogenesis adalah volvulus, yaitu suatu fenomena yang jarang terjadi dengan adanya rotasi usus yang normal karena aksis yang luas di sekitar arteri mesenterika superior dibentuk oleh fiksasi area duodenum yeyunum pada ligamentum Treitz dan sekum pada kuadran kanan bawah.

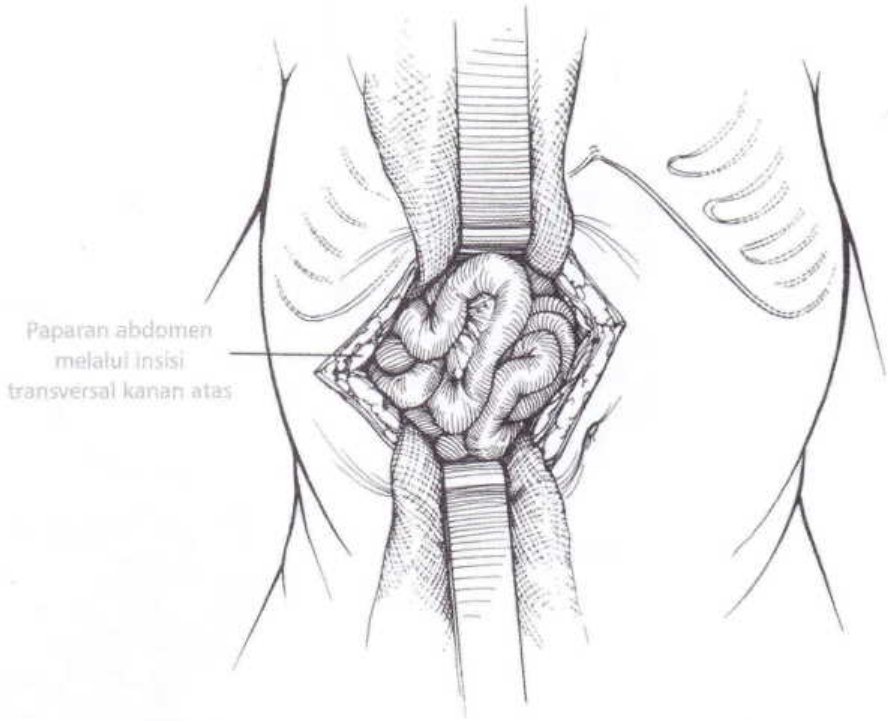

GAMBAR 73–4. Dekompresi nasogastrik dilakukan, bersamaan dengan resusitasi cairan yang cepat dan pemberian antibiotik intravena. Gangguan keseimbangan elektrolit tidak boleh terlambat dikoreksi, yang tidak dapat tercapai sampai volvulus dikoreksi.

Abdomen dibuka melalui insisi transversal kuadran kanan atas. Kelainan rotasi dapat membingungkan. Seluruh distribusi usus halus dan usus besar perlu dikeluarkan dengan lemah lembut melalui insisi untuk menentukan anatomi kelainan bawaan. Bilamana ditemukan volvulus, kolon sering kali tidak terlihat pada saat abdomen dibuka karena kolon tergeser ke posterior oleh puntiran di sekeliling dasar mesenterium. Lagi pula, sebelum derotasi, kolon tampak seolah-olah terlukai di sekitar dasar mesenterium. Reduksi volvulus yang berhasil diketahui bilamana dasar mesenterium ini tidak lagi dilingkungi oleh kolon.

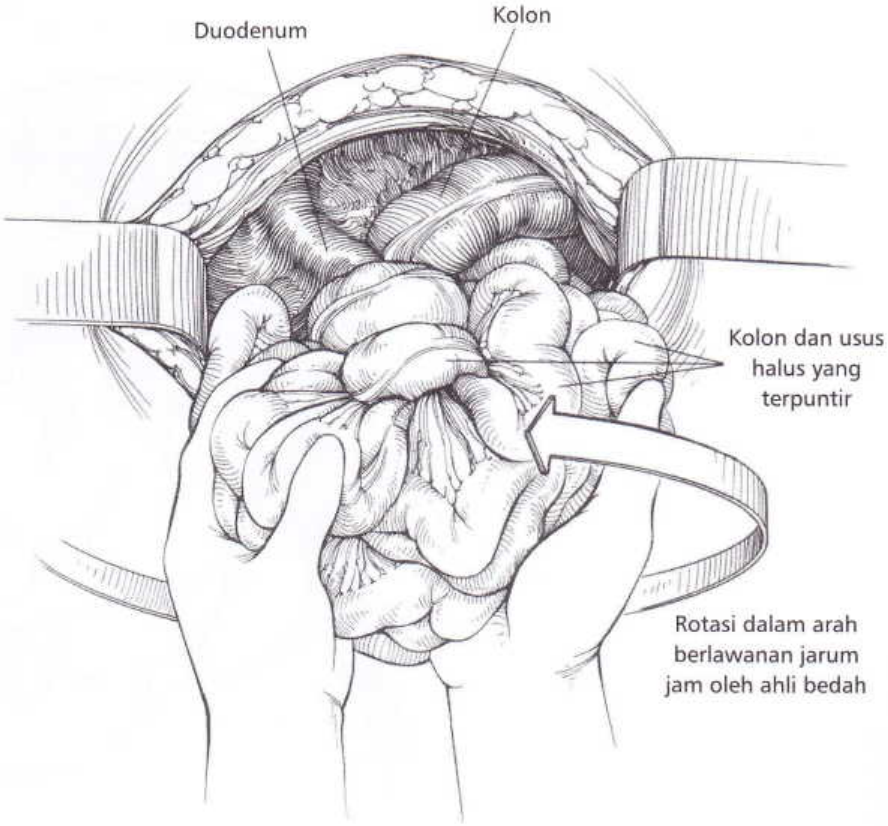

GAMBAR 73–5. Karena volvulus selalu berputar searah jarum jam, seluruh massa usus halus dan usus besar perlu diderotasi dengan arah yang berlawanan jarum jam. Hanya usus yang benar-benar tampak rusak yang perlu direseksi sampai anatomi ditetapkan dan volvulus direduksi, karena maneuver ini saja biasanya menghasilkan perbaikan yang bermakna kecuali proses telah berlanjut menjadi gangren yang jelas.

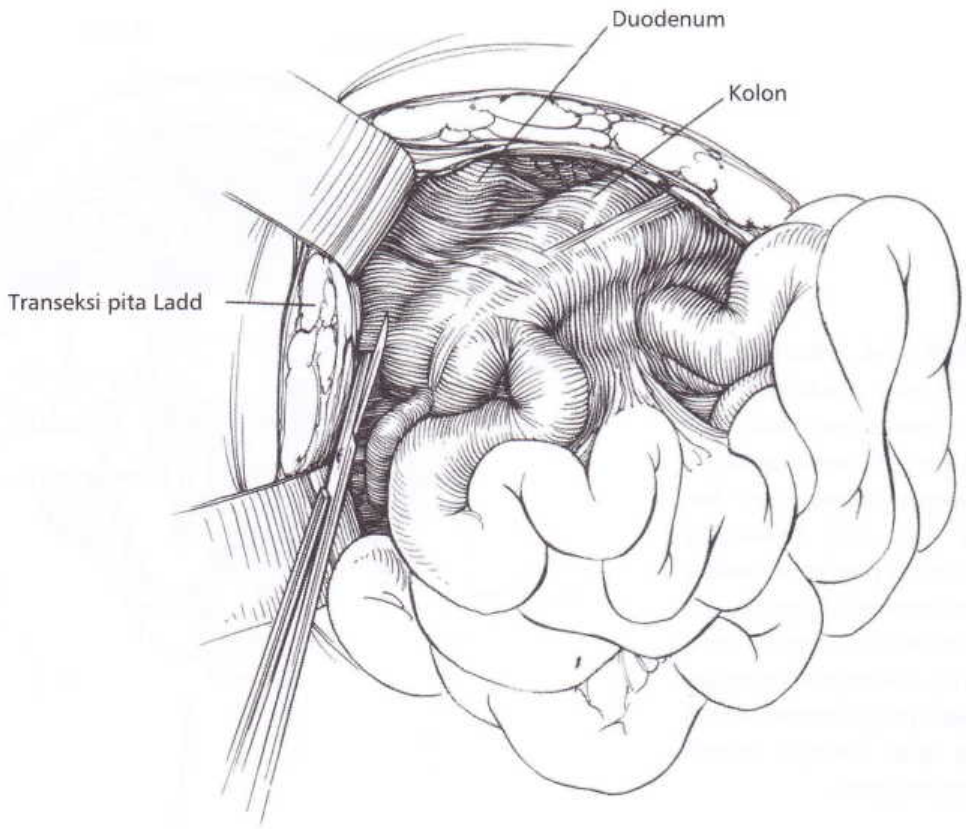

GAMBAR 73–6. Setelah derotasi, bagian ileosekal dari usus umumnya tertarik ke arah kuadran bawah kiri, sedemikian sehingga pita Ladd dapat berada dalam tegangan yang sesuai untuk mengevaluasi obstruksi duodenum yang ditimbulkannya. Seraya pita peritoneum yang menutupi duodenum dipotong, ahli bedah mulai mudah membebaskan sekum dan kolon kanan dari duodenum, yang memungkinkan ismus duodenokolik melebar. Pembuluh darah mesenterika dan trias hepatika dapat mengalami cedera selama dilakukannya diseksi ini; dengan demikian, ahli bedah disarankan tetap mewaspadai serosa duodenum untuk meminimalkan terjadinya komplikasi ini. Dasar mesenterium juga dapat melebar bila ismus duodenokolika ditangani, dan hal ini didapatkan dengan memotong pita yang melekatkan sekum dan kolon kanan dengan dasar mesenterium serta dengan lengkung usus di dekatnya. Hal ini dilakukan dengan hati-hati agar tidak mencederai mesenterium. Tujuan akhir adalah mencapai luas mesenterium yang memadai sedemikian sehingga kolon kanan dan sekum dapat mobil dan berada dalam posisi yang memuaskan di dalam ruang abdomen kiri, sedangkan duodenum dan yeyunum proksimal berada di dalam ruang abdomen kanan.

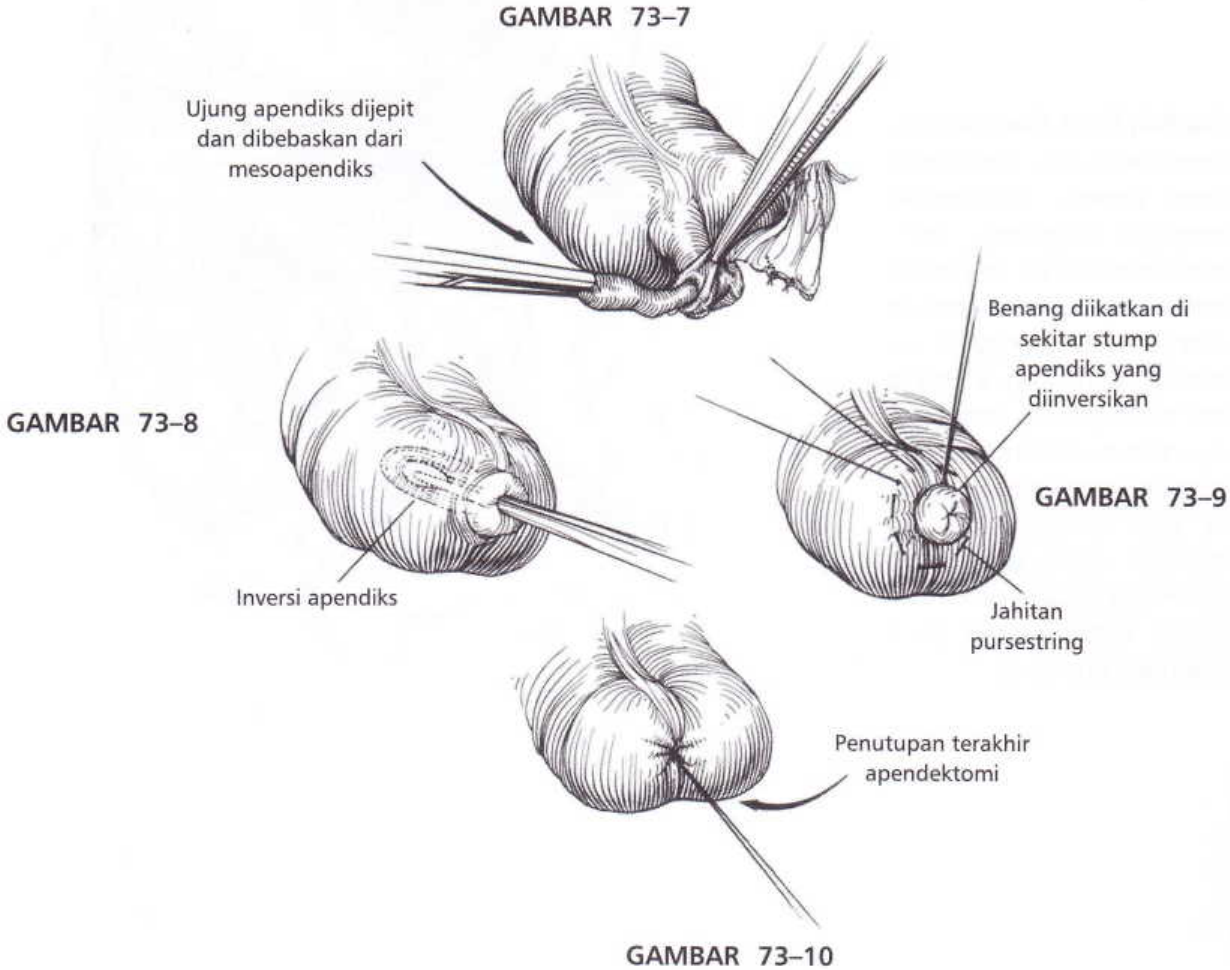

GAMBAR 73–7 sampai 73–10. Apendektomi perlu dikerjakan, dan teknik inversi lebih disukai.

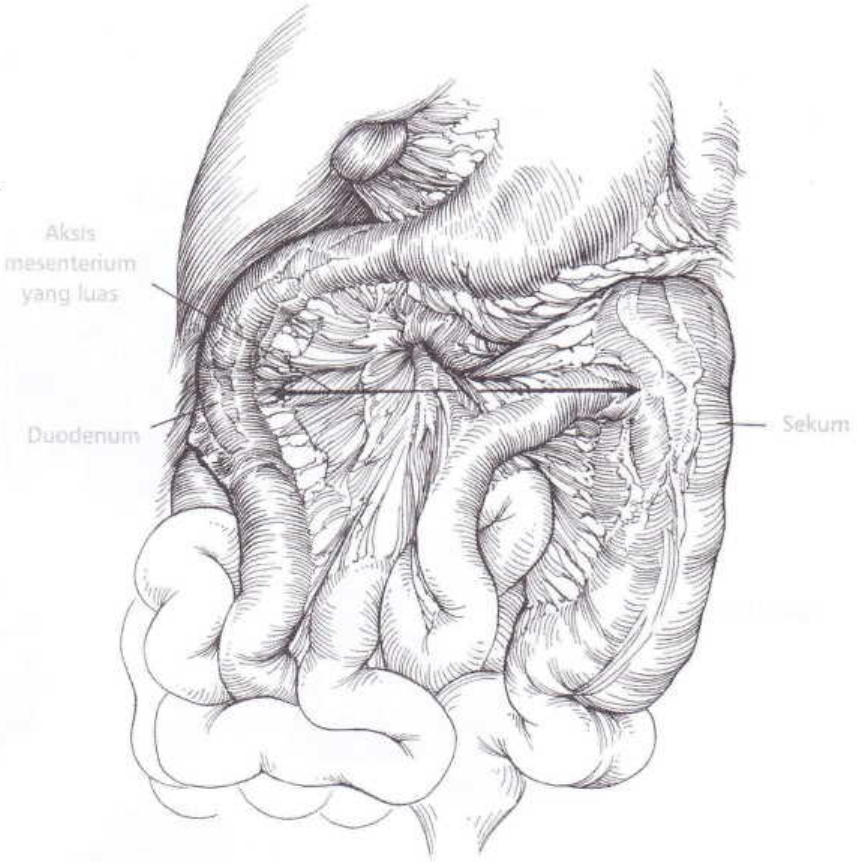

GAMBAR 73–11. Pipa nasogastrik dimasukkan melalui pilorus dan ke dalam duodenum untuk mengesampingkan adanya selaput duodenum. Sebelum ditutup, perlu dipastikan bahwa usus berubah tempat di dalam abdomen sehingga duodenum dan yeyunum berjalan lurus ke arah bawah pada sisi kanan abdomen dan bahwa kolon tetap berada di sisi kiri. Fiksasi usus dalam posisi ini tidak diperlukan dan tidak dianjurkan. Jarang sekali ditemukan volvulus berulang karena usus menjadi terfiksasi seperti dalam posisi pada saat operasi.

Pada penderita yang mengalami gangren atau perforasi usus, bagian usus tersebut harus direseksi. Pada keadaan tertentu, pertimbangan tentang reseksi dengan reanastomosis primer versus eksteriorisasi harus dibuat oleh ahli bedah selama dinilai tepat. Jika usus yang mengalami kerusakan panjang, sebaiknya hanya usus yang benar-benar mengalami gangren dan/atau perforasi yang direseksi, dengan prosedur "second-look" dijadwalkan sekitar 12 sampai 24 jam berikutnya, di saat penilaian viabilitas usus yang jauh lebih bersih dapat dibuat. Strategi ini memegang peranan yang sangat penting untuk menghindari timbulnya sindrom usus pendek.

BAGIAN VI

Kolon

74

Kolektomi Kanan

WILLIAM C. MEYERS, M.D.

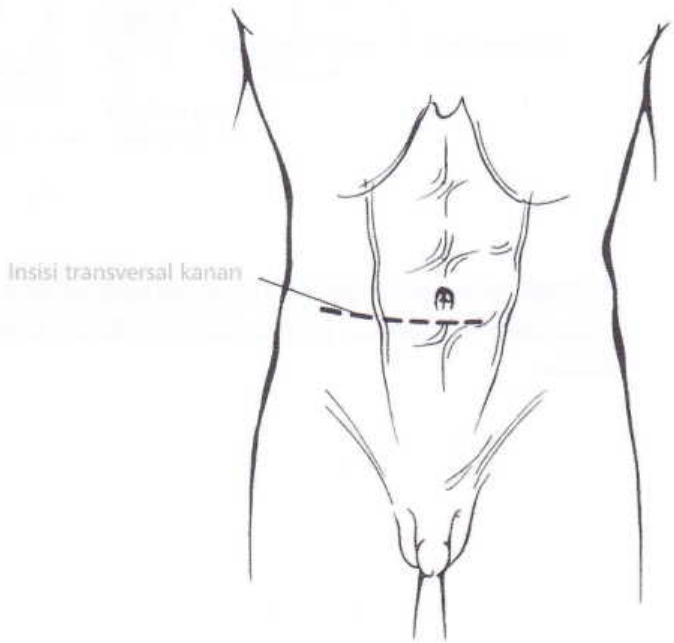

GAMBAR 74–1. Pendekatan yang termudah untuk melakukan kolektomi kanan adalah melalui insisi transversal kanan tepat di atas atau di bawah umbilikus.

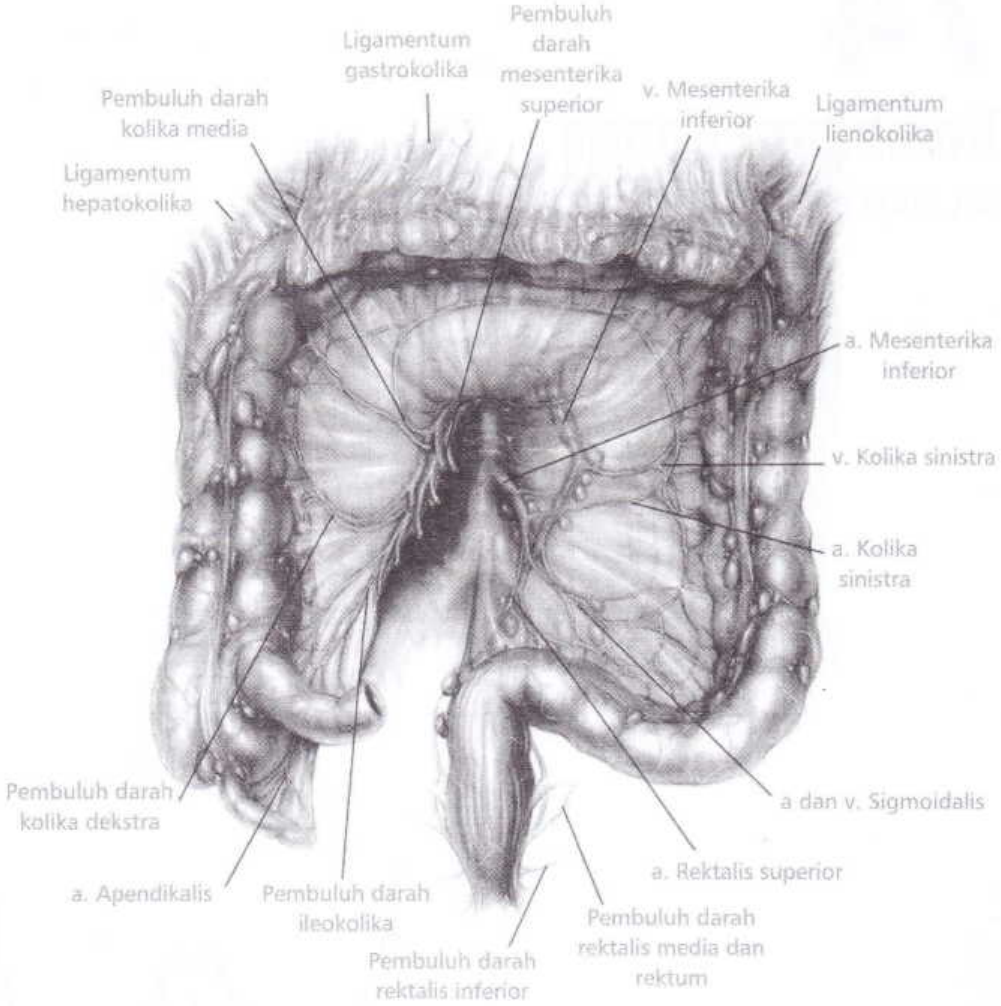

GAMBAR 74–2. Setelah dilakukan eksplorasi yang menyeluruh untuk karsinoma dan, khususnya, pemeriksaan hati, langkah pertama dalam melakukan kolektomi kanan adalah mobilisasi kolon dekstra.

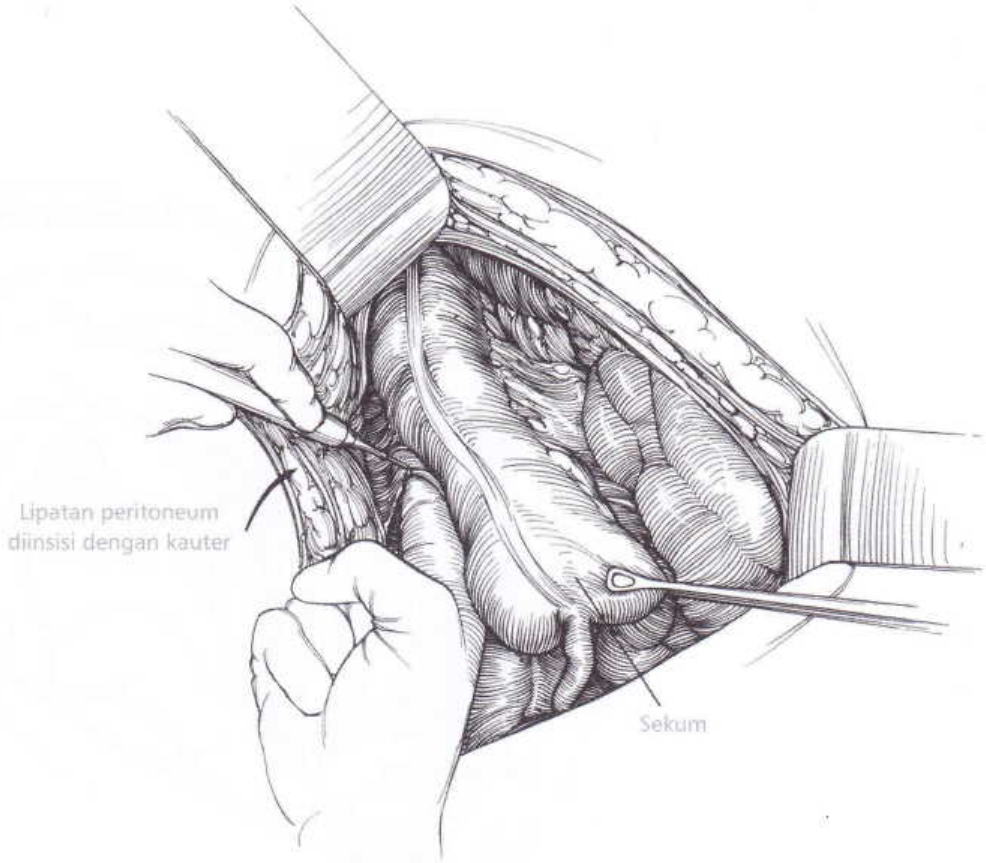

GAMBAR 74–3. Kecuali pada kasus yang disertai sirosis bila terdapat hipervaskularisasi retroperitoneum, metode terbaik dalam mobilisasi kolon asenden adalah dengan kauterisasi di sepanjang *white line* dari Toldt.

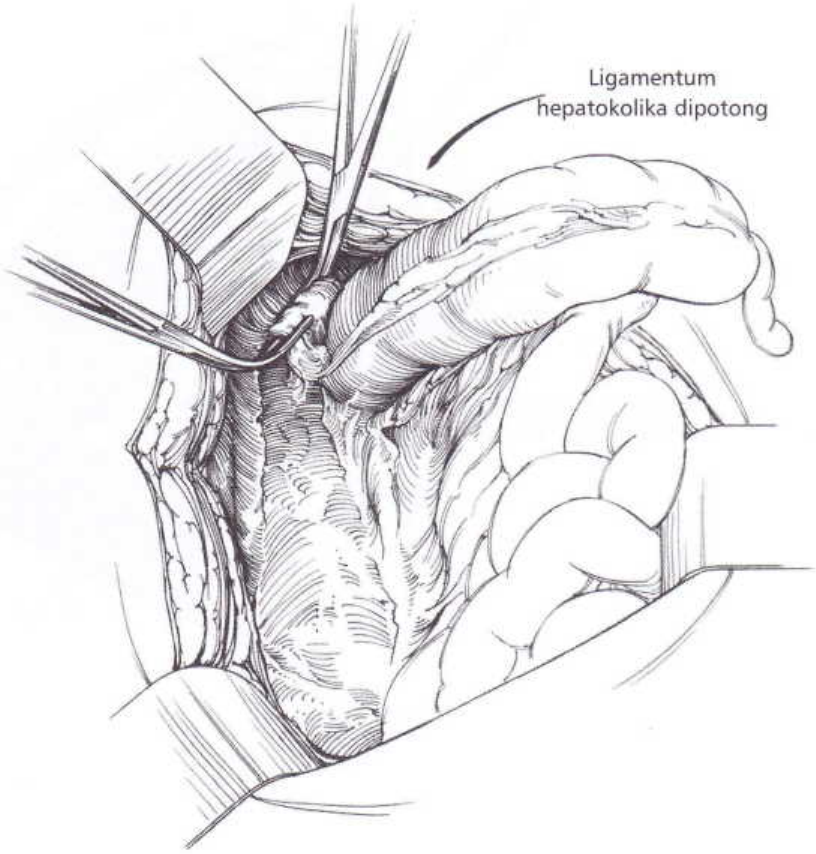

GAMBAR 74–4. Sejumlah besar pembuluh darah kecil biasanya ditemukan pada ligamentum hepatokolika, yang dipotong di antara klem Kelly, dan pembuluh-pembuluh darah ini diligasi. Mobilisasi daerah ini perlu diperluas ke posterior sampai mendekati aorta.

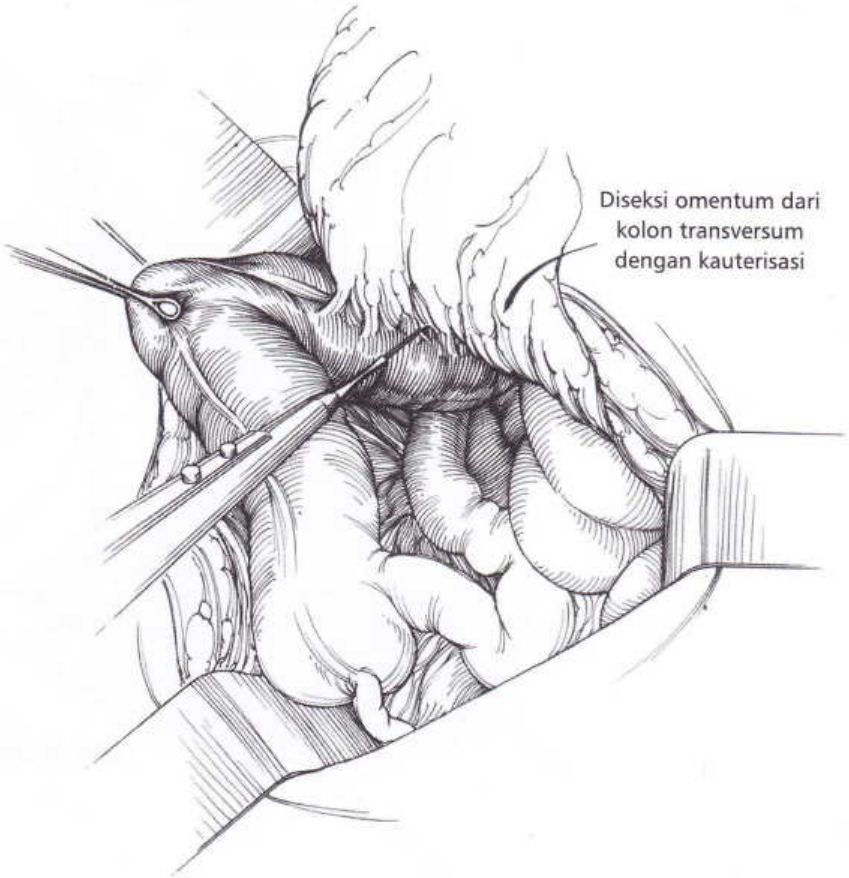

GAMBAR 74–5. Omentum mayor dimobilisasi dari kolon transversum dengan cara diseksi di sepanjang bidang avaskular di dekat dinding usus.

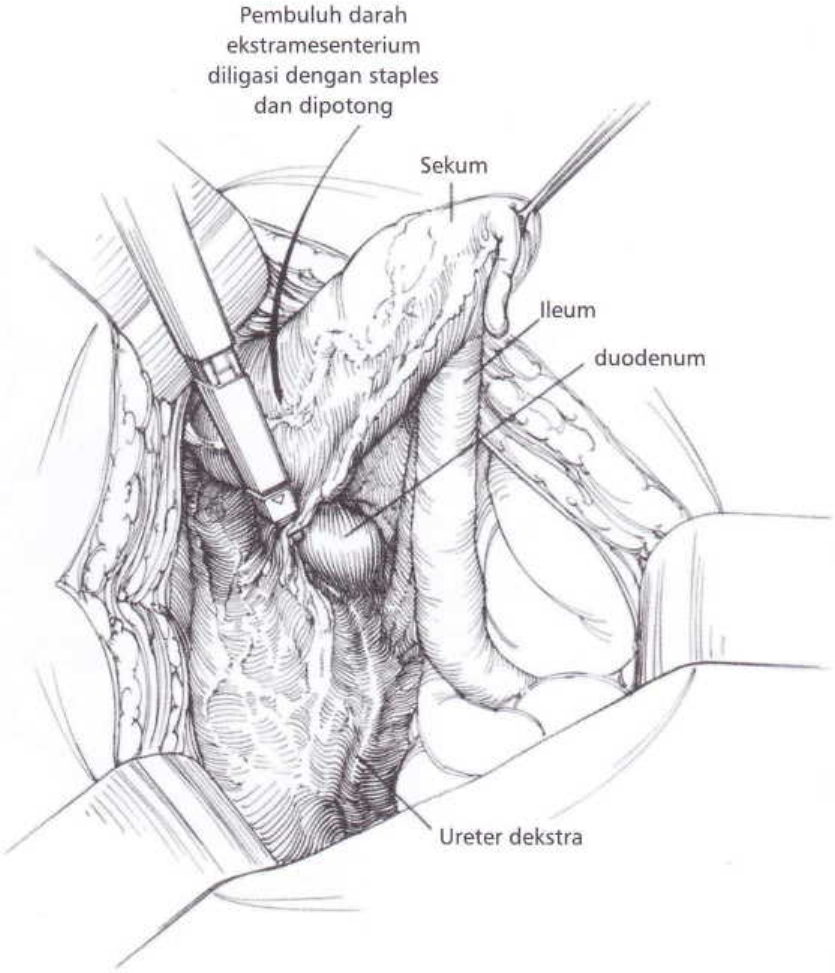

GAMBAR 74–6. Dua struktur yang sangat penting diidentifikasi untuk mencegah cedera selama dilakukan kolektomi kanan: duodenum dan ureter dekstra yang terletak di sebelah posterior. Trauma duodenum meningkatkan insiden komplikasi. Kadang kala, tumor mungkin melekat erat dengan duodenum. Pada keadaan ini, prosedur terbaik adalah eksisi lokal duodenum *en blok* dengan spesimen dan defek ditutup dengan jahitan dua lapis.

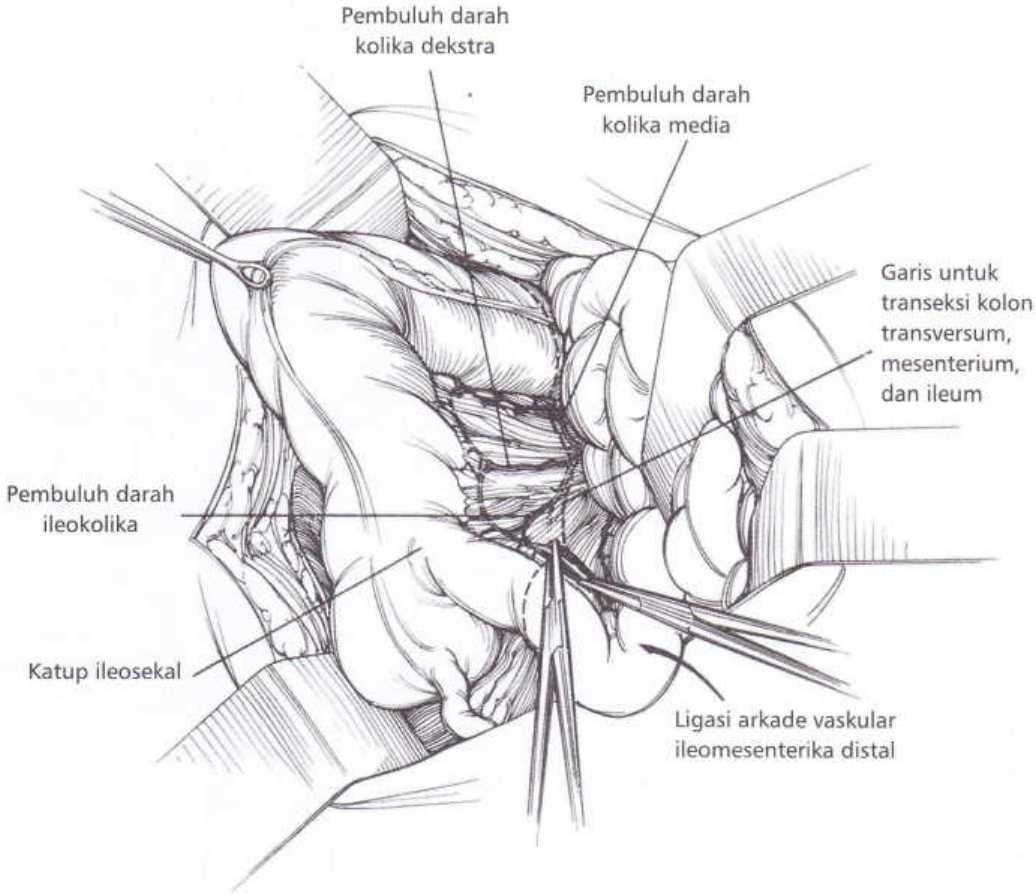

GAMBAR 74–7. Tempat pemotongan usus dipilih, dan area dengan vaskularisasi yang relatif kecil sekitar 2 inci sebelah proksimal katup ileosekal dipilih, serta tempat serupa tepat di sebelah kanan trunkus utama pembuluh darah kolika media. Selanjutnya pembuluh darah mesenterika dipotong. Di sini termasuk arteri ileokolika dan trunkus kanan dari pembuluh darah kolika media. Pangkal arteri ileokolika juga dipotong, tetapi cabang-cabang ke kolon transversum sinistra dipreservasi.

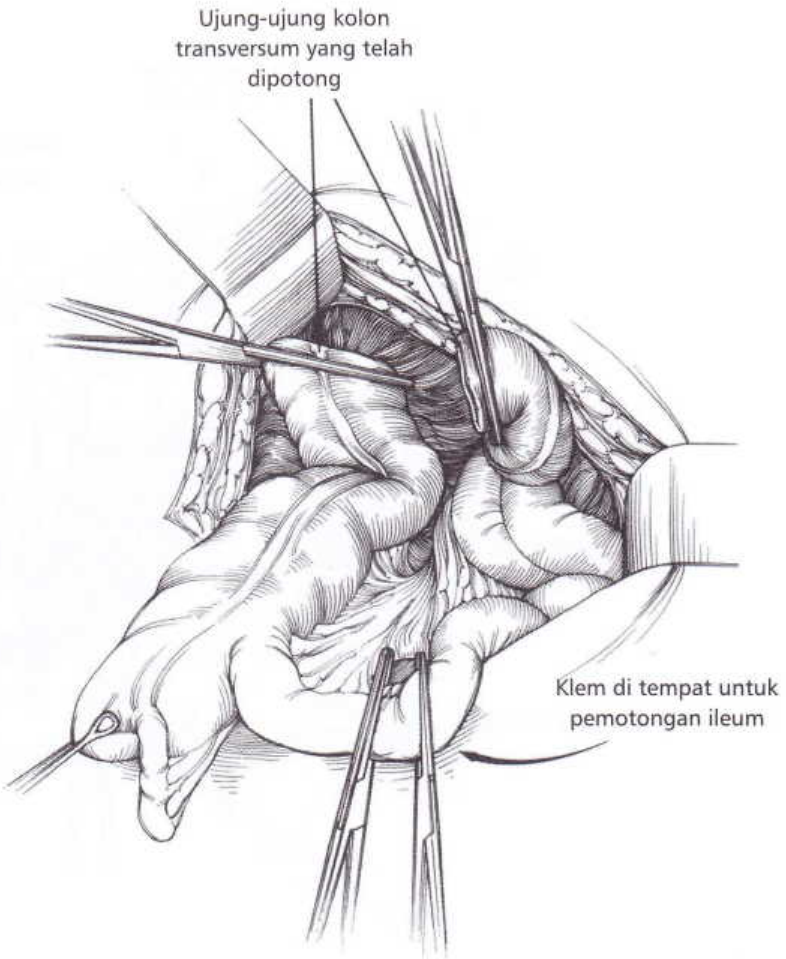

GAMBAR 74–8

GAMBAR 74–8 sampai 74–12. Anastomosis dapat dilakukan dengan berbagai metode. Biasanya metode yang paling sederhana dan mungkin tercepat adalah teknik jahitan tangan dua lapis yang mengaproksimasikan ujung ileum dengan ujung kolon transversum dekstra. Pada kasus ileum yang berukuran sangat kecil, anastomosis stapler mungkin lebih praktis, tetapi anastomosis direk biasanya dapat diterima.

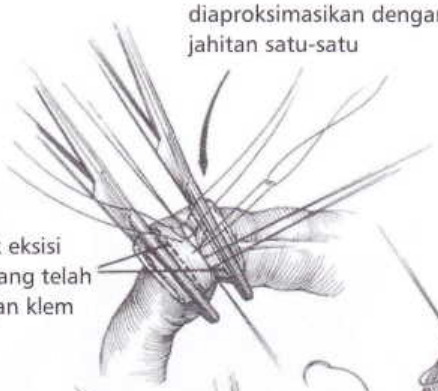

GAMBAR 74–9

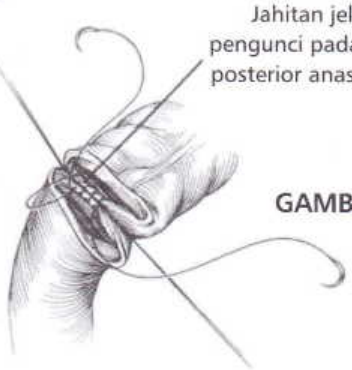

GAMBAR 74–10

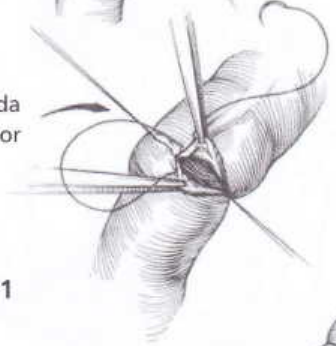

GAMBAR 74–11

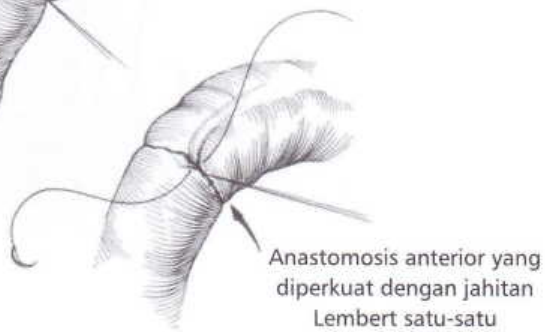

GAMBAR 74–12

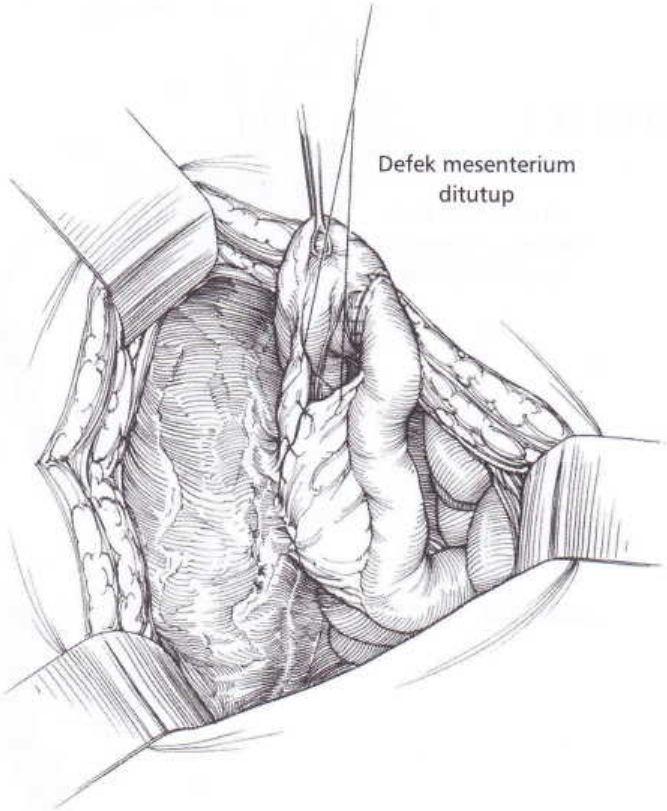

GAMBAR 74–13. Setelah anastomosis, defek mesenterium ditutup dengan cara yang lazim.

75

Kolektomi Kanan (STAPLER)

HILLIARD F. SEIGLER, M.D.

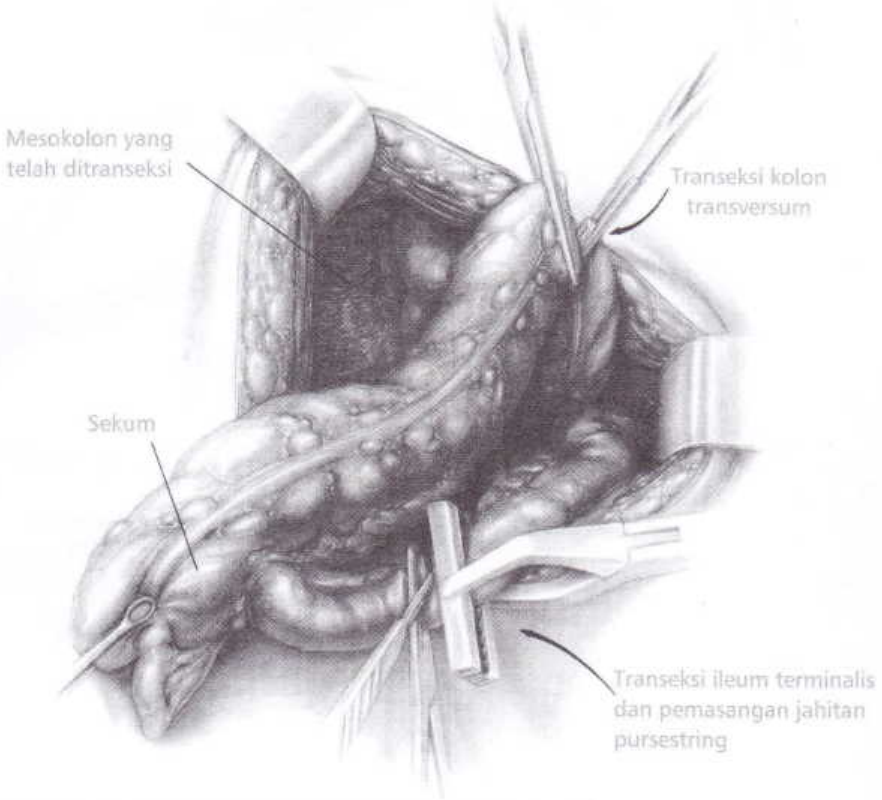

GAMBAR 75–1. Memperlihatkan mobilisasi kolon kanan. Klem usus sebaiknya dipasang melintasi kolon transversum dan ileum distal. Peralatan jahitan pursestring dapat diletakkan melintasi ileum proksimal.

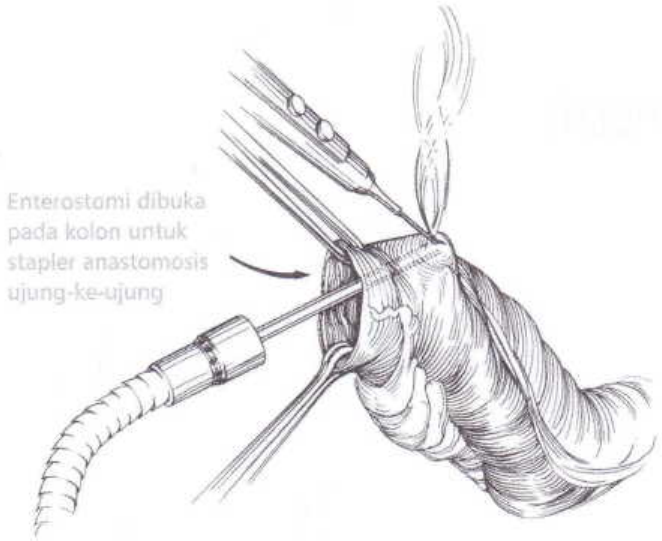

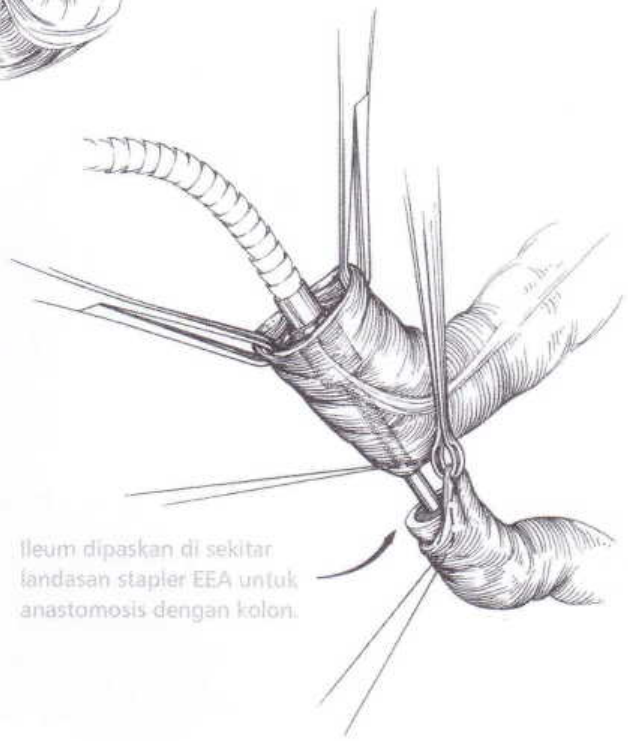

GAMBAR 75–2. Sebelum memasang landasan pada tangkai tengah stapler ujung-ke-ujung, tangkai tengah perlu ditelusurkan melalui ujung kolon transversum yang terbuka. Lubang kecil dibuat pada tepi anti-mesenterika 3 cm dari kolon yang telah dipotong. Jahitan pursestring benang silk perlu dipasang setelah tangkai dimasukkan melalui dinding usus.

GAMBAR 75–3. Landasan disambung secara cermat, dan ileum terminalis dimasuki landasan stapler. Selanjutnya jahitan pursestring diikat dengan kuat di sekitar tangkai tengah. Benang jahitan sebaiknya dipotong di dekat tangkai sehingga ujung simpul tidak menonjol melewati landasan stapler. Stapler untuk anastomosis ujung-ke-ujung diaproksimasikan dengan cara standar. Selanjutnya instrumen ditembakkan. Setelah instrumen ditembakkan, dilakukan putaran penuh dengan arah berlawanan jarum jam, dan instrumen dikeluarkan secara cermat melalui anastomosis. Dua area keliling penuh jaringan anastomosis perlu diinspeksi secara cermat untuk menjamin anastomosis telah terbentuk sepenuhnya. Hemostasis perlu dipastikan dengan visualisasi langsung melalui ujung kolon transversum yang terbuka.

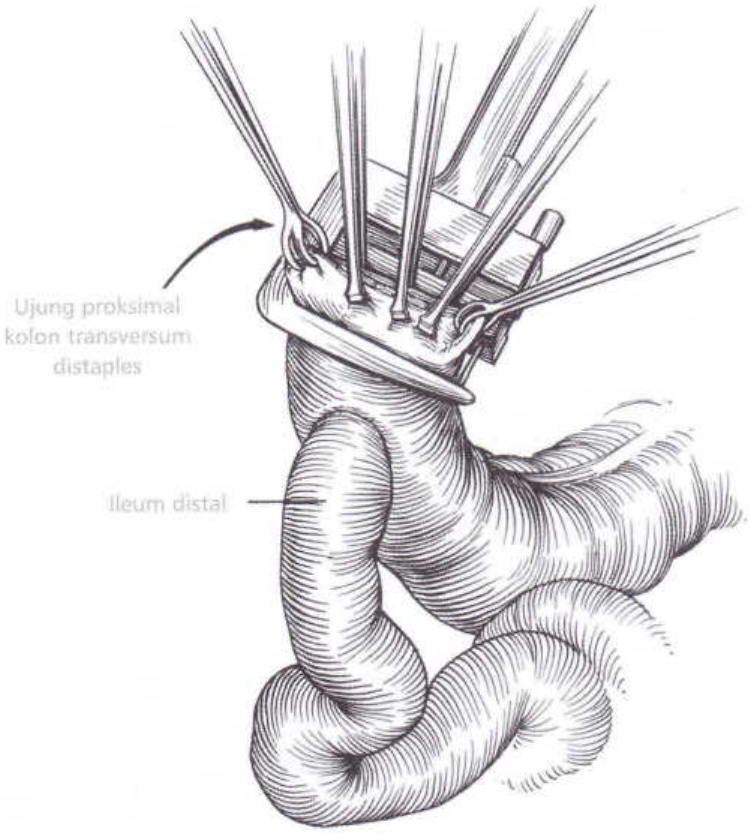

GAMBAR 75–4. Ujung kolon transversum yang masih terbuka sebaiknya distaples sampai rapat dengan menggunakan stapler PI 55 mm atau 90 mm. Sekitar 2 cm kolon transversum perlu dijamin ada antara peralatan stapler dengan ileum distal, sehingga memungkinkan suplai darah yang memadai ke area anastomosis. Segera setelah kelebihan jaringan dieksisi, hemostasis sebaiknya diperoleh dengan kauter.

76

Kolostomi Transversum

WILLIAM C. MEYERS, M.D.

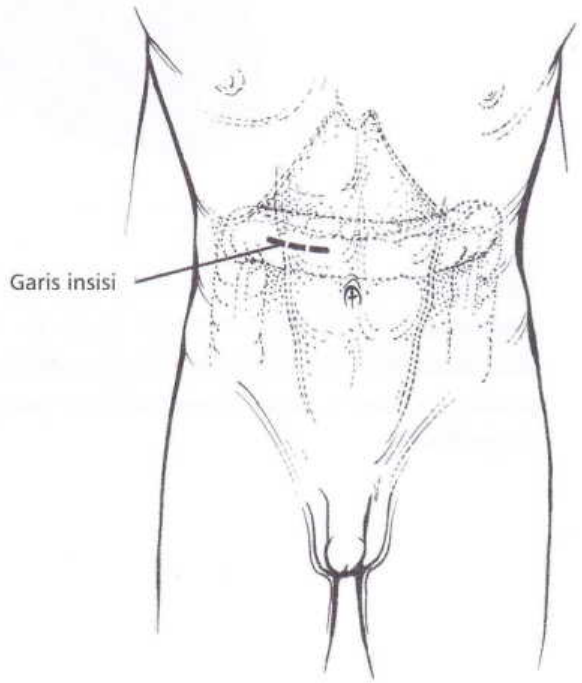

GAMBAR 76–1. Kolostomi lengkung transversum standar dibuat dengan menggunakan insisi horizontal di atas umbilikus.

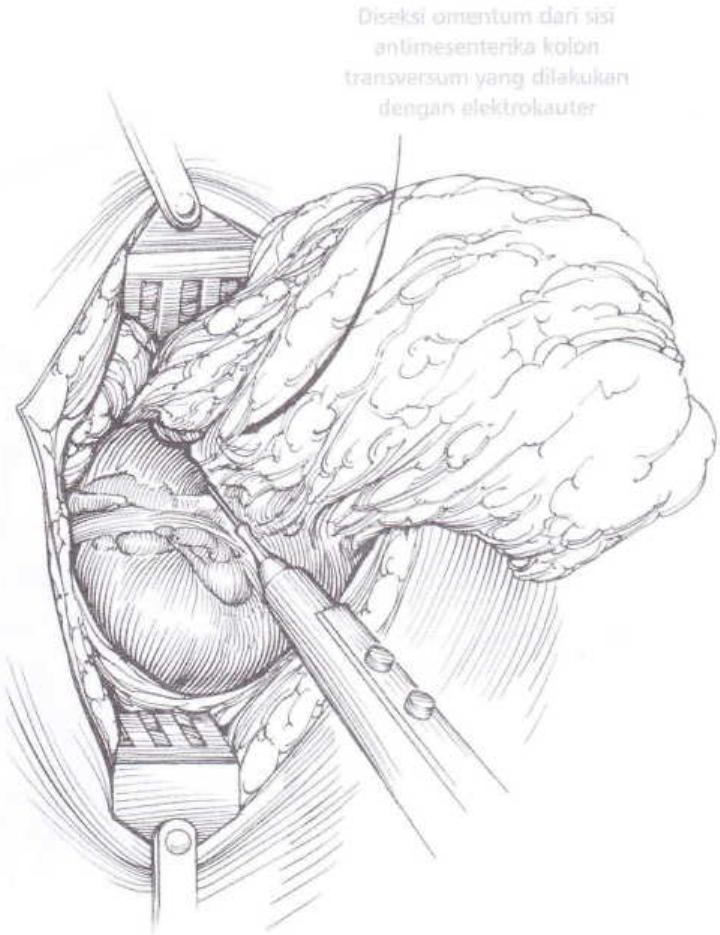

GAMBAR 76–2. Setelah kavum peritoneum dibuka, kolon transversum biasanya dapat diidentifikasi dengan mudah dengan traksi pada omentum.

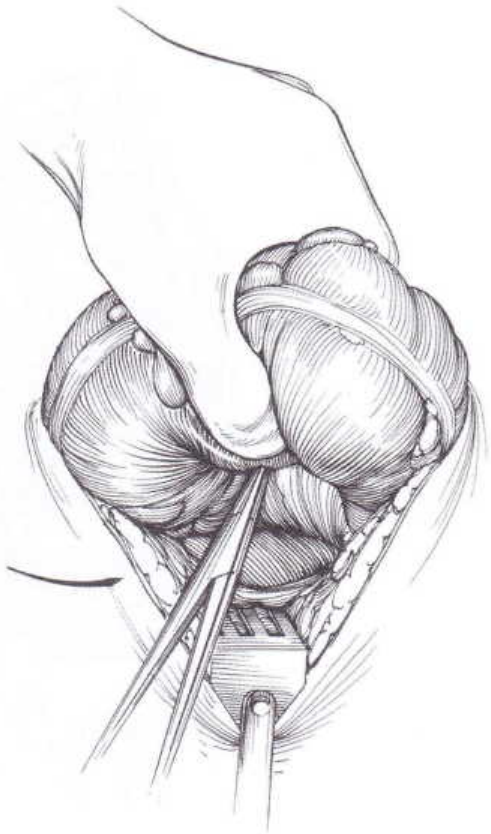

GAMBAR 76–3. Taeniae koli dapat membantu membedakan kolon dengan usus halus. Karena kolostomi lengkung usus (loop colostomy) lebih banyak dilakukan ketimbang end colostomy, tidak perlu dilakukan identifikasi ujung usus yang mana yang sebelah proksimal. Bagaimanapun, orientasi perlu ditentukan untuk menghindari terpuntirnya kolon. Setelah omentum dibebaskan dari sisi anti-mesenterika kolon, bidang avaskular ditusuk dengan klem di sepanjang sisi mesenterika.

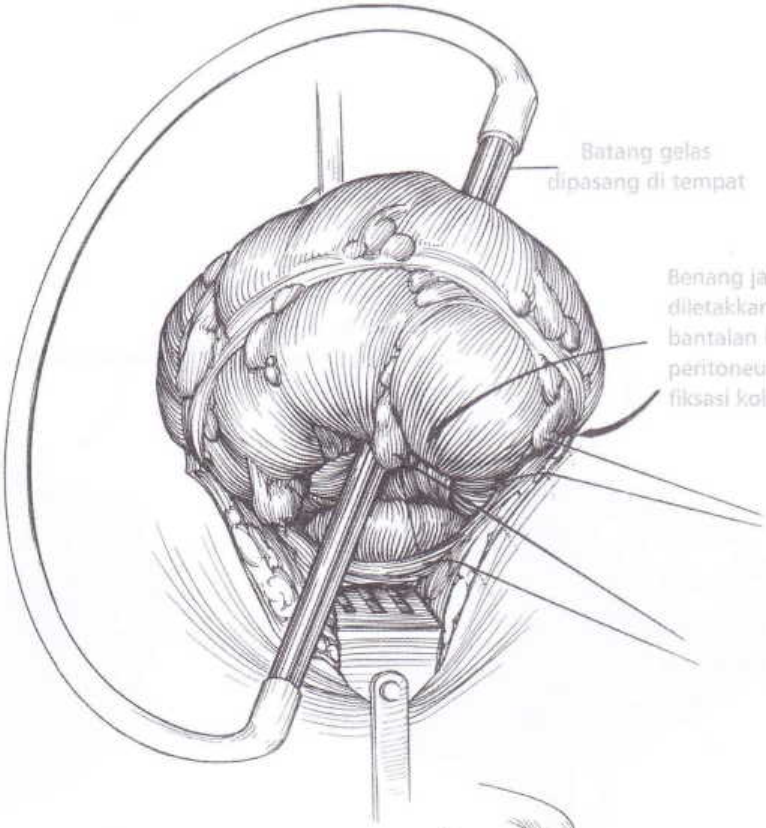

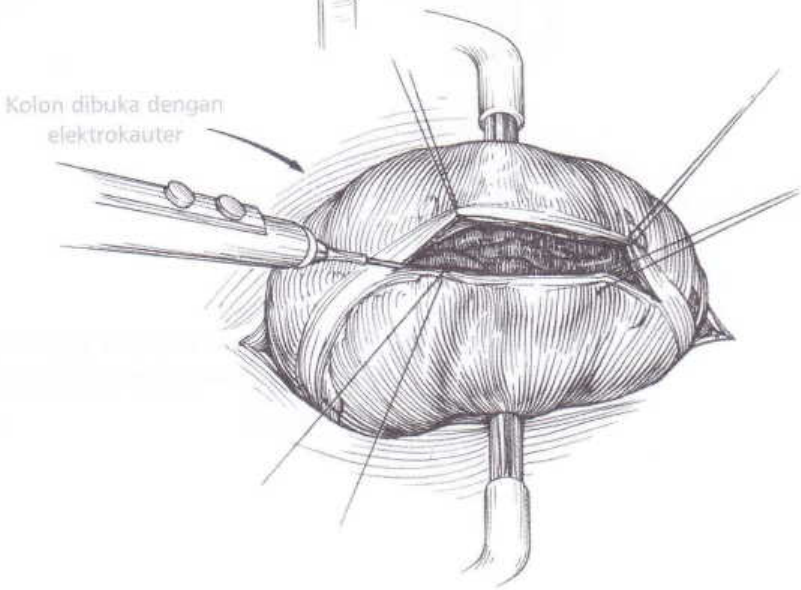

GAMBAR 76–4. Melalui lubang tusukan ini, batang atau kateter karet Robinson disisipkan untuk menopang kolon di atas level kulit.

GAMBAR 76–5. Kolostomi dapat dipotong dengan segera atau pada waktu yang lebih lama.

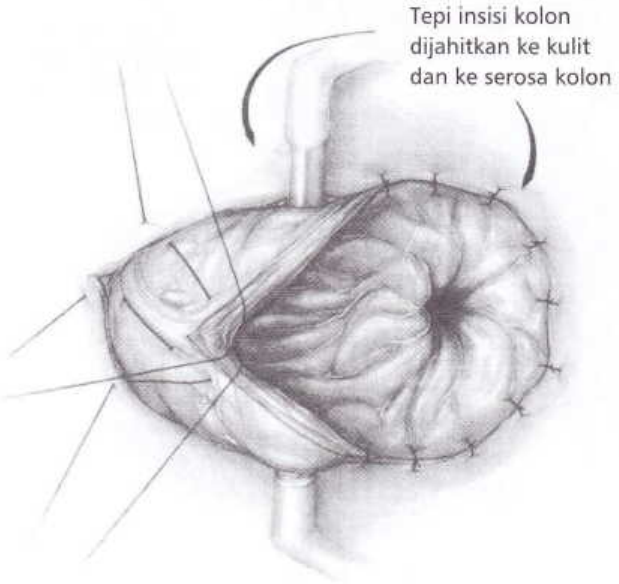

GAMBAR 76–6

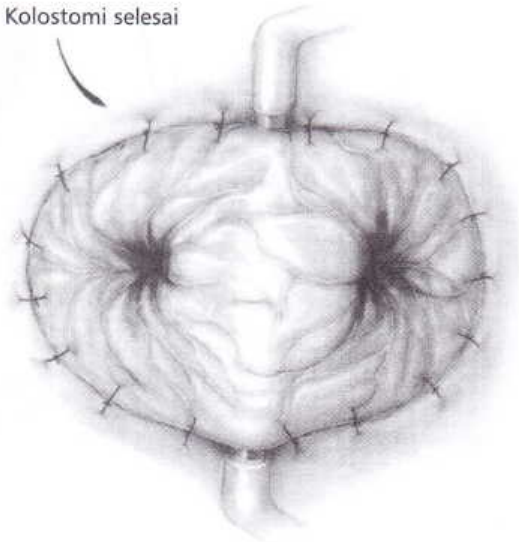

GAMBAR 76–7

GAMBAR 76–6 dan 76–7. Metode yang lebih disukai memotong kolostomi adalah menggunakan jahitan benang absorbable, yang membentuk suatu kuncup dengan mengaitkan sebagian serosa dan muskularis dalam jahitan tersebut.

GAMBAR 76–8

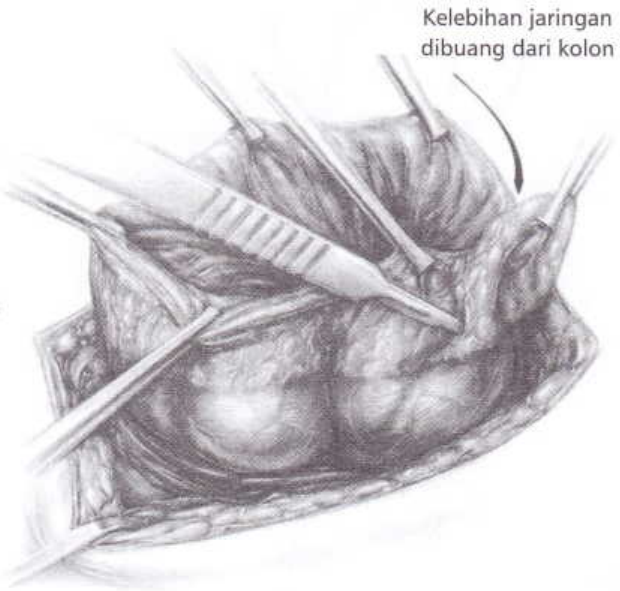

GAMBAR 76–9

GAMBAR 76–8. Penutupan loop colostomy dilakukan dengan menggunakan insisi berbentuk elips dengan mencakupkan sebagian kulit di sekeliling kolostomi.

GAMBAR 76–9. Kolon dilakukan diseksi dari fasia dan jaringan lain di dekatnya, dan tepi kolostomi direseksi.

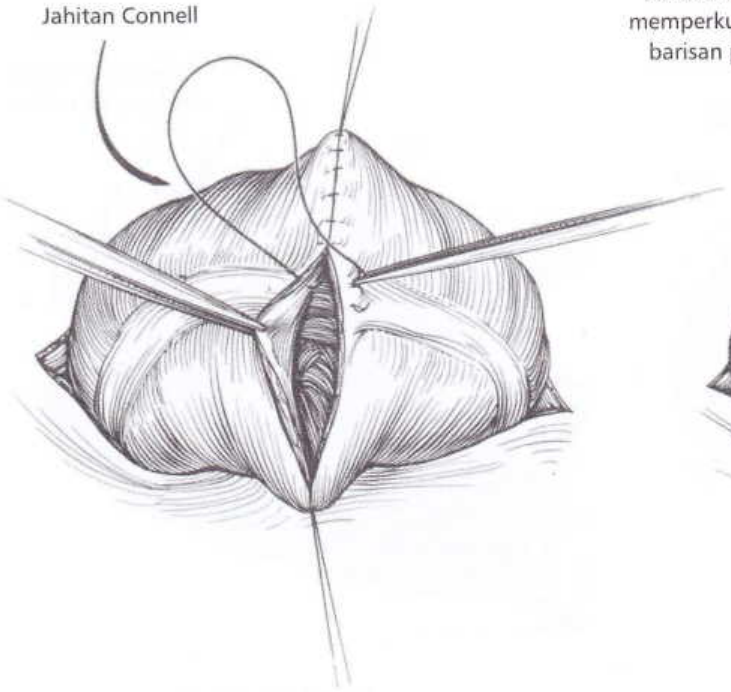

GAMBAR 76–10

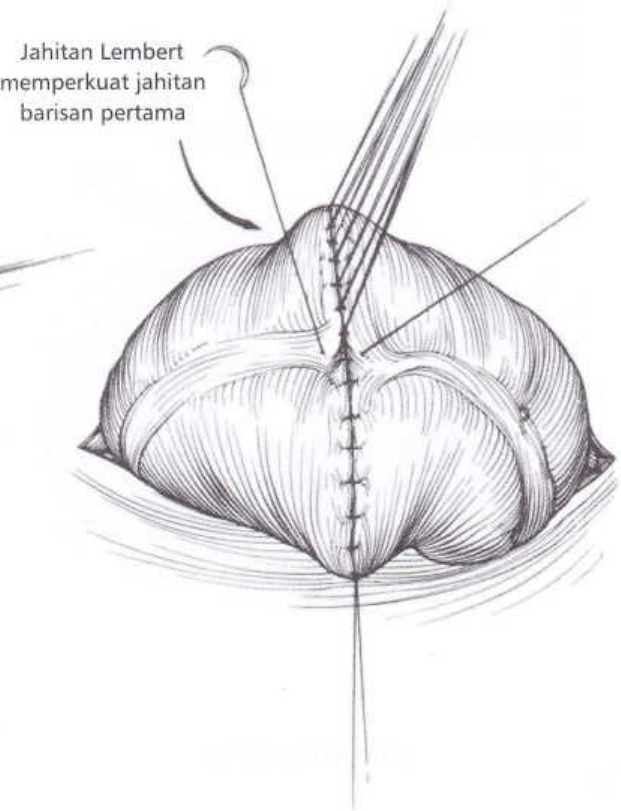

GAMBAR 76–11

GAMBAR 76–10 dan 76–11. Penutupan kolostomi dua lapis standar dilakukan bilamana terdapat mobilitas yang cukup untuk melakukan anastomosis dan kolon dikembalikan ke dalam kavum abdomen.

77

Kolostomi Laparoskopik

H. KIM LYERLY, M.D.

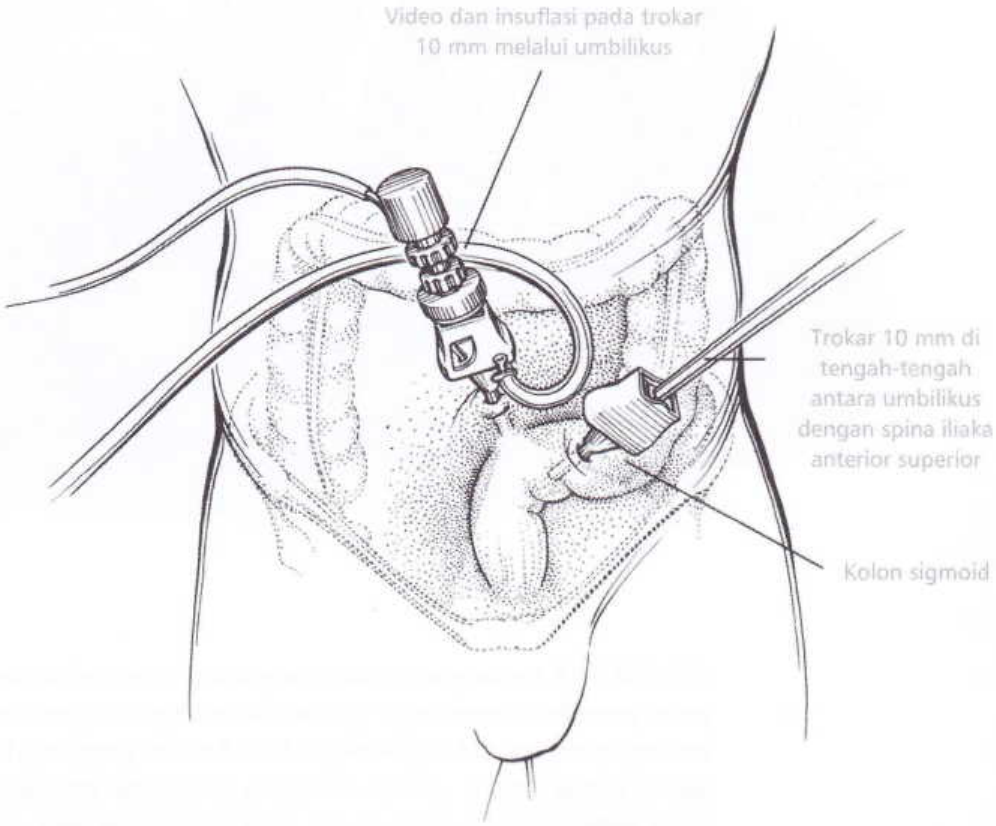

GAMBAR 77–1. Penderita diletakkan dalam posisi terlentang, dan abdomen dipreparasi dan didrapping secara steril. Pipa orogastrik dan kateter kandung kemih dipasang untuk mendekompresi lambung dan kandung kemih. Insuflasi standar melalui umbilikus atau di daerah yang dapat diinsuflasi dengan aman dilakukan. Sering kali insuflasi terbuka dilakukan dengan trokar Hasson. Port 10 mm dipasang untuk inspeksi video isi intra-abdomen. Trokar 10 mm diletakkan pada kuadran kiri bawah, dan tempat trokar ini dapat digambar pra-bedah pada lokasi yang dinilai ahli bedah ideal untuk penempatan stoma. Sering kali sebuah titik di pertengahan antara spina iliaka anterior superior dengan umbilikus merupakan tempat yang memuaskan.

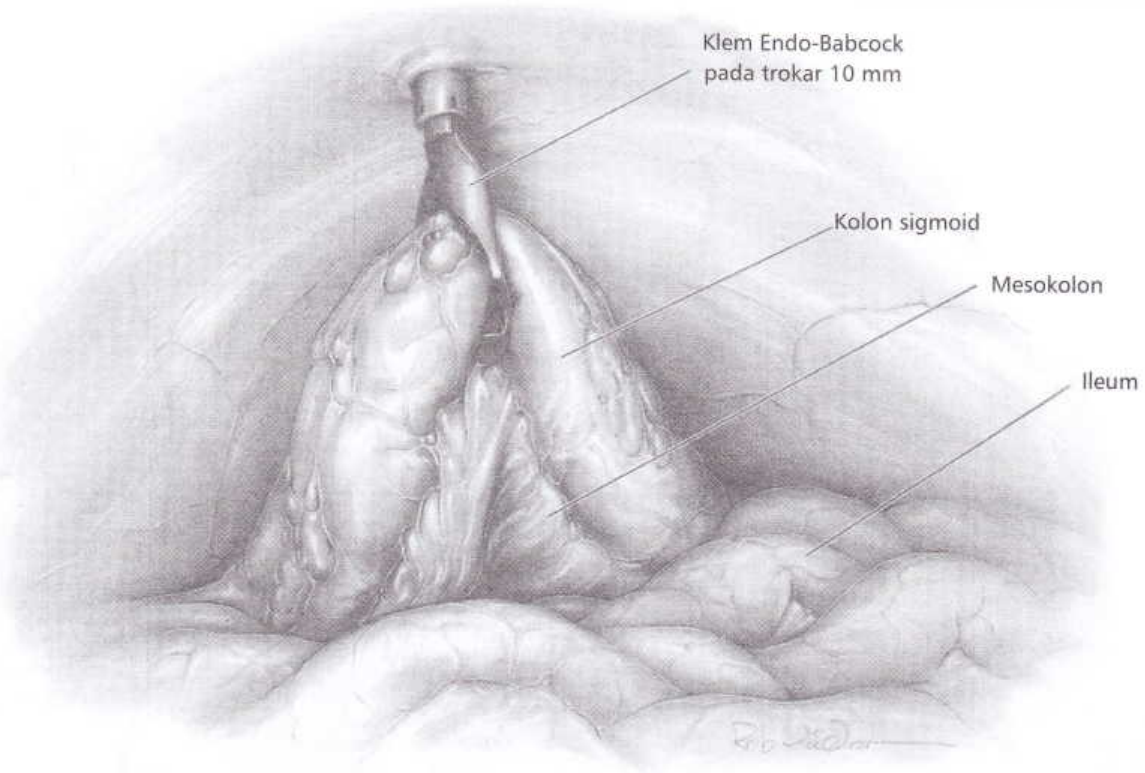

GAMBAR 77–2. Pandangan laparoskop yang diarahkan ke pelvis ini memperlihatkan, kolon sigmoid sisi kiri penderita. Beberapa lengkung usus halus terlihat pada bagian inferior layar. Kolon diidentifikasi, dan area kolon yang mobil dijepit dengan Endo-Babcock. Selanjutnya kolon sigmoid dimobilisasi ke atas ke dinding abdomen anterior. Setiap area perlengketan atau perubahan patologik yang membatasi mobilisasi dievaluasi, dan bagian kolon sigmoid yang dapat digerakkan bebas yang dapat dimobilisasi ke dinding abdomen anterior dijepit.

Segera setelah Endo-Babcock menjepit erat tepi antimesenterika kolon sigmoid, insisi kulit berbentuk elip dibuat di sekitar tempat trokar. Selanjutnya elektrokauter digunakan untuk memperlebar lubang trokar 10 mm menjadi ukuran yang cocok untuk kolostomi sigmoid. Hati-hati pada saat memasuki kavum peritoneum pada saat melakukan insisi.

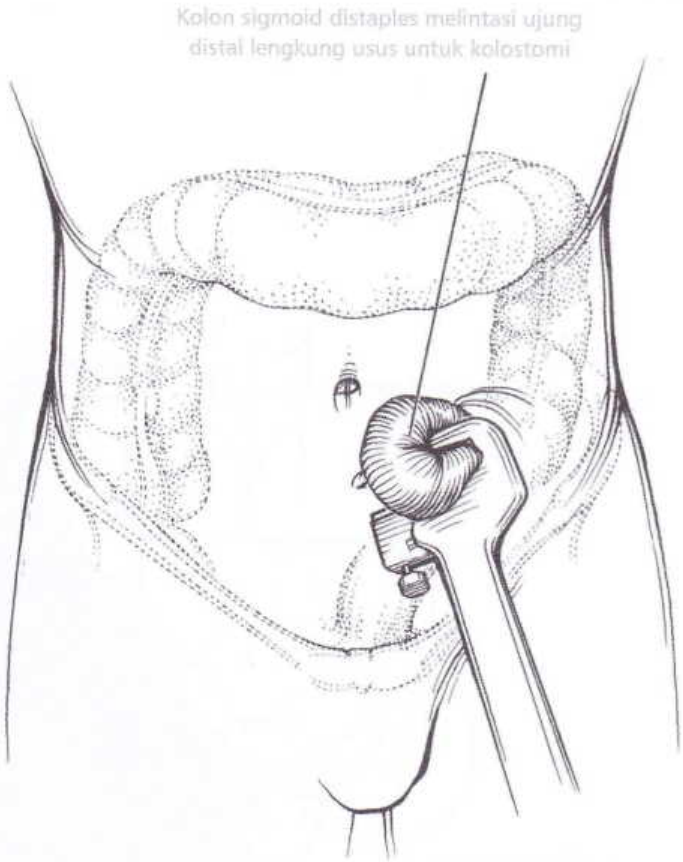

GAMBAR 77–3. Segera setelah stoma kolostomi sigmoid dibuat, hanya peritoneum yang berada di antara lapangan operasi dengan isi intra-abdomen. Trokar 10 mm dan Endo-Babcock selanjutnya dibawa melalui tempat ostomi bersama lengkung usus. Lengkung usus yang dibawa ke luar melalui tempat stoma diperlihatkan. Pada tahap ini, terdapat sejumlah pilihan. Pada gambar ini, stapler TA – 55 digunakan untuk melakukan staples ujung distal kolon. Selanjutnya, lengkung usus proksimal kolostomi dipotong dengan cara yang lazim. Sebagai alternatif, stoma dapat dimatangkan dengan sebuah teknik penundaan. Pilihan lain untuk stoma adalah membentuk loop colostomy dimana kolon sigmoid distal tidak distaples. Akhirnya, kolon mungkin dapat distaples dan dipotong dengan menggunakan staples GIA. Stoma proksimal dipotong untuk membentuk *end colostomy*.

78

Kolektomi Kiri

JOHN P. GRANT, M.D.

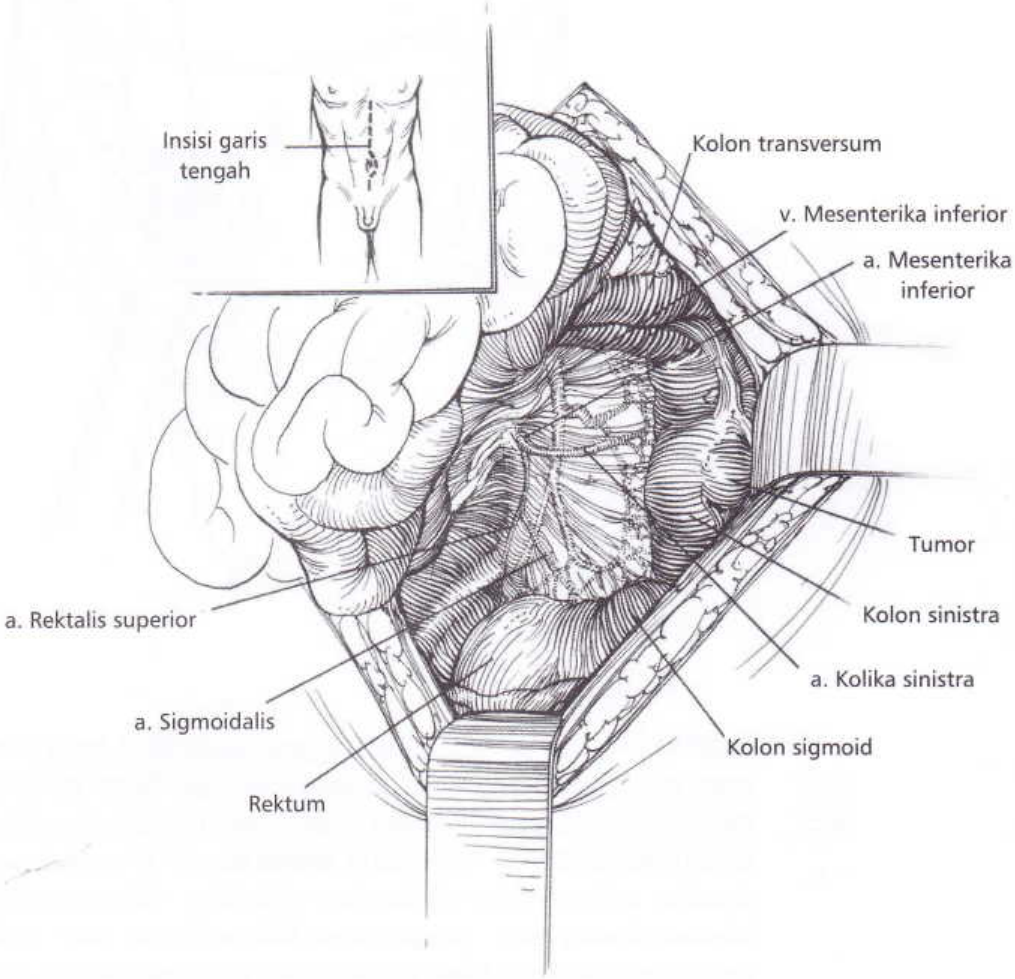

GAMBAR 78–1. Insisi garis tengah lebih disukai, dan abdomen dieksplorasi secara cermat untuk melihat adanya tanda tumor metastasis atau kelainan lainnya. Usus halus dimobilisasi ke abdomen kiri atas, dan kolon sigmoid dan kolon desenden dipaparkan.

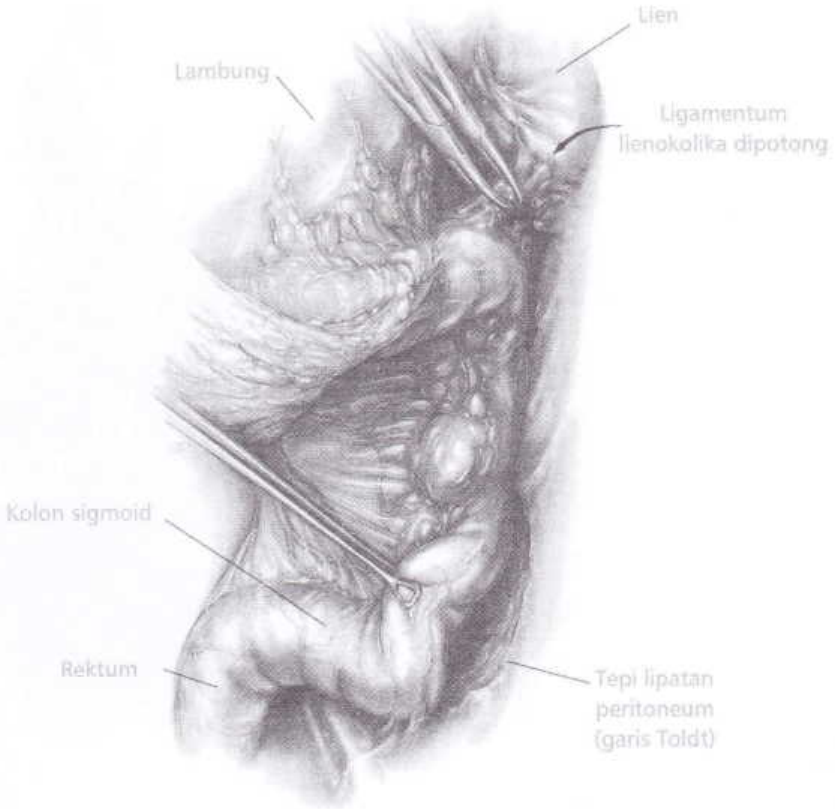

GAMBAR 78–2. Lipatan peritoneum lateral (garisToldt) diinsisi, dimulai pada kolon sigmoid dan dilanjutkan ke fleksura lienalis. Ligamentum lienokolika dan frenokolika dipotong di antara dua klem dan diligasi.

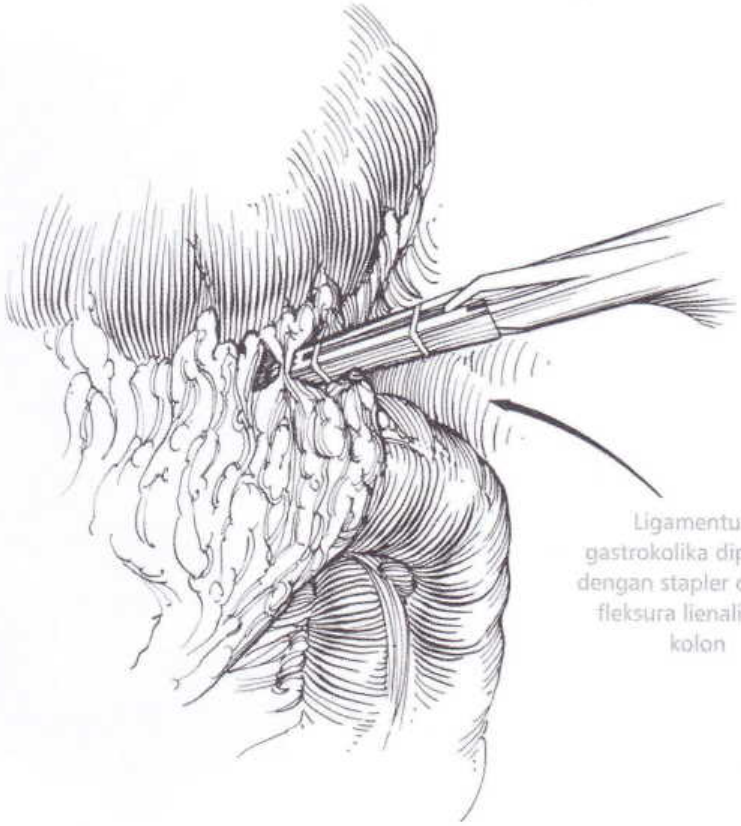

GAMBAR 78–3. Ligamentum gastrokolika dipotong dengan stapler atau di antara dua klem dan diligasi pada sebuah titik yang dimungkinkan dapat memobilisasi kolon dengan leluasa untuk dilakukan anastomosis ujung-ke-ujung dengan kolon sigmoid.

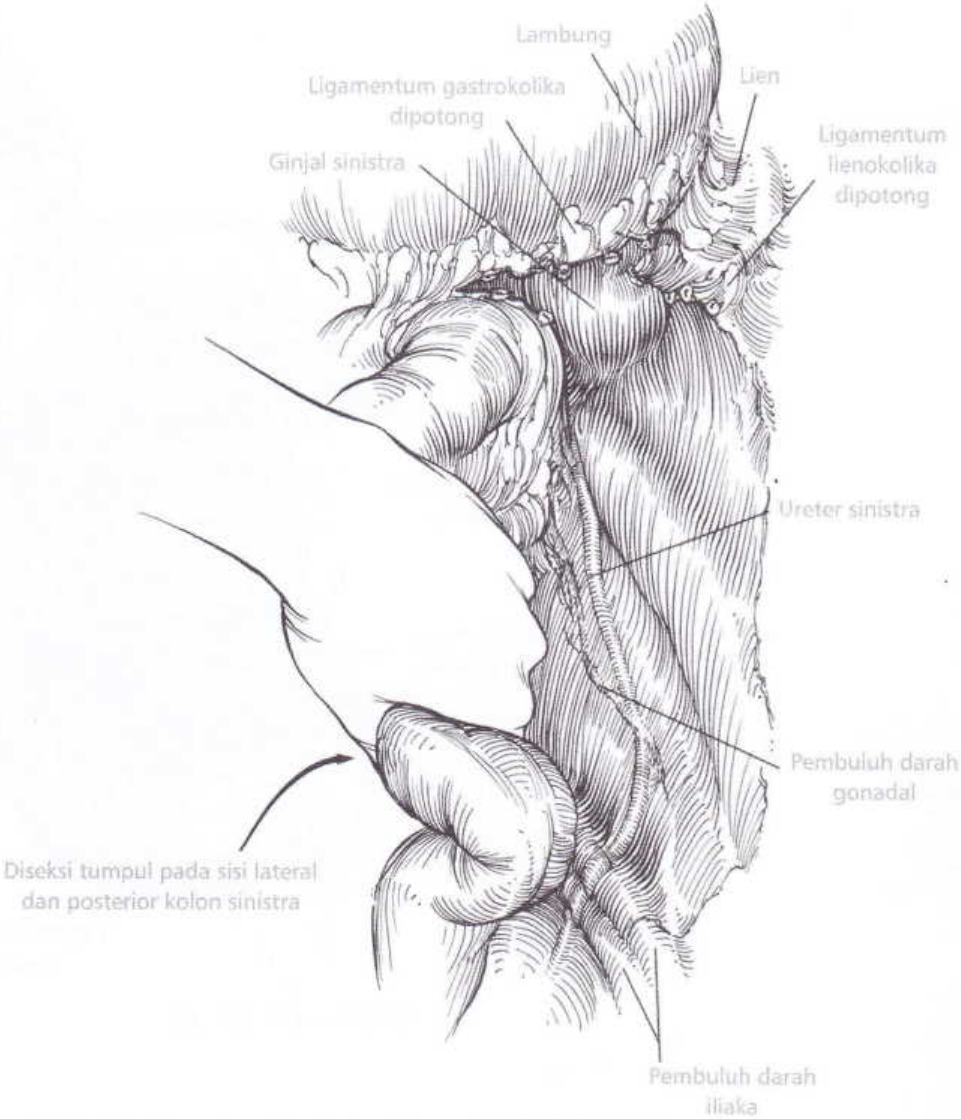

GAMBAR 78–4. Kolon sinistra dimobilisasi ke garis tengah dengan membebaskan mesenterium dari abdomen posterior dengan diseksi tumpul. Hal ini dilakukan dengan hati-hati untuk mengindentifikasi dan melindungi ureter sinistra serta tidak menimbulkan trauma pembuluh darah vena spermatika atau ovarii sinistra.

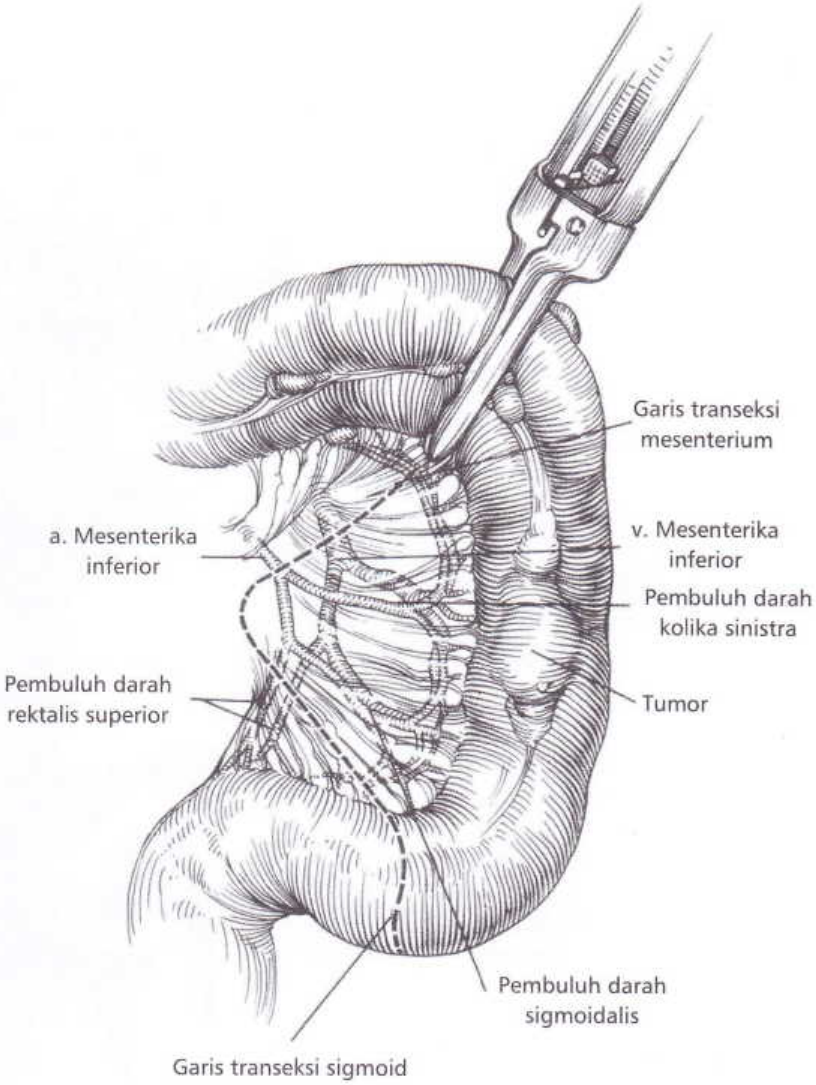

GAMBAR 78–5. Mesenterium dipotong ke inferior dan superior dengan insisi yang berbentuk kipas, yang mencakup arteri dan vena kolika sinistra, sistem limfatika, dan kelenjar limfe yang menyertainya. (Jika tumor bersifat jinak, dilakukan reseksi mesenterium yang minimal.) Abdomen dibungkus secara cermat dengan bantalan Mikulicz untuk mencegah tumpahan sel-sel tumor. Usus dipotong ke proksimal dan distal dengan stapler GIA. Tepi optimal pada masing-masing sisi dari lesi yang direseksi tergantung pada sifat lesi; yaitu 15 sampai 20 cm untuk tumor ganas dan 5 sampai 10 cm untuk tumor jinak. Kolokolostomi dibentuk setelah kolon dimobilisasi sepenuhnya untuk menghindari tegangan.

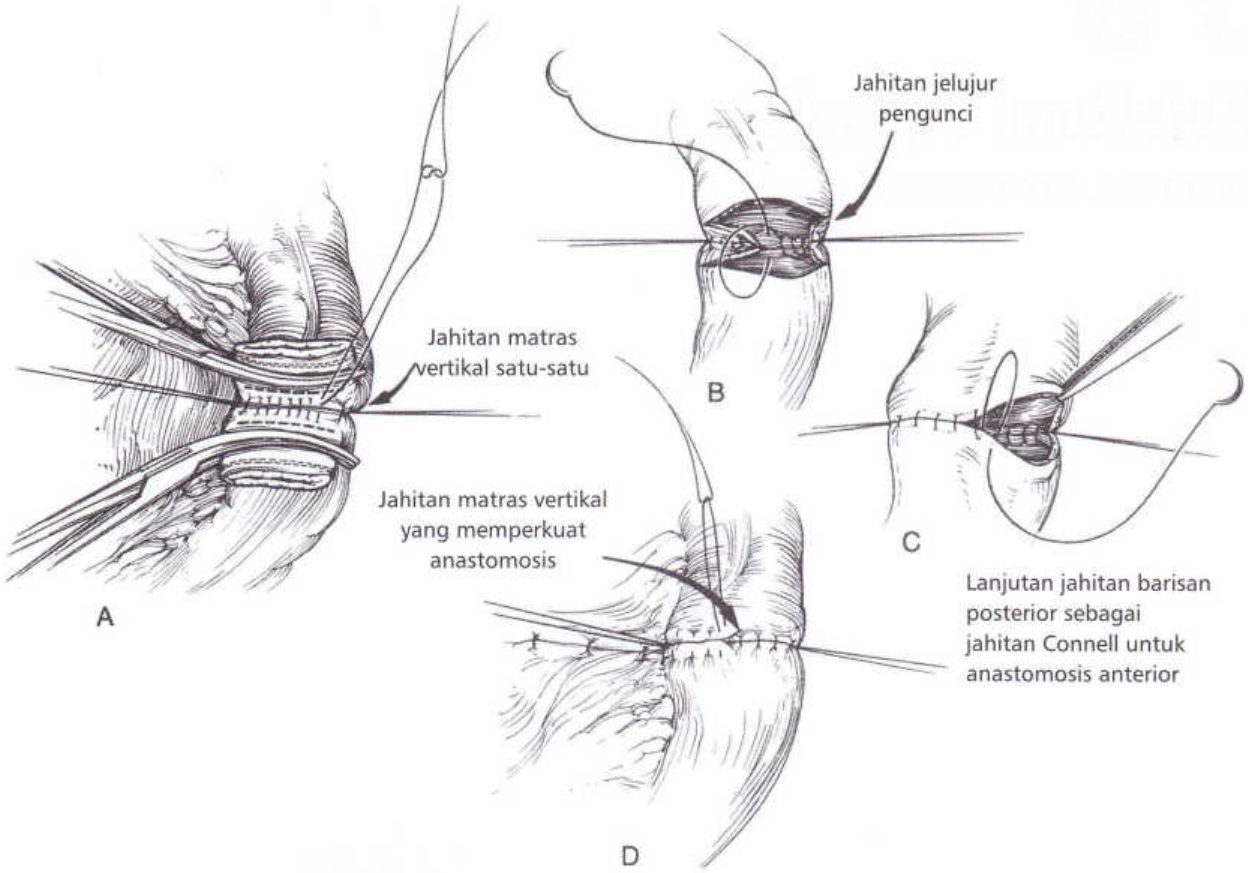

GAMBAR 78–6. Anastomosis ujung-ke-ujung: *A,* Barisan posterior jahitan matras seromuskular benang silk 4–0 dipasang. *B,* Klem usus dilepas (atau garis staples diinsisi), dan jahitan pengunci posterior benang chromic catgut 3–0 dipasang. *C,* Jahitan pengunci posterior dilanjutkan di sekitar kedua sudut dan diganti dengan jahitan Connell untuk diperoleh invaginasi serosa. *D,* Anastomosis diselesaikan dengan melakukan penjahitan seromuskular matras vertikal satu-satu benang silk 4–0 barisan anterior. Defek mesenterika ditutup dengan jahitan chromic catgut 2–0, dan usus dikembalikan ke abdomen, yang memungkinkan usus halus berada dalam posisi alaminya di atas.

Setelah reseksi selesai dikerjakan, segmen kolon distal dan proksimal diperiksa untuk menjamin didapatkan suplai darah yang memadai. Perubahan warna pada anastomosis sebaiknya selalu direseksi, dan anastomosis yang baru perlu dibuat untuk menghindari dehisensi anastomosis lebih lanjut dengan manifestasi peritonitis atau terbentuknya abses. Patensi stoma perlu dikonfirmasi dengan cara kompresi antara ibu jari dan jari telunjuk.

79

Kolektomi Sigmoid

JOSEPH A. MOYLAN, M.D.

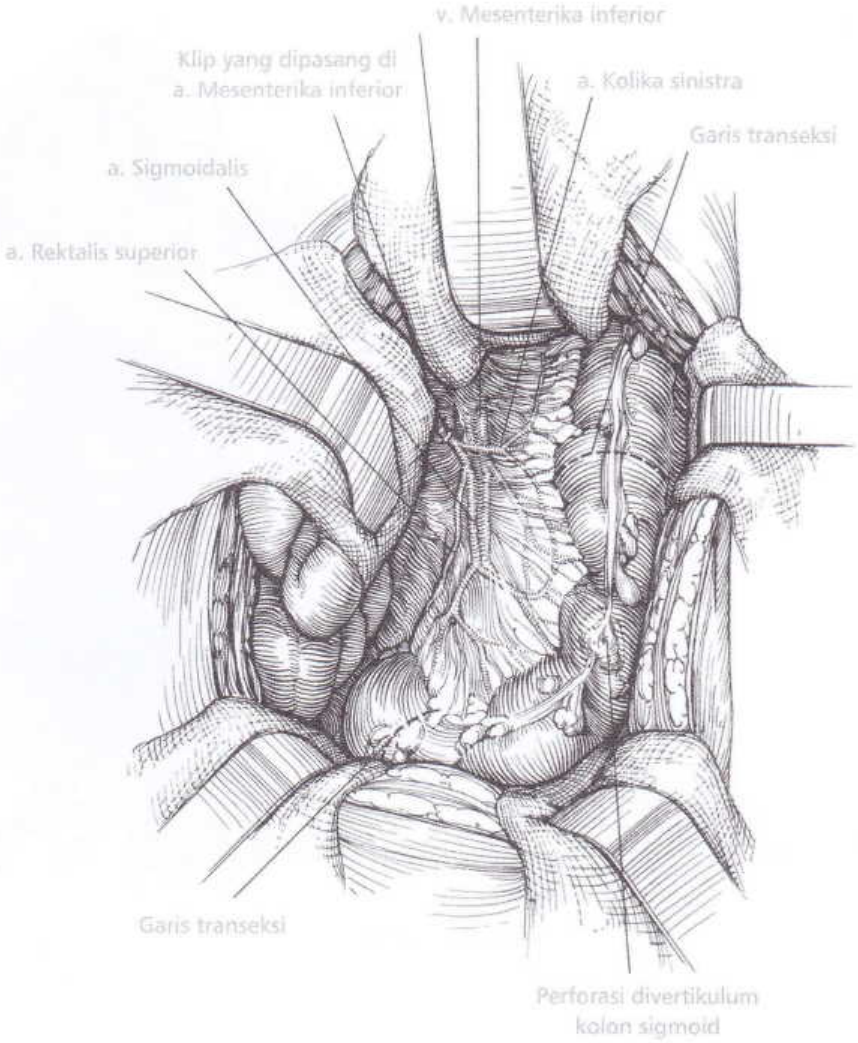

GAMBAR 79–1. Abdomen dieksplorasi melalui insisi garis tengah bawah. Setelah usus halus dibungkus ke abdomen sisi atas dan kanan, tempat pemotongan kolon dan mesenterium diidentifikasi berdasarkan pada alasan untuk kolektomi sigmoid. Tepi jaringan sehat dari kanker pada kolon harus diambil sebelah proksimal dan distal secara memadai. Untuk menghindari penyebaran selama manipulasi tumor kolon, kontrol vena mesenterika inferior dapat dikerjakan dengan klip. Dimulai di area abdomen lateral kiri sepanjang linea Toldt, selanjutnya kolon dimobilisasi. Mesenterium dipotong di dasar arteri dan vena mesenterika inferior, dengan mengikat pembuluh darah dengan benang silk 2–0.

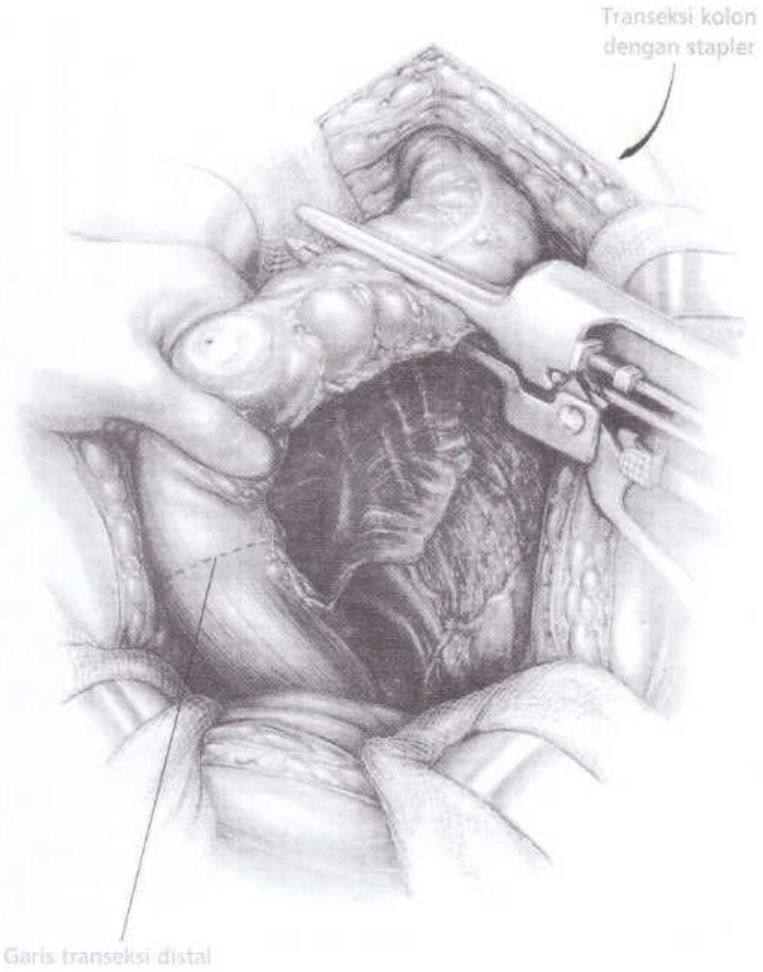

GAMBAR 79–2. Bilamana mesenterium dipotong total, kolon dipotong di sebelah proksimal dan distal dengan menggunakan stapler GIA untuk mencegah spillage (tumpahan isi kolon).

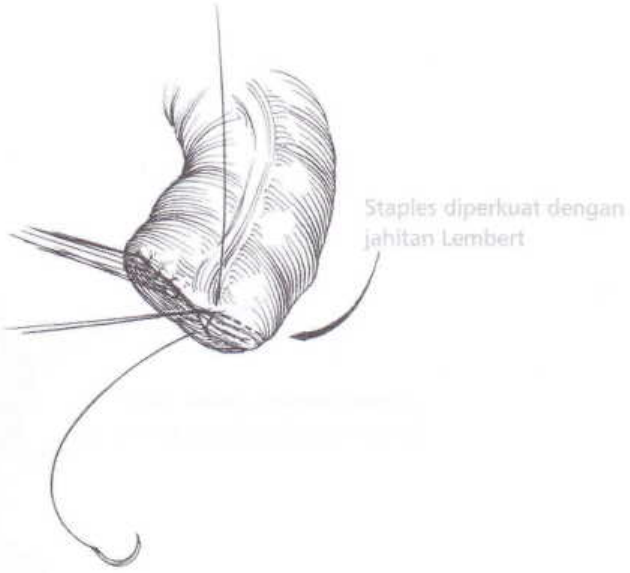

GAMBAR 79–3. Meskipun tidak dianjurkan, ujung kolon proksimal yang distaples dapat diinversikan untuk mencegah perdarahan dan kebocoran anastomosis.

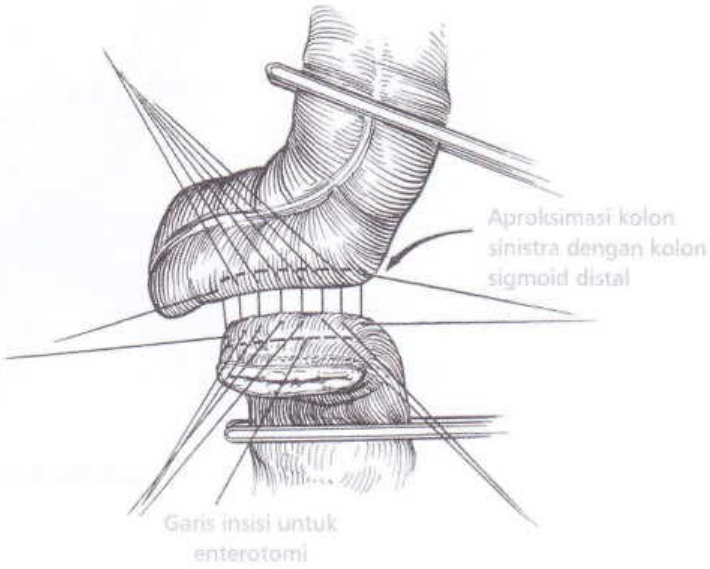

GAMBAR 79–4. Meskipun anastomosis ujung-ke-ujung mungkin tepat, anastomosis samping-ke-samping dilakukan untuk menjamin lubang yang kemungkinan mempunyai ukuran terbesar antara kolon proksimal dan distal. Klem atraumatik dipasang pada segmen proksimal dan distal. Serangkaian jahitan serosa dipasang antara dinding samping segmen proksimal dengan ujung kolon distal, dan jahitan distal dieksisi. Enterotomi linear dibuat pada kolon proksimal.

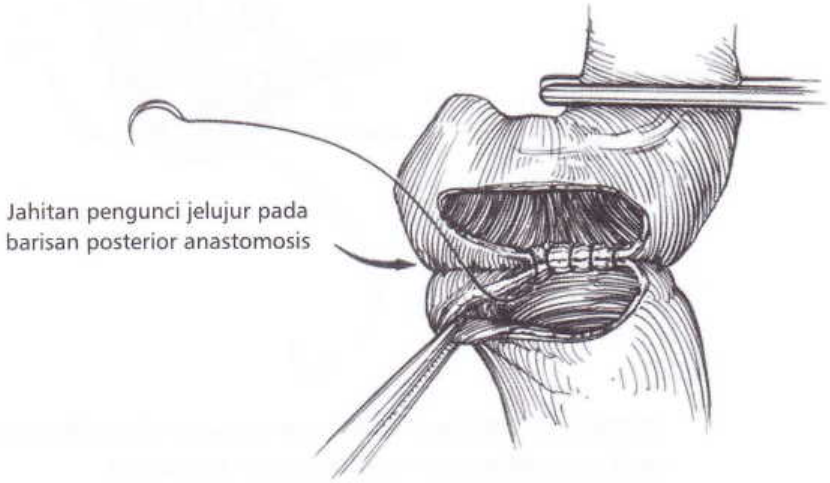

GAMBAR 79–5

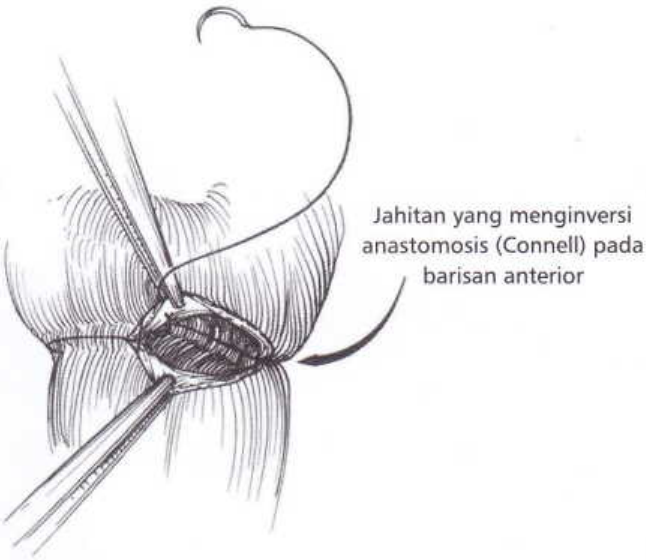

GAMBAR 79–6

GAMBAR 79–5 dan 79–6. Penutupan dua lapis standar dilakukan. Lapisan jahitan dalam adalah jahitan jelujur benang absorbable, seperti chromic catgut, Dexon, atau Vicryl dengan lapisan luar jahitan satu-satu benang silk 4–0.

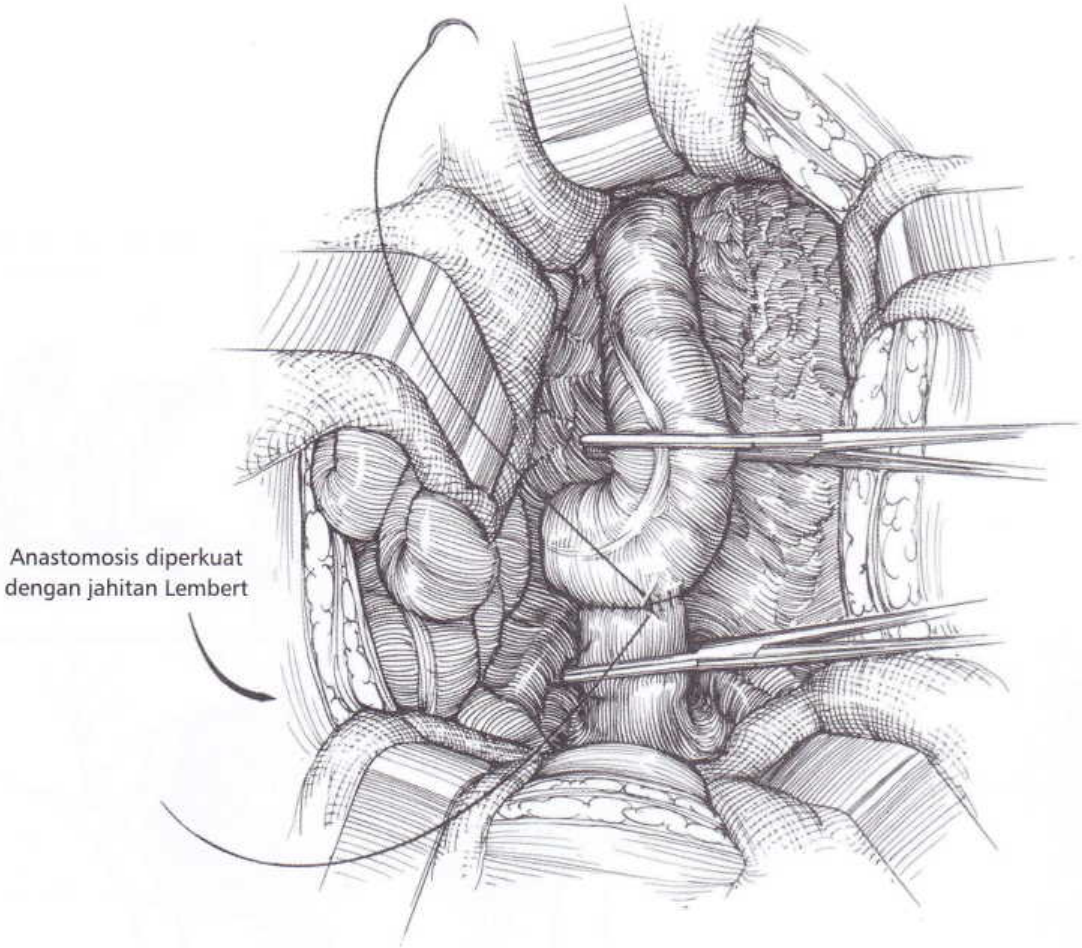

GAMBAR 79–7. Setelah anastomosis dua lapis diselesaikan, klem dilepas dan mesenterium ditutup di sebelah posterior untuk mencegah herniasi interna dan obstruksi.

Salah satu alternatif anastomosis ujung-ke-samping adalah anastomosis ujung-ke-ujung, yang diperlihatkan pada Gambar 78–6.

80

Reseksi Abdominoperineal Miles

WILLIAM C. MEYERS, M.D.

GAMBAR 80–2

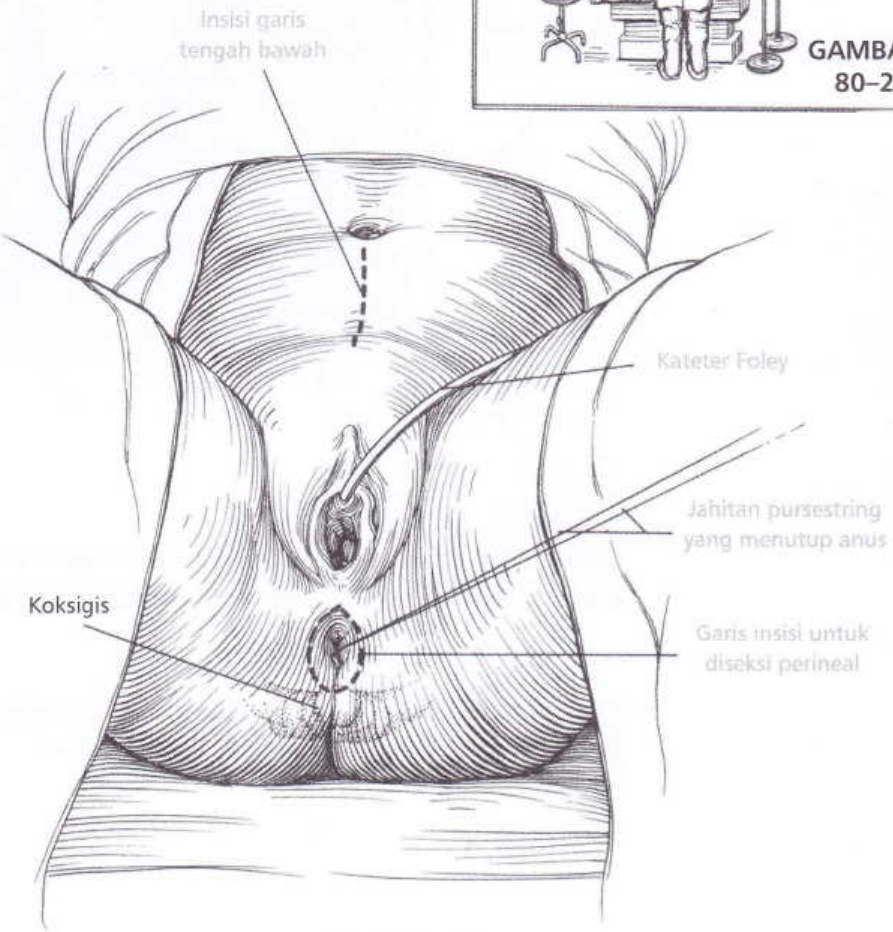

GAMBAR 80–1

GAMBAR 80–1 dan 80–2. Reseksi abdominoperineal Miles yang klasik dilakukan dalam dua bagian, diseksi abdomen yang diikuti dengan bagian perineal. Sekarang ini sebagian besar ahli bedah melakukan sekurang-kurangnya bagian dari dua tahap secara bersamaan. Penderita diletakkan dalam posisi litotomi dengan menggunakan pemijak kaki atau bar spreader. Anus dijahit ketat, dan kateter Foley dipasang dan diletakkan di atas paha. Dibuat insisi garis tengah bawah, yang dapat diperluas di atas umbilikus.

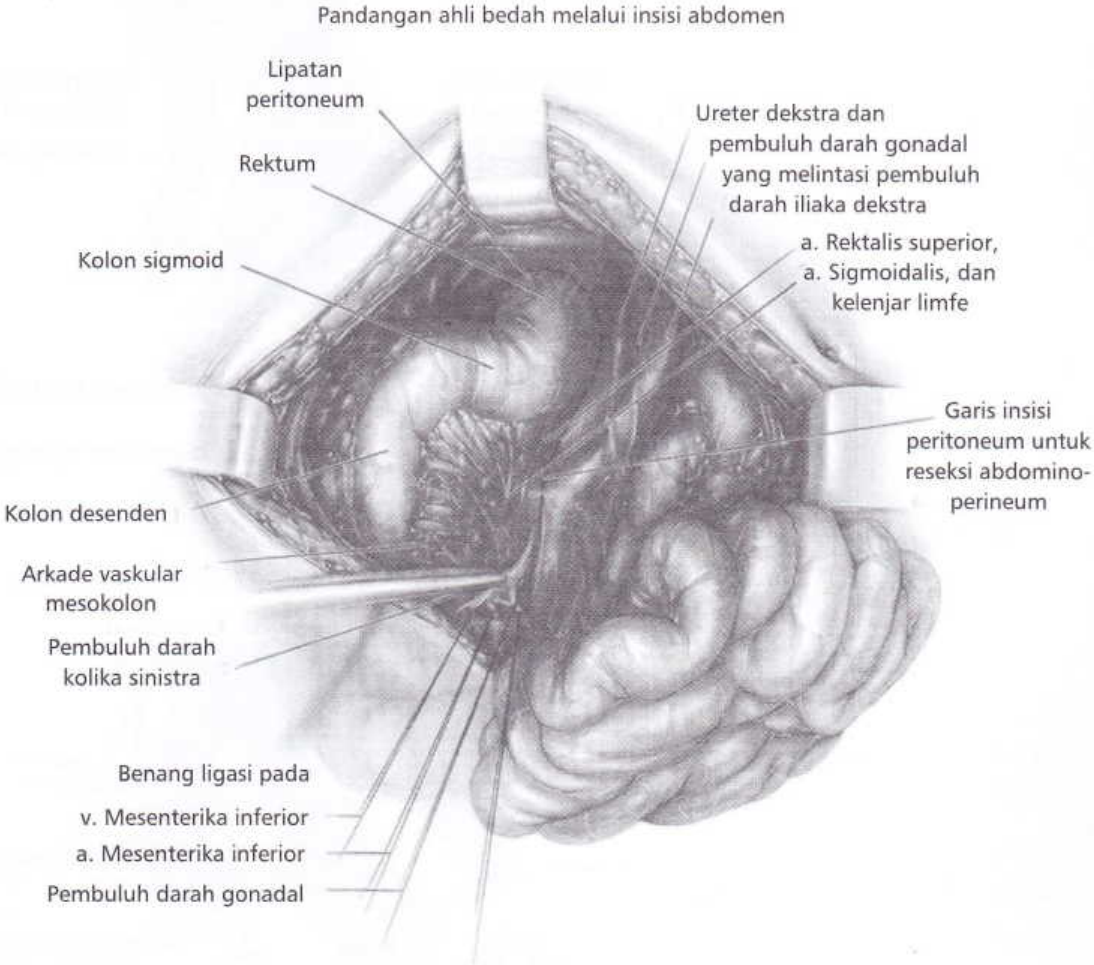

GAMBAR 80–3. Setelah dilakukan eksplorasi abdomen secara cermat, kolon sigmoid dimobilisasi dan peritoneum diinsisi untuk mereseksi semua jaringan limfe di pangkal arteri mesenterika inferior. Insisi diperluas ke anterior untuk memisahkan rektum dari uterus pada wanita, atau kandung kemih pada pria.

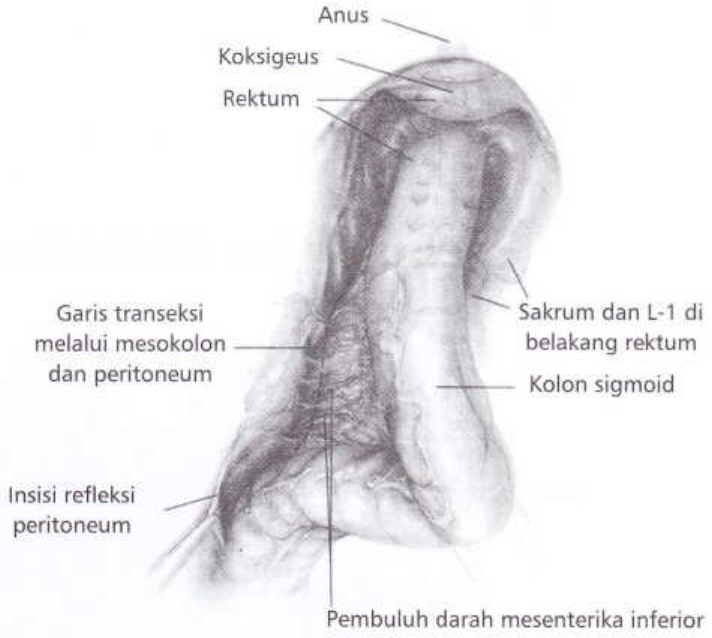

GAMBAR 80–4. Mesenterium kolon sigmoid dan rektum diligasi dan dipotong untuk memberikan bidang terusan ke rongga sakrum.

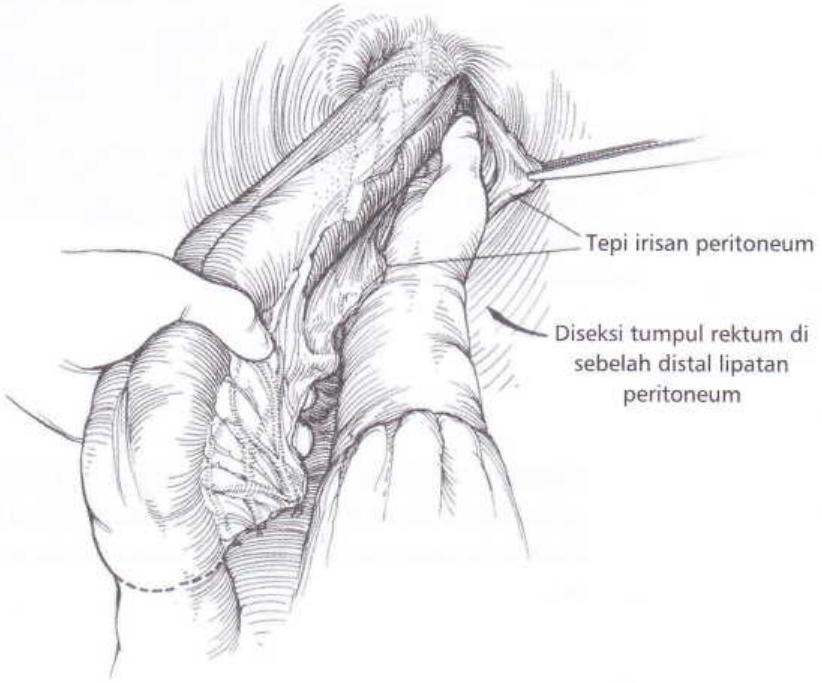

GAMBAR 80– 5. Sebuah bidang dikembangkan dengan jari tangan, dan tangan disisipkan di belakang rektum untuk diseksi tumpul ke titik di bawah level ujung koksigeus. Tindakan ini dilakukan dengan hati-hati untuk mengidentifikasi kedua ureter dan menghindari trauma ureter selama prosedur ini. Bidang posterior yang relatif tidak banyak menimbulkan perdarahan dikembangkan, biasanya terdengar seperti suara 'isapan' yang jelas.

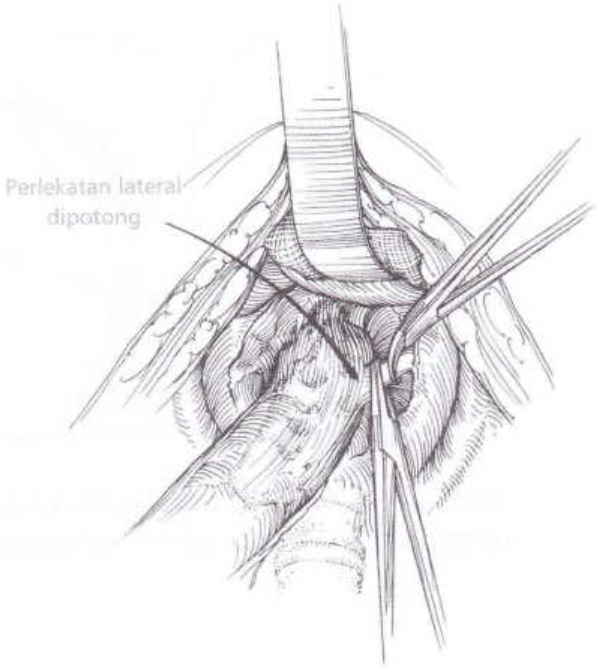

GAMBAR 80–6. Pembuluh darah primer yang memvaskularisasi rektum terletak pada perlekatan lateral, yang dijepit dengan klem, dipotong, dan diligasi. Klem right-angle besar dan panjang membantu terutama selama maneuver ini.

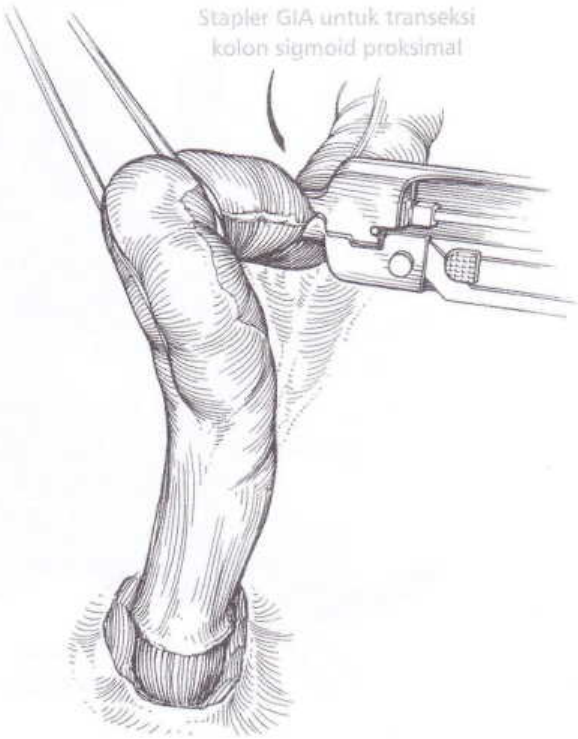

GAMBAR 80–7. Sebelum rektum dan kolon sigmoid dipotong, stapler GIA digunakan untuk transeksi kolon pada lokasi yang tepat dan mempreservasi kolon dengan panjang yang memadai untuk kolostomi.

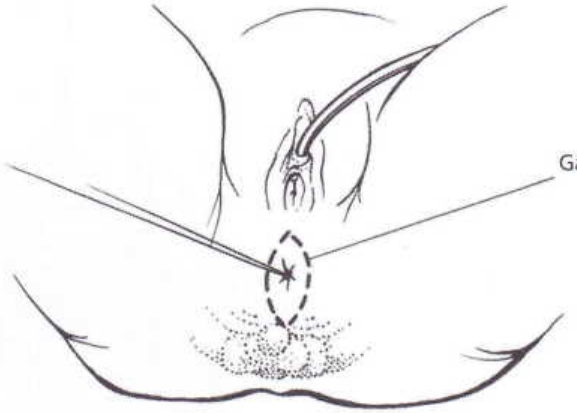

GAMBAR 80–8. Pada atau sebelum tahap ini, tahap operasi kedua dimulai. Instrumen dipisahkan dan rak Mayo diletakkan di bagian operator; diseksi perineum dimulai dengan insisi elips di sekeliling anus.

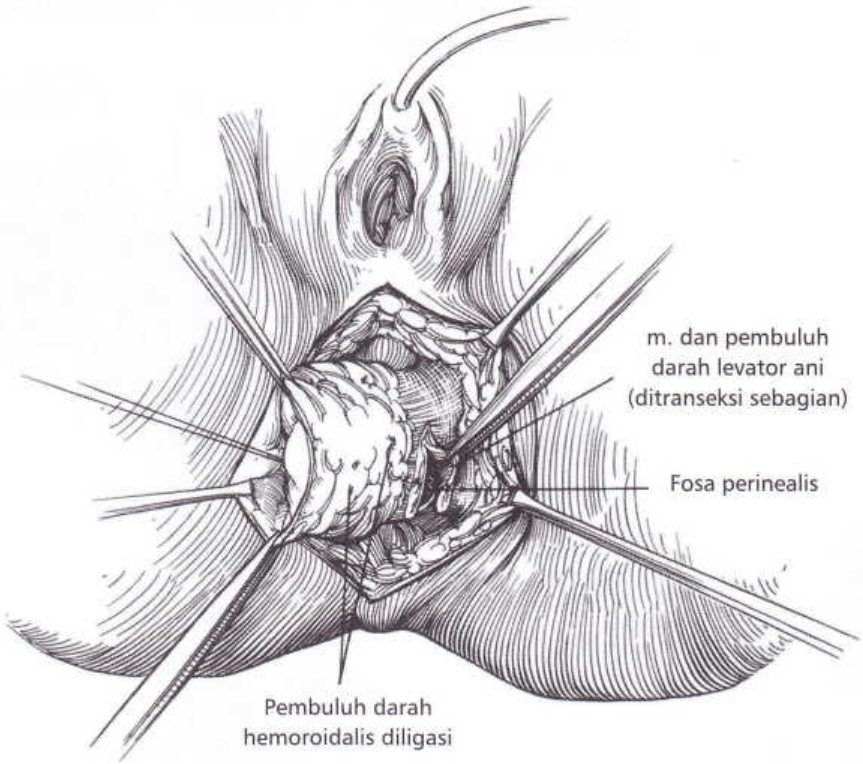

GAMBAR 80–9. Koksigeus diidentifikasi, dan dilakukan diseksi jaringan lunak secara menyeluruh ke arah otot levator ani. Jaringan ini diinsisi dengan kauter, dan pembuluh darah hemoroidalis kecil-kecil diligasi dan dipotong.

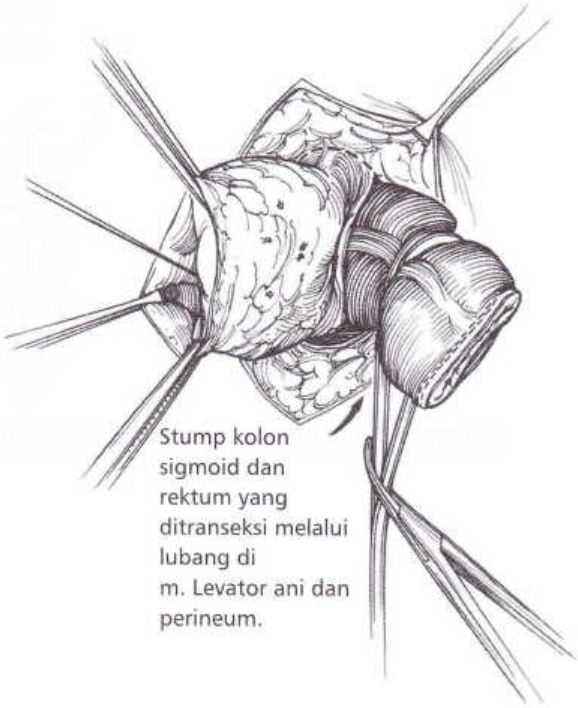

GAMBAR 80–10. Otot levator ani dibuka, dan ujung proksimal spesimen dipungut dan diangkat total setelah perlekatan sisanya dipotong. Bagian anterior diseksi perineal dapat dicadangkan hingga selanjutnya karena tindakan ini adalah bagian operasi yang paling sulit dikerjakan. Pada laki-laki, fasia Denonvilliers biasanya melindungi prostat dari diseksi. Pada wanita, tumor kemungkinan lebih sering menginvasi ke anterior; sebagian vagina dapat diikutkan dalam spesimen, jika diperlukan.

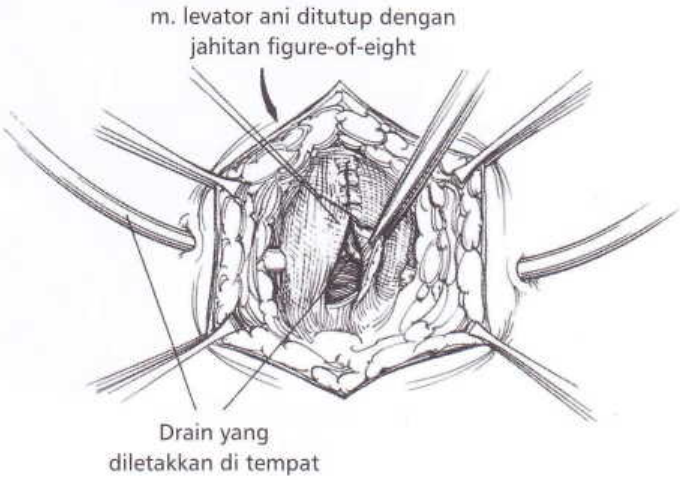

GAMBAR 80–11. Otot levator ani direaproksimasikan dengan jahitan benang chromic setelah drain Jackson-Pratt bulat dipasang ke dalam rongga sakral.

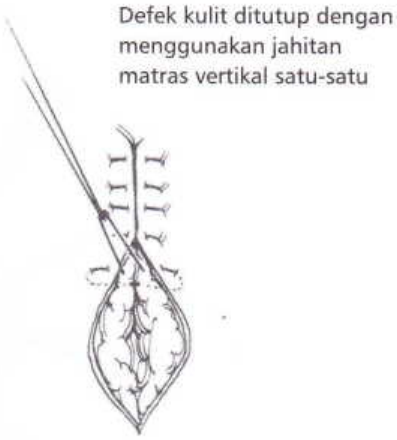

GAMBAR 80–12. Kulit ditutup dengan jahitan benang nylon satu-satu.

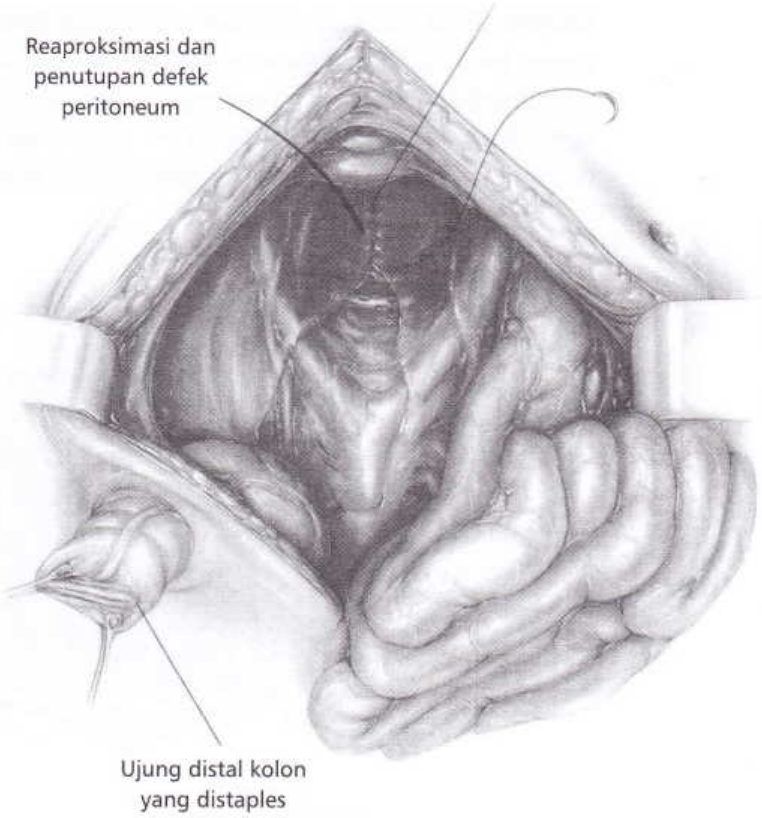

GAMBAR 80–13. Peritoneum pelvik direaproksimasikan dari atas setelah kolostomi diletakkan pada lokasi yang telah direncanakan sebelumnya. Kolostomi dipotong setelah penutupan abdomen diselesaikan, seperti yang terlihat pada Bab 83, Gambar 83–11 dan 83–12.

81

Kantong Kock

R. RANDAL BOLLINGER, M.D., Ph.D.

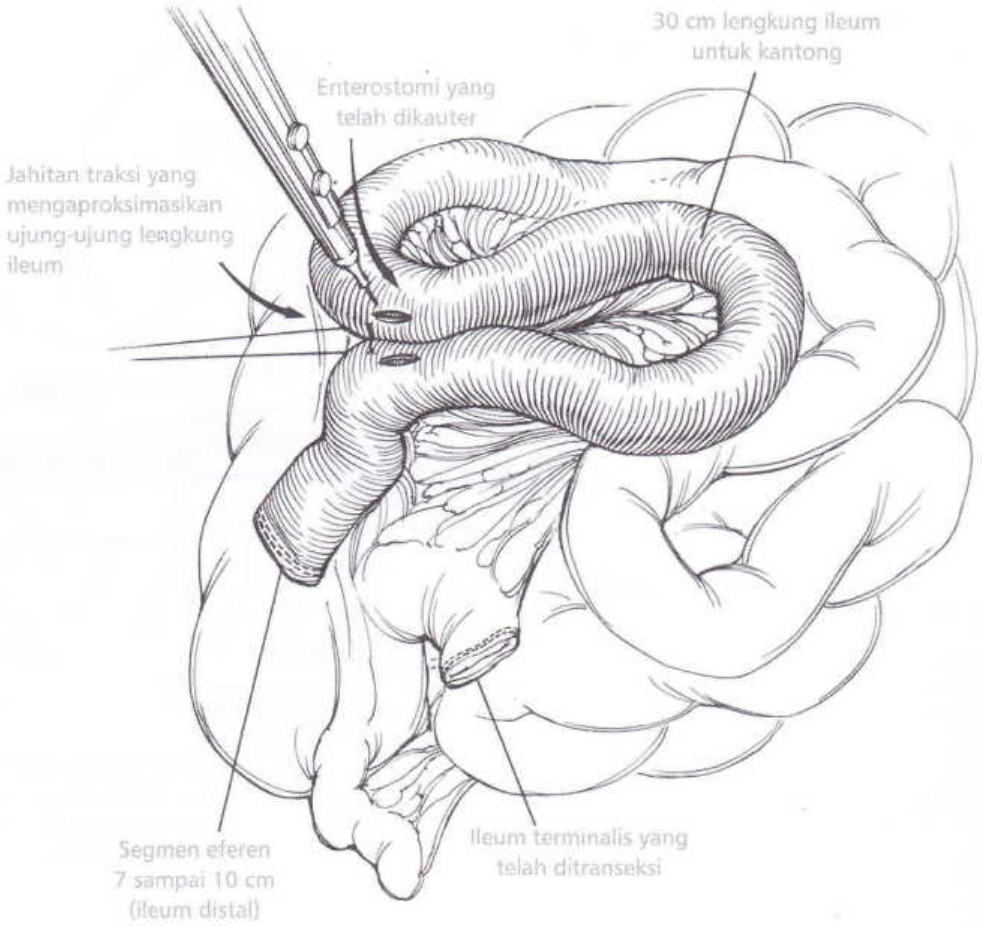

Gambar 81–1. Laparotomi eksplorasi dilakukan melalui insisi garis tengah. Kolon yang abnormal diangkat setelah ileum terminalis dipotong dengan stapler GIA. Jika kolon dipotong sebelumnya, ileostomi Brooke dimobilisasi; setiap perlekatan ileum distal atau mesenterium dibebaskan. 7 sampai 10 cm ileum yang paling distal dipreservasi untuk saluran aliran keluar. Panjangnya ileum ditentukan berdasarkan ketebalan dinding abdomen penderita dan keperluan untuk membentuk saluran aliran keluar melalui otot rektus dan lemak subkutan. 10 cm di dekatnya dicadangkan untuk katup, yang akan dibentuk dengan intususepsi. 30 cm berikutnya digunakan untuk pembuatan kantong Kock. Jahitan traksi diletakkan pada tepi antimesenterika untuk menyatukan dua segmen ileum 15 cm yang menyusun lengkung kantong Kock. Semua peritoneum dan lemak mesenterika diangkat dari kedua sisi mesenterium yang mensuplai segmen 10 cm yang dicadangkan untuk katup nipple. Hal ini dikerjakan dengan hati-hati untuk mempreservasi suplai arterial ke dan aliran venosa dari segmen nipple. Enterostomi dibuat di tepi antimesenterika segmen aferen dan eferen lengkung kantong Kock.

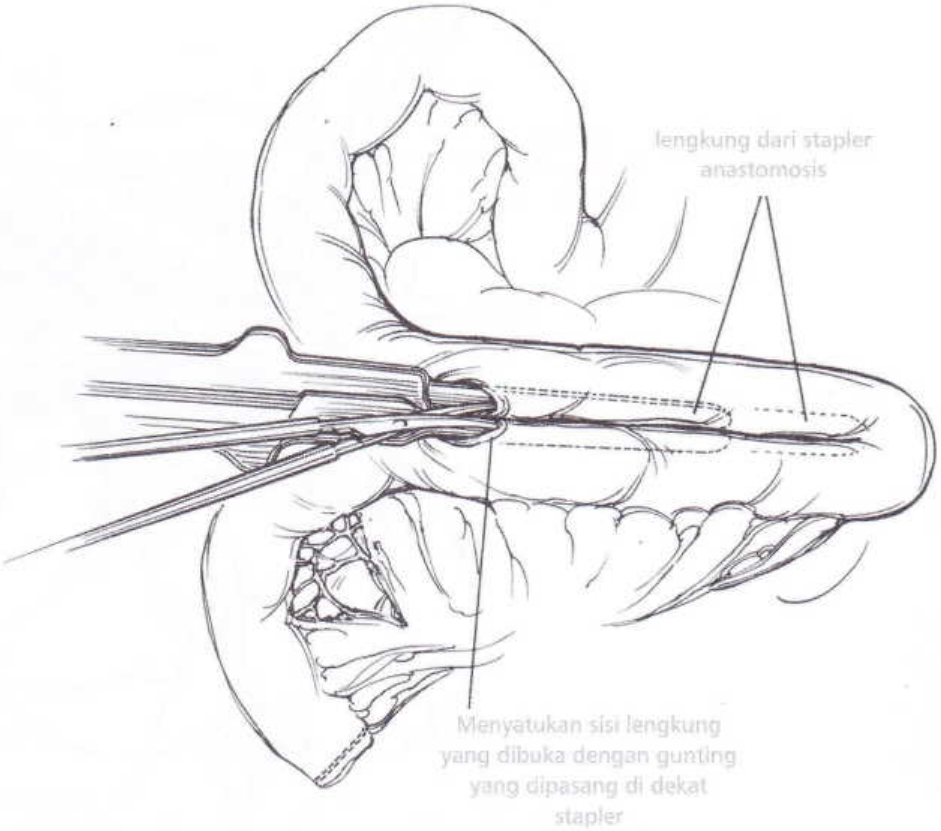

GAMBAR 81–2. Stapler GIA *tanpa* mata pisau digunakan untuk menyatukan segmen kantong Kock. Gunting yang dipasang di dekat stapler digunakan untuk memotong ileum di sebelah superfisial dari garis staples yang baru.

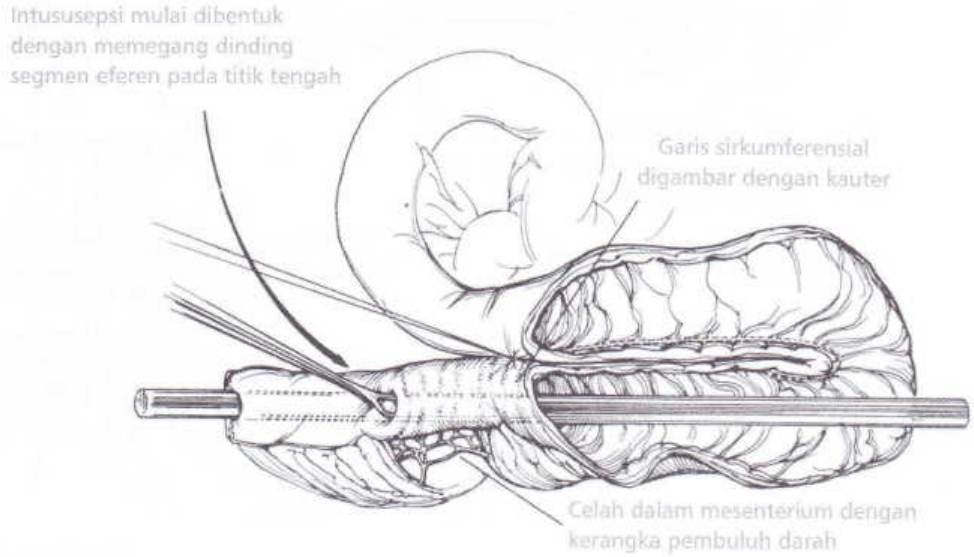

GAMBAR 81–3

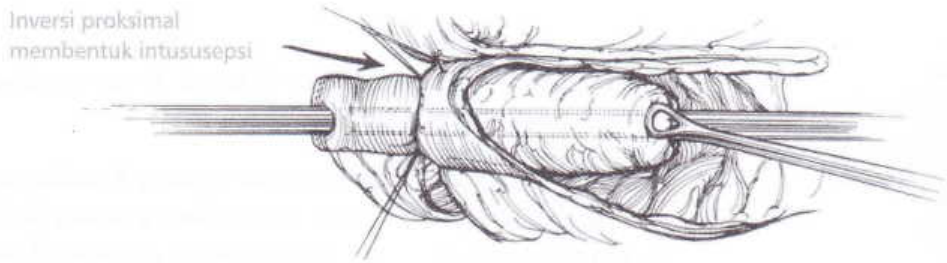

GAMBAR 81–4

GAMBAR 81–3. Tunika serosa bagian katup nipple digambar dengan interval 1 cm dengan elektrokauter untuk memudahkan terbentuknya jaringan parut setelah intususepsi. Tiga jahitan seromuskular benang silk 3–0 diletakkan pada masing-masing dinding lateral untuk mempermudah intususepsi lebih lanjut. Dilator Hegar 7 sampai 8 mm diletakkan melalui lumen ileum ke dalam kantong yang terbuka untuk berperan sebagai pemandu selama intususepsi. Dilakukan intususepsi titik tengah segmen nipple seraya benang silk 3–0 diikatkan berurutan.

GAMBAR 81–4. Klem Babcock yang diletakkan pada tepi utama nipple dari sisi dalam kantong dapat mempermudah inversi usus untuk membentuk intususepsi 5 cm.

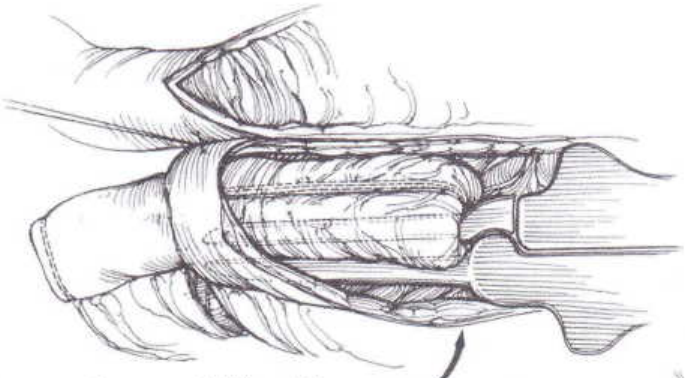

GAMBAR 81–5

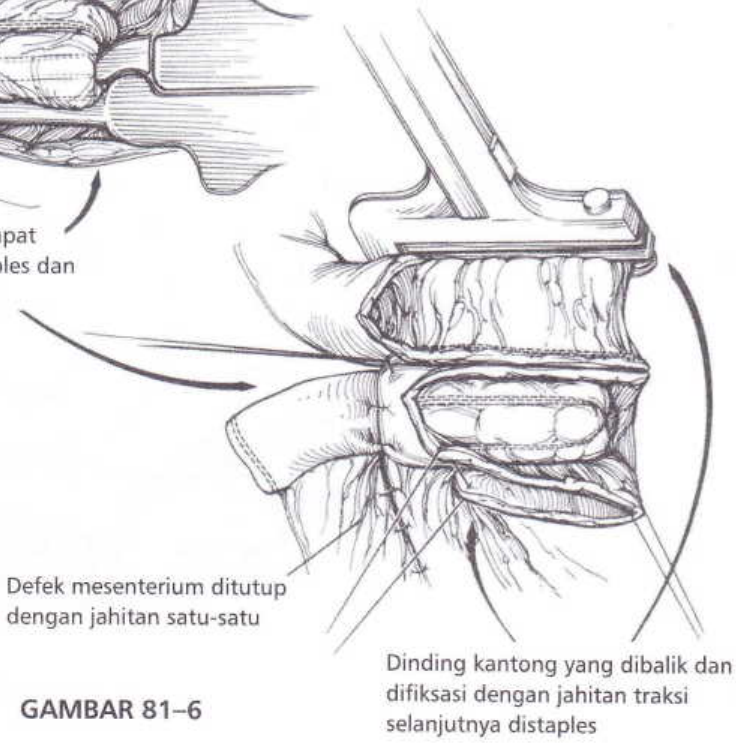

GAMBAR 81–6

GAMBAR 81–5. Intususepsi difiksasi di tempat dengan empat jajaran staples, sekali lagi yang dipasang tanpa mata pisau pemotong.

GAMBAR 81–6. Jahitan Lembert tambahan dipasang di sambungan katup nipple dan saluran aliran keluar untuk menutup rapat-rapat intususepsi. Dinding kantong Kock dilipat ke belakang dan difiksasi dengan jahitan traksi, selanjutnya distaples dengan alat stapler 90 mm.

GAMBAR 81–7 dan 81–8. Kantong Kock, yang dibalik, selanjutnya diinversikan ke dalam posisi tertutup yang normal.

GAMBAR 81–9. Defek sisanya ditutup dengan jahitan Connell inversi jelujur dengan benang absorbable 3 – 0. Jahitan seromuskular jelujur kedua dari benang absorbable yang sama diletakkan untuk menguatkan jahitan pertama. Kantong Kock dapat diuji untuk melihat adanya kebocoran, dan katup nipple diperiksa terhadap kontinensia, dengan cara memasukkan larutan garam melalui kateter Robinson 30 French pada tahap ini.

GAMBAR 81–10. Bila terbukti intak, kantong dijahit ke sisi bawah dinding abdomen pada ileostomi tepat di atas simfisis pubis. Jahitan benang silk 3–0 posterior dipasang sebelum saluran aliran keluar ditarik melalui dinding abdomen.

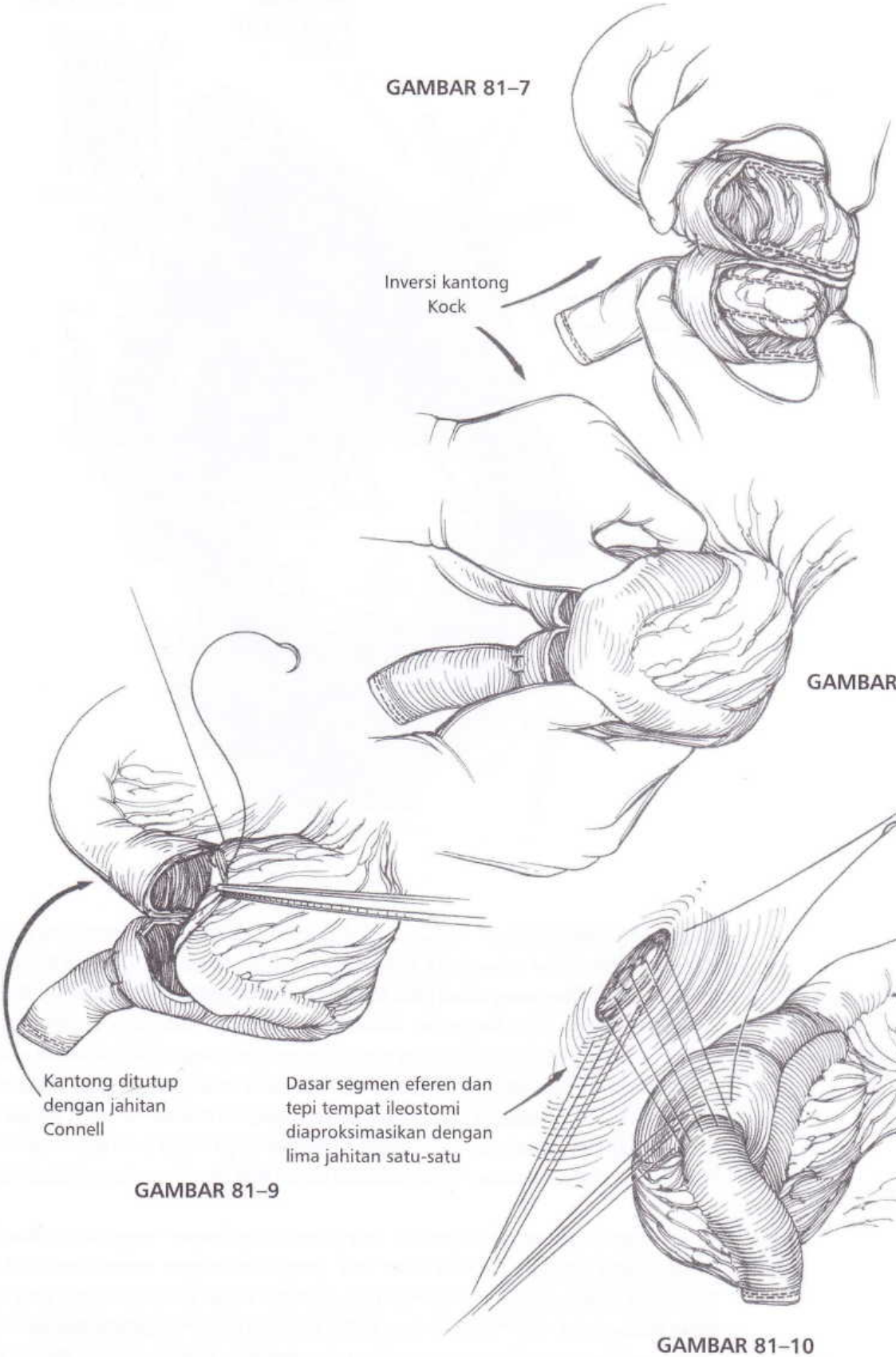

GAMBAR 81–7

GAMBAR 81–8

GAMBAR 81–9

GAMBAR 81–10

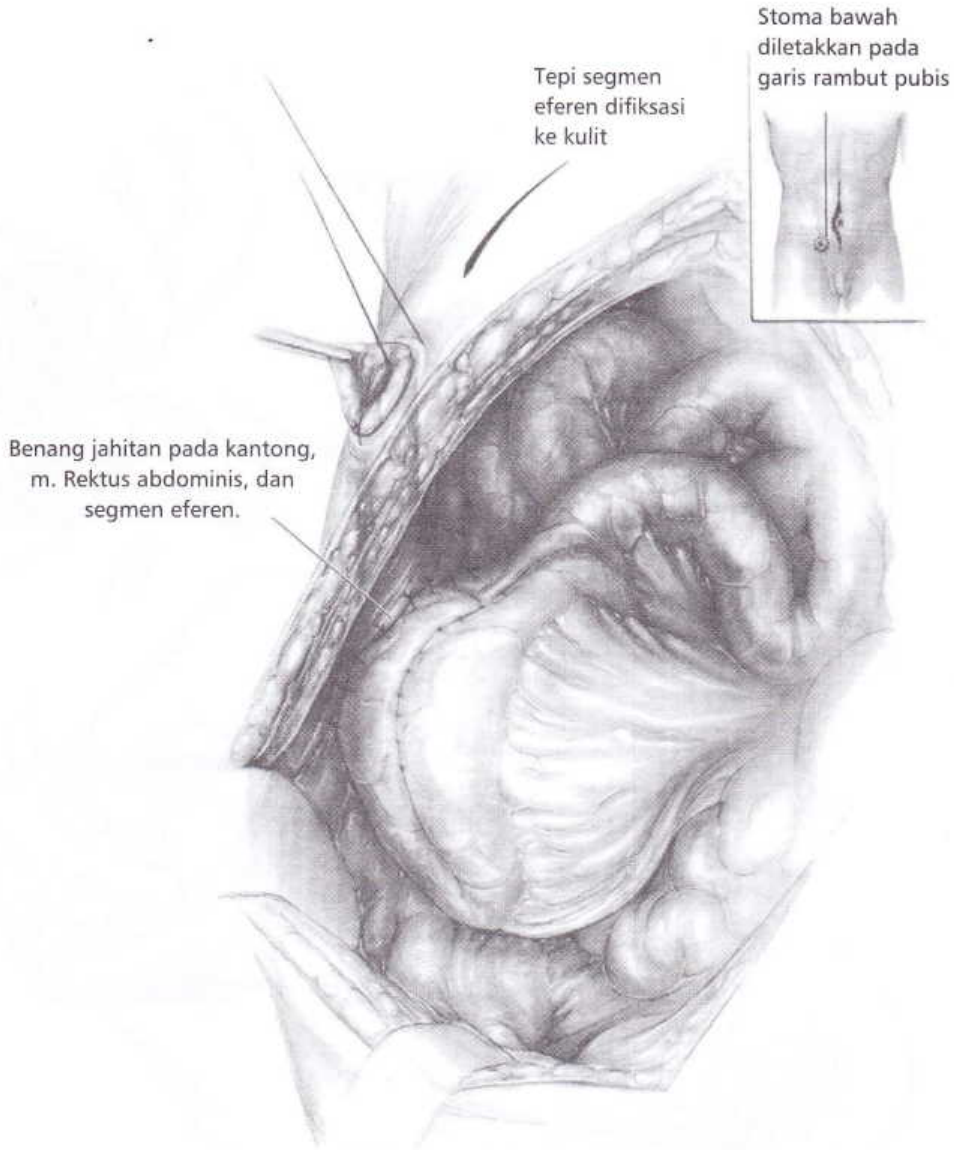

GAMBAR 81–7 sampai 81–11. Perjalanan tegak lurus dibentuk dari sebelah lateral pada garis rambut pubis ke sebelah medial di bawah otot rektus. Knob kulit 2 cm dieksisi, tetapi jaringan lemak subkutan tidak diangkat. Lubang silang dibuat pada fasia rektus. Jahitan barisan anterior benang silk 3–0 yang memfiksasi kantong Kock dengan sisi bawah dinding abdomen selanjutnya dipasang dan diikat. Jahitan seromuskular tambahan dipasang antara kantong Kock dengan dinding abdomen lateral, yang meluas ke pelvik untuk mencegah rotasi kantong Kock. Defek mesenterium ditutup di sebelah lateral. Saluran aliran ke luar dirapikan untuk menghasilkan penonjolan mukosa minimal 2 sampai 5 mm di atas level kulit. Penonjolan ini akan mengalami retraksi lebih lanjut hingga sama rata dengan level kulit, yang tidak menimbulkan masalah untuk penderita karena tidak diperlukan alat yang diletakkan di luar tubuh.

Abdomen diirigasi secara menyeluruh, selanjutnya ditutup dengan menggunakan jahitan benang non-absorbable satu-satu untuk otot dan fasia, yang diikuti dengan staples untuk kulit. Kateter Robinson 30 French dengan lubang distal yang diperlebar tinggal disisipkan melalui katup nipple ke dalam kantong Kock dan difiksasi dengan dinding abdomen untuk mempertahankan kantong dalam kondisi terdekompresi selama minggu pertama penyembuhan. Kateter dijahit ke dinding abdomen dengan benang nylon non-absorbable. Pipa diirigasi setiap 3 jam dan didrainase secara terus menerus ke dalam kantong penampung urine. Pembalut oklusif yang ditutupkan di sekitar luka operasi garis tengah akan mencegah kontaminasi dari stoma di dekatnya.

82

Anastomosis Ileoanal

R. RANDAL BOLLINGER, M.D., Ph.D

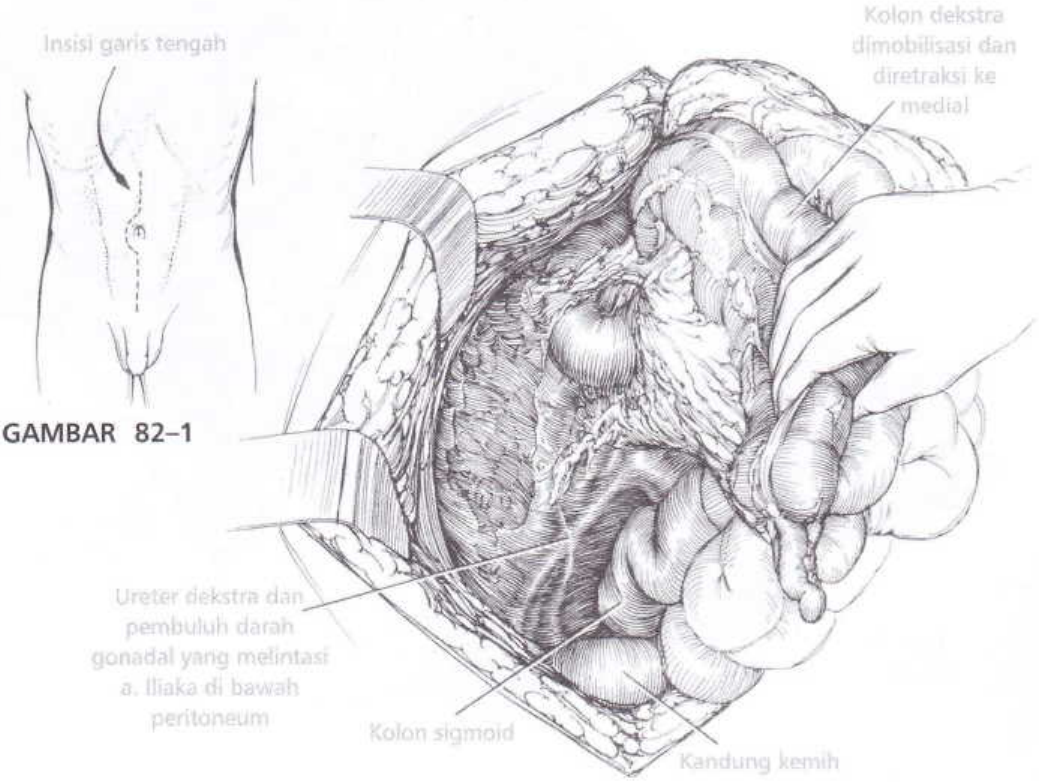

GAMBAR 82–1

GAMBAR 82–2

GAMBAR 82–1. Penderita dapat diletakkan dalam posisi litotomi atau terlentang dengan tungkai dinaikkan pada penopang kaki (Allen Stirrups) atau bar spreader, yang memberikan jalur masuk bersamaan, baik abdomen maupun perineum. Melalui insisi garis tengah, abdomen dibuka dan dieksplorasi. Hati dan mesokolon penderita dengan kelainan peradangan usus dinilai secara cermat terhadap tanda adenokarsinoma metastatik.

GAMBAR 82–2. Sekum dan kolon asenden dimobilisasi secara hati-hati untuk preservasi ureter dekstra ke inferior dan duodenum ke superior. Omentum dipisahkan dari kolon transversum untuk diletakkan lebih lanjut di pelvis. Kolon transversum, desenden, dan sigmoid dimobilisasi, dan mesenteriumnya dipotong di antara dua klem dengan ligasi benang silk 2–0.

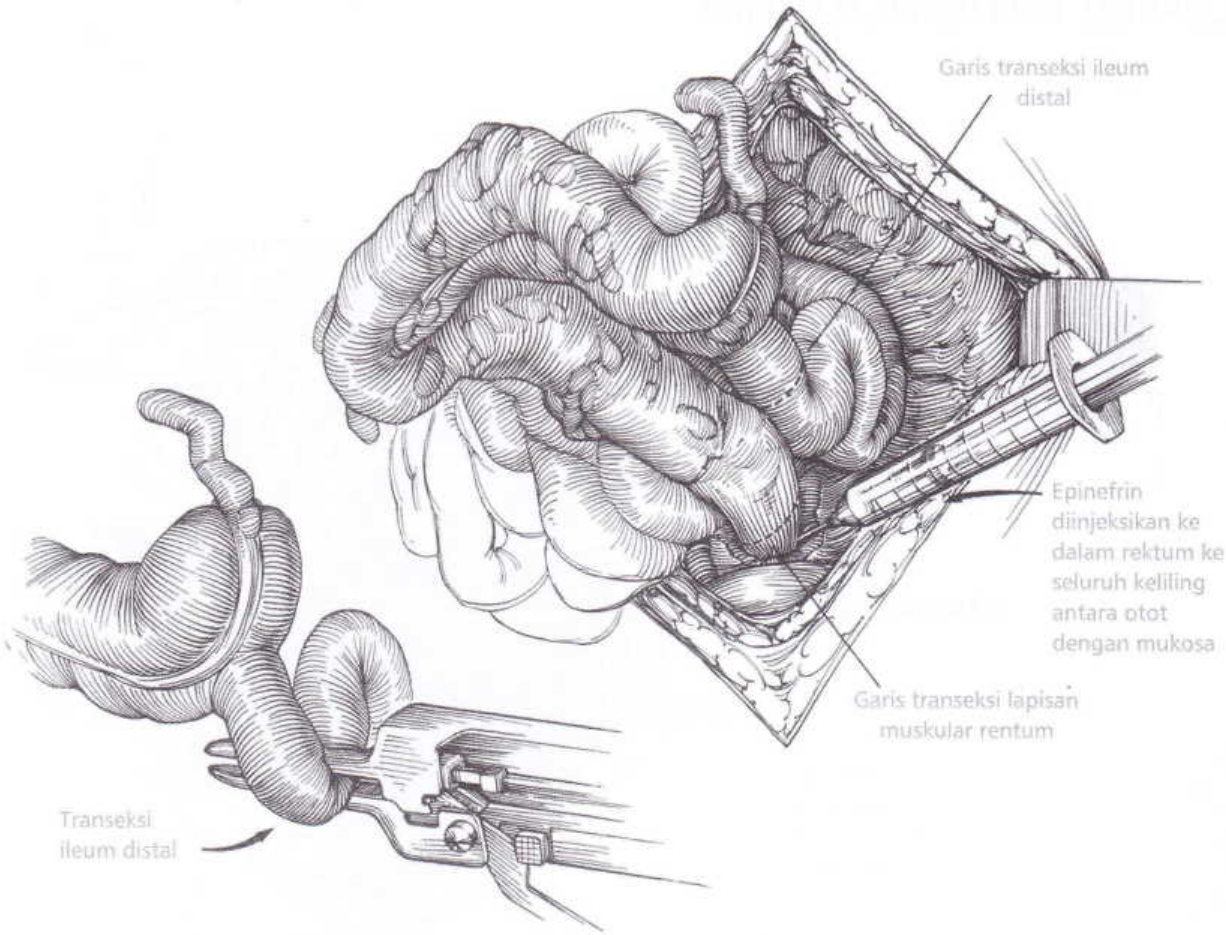

GAMBAR 82–3 dan 82–4. Kolon distal dimobilisasi hingga dalam 5 cm dari lipatan peritoneum. Selanjutnya ileum distaples dan direseksi di dekat katup ileosekal dengan menggunakan stapler GIA. Epinefrin (1 : 100.000 dalam larutan garam) diinjeksikan di sekeliling rektum antara otot dengan muskularis mukosa dengan maksud untuk memisahkan lapisan-lapisan dinding usus.

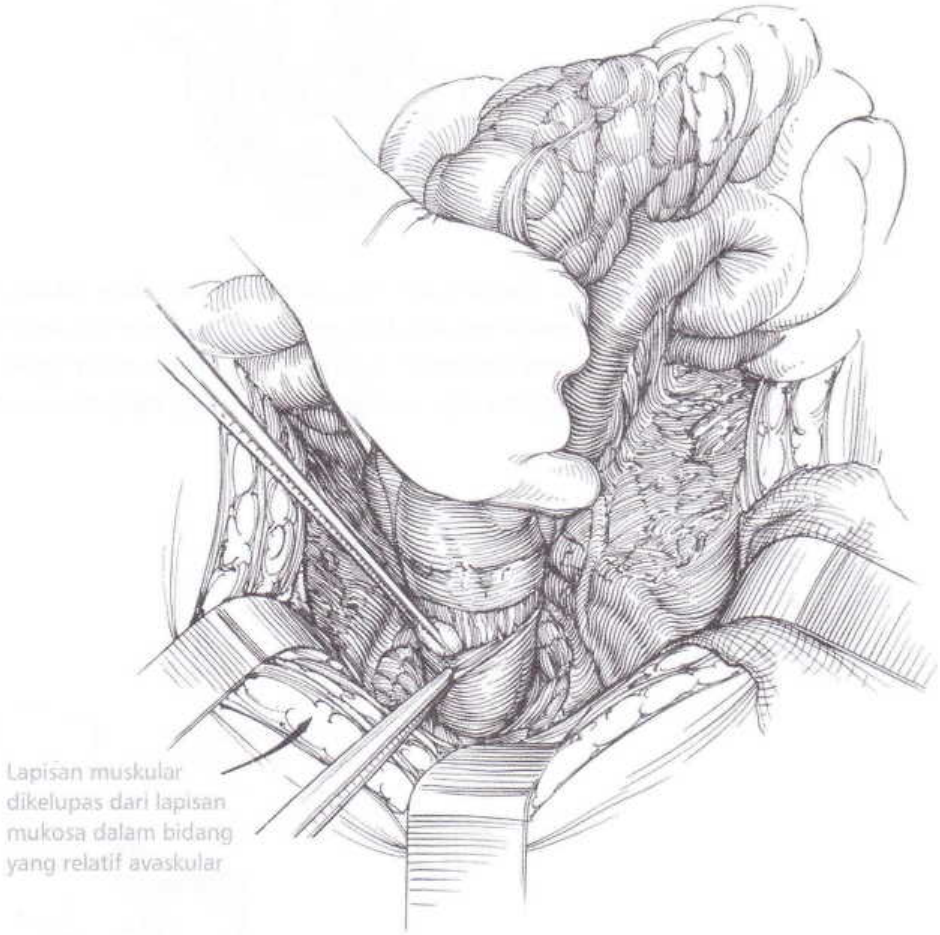

GAMBAR 82–5. Insisi dibuat keliling melalui lapisan serosa dan muskular rektum.

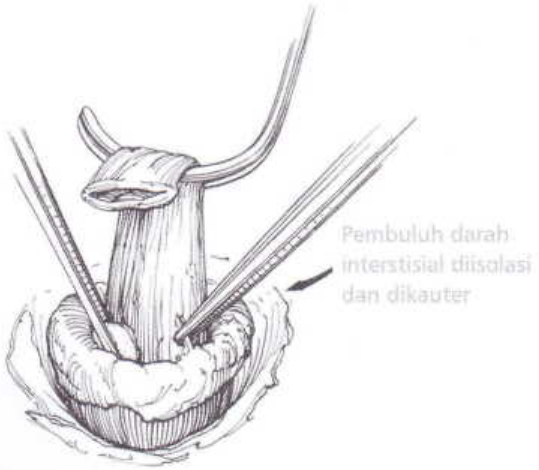

GAMBAR 82–6. Dengan traksi pada tabung mukosa rektum, lapisan muskular dilakukan diseksi secara tumpul seraya pembuluh darah yang melintasi dikauter dan dipotong. Segera setelah beberapa sentimeter mukosa dibebaskan, tabung mukosa rektum diklem ganda dan dipotong, dan kolon abdominalis dikeluarkan dari lapangan operasi. Diseksi dilanjutkan ke arah inferior hingga di bawah otot levator ani.

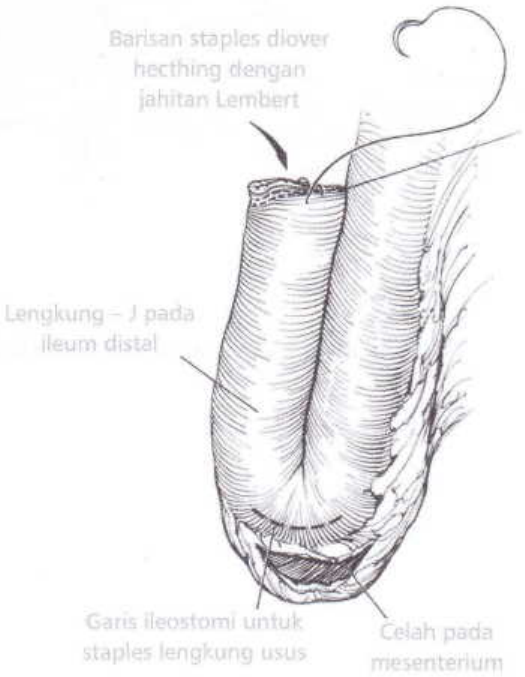

GAMBAR 82–7. Kantong-J dibentuk dengan menggunakan 20 cm ileum yang paling distal yang dibalik. Garis staples terakhir pada ileum diover hecthing dengan jahitan Lembert benang silk 3–0. Mesenterium pada ujung kantong dibersihkan hingga sepanjang 2 cm, dan enterotomi dibuat di sana untuk penempatan stapler anastomosis usus 10 cm.

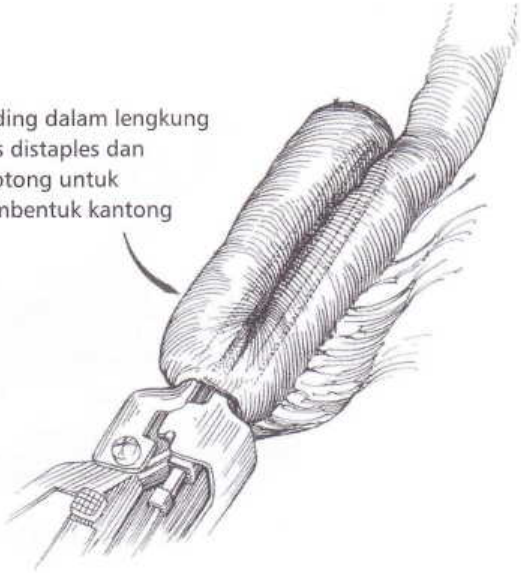

GAMBAR 82–8. Stapler ditembakkan, dengan demikian memotong dinding usus untuk membentuk kantong 10 cm.

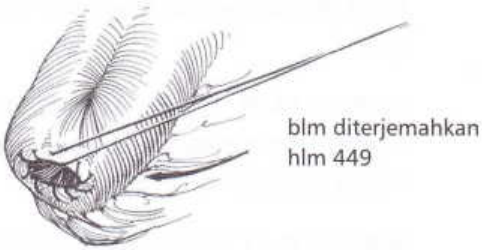

GAMBAR 82–9. Jahitan pursestring benang Prolene 3–0 dipasang di sekitar enterotomi untuk penggunaan lebih lanjut untuk memfiksasi kantong pada landasan stapler.

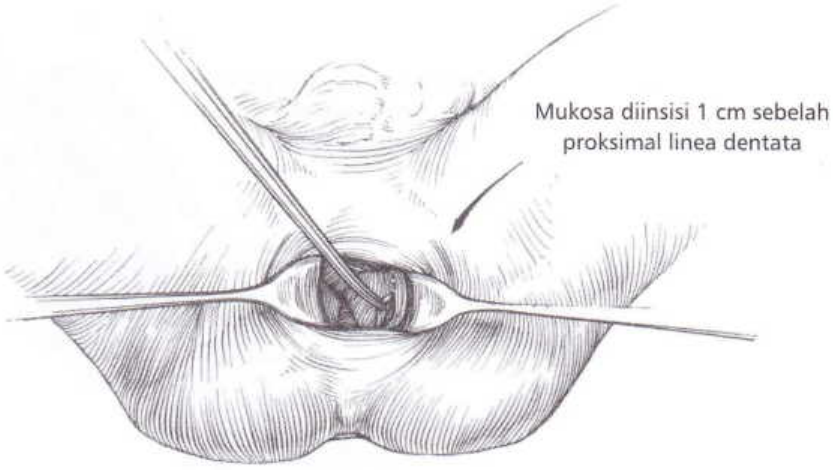

GAMBAR 82–10

GAMBAR 82–11

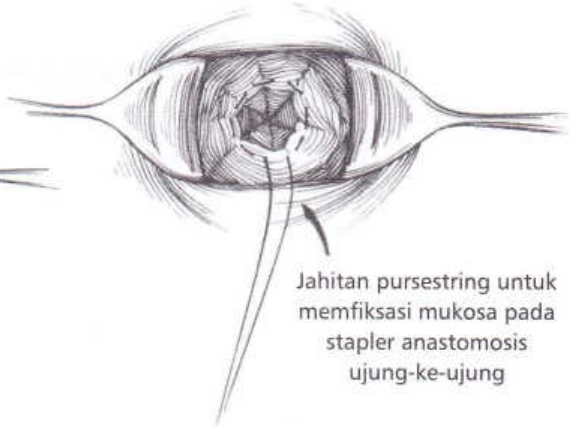

GAMBAR 82–12

GAMBAR 82–10. Selanjutnya diseksi dimulai dari bawah. Setelah blok farmakologik mencapai relaksasi otot sfingter secara total, rektum didilatasi secara digital, selanjutnya ditahan terbuka dengan retraktor Gelpi. Mukosa diinsisi 1 cm di sebelah proksimal linea dentata setelah injeksi epinefrin 1 : 100.000 dalam larutan garam untuk memisahkan muskularis mukosa dengan lapisan otot di bawahnya.

GAMBAR 82–11. Mukosa dikelupas dari lapisan otot. Diseksi dipermudah dengan cara menginversikan sisa mukosa dari atas dan menggunakannya untuk memberikan traksi guna memaparkan mukosa sisa yang masih melekat.

GAMBAR 82–12. Segera setelah tabung mukosa rektum dikeluarkan, jahitan pursestring benang Prolene dipasang ke dalam sisa mukosa, yang akan dieksisi pada level linea dentata di saat stapler EEA ditembakkan.

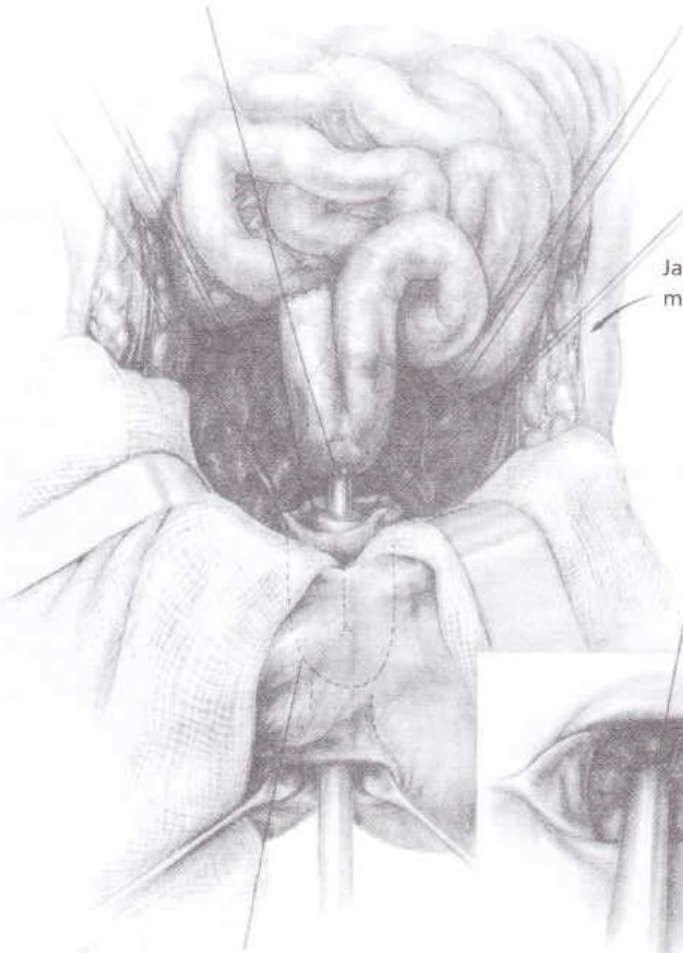

GAMBAR 82–13 GAMBAR 82–14

GAMBAR 82–13. Jahitan traksi diletakkan pada masing-masing kuadran tabung muskular rektum.

GAMBAR 82–14. Stapler EEA lengkung 25 mm disisipkan melalui anus ke dalam kavum abdomen. Lubang kantong ditempati landasan stapler, dan jahitan pursestring diikat. Dengan traksi pada jahitan pencanang, kantong-J ditarik melalui tabung muskular rektum hingga linea dentata, dimana stapler sekali lagi dibuka dan jahitan pursestring diikatkan di sekeliling kepala stapler sekitar alat staples. Ketika stapler EEA ditembakkan, mukosa kolon sisa dieksisi dari rektum, dengan meninggalkan ileum distaples dengan linea dentata. Kateter karet merah Robinson 30 French dapat diletakkan ke dalam rektum dan difiksasi ke kulit paha untuk mempermudah drainase selama 5 hari pertama setelah operasi.

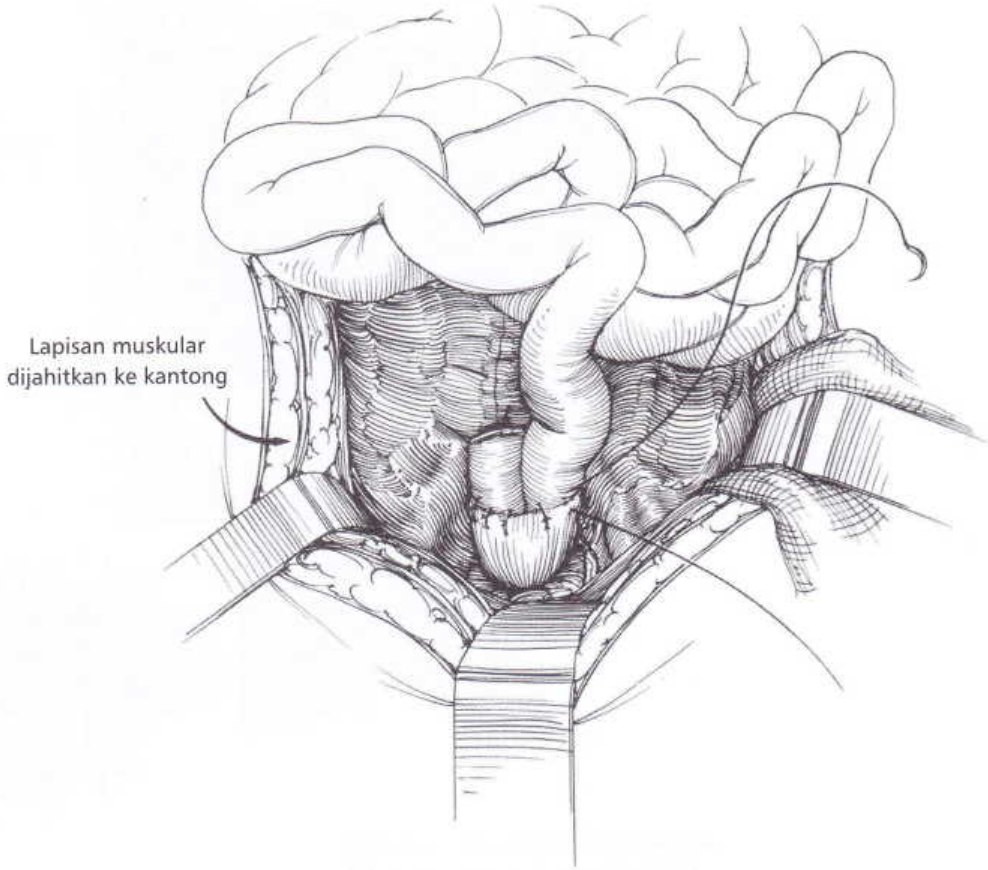

GAMBAR 82–15. Tabung muskular rektum dijahitkan dengan kantong-J dengan jahitan seromuskular satu-satu benang silk 3–0. Defek mesenterium dari ileum ditutup dengan jahitan jelujur benang chromic.

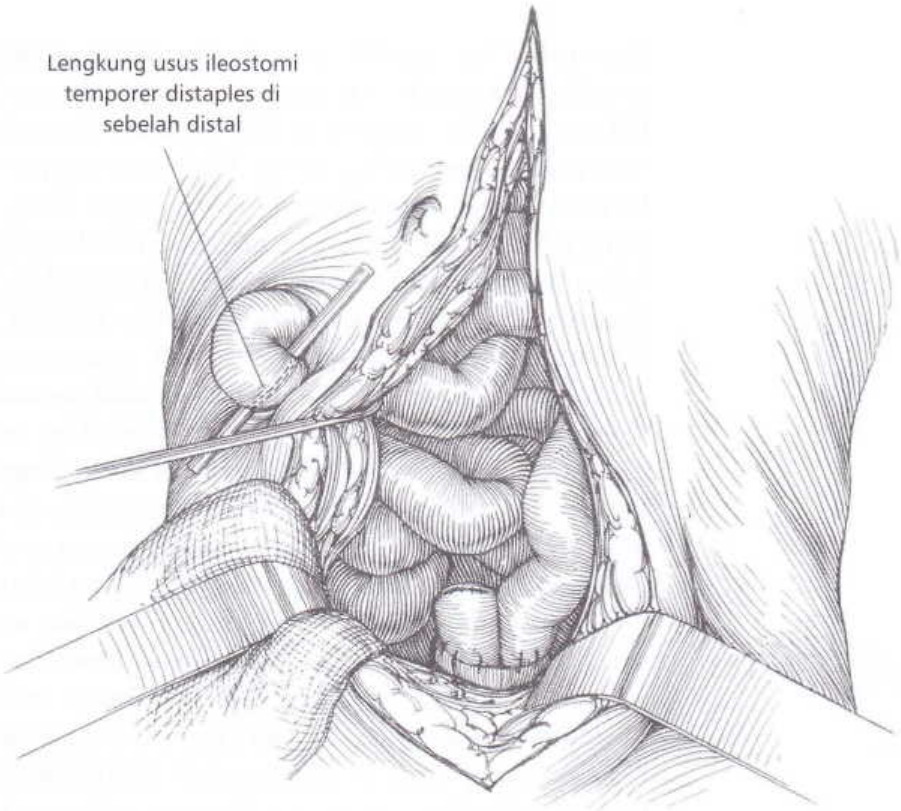

GAMBAR 82–16. Segmen ileum sebelah proksimal anastomosis, yang mencapai dinding abdomen kuadran kanan bawah, diidentifikasi dan dibawa ke luar sebagai loop ileostomi temporer. Palang dari kateter Robinson dipasang di bawah lengkung usus tersebut selama 5 hari pertama. Garis staples diletakkan melintasi bagian distal lengkung usus untuk menghasilkan ileostomi yang terdiversi total. Selanjutnya abdomen dibilas secara menyeluruh dengan larutan garam dan larutan antibiotik. Penutupan dikerjakan dengan jahitan satu-satu benang nylon 1 untuk otot rektus dan fasia yang diikuti dengan staples untuk kulit. Pembalut oklusif ditutupkan di atas luka, yang sesudahnya ileostomi dipotong dengan enam jahitan benang absorbable 3–0 untuk eversi dan memfiksasi mukosa. Ileostomi dilanjutkan dalam waktu 6 minggu, setelah penyembuhan rektum berlangsung total. Operasi kedua biasanya dikerjakan melalui ileostomi dengan memobilisasi segmen aferen dan eferen ileum, dengan mengeksisi garis staples dan ostomi yang lama, yang selanjutnya dilakukan anastomosis ujung-ke-ujung dua lapis.

83

Kolektomi Kiri Subtotal

ONYE E. AKWARI, M.D.

Kolektomi kiri parsial, dengan atau tanpa proktektomi proksimal parsial, diindikasikan untuk lesi ganas dan jinak pada usus besar di sebelah distal dari fleksura lienalis. Karsinoma dan kelainan divertikulum merupakan indikasi tindakan ini yang paling sering. Eksisi tumor primer harus dikerjakan dengan hati-hati untuk mendapatkan tepi jaringan yang memadai dan melibatkan pengangkatan mesenterium, pembuluh darah, dan pembuluh limfe ke area dimana tumor telah menyebar atau kemungkinan menyebar. Bagaiamanapun, umumnya disepakati bahwa diseksi melebihi drainase regional segmen yang terlibat tidak diperlukan. Waktu reseksi dan apakah anastomosis primer dapat dilakukan dengan aman atau tidak merupakan masalah pertimbangan bedah. Umumnya, anastomosis kolon sinistra sebaiknya dilakukan secara elektif pada penderita dengan persiapan mekanik dan sterilisasi kolon dengan antibiotik telah tercapai. Penderita yang dicurigai secara klinis mengalami divertikulitis kolon akut dapat diberikan uji coba terapi medikamentosa, dengan resolusi infeksi pada dua pertiga penderita. Operasi dapat dikerjakan setelah perubahan peradangan akut mereda.

Aliran limfe berjalan seiring dengan sirkulasi arterial regional. *Pada reseksi untuk karsinoma,* pembuluh darah utama harus direseksi di dekat pangkalnya. Dengan demikian, karsinoma fleksura lienalis atau sebelah proksimal kolon sinistra memerlukan reseksi cabang kolon transversum kiri dan kolon desenden hingga cabang sigmoid asenden dari pembuluh darah mesenterika inferior. Pembuluh darah kolika sinistra dipotong pada pangkalnya dari pembuluh darah mesenterika inferior.

Karsinoma sigmoid mungkin memerlukan tindakan reseksi arteri mesenterika inferior yang diperluas pada pangkalnya; tetapi, biasanya, pemotongan trunkus vaskular pembuluh darah sigmoid dan pembuluh darah hemoroidalis superior memungkinkan klirens tumor yang memuaskan, dengan pemulihan kontinuitas usus pada level promontorium sakral. Kemungkinan fleksura lienalis perlu dilepas dengan maksud menjamin anastomosis bebas tegangan pada kasus ini.

Lesi pada rektum atas dan pertengahan rektum dapat didekati dengan ligasi pembuluh darah hemoroidalis media dan inferior seraya rektum dimobilisasi dengan diseksi tumpul di atas fasia pra-sakral dari rongga pra-sakral. Tepi distal 5 cm usus normal dari tumor umumnya dianjurkan. Bagaimanapun, pengalaman menunjukkan bahwa tepi 2 cm, dan kadang kala kurang, telah mencukupi. Jika tepi histologik menunjukkan bebas tumor, preservasi fungsi anus sangat bernilai. Bagaimanapun, tidak ada gangguan yang dapat diterima pada diseksi pelvis lateral dan tindakan memasukan pengangkatan seluruh mesorektum yang menyertainya. Tindakan pencegahan ini meminimalkan kekambuhan lokal dan persistensi tumor lokal pada kelenjar limfe di zona penyebaran lateral.

Reseksi untuk kelainan divertikulum dan kelainan jinak lainnya mencakup pengangkatan konservatif segmen usus yang terlibat, meskipun reseksi mesenterium dapat dilakukan untuk mengangkat bersamaan flegmon parakolon lokal.

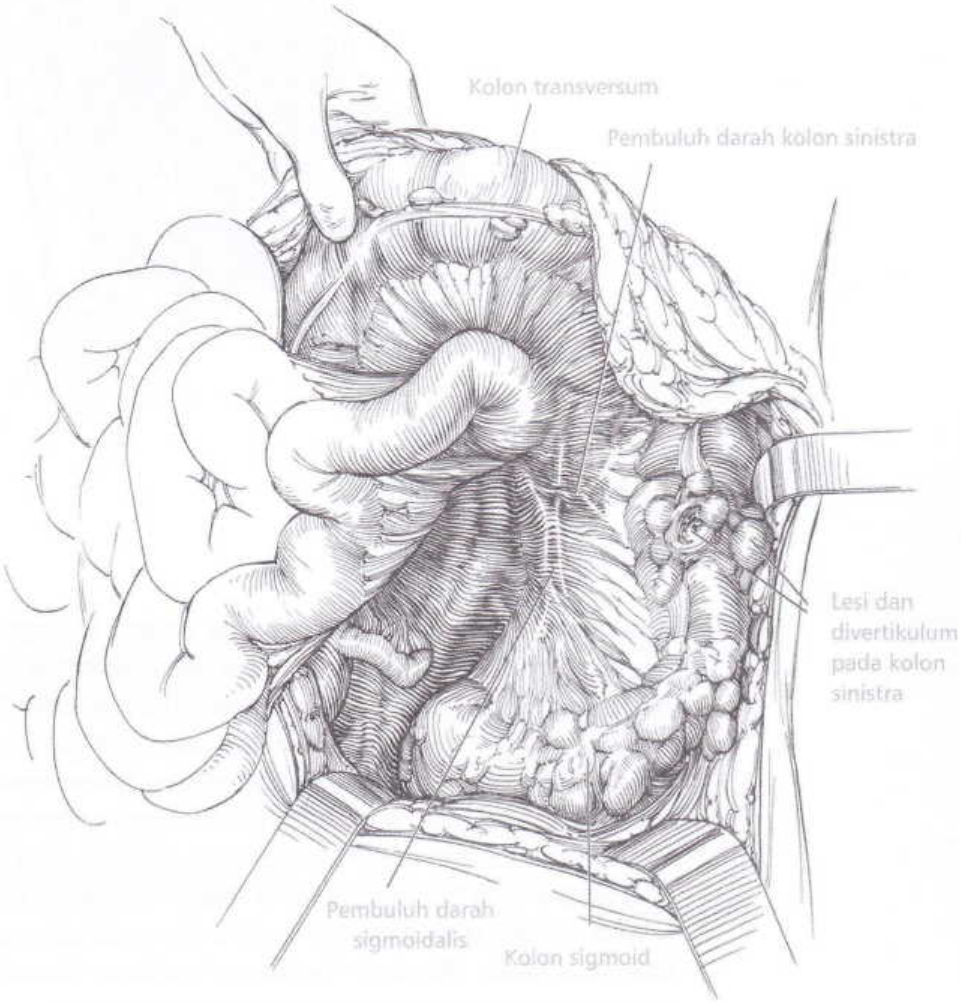

GAMBAR 83–1. Dilakukan pendekatan lesi, dan anatomi mesenterium ditetapkan.

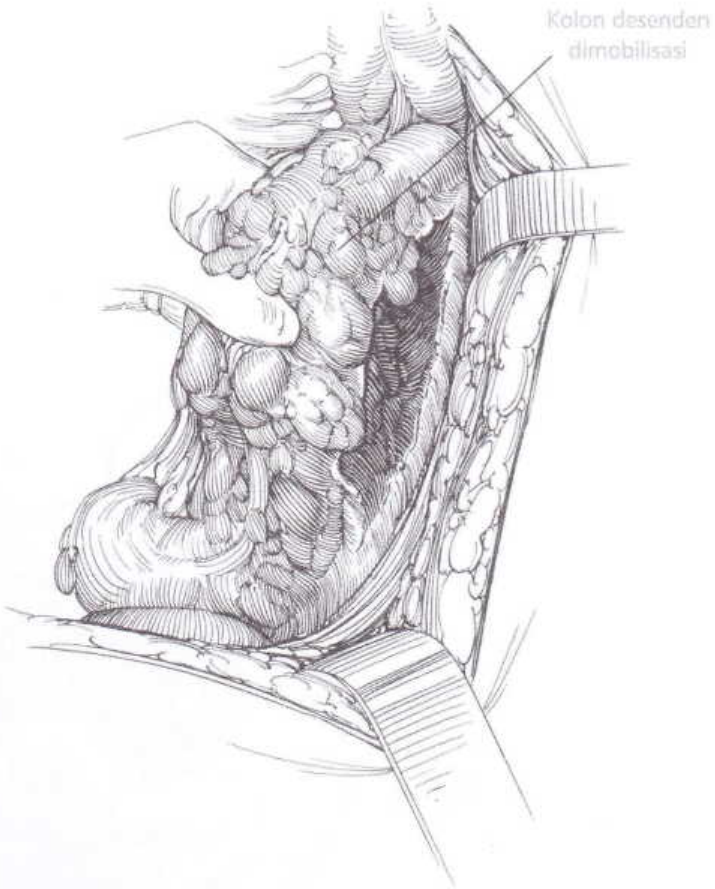

GAMBAR 83–2. Kolon dimobilisasi dari rongga abdomen kiri dengan hati-hati untuk melindungi dan preservasi ureter sinistra dan pembuluh darah yang menyertainya dalam retroperitoneum. Mobilisasi dilanjutkan ke distal ke pelvis. Bilamana proktektomi proksimal perlu dikerjakan pada lesi kolon sinistra distal, peritoneum di dekat rektosigmoid dibebaskan sehingga rektosigmoid dapat dimobilisasi dari ruang prasakral proksimal. Dengan mesenterium kolon dielevasi sepenuhnya dan usus halus diretraksi ke kanan, pembuluh darah mesenterium inferior menjadi terlihat sepenuhnya dan dapat dilacak ke distal sehingga pembuluh darah hemoroidalis dan sigmoidalis dapat dikontrol di antara dua klem dan ujung-ujungnya yang telah dipotong diligasi dengan ikatan benang silk 2–0.

Luas proksimal penyakit dan level transeksi kolon proksimal menentukan apakah fleksura lienalis kolon harus dilepas. Jika dipertimbangkan perlu dilakukan, fleksura lienalis kolon mudah didekati dengan perluasan mobilisasi kolon sinistra ke superior sepanjang rongga abdomen kiri, secara hati-hati agar tidak memberikan traksi inferior yang kuat pada omentum lienokolika. Traksi yang terlalu kuat dapat menyebabkan robekan kapsul lien, yang dapat menimbulkan perdarahan hebat.

Pendekatan dua arah ke fleksura lienalis dicapai dengan membuka bursa omentalis di daerah kolon transversum sinistra dan melepaskan omentum lienokolika untuk bersatu dengan area mobilisasi di kolon sinistra proksimal pada rongga abdomen kiri atas. Segera setelah perlekatan lienorenokolika dibebaskan, fleksura lienalis kolon menjadi bebas bergerak sepenuhnya.

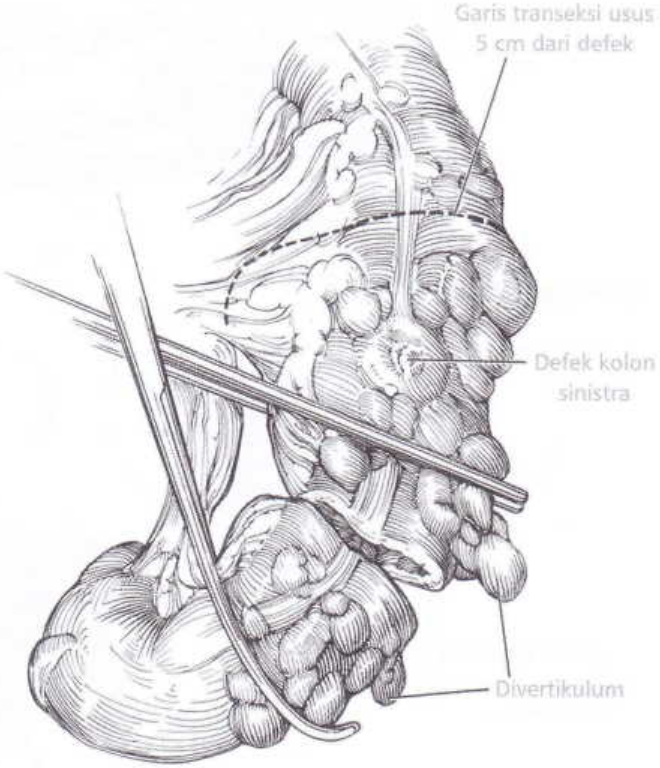

GAMBAR 83–3. Area transeksi kolon yang telah direncanakan sekarang dipreparasi, dan usus dipotong di antara klem atraumatik. Kontrol pembuluh darah mesenterika yang menyertainya dan manipulasi minimal segmen usus yang abnormal perlu dilatih sebelum melakukan transeksi usus dan pengangkatan bagian usus yang abnormal.

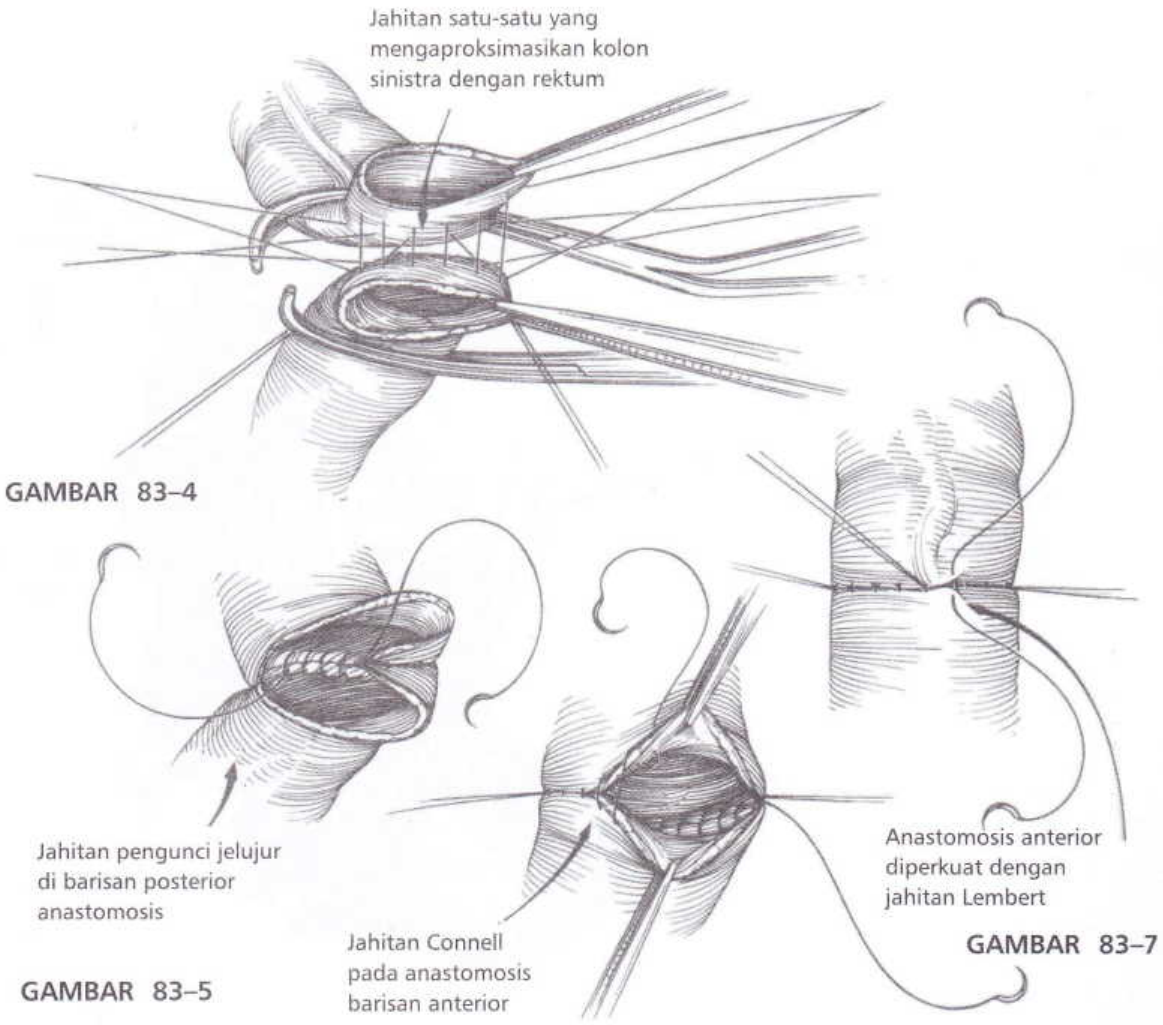

GAMBAR 83–4 sampai 83–7. Kolokolostomi ujung-ke-ujung dalam dua lapis lebih disukai dengan menggunakan jahitan jelujur benang absorbable di lapisan dalam dan jahitan satu-satu benang silk hitam 3–0 di lapisan luar. Jahitan jelujur di lapisan dalam dikerjakan dalam metode sebagai jahitan pengunci, yang membantu hemostasis pada ujung irisan usus.

Lesi kolon obstruktif parsial menimbulkan perbedaan ukuran yang harus dipertimbangkan selama penjahitan, sehingga obstruksi *itu sendiri* tidak merupakan kontraindikasi anastomosis primer. Reseksi dan anastomosis primer juga dapat dicapai pada kasus dengan adanya abses perikolon lokal kecil-kecil, terutama bilamana rongga abses juga diambil dalam spesimen yang direseksi. Abses yang lebih sulit masih memungkinkan dilakukan reseksi dan anastomosis primer, tetapi perlu dilakukan kolostomi pelindung. Kolostomi pelindung ini tidak merupakan tindakan proteksi absolut terhadap kebocoran anastomosis tetapi benar-benar dapat menghindari perlunya reoperasi jika kebocoran dan/atau abses para-anastomotik terjadi. Drainase perkutan seperti suatu penampung masih layak pada sebagian besar kasus. Dalam praktek penulis melakukan pemasangan drain anastomosis kolon sinistra dengan menggunakan sistem pengisap steril secara tertutup. Instrumen stapler dapat digunakan untuk reseksi kolon dan pembentukan anastomosis setelah kolektomi parsial.

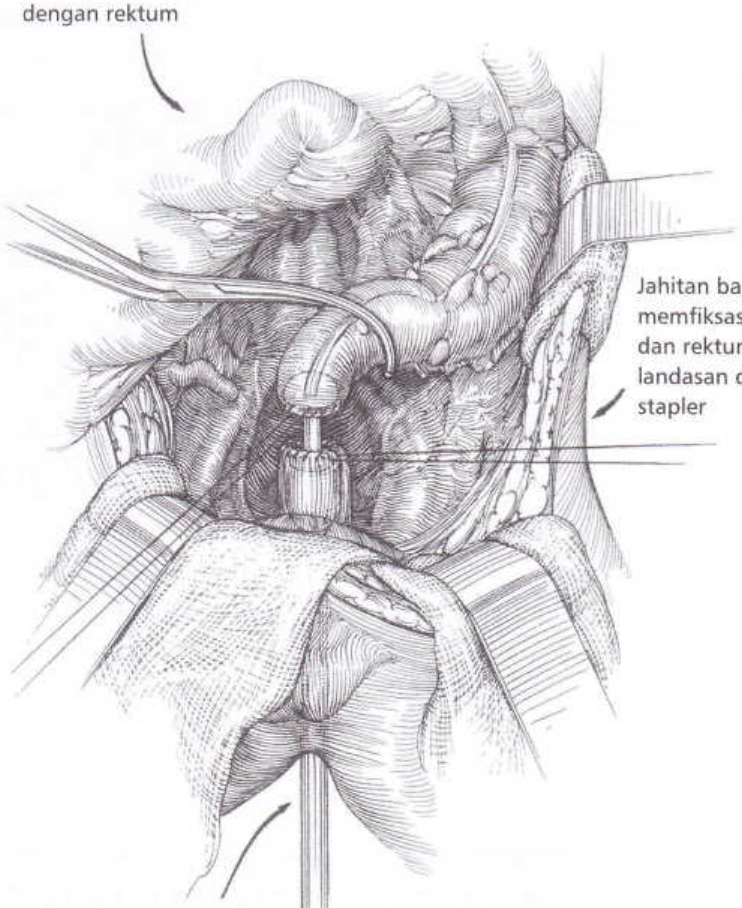

GAMBAR 83–8. Setelah spesimen diangkat, alat stapler EEA atau stapler anastomosis ujung-ke-ujung intralumen lainnya dapat dimasukkan melalui anus dan ditelusurkan dengan sangat hati-hati pada ujung irisan usus yang telah dipasang jahitan pursestring. Barisan jahitan jelujur benang non-absorbable halus 2–0 ini dipasang melalui semua lapisan usus. Segera setelah kepala stapler dimanipulasi ke segmen proksimal usus, jahitan diikat dan stapler ditutup dan ditembakkan. Perlu diperhatikan bahwa garis staples sebaiknya bebas sama sekali dari jaringan lemak di sekitarnya dan bahwa stapler ditembakkan dengan genggaman erat sehingga pisau stapler memotong bersih. Selanjutnya instrumen diputar ke belakang dan ke depan secara lemah lembut, dengan tangan menopang garis jahitan sampai stapler dilepas.

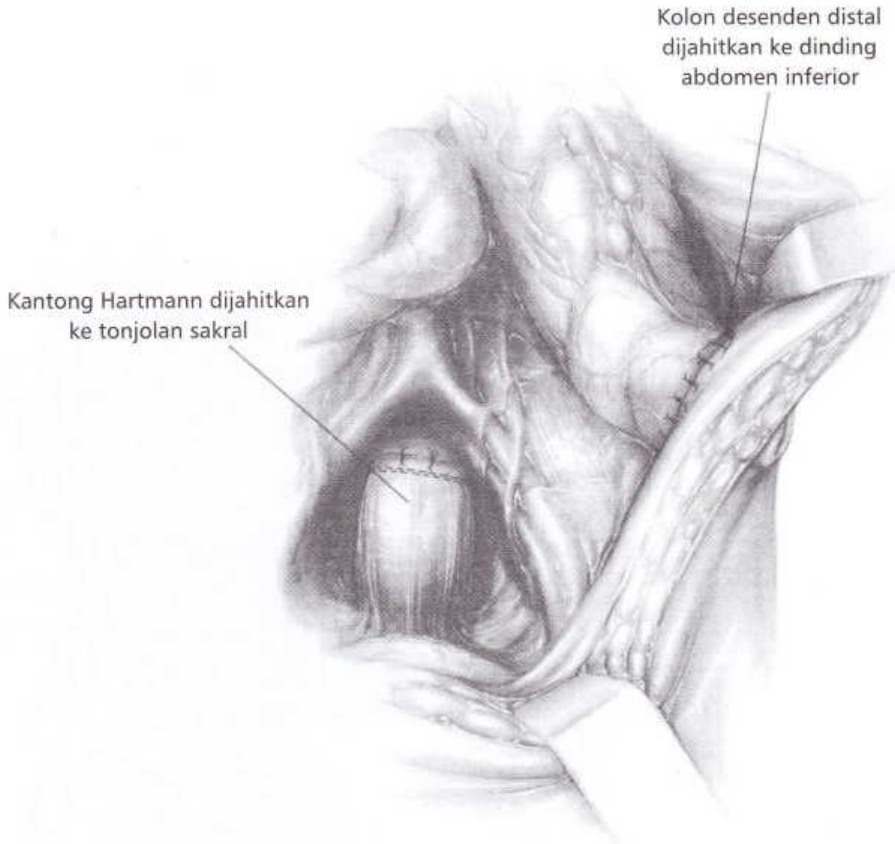

GAMBAR 83–9. Operasi Hartmann lebih disukai pada kasus dengan kelainan divertikulum atau kelainan maligna yang disertai komplikasi seperti perforasi divertikulum, perdarahan masif yang mengancam jiwa bila kolektomi darurat dilakukan, fistula internal yang disertai dengan sepsis, dan reseksi kanker pelvik yang luas dengan kemungkinan tingginya timbul kekambuhan, terutama pada penderita yang berisiko buruk dan pada penderita yang jarang dengan karsinoma perforasi bebas yang akut.

Penatalaksanaan karsinoma kolon distal dengan menggunakan reseksi Hartmann pada penderita yang berisiko buruk mengikuti prinsip-prinsip reseksi karsinoma yang terjadi pada lokasi ini, dengan diseksi serupa yang dilakukan untuk setiap reseksi anterior letak rendah. Dengan demikian, reseksi mesenterium kolon serta mesorektum yang menyertainya secara memadai dianjurkan, dengan hati-hati untuk mendapatkan diseksi pelvik lateral yang memadai. Selanjutnya rektum ditranseksi dengan menggunakan alat stapler atau dioverhecthing. Stump diletakkan ekstraperitonealisasi.

Pada perforasi sigmoid distal, reperitonealisasi stump distal tidak mungkin dikerjakan. Stump dibiarkan dikaitkan dengan jahitan benang non-absorbable ke promontorium sakral atau, jika stump distal cukup panjang, ke dinding abdomen anterior pada sisi kiri. Jika perlu, dapat dipertimbangkan konstruksi fistula mukosa, terutama karena maneuver ini mungkin berarti meninggalkan sedikit usus yang abnormal di tempat.

Reseksi definitif segmen kolon yang abnormal pada operasi pertama memegang peranan penting sehingga bilamana prosedur selanjutnya untuk restitusi kontinuitas usus dilakukan prosedur dapat dilakukan langsung tanpa pertimbangan lebih lanjut terhadap masalah tentang cukup tidaknya reseksi sebelumnya.

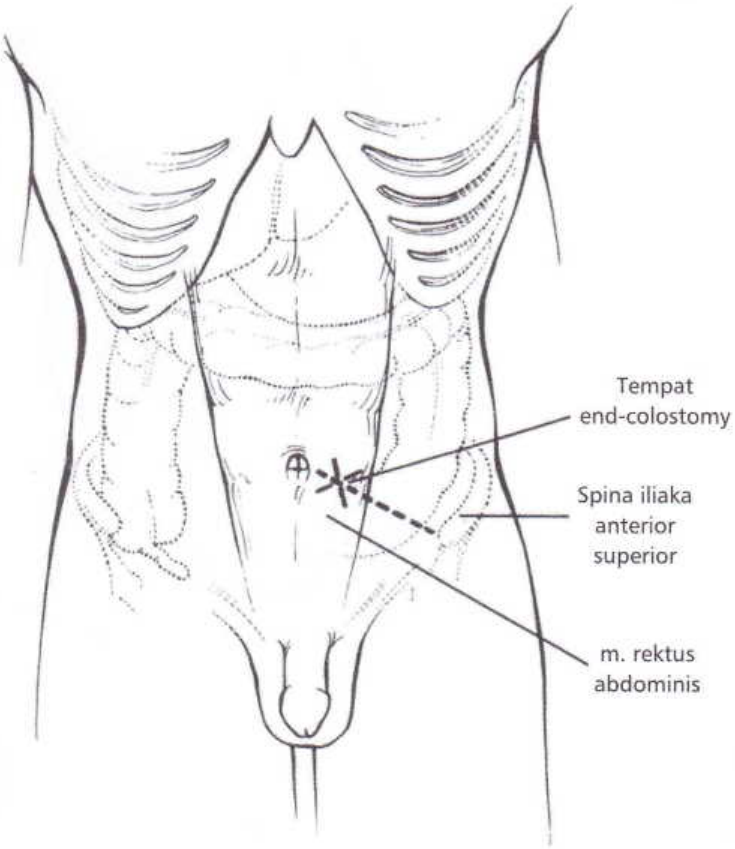

GAMBAR 83–10, Setelah operasi Hartmann, dilakukan eksteriorisasi ujung irisan proksimal kolon desenden melalui dinding abdomen pada kuadran kiri bawah, pada suatu tempat yang diberi marker sebelum operasi, sebagai end-colostomy. Stoma dieksteriorisasi secara cermat melalui serabut otot rektus sinistra. Eksteriorisasi kolostomi dalam bentuk ini disertai dengan insiden herniasi para-kolostomi yang lebih rendah, yang lebih sering dijumpai pada penderita dimana stoma dieksteriorisasi di sebelah lateral otot rektus.

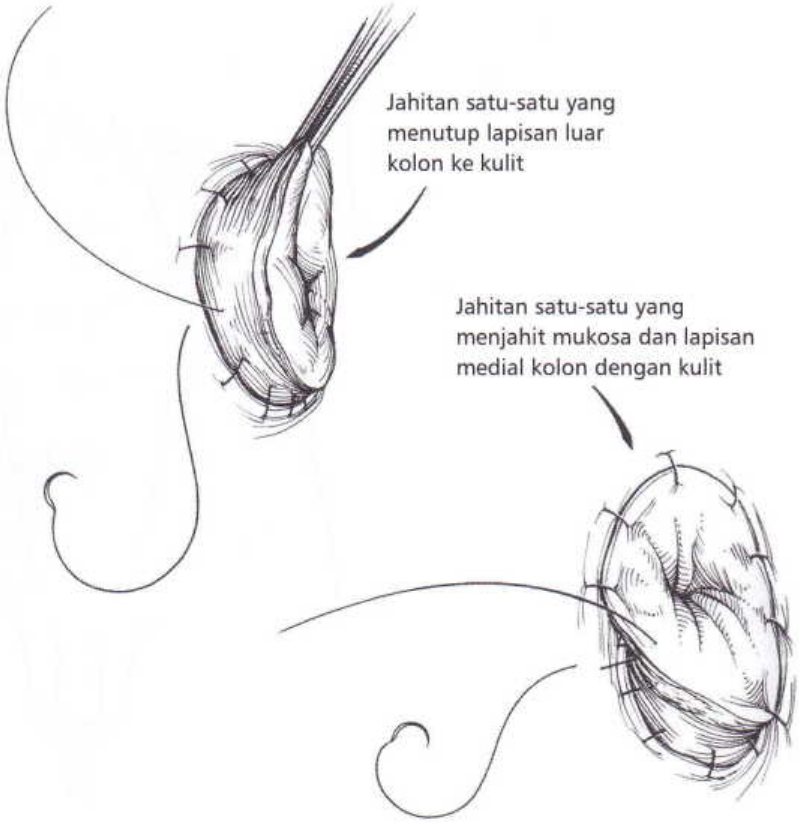

GAMBAR 83–11 dan 83–12. Kolostomi dipotong terutama dengan menggunakan jahitan satu-satu benang absorbable, dengan mengaitkan semua lapisan kolon dengan teknik Brooke.

84

Reseksi Anterior Letak Bawah

HILLIARD F. SEIGLER, M.D.

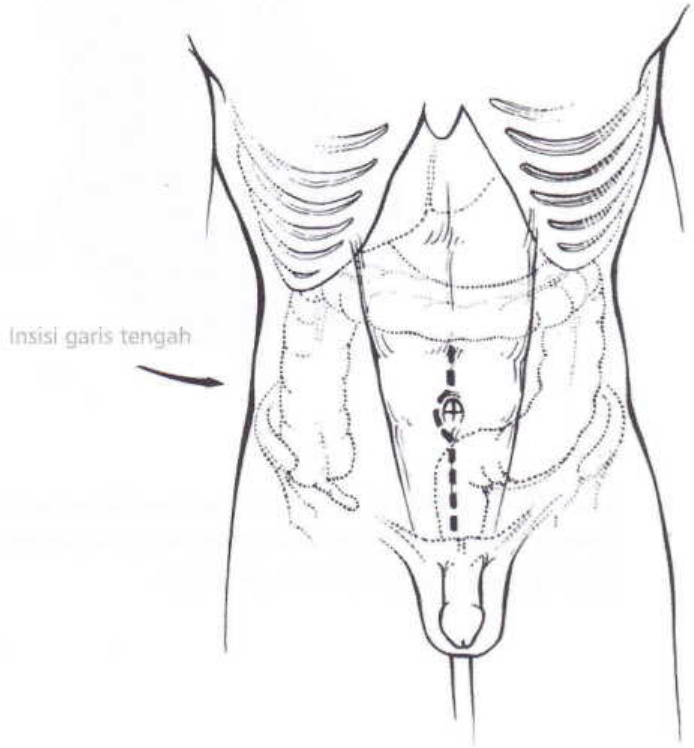

GAMBAR 84–1. Abdomen dibuka melalui insisi garis tengah bawah. Reseksi anterior letak bawah dari rektosigmoid biasanya tidak memerlukan mobilisasi fleksura lienalis.

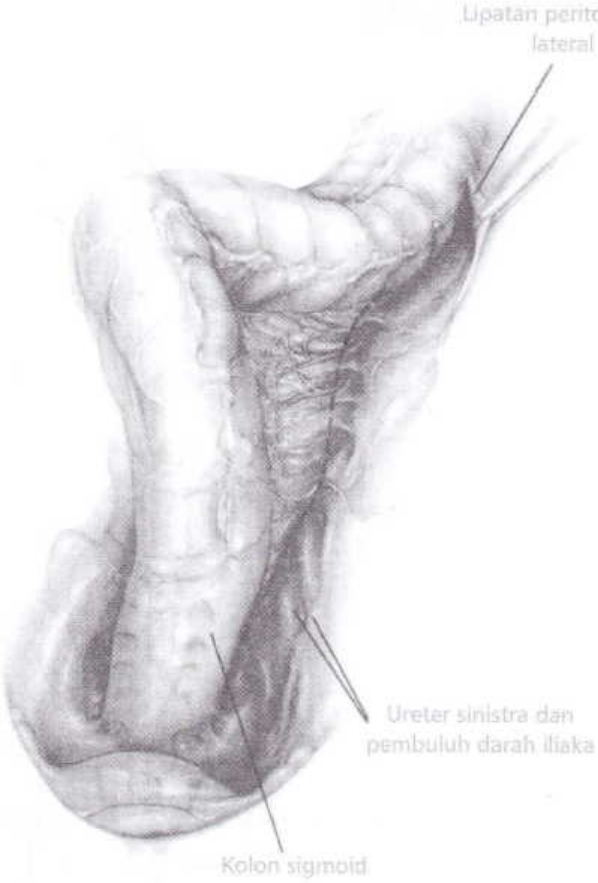

GAMBAR 84–2. Rektosigmoid dimobilisasi semula dengan memotong lipatan peritoneum lateral. Pembuluh darah gonadal dan ureter sinistra dilihat dengan menggunakan diseksi tumpul. Peritoneum dipotong secara tajam di sekitar kavum Douglas.

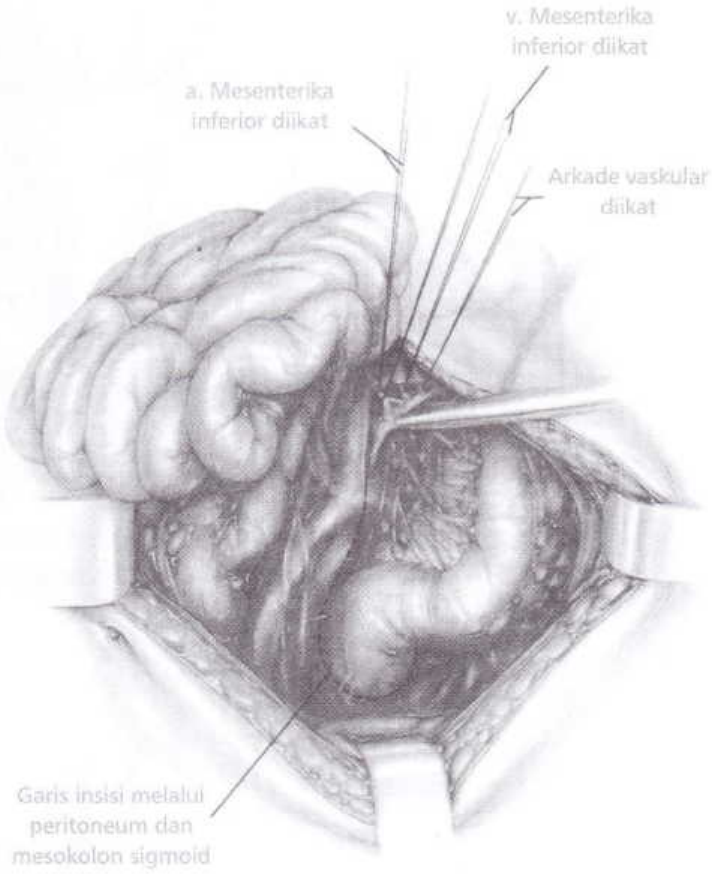

GAMBAR 84–3. Mesenterium rektosigmoid dimobilisasi, serta arteri dan vena mesenterika diisolasi dengan menggunakan diseksi tumpul dan tajam. Pembuluh darah ini diklem, dipotong, dan keduanya diligasi dengan benang. Hemostasis trunkus pembuluh darah *besar paling* baik dicapai dengan ligasi benang silk 2–0. Setelah pembuluh darah utama dipotong, diseksi bagian pelvik mesenterika dapat diselesaikan dengan hemostasis yang memadai. Jaringan limfatik dalam pelvis diangkat dari pembuluh darah iliaka komunis setelah kedua ureter sinistra dan dekstra diidentifikasi secara visual dan ditinggalkan intak.

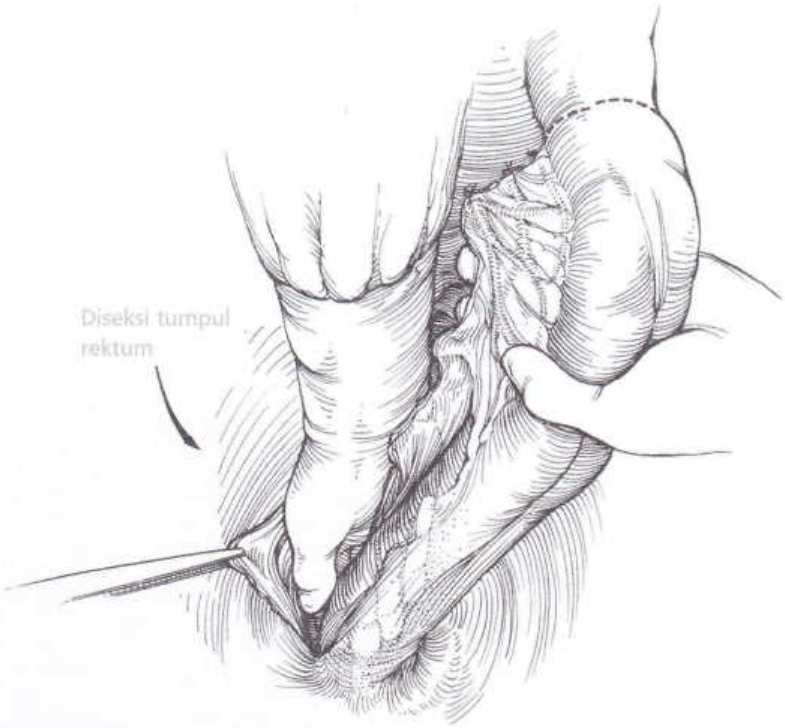

GAMBAR 84–4. Diseksi tumpul rektum atas dapat diselesaikan baik dengan menggunakan diseksi jari maupun diseksi kassa. Hal ini memungkinkan retraksi kandung kemih ke anterior dan memperluas retraksi rektum.

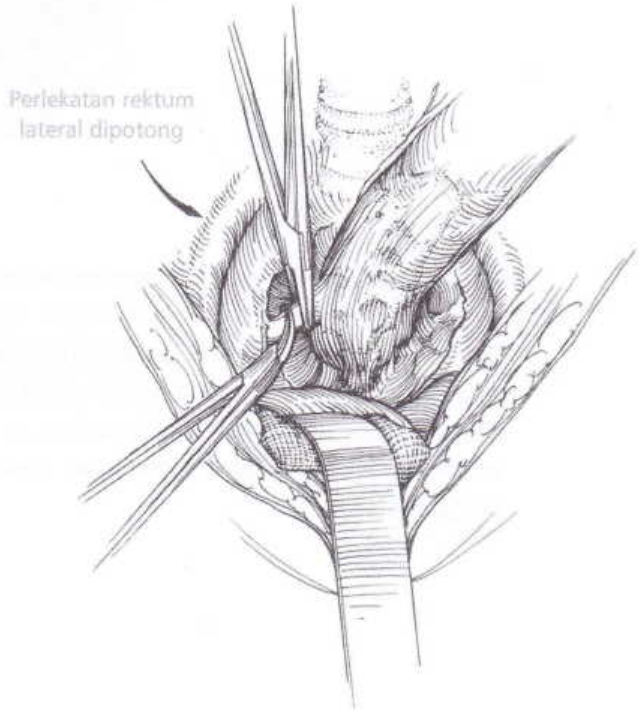

GAMBAR 84–5. Perlekatan rektum lateral dilakukan diseksi secara tumpul dan diklem ganda, dipotong, dan diligasi dengan benang silk 2–0.

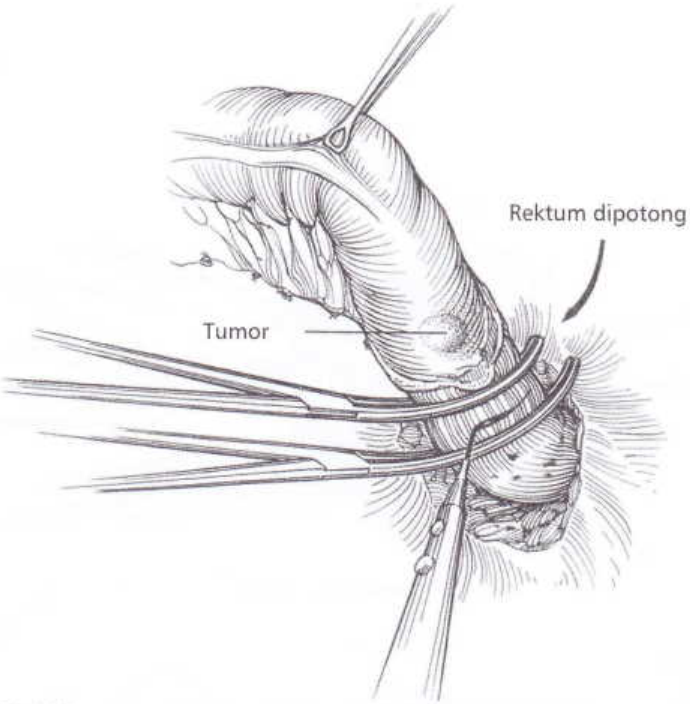

GAMBAR 84–6. Klem usus diletakkan melintasi tempat pemotongan rektum yang telah ditentukan dan usus dapat dipotong baik dengan menggunakan mata pisau ataupun Bovie. Tempat yang dipilih sebaiknya adalah 3 sampai 5 cm di bawah massa tumor untuk menjamin tepi distal jaringan yang memadai.

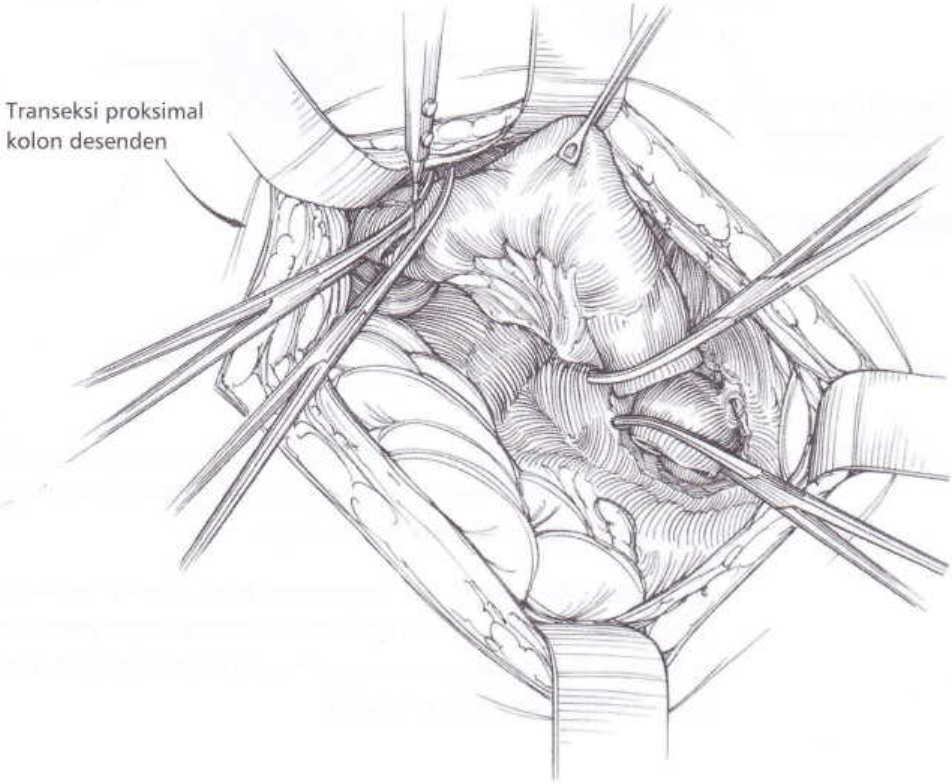

GAMBAR 84–7. Usus diklem di sebelah proksimal dengan menggunakan klem Kocher usus pada tempat sisi inferior dan klem usus di sebelah proksimal.

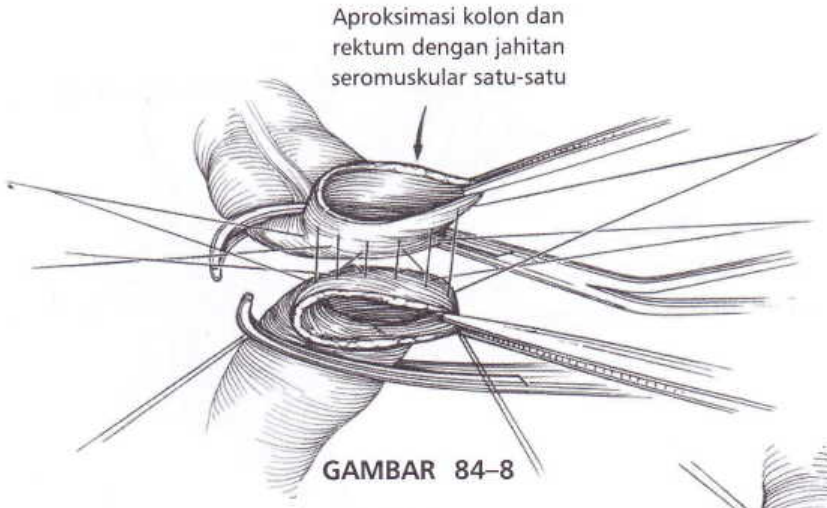

GAMBAR 84–8

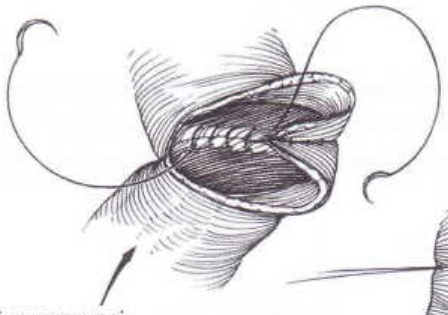

GAMBAR 84–9

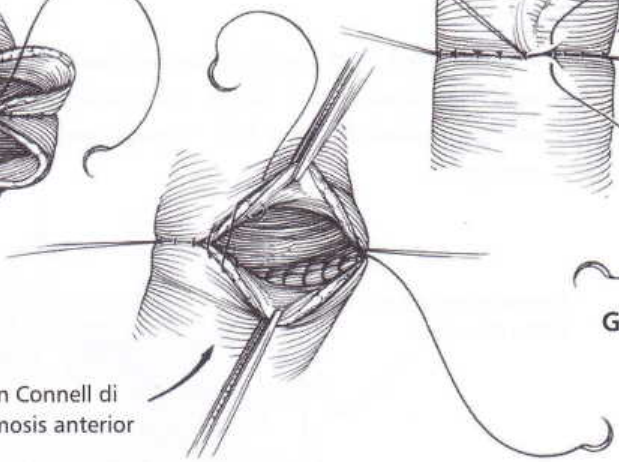

GAMBAR 84–10

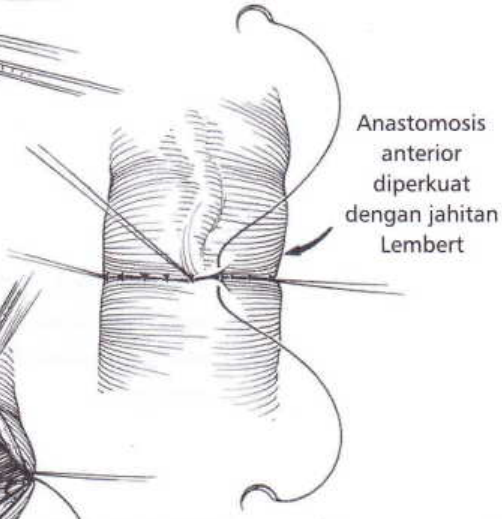

GAMBAR 84–11

GAMBAR 84–8 dan 84–9. Anastomosis dibentuk dengan menggunakan barisan posterior jahitan satu-satu benang silk hitam 3–0 dalam lapisan seromuskular di sebelah posterior yang diikuti dengan jahitan jelujur pengunci benang chromic catgut.

GAMBAR 84–10 dan 84–11. Penggunaan teknik Connell memungkinkan inversi mukosa dan ketersediaan usus untuk aproksimasi serosa-ke-serosa dengan jahitan Lembert benang silk hitam 3–0 lapisan luar. Setelah anastomosis ujung-ke-ujung diselesaikan, perlu dipastikan dengan hati-hati ada tidaknya kekendoran jahitan aproksimasi.

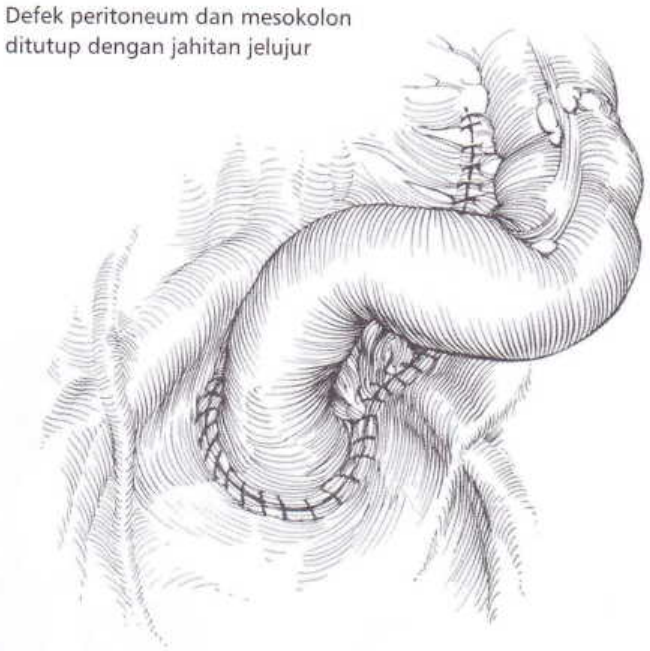

GAMBAR 84–12. Rekonstruksi dasar peritoneum dilakukan dengan menggunakan jahitan jelujur benang catgut atau jahitan satu-satu benang silk.

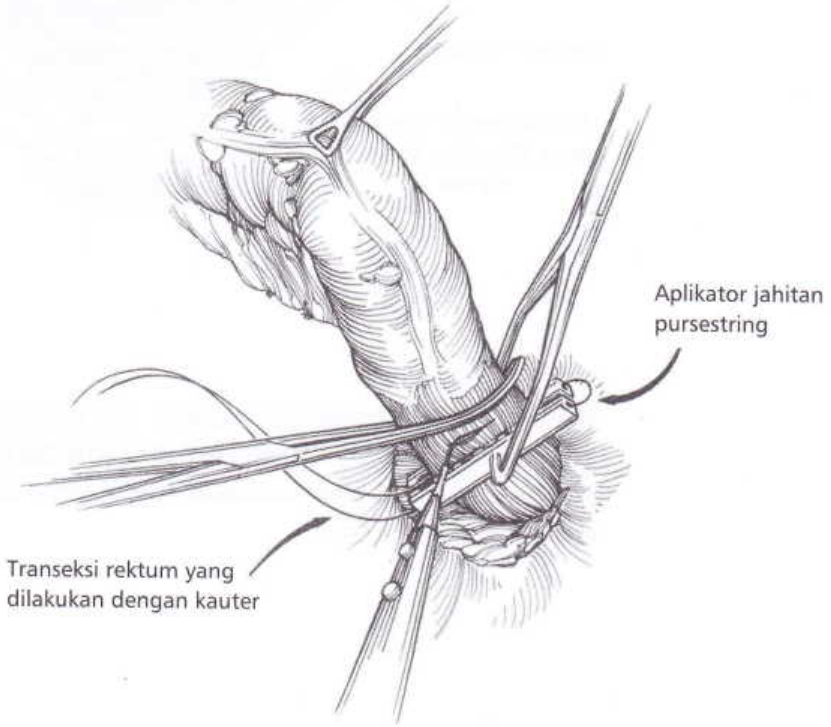

GAMBAR 84–13. Jika digunakan anastomosis dengan staples, instrumen jahitan pursestring dapat digunakan pada titik yang dipilih untuk pemotongan rektum atas. Klem Kocher usus lengkung diletakkan di sebelah proksimal, dan usus dipotong.

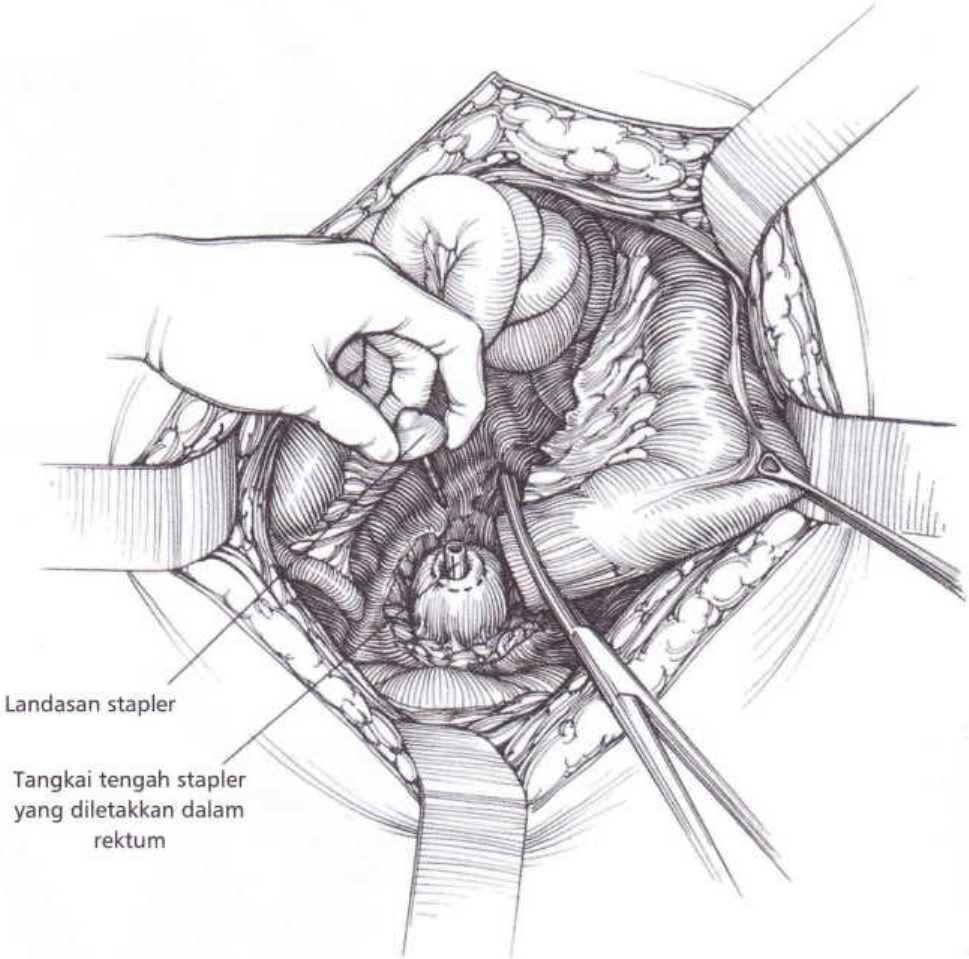

GAMBAR 84–14. Instrumen EEA digunakan untuk melakukan anastomosis. Instrumen dimasukkan melalui anus dan ditelusurkan hingga level instrumen jahitan pursestring. Instrumen jahitan pursestring ditembakkan dan selanjutnya dikeluarkan. Tangkai tengah stapler disusupkan, dan landasan stapler dipasang pada tangkai tengah

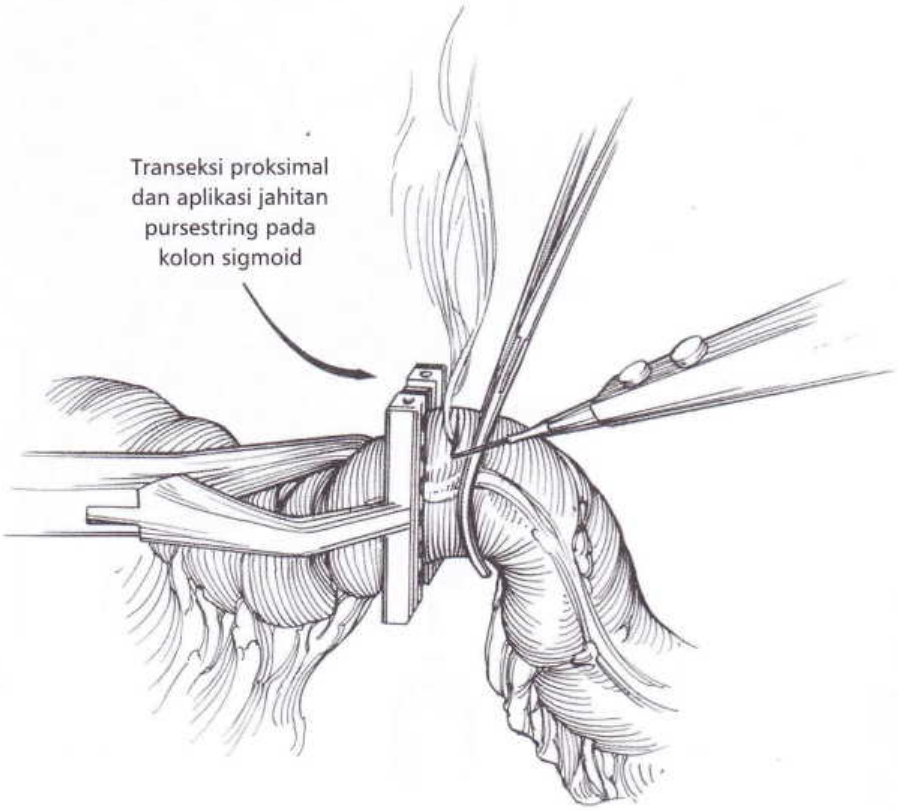

GAMBAR 84–15. Instrumen jahitan pursestring kedua diletakkan pada level pemotongan kolon sigmoid. Instrumen jahitan pursestring sekali lagi ditembakkan dan dilepas.

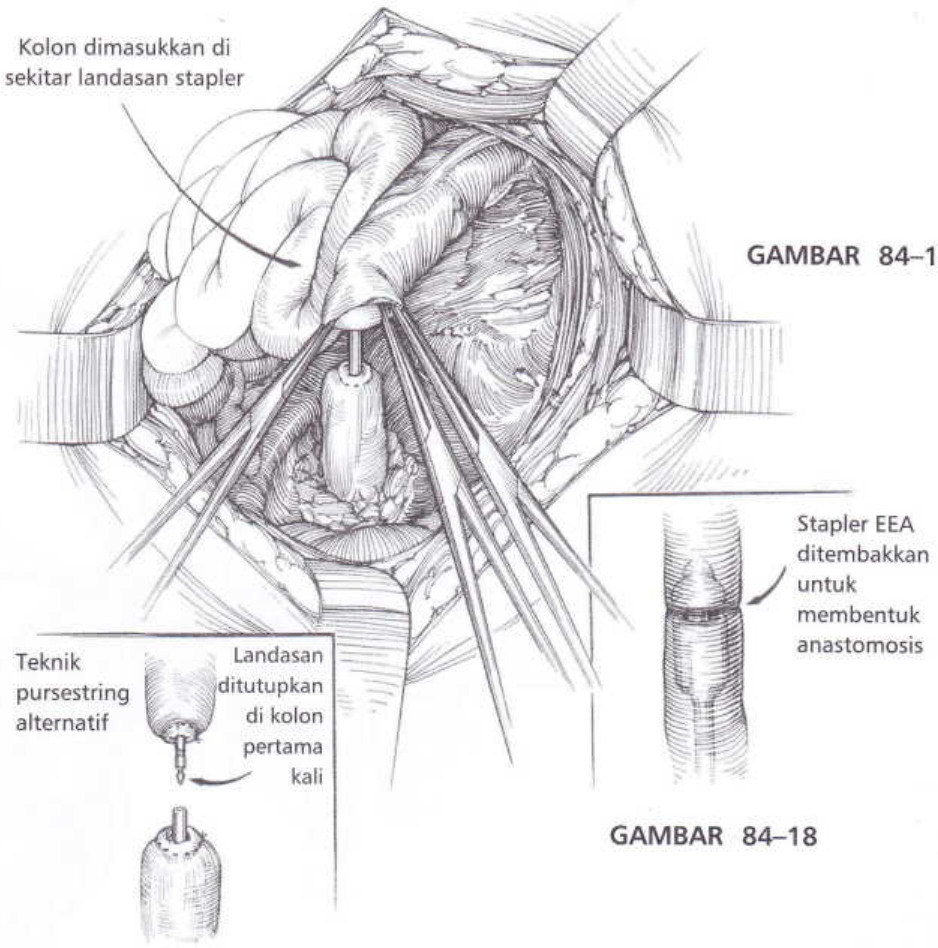

GAMBAR 84–16

GAMBAR 84–18

GAMBAR 84–17

GAMBAR 84–16. Baik dengan tiga klem Allis ataupun tiga klem Babcock, ujung terbuka sigmoid dimasukkan di sekeliling landasan stapler, dan jahitan pursestring diikatkan di sekitar landasan yang terpasang pada tangkai tengah.

GAMBAR 84–17. Landasan stapler diaproksimasikan dengan cartridge sirkular, dan instrumen ditembakkan.

GAMBAR 84–18. Sekeliling jaringan anastomosis selanjutnya dilihat secara cermat untuk memastikan jaringan telah tertutup rapat-rapat.

GAMBAR 84–19. Pada teknik alternatif, instrumen EEA premium sekali lagi digunakan untuk melakukan anastomosis. Dengan gunting, dilakukan pengirisan rektum berbentuk baji melalui garis staples pada titik tengah penutupan.

GAMBAR 84–20. Instrumen dimasukkan transanal tanpa landasan stapler dan dengan tangkai tengah dihentikan total dengan ujung trokar di tempat.

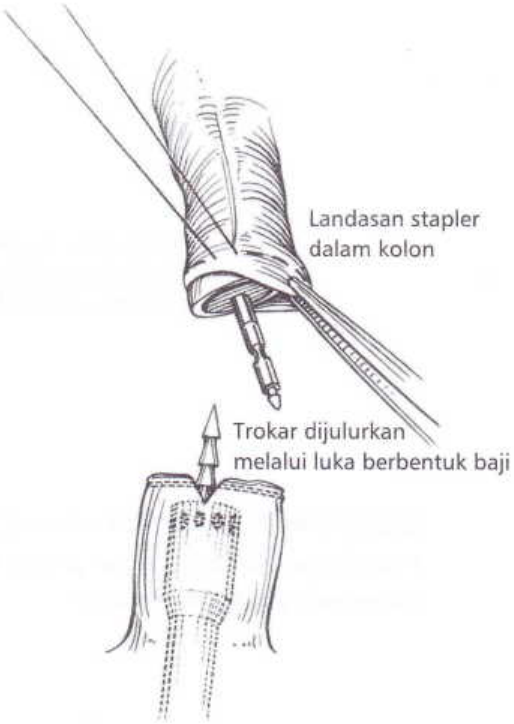

GAMBAR 84–21. Segera setelah cartridge staples sirkular dapat teraba terhadap rektum proksimal yang belum distaples, tangkai tengah dapat ditelusurkan dengan trokar yang dimasukkan melalui irisan berbentuk baji di tengah barisan staples. Instrumen jahitan pursestring menduduki di tempat sigmoid yang telah dipotong dan ditembakkan, dan landasan stapler diletakkan ke dalam ujung sigmoid yang terbuka.

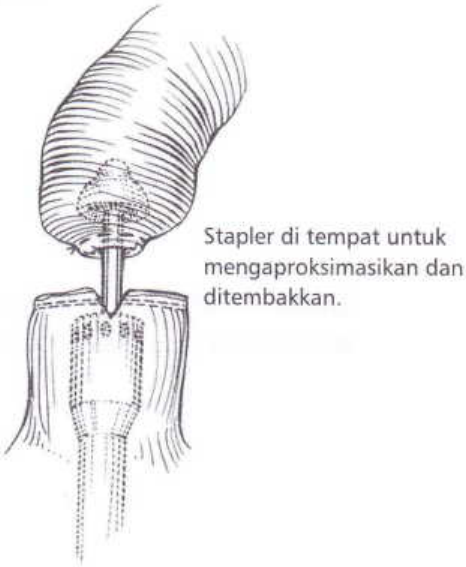

GAMBAR 84–22. Jahitan pursestring diikat di sekitar tangkai tengah, dan batang landasan stapler disisipkan ke dalam batang instrumen, dan cartridge sirkular diaproksimasikan dengan cara yang sesuai ke landasan stapler. Selanjutnya instrumen ditembakkan. Garis staples anastomotik dapat diinspeksi untuk memastikan hemostasis dengan menggunakan sigmoidoskop.

85

Ileokolektomi yang Dilakukan dengan Laparoskopik

THEODORE N. PAPPAS, M.D.

Kasus yang diperlihatkan pada Gambar 85–1 sampai 85–12 adalah kolektomi kanan yang dikerjakan dengan laparoskopi. Manifestasi klinis penderita hanya memerlukan reseksi sekum.

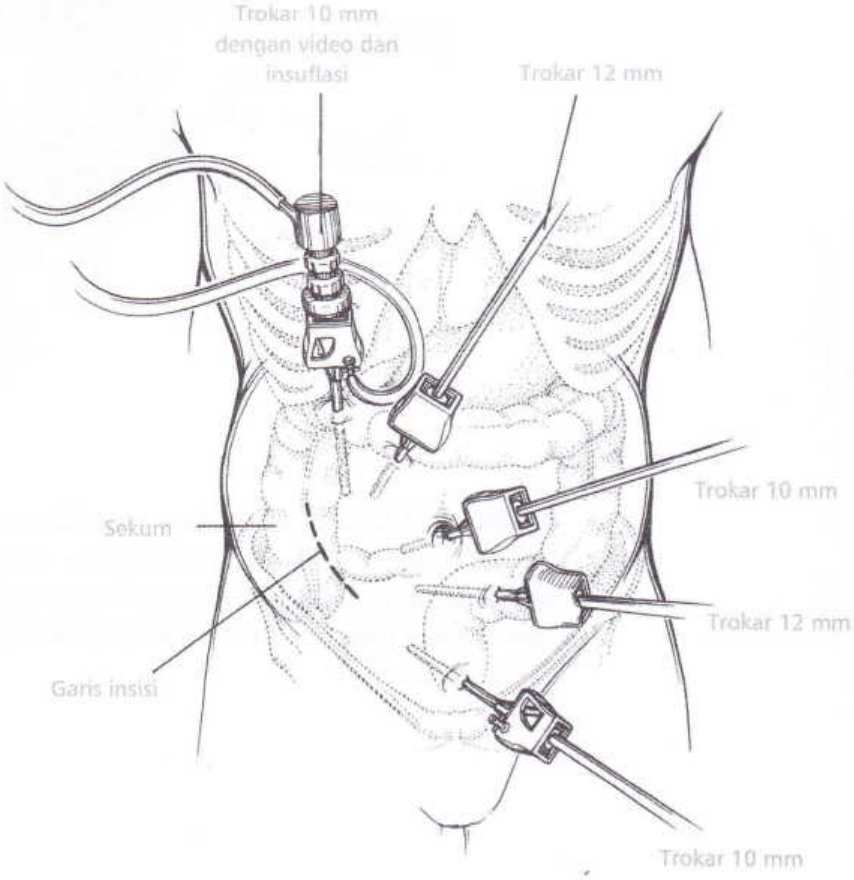

GAMBAR 85–1. Trokar diletakkan seperti yang terlihat pada gambar. Kamera dapat ditempatkan melalui trokar 10 mm pada umbilikus atau melalui trokar 10 mm pada kuadran kanan atas. Di samping itu, trokar 10 dan 12 mm ditempatkan pada kuadran kanan atas dan trokar 10 dan 12 mm diletakkan pada kuadran kiri bawah.

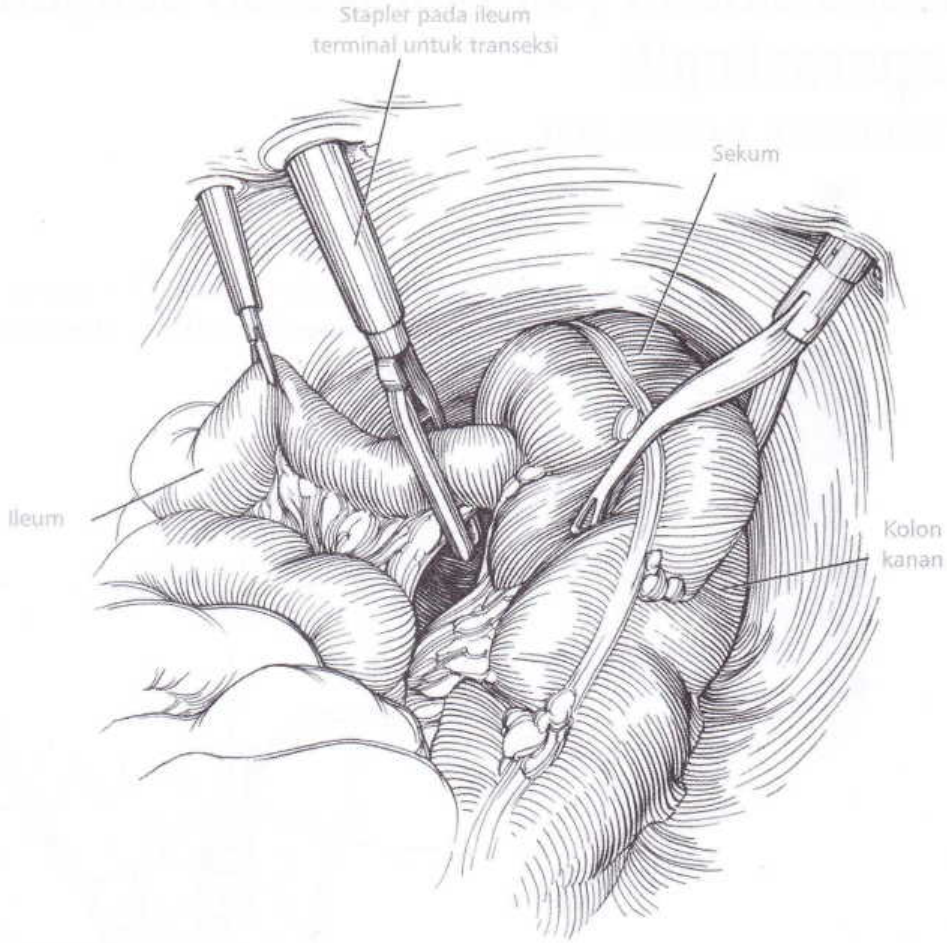

GAMBAR 85–2. Mobilisasi kolon dekstra dapat dilakukan dengan meretraksi kolon ke medial dengan klem Endo-Babcock. Tindakan ini memungkinkan diseksi tajam perlekatan retroperitoneal kolon dekstra. Stapler Endo-GIA tampak berjalan melalui trokar 12 mm, yang melakukan traseksi ileum terminal setelah celah kecil dibuat dalam mesenterium. Hal ini memungkinkan kolon dekstra dapat dimobilisasi lebih lanjut.

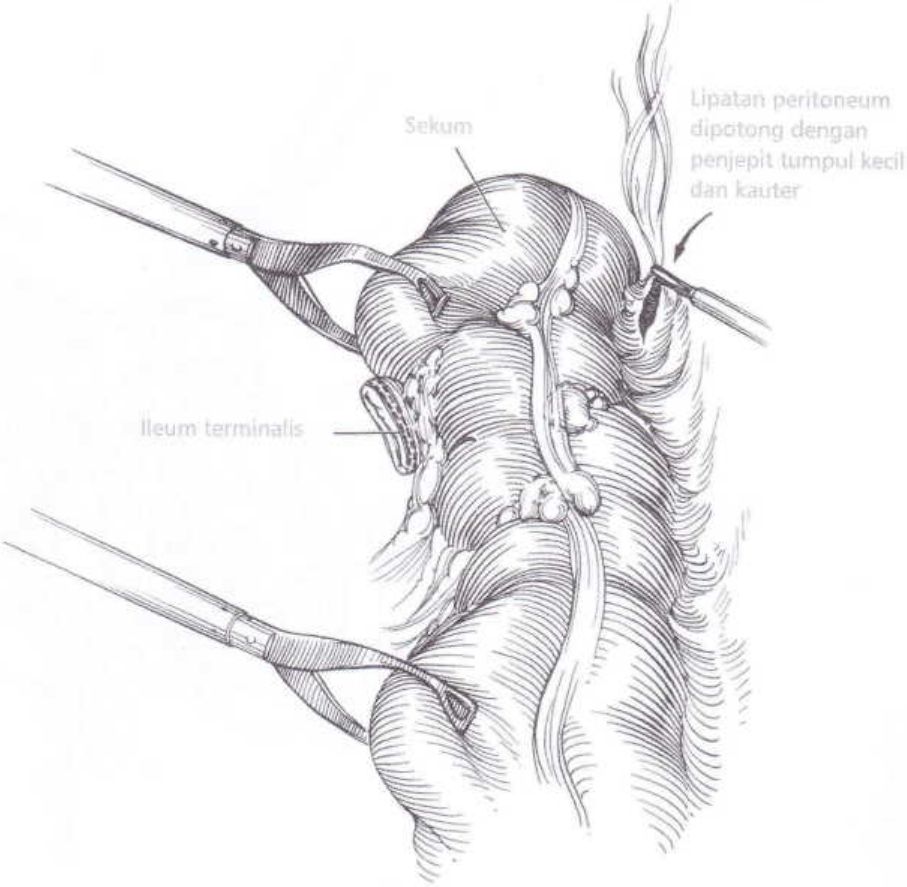

GAMBAR 85–3. Gambar ini memperlihatkan mobilisasi kolon dekstra lebih lanjut dengan meletakkan kamera ke superior dan menginsisi garis Toldt. Pandangan ini diperoleh dengan menempatkan kamera pada trokar kuadran kanan atas.

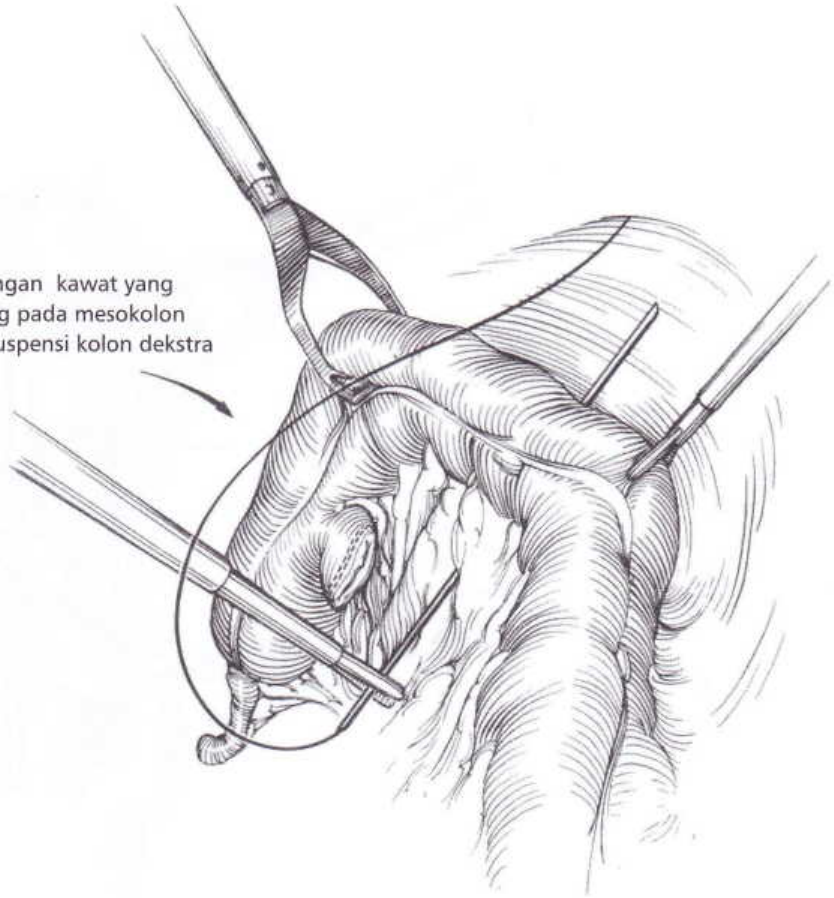

GAMBAR 85–4. Kamera sekali lagi diletakkan pada trokar umbilikus, dan jarum Keith diletakkan transabdominal melalui mesenterium kolon dan dikeluarkan melalui abdomen untuk retraksi. Selanjutnya celah dibuat pada pertengahan mesenterium kolon dekstra untuk mempersiapkan usus dipotong dengan Endo-GIA.

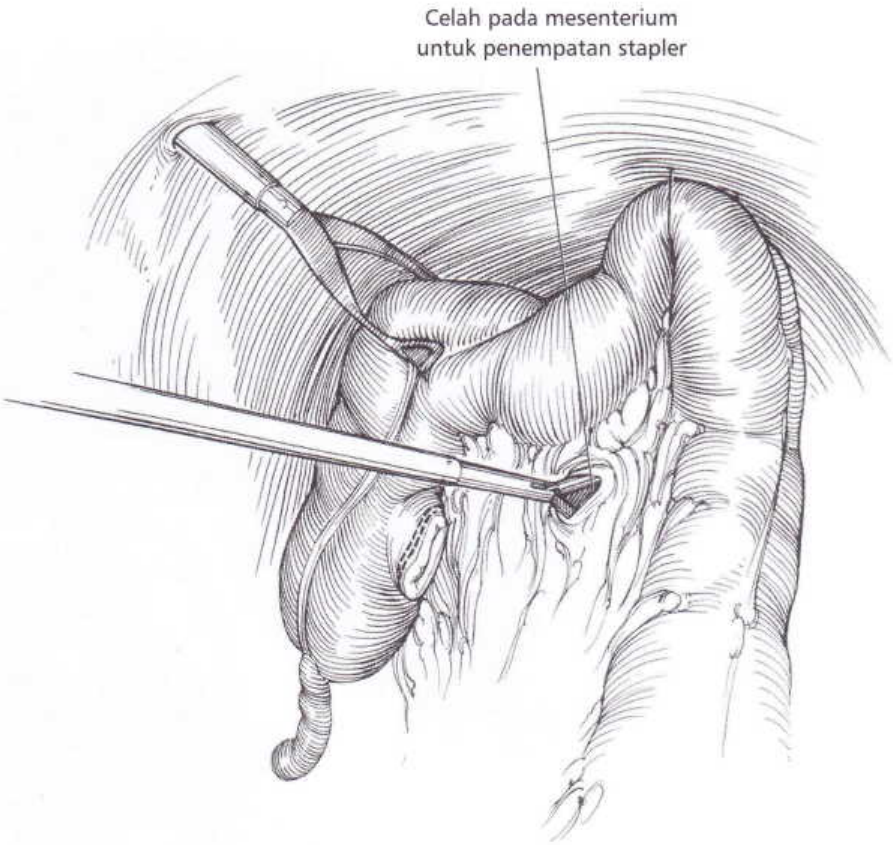

GAMBAR 85–5. Endo-GIA 30 mm dimasukkan melalui trokar 12 mm di kuadran kiri bawah, dan kolon dipotong dengan dua tembakan stapler. Tindakan ini meninggalkan kolon, sepotong kecil ileum terminalis, dan apendiks hanya pada pedikel vaskular.

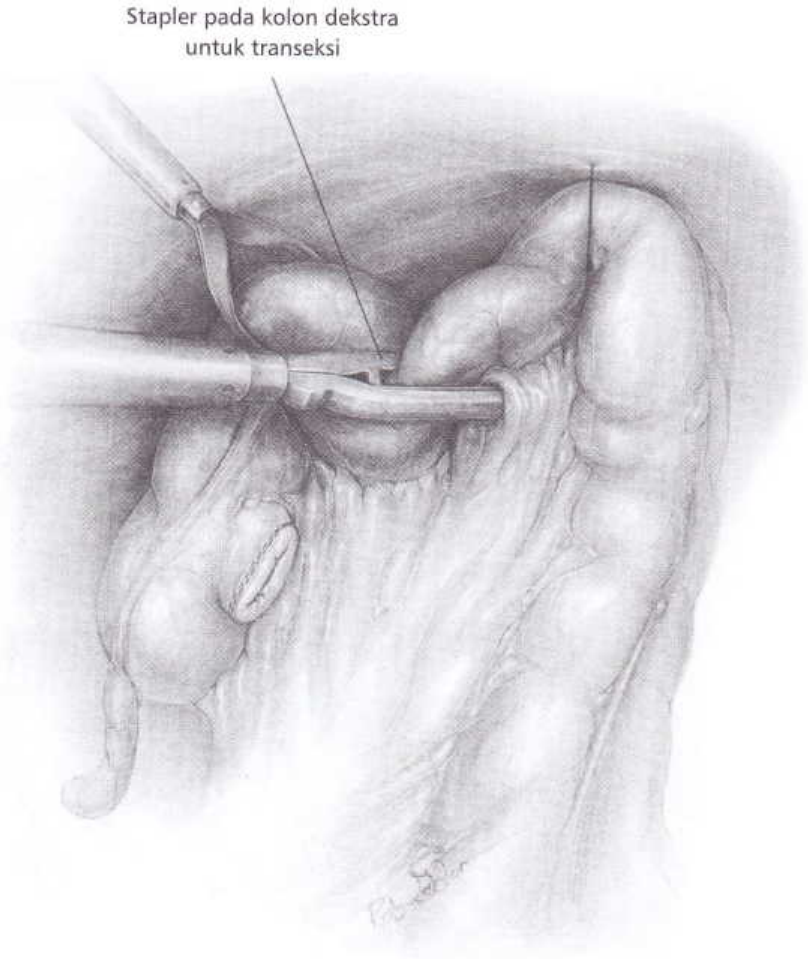

GAMBAR 85–6

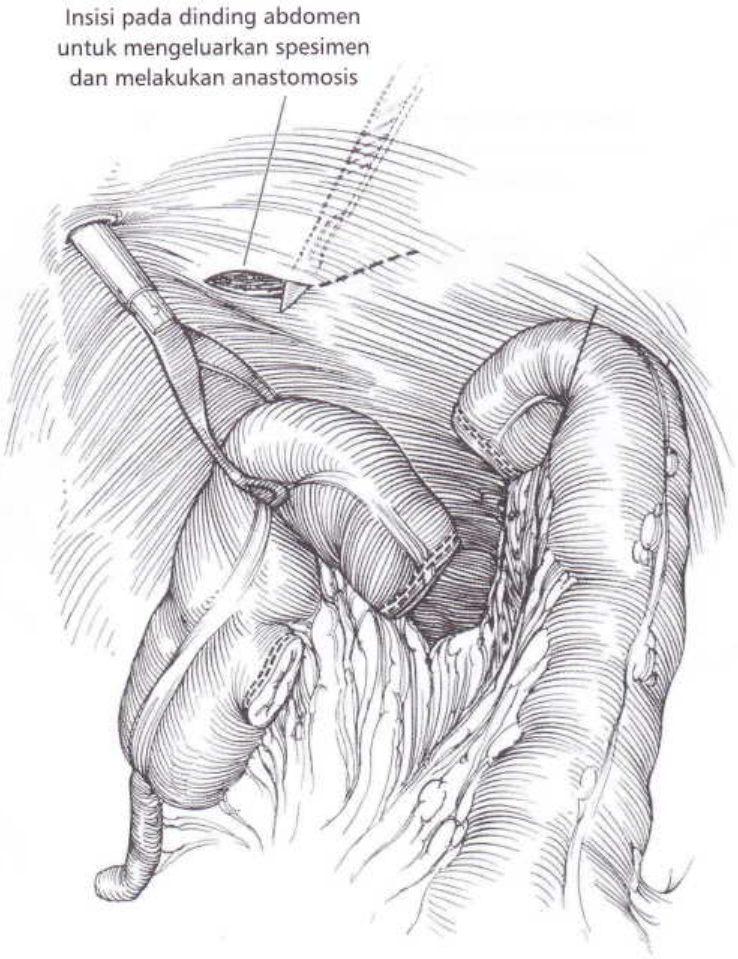

GAMBAR 85–7. Pada tahap ini, pedikel vaskular dipotong dengan cartridge vaskular dari Endo-GIA atau, pada kasus ini, insisi kecil dibuat dan spesimen dapat dimobilisasi dengan mudah melalui insisi ini.

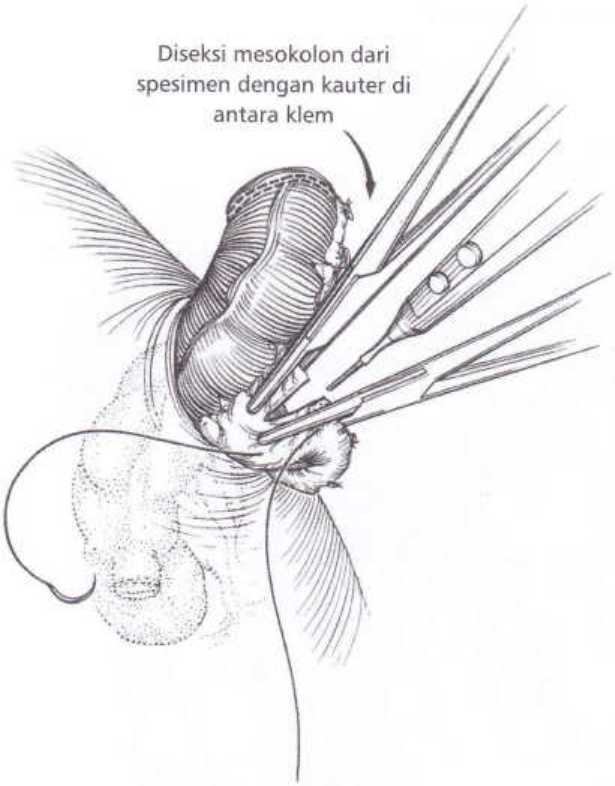

GAMBAR 85–8

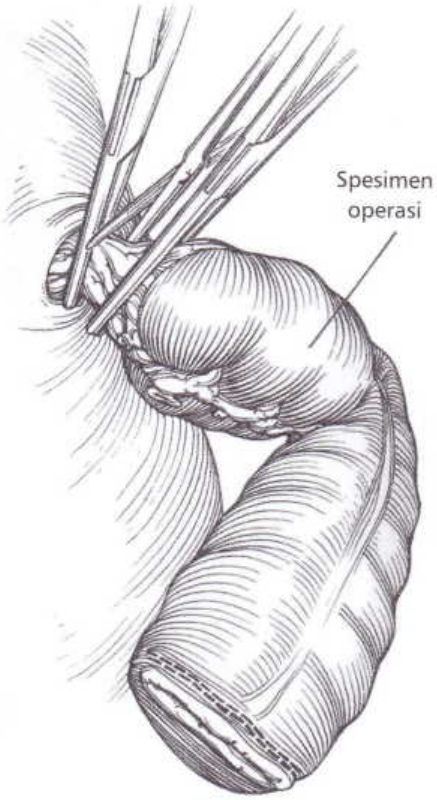

GAMBAR 85–9

GAMBAR 85–8 dan 85–9. Suplai darah dipotong di antara klem Kelly di luar abdomen seraya spesimen dimobilisasi dan jaringan diikat dengan benang silk 2–0. Spesimen dikeluarkan total, dan laparoskop ditaruh kembali , yang memungkinkan mobilisasi dua ujung usus (ileum terminalis dan kolon dekstra) ke atas ke dalam insisi.

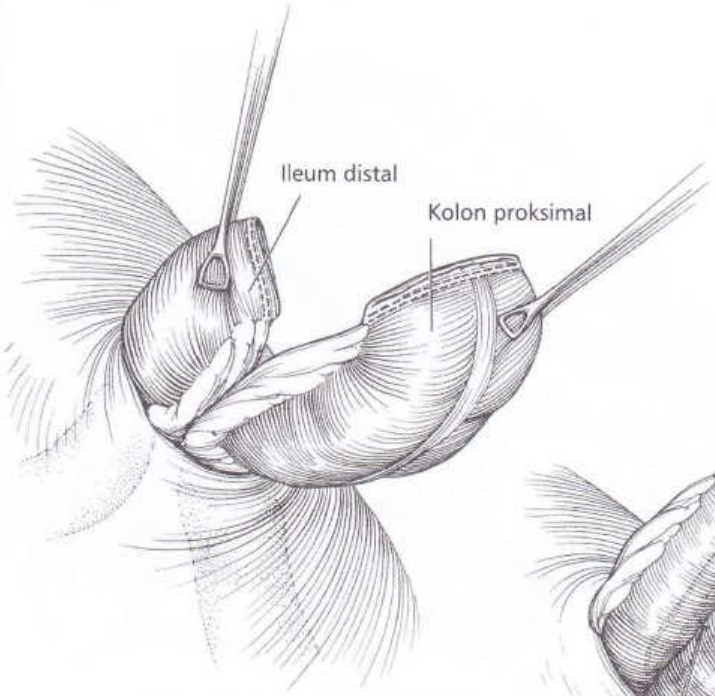

GAMBAR 85–10

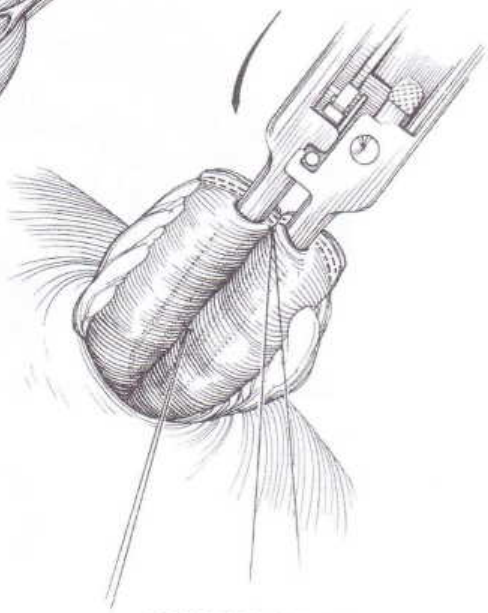

GAMBAR 85–11

GAMBAR 85–10. dengan kedua potong usus berada di luar abdomen, pemotong linear dan stapler linear (staples 3,5 mm) digunakan untuk menstaples anastomosis ileokolon.

GAMBAR 85–11. Segera setelah anastomosis selesai, usus ditaruh kembali ke dalam abdomen, dan mesenterium ditutup dengan laparoskopi dengan staples tipe hernia.

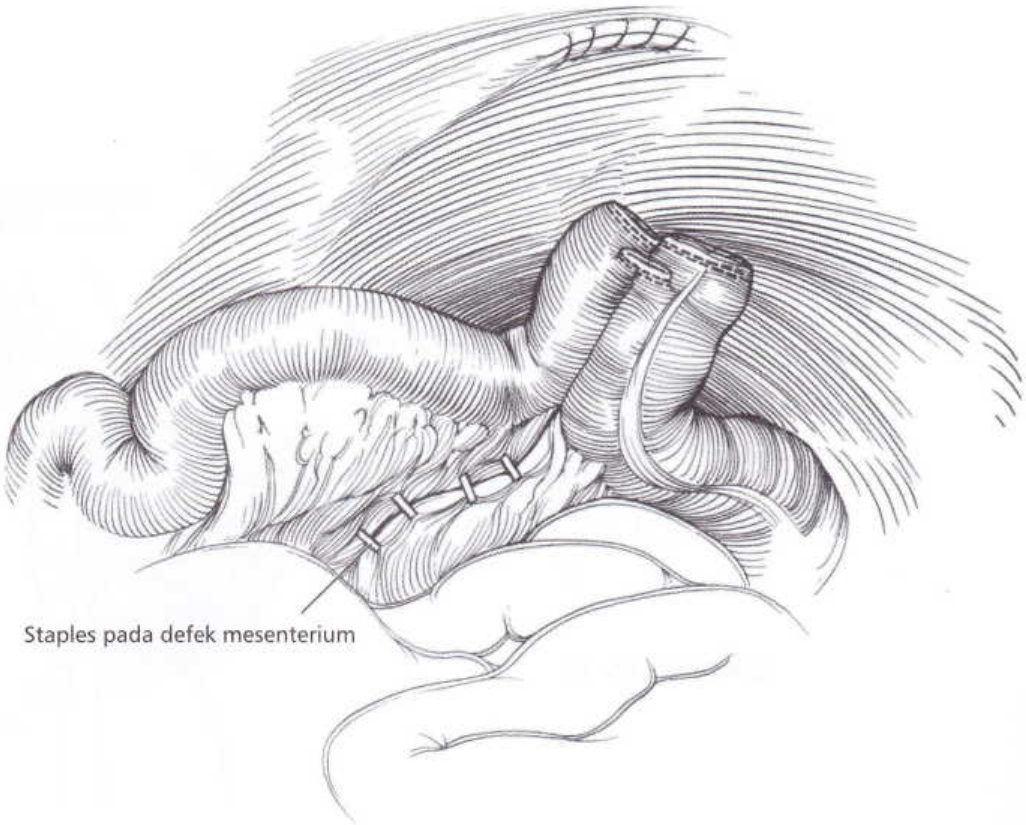

GAMBAR 85–12. Insisi abdomen ditutup dengan cara yang lazim, sebagai mana adanya insisi apendektomi, dengan jahitan jelujur atau satu-satu benang asam poliglikolat.

BAGIAN VII

Rektum

86

Koreksi Prolaps Rektum

R. RANDAL BOLLINGER, M.D., PhD.

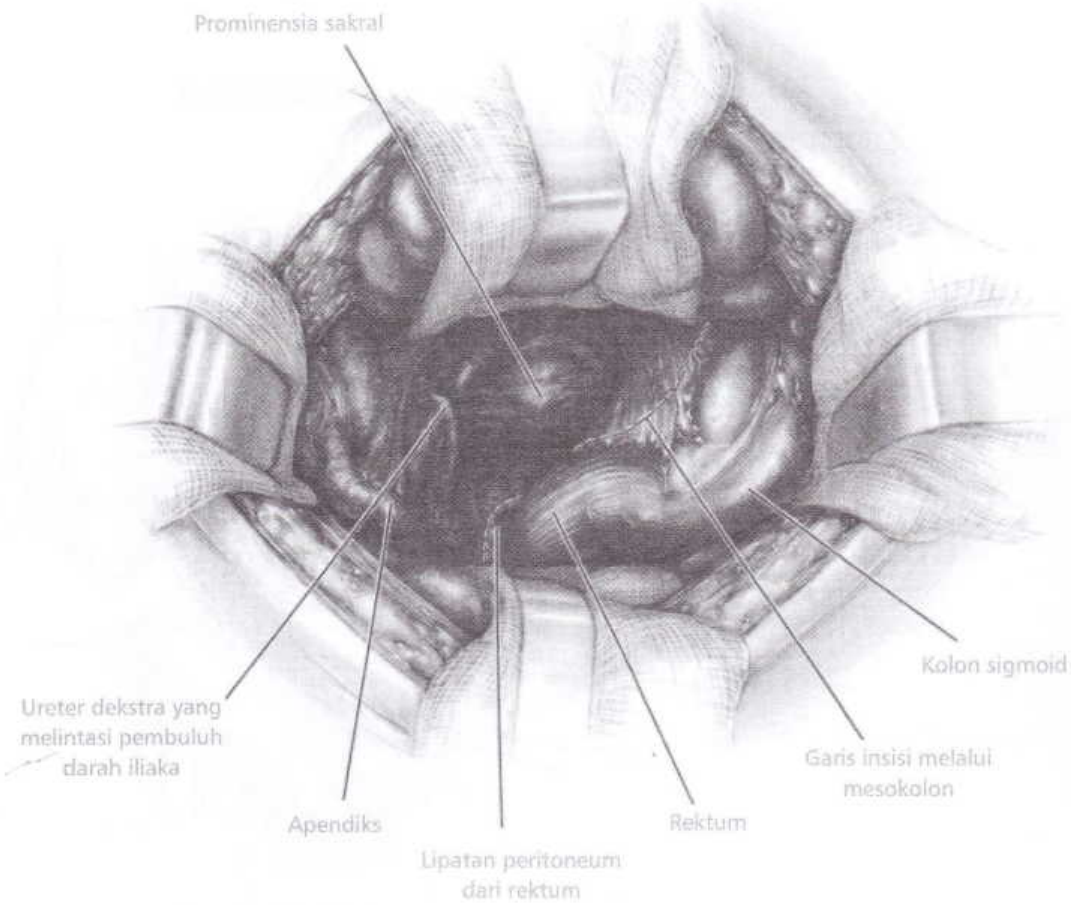

GAMBAR 86–1. Abdomen bawah dan pelvis dipaparkan melalui insisi garis tengah bawah atau insisi Pfannensial. Setelah abdomen dieksplorasi secara rutin, kolon sigmoid dimobilisasi dan ureter sinistra diidentifikasi. Ureter dekstra terlihat jelas dari lapangan operasi. Peritoneum di sekitar mesenterium sigmoid dipotong, tetapi suplai darah utama ke kolon sigmoid dan rektum proksimal dipreservasi. Insisi peritoneum dilanjutkan ke distal di sekitar lipatan peritoneum sehingga seluruh keliling rektum dapat dimobilisasi. Prominensia sakral diidentifikasi.

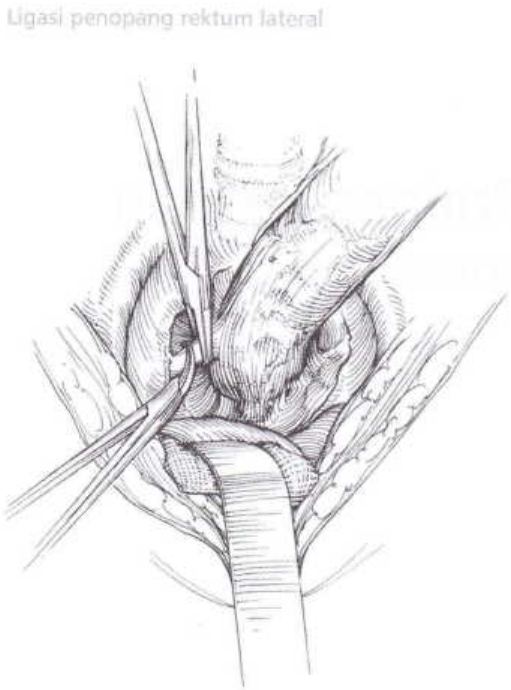

GAMBAR 86–2

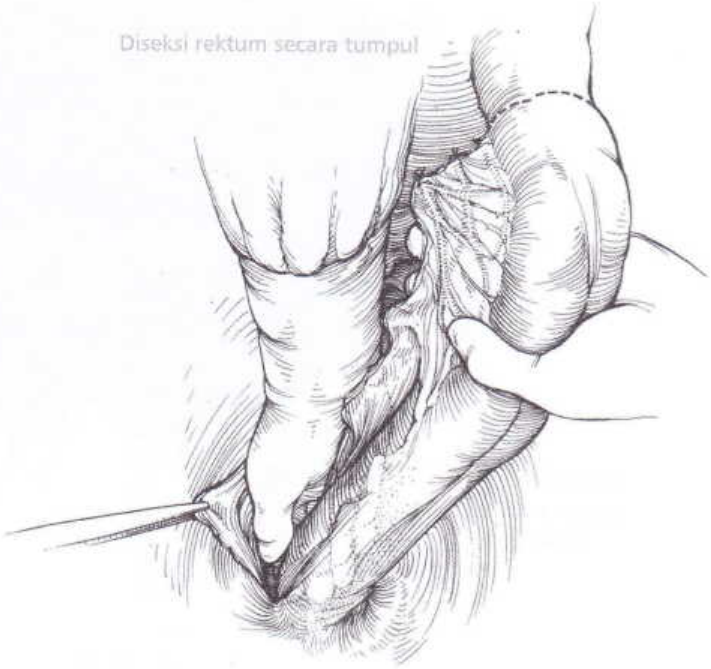

GAMBAR 86–3

GAMBAR 86–2 dan 86–3. Setiap pembuluh darah yang melintasi sakrum dapat dihindari atau diligasi dan dipotong. Rektum dimobilisasi dari pelvis dengan diseksi di dekat otot longitudinal, dengan hati-hati untuk menyelamatkan suplai darah proksimal.

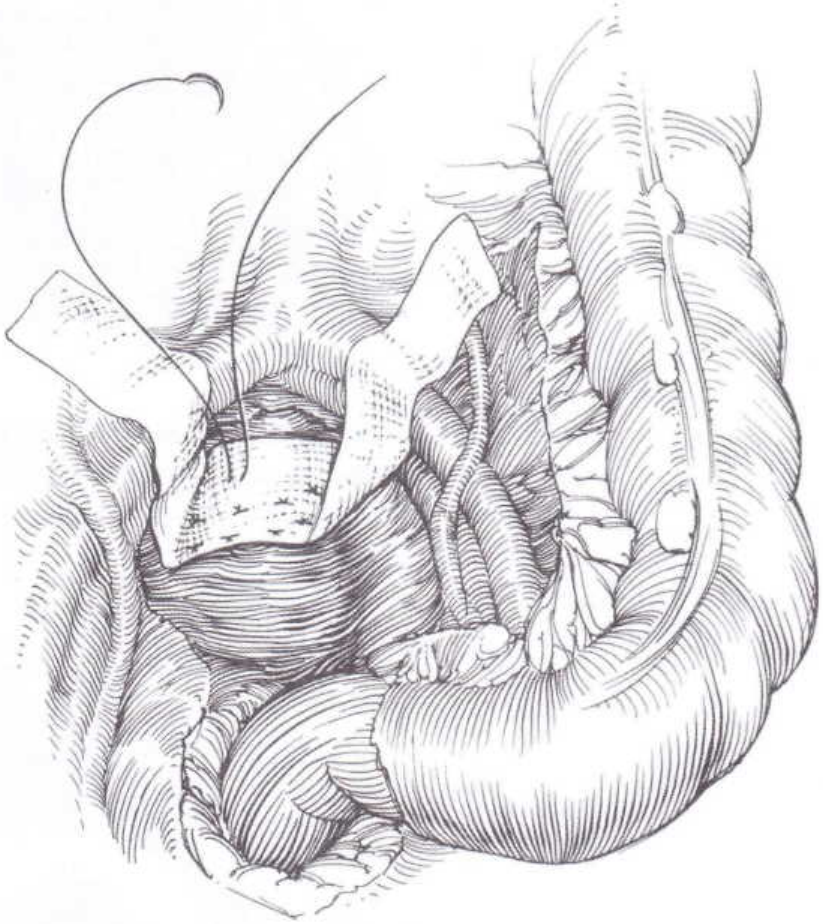

GAMBAR 86–4. Segera setelah rektum dimobilisasi secara memadai untuk mereduksi seluruh prolaps, sebuah ambin dipasang untuk meresuspensi rektum lebih tinggi dalam pelvis. Mesh Mersilene non-absorbable dijahitkan ke fasia pra-sakral dengan beberapa jahitan benang non-absorbable lunak seperti Mersilene. Tiga barisan jahitan satu-satu dipasang, dan ujung-ujung bebas benang yang panjang ditinggalkan pada ambin untuk perlekatan rektum selanjutnya. Ambin rektum disusun sedemikian sehingga sebidang rektum 1 cm ditinggalkan bebas dari mesh di sebelah anterior. Mesh Mersilene dirapikan hingga panjang yang cocok sehingga tidak ada pita yang menjepit permanen terbentuk yang kemungkinan dapat menyebabkan obstruksi usus lebih lanjut.

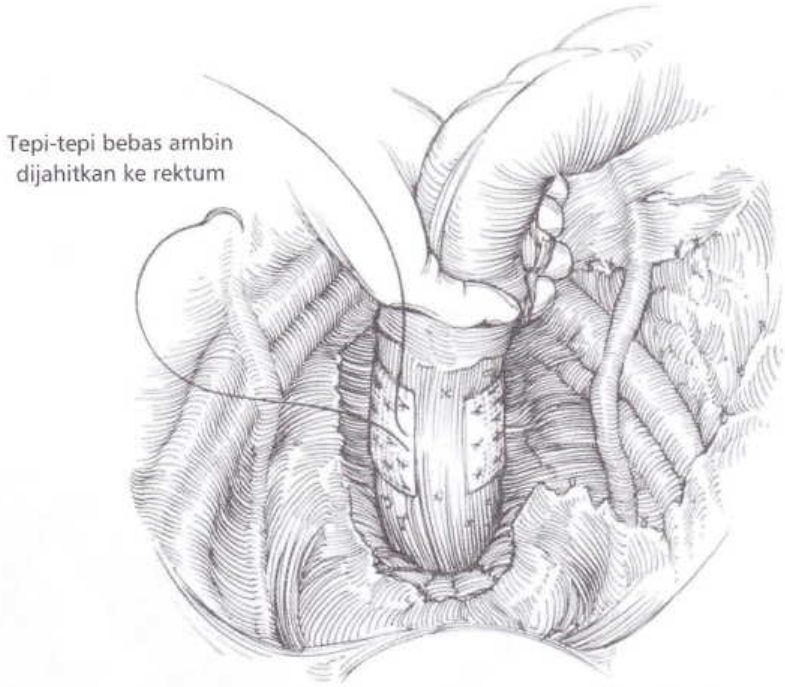

GAMBAR 86–5. Beberapa jahitan seromuskular satu-satu diletakkan seraya asisten menahan traksi pada segmen rektosigmoid yang diresuspensikan. Jahitan diletakkan melalui mesh Mersilen dan diikat untuk memfiksasi rektum pada letak tinggi dalam pelviks.

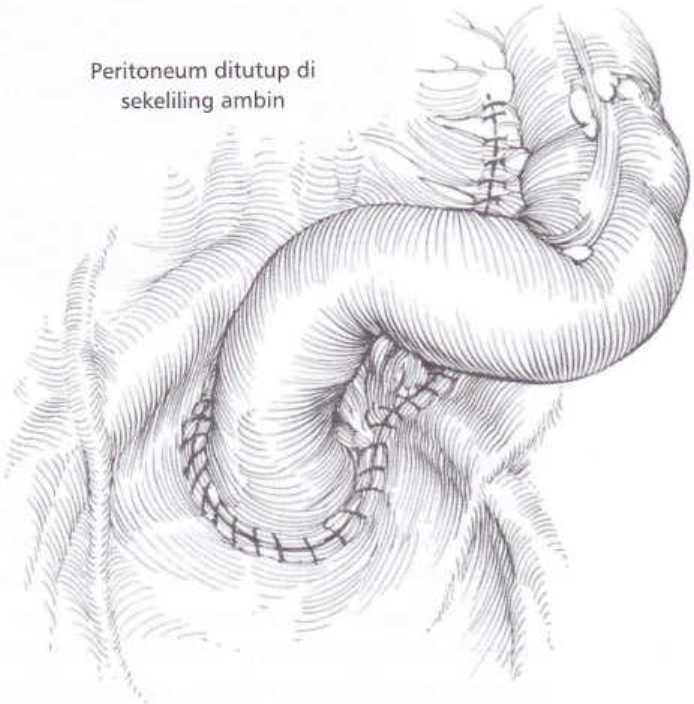

GAMBAR 86–6. Defek mesenterium ditutup dengan jahitan jelujur atau satu-satu benang chromic. Jika sisa kolon desenden dan kolon sigmoid yang besar memberi andil timbulnya prolaps, reseksi segmental dapat ditambahkan untuk mencegah volvulus, menurunkan tekanan pada saat repair, dan memperbaiki fungsi rektum yang diresuspensikan. Pelunak tinja diteruskan selama beberapa bulan setelah prosedur ini.

87

Hemoroidektomi

JOSEPH A. MOYLAN, M.D.

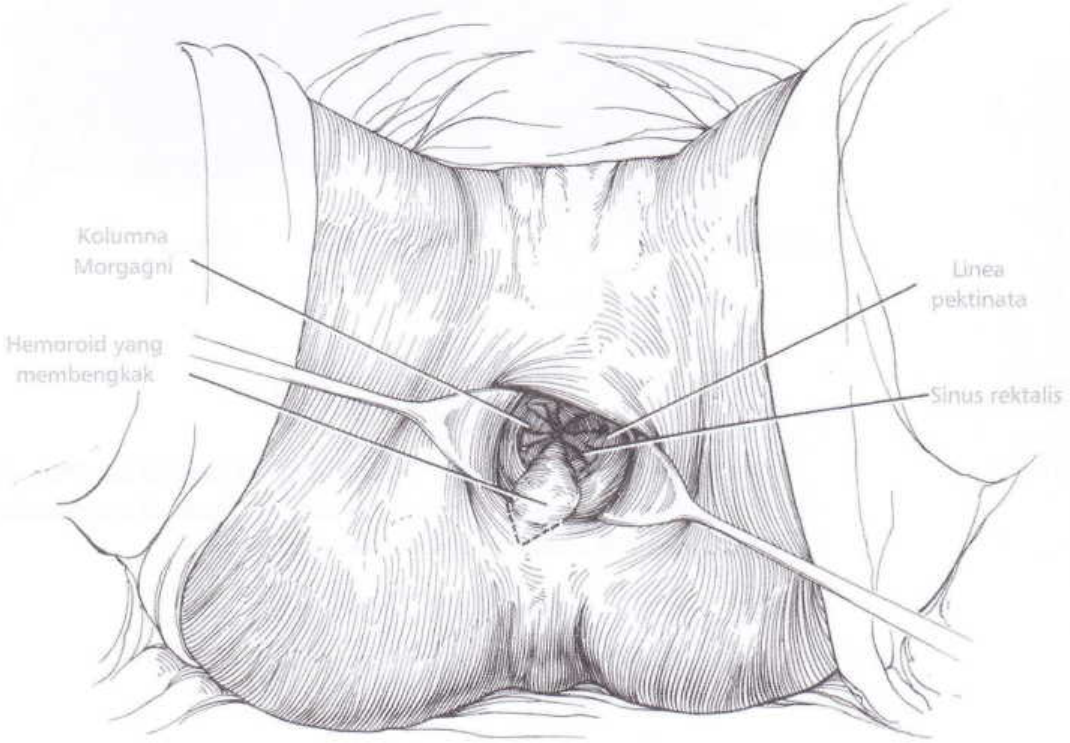

GAMBAR 87–1. Dengan penderita diletakkan dalam posisi tertelungkup, lubang anus didilatasi. Hemoroid internal/eksterna diidentifikasi.

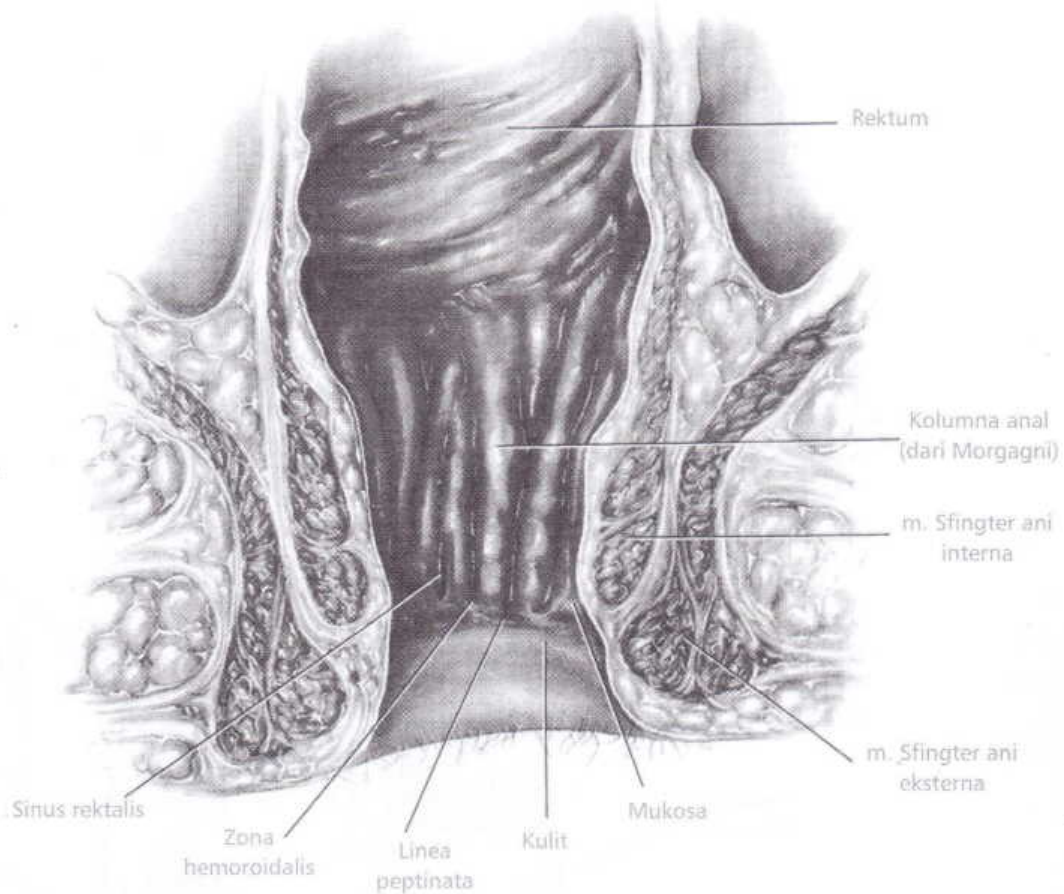

GAMBAR 87–2. Anatomi rektum. Hemoroid eksterna terjadi di luar linea pektinata, dan hemoroid interna timbul di sebelah dalam dari linea pektinata. Hemoroid interna/eksterna melintasi area ini. Tujuan operasi ini adalah preservasi mekanisme sfingter.

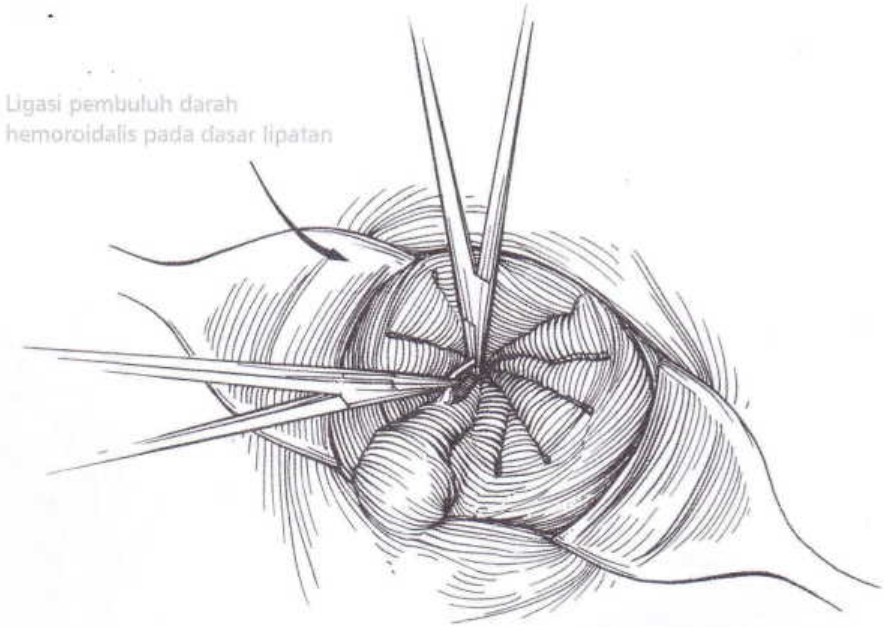

GAMBAR 87–3. Setelah derajat internal hemoroid ditentukan, dasar hemoroid diligasi dengan benang absorbable seperti Vicryl atau chromic catgut. Dimulai pada segmen eksternal, dibuat insisi seperti V.



GAMBAR 87–4. Diseksi dilakukan ke dalam ruang submukosa, dan hemoroid dieksisi.

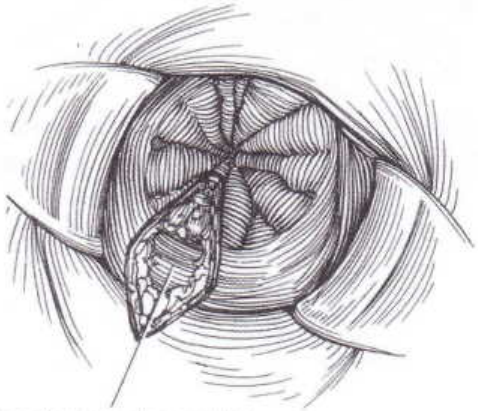

Flap diangkat dan pedikel diligasi, dengan meninggalkan otot sfingter terpapar sebagian

GAMBAR 87–5

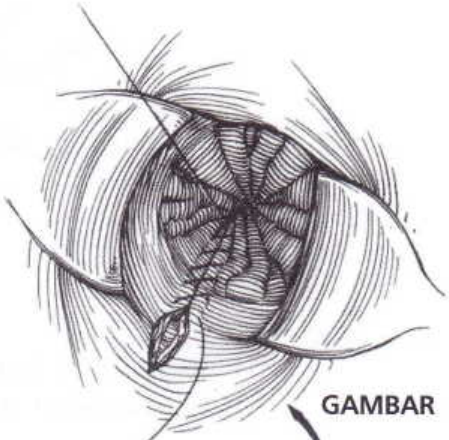

GAMBAR 87–6

Jahitan dua lapis hanya di bawah garis sfingter

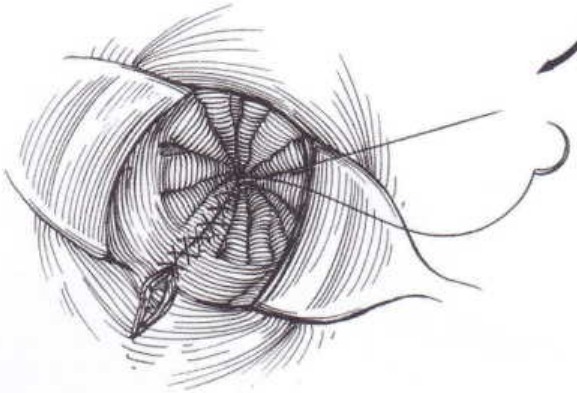

GAMBAR 87–7

GAMBAR 87–5. Insisi diperluas sampai dasar hemoroid interna, dengan mendiseksinya dari ruang submukosa dan selanjutnya mengeksisinya.

GAMBAR 87–6. Area yang dieksisi ditutup dengan jahitan jelujur pengunci hingga linea pektinata.

GAMBAR 87–7. Jahitan selanjutnya diulangi kembali ke dasar untuk mencegah pursestringing. Bahan hemostatik topikal absorbable seperti Surgicel diletakkan ke dalam lubang rektum. Bahan ini dilepas pada masa paska bedah dini.

88

Drainase Abses Rektum

JOSEPH A. MOYLAN, M.D.

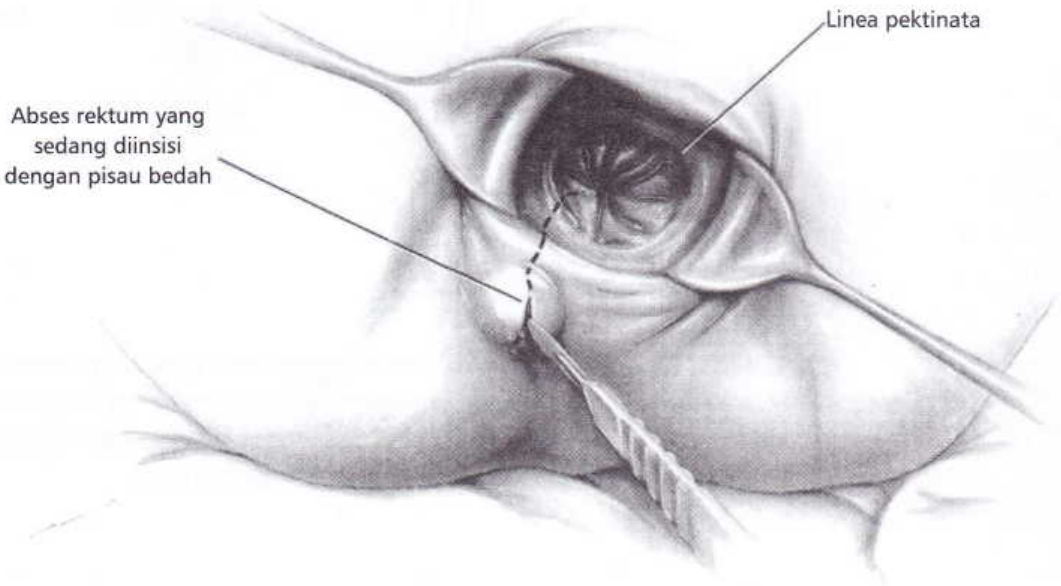

GAMBAR 88–1. Penderita dengan abses rektum datang dengan gambaran klinis massa yang terasa nyeri di luar sfingter ani. Karena hubungan dengan saluran (tract) internal, pada saat drainase awal perlu ditentukan salurannya dan dibuka. Dengan penderita diletakkan dalam posisi litotomi, lubang anus didilatasi. Abses diidentifikasi dan didrainase dengan insisi linear.

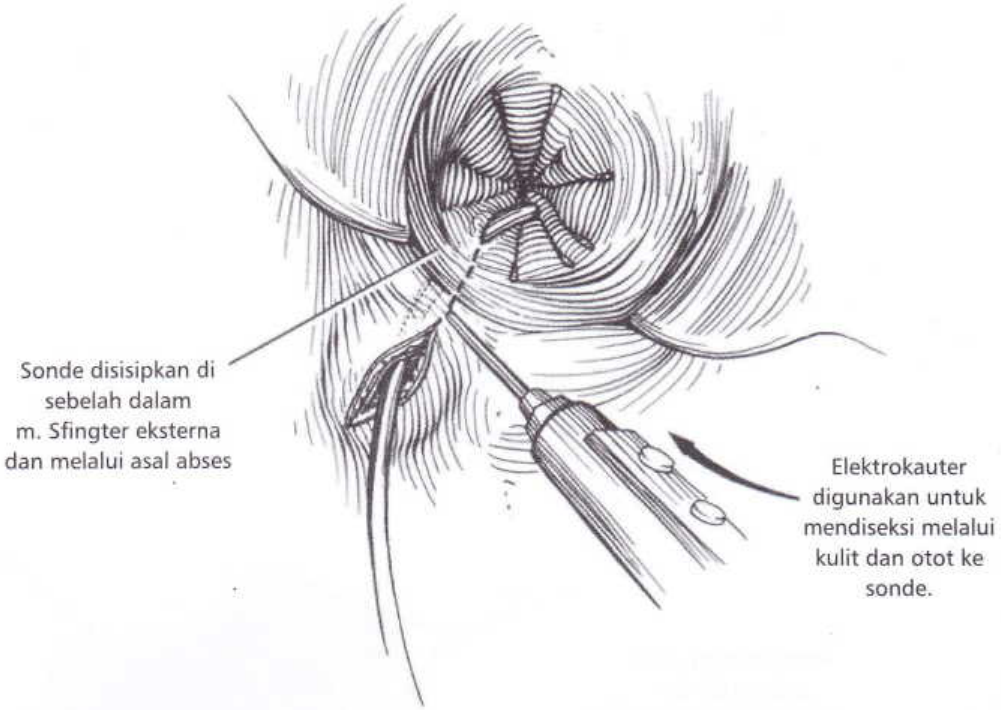

GAMBAR 88–2. Sonde diletakkan ke dalam rongga abses, dan lubang internal, yang terletak di atas linea pektinata, diidentifikasi. Dengan kauter untuk hemostasis dan sonde untuk mengidentifikasi saluran abses, area ini dibuka dan dibalut. Balut biasanya dilepas dalam waktu 24 jam, dan rendam duduk digunakan untuk mempertahankan area tersebut tetap bersih.

89

Eksisi Fisura Ani

JOSEPH A. MOYLAN, M.D.

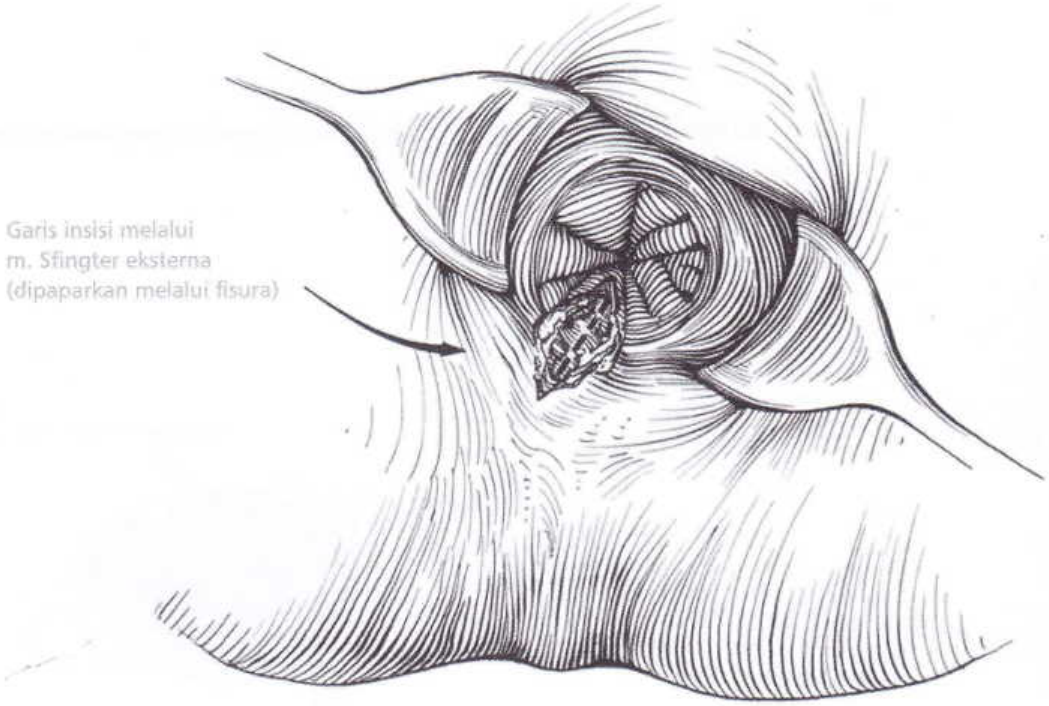

GAMBAR 89–1. Dengan penderita diletakkan dalam posisi litotomi, rektum didilatasi dan fisura ani diidentifikasi. Tujuan prosedur operasi ini adalah eksisi jaringan fibrous saluran fisura dan membiarkan mengalami penyembuhan alami. Sonde diletakkan di antara lubang fisura eksterna dan saluran fisura interna.

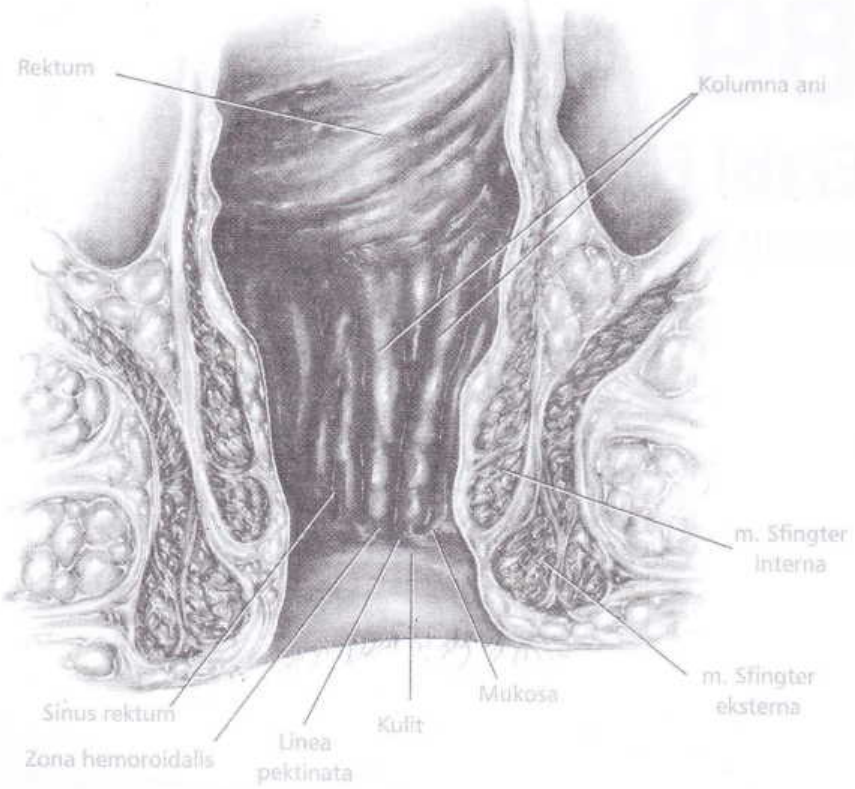

GAMBAR 89–2. Dengan kauter, saluran fisura dipaparkan, yang biasanya melibatkan pemotongan sfingter eksterna

GAMBAR 89–3. Dengan insisi elips, yang biasanya diperlebar melalui otot eksternal, fisura dieksisi hingga jaringan normal. Hemostasis dicapai dengan elektrokauter, dan tampon hemostatik diletakkan ke dalam lubang rektum dengan bahan absorbable seperti Surgicel.

90

Insisi Fistula Ani

JOSEPH A. MOYLAN, M.D.

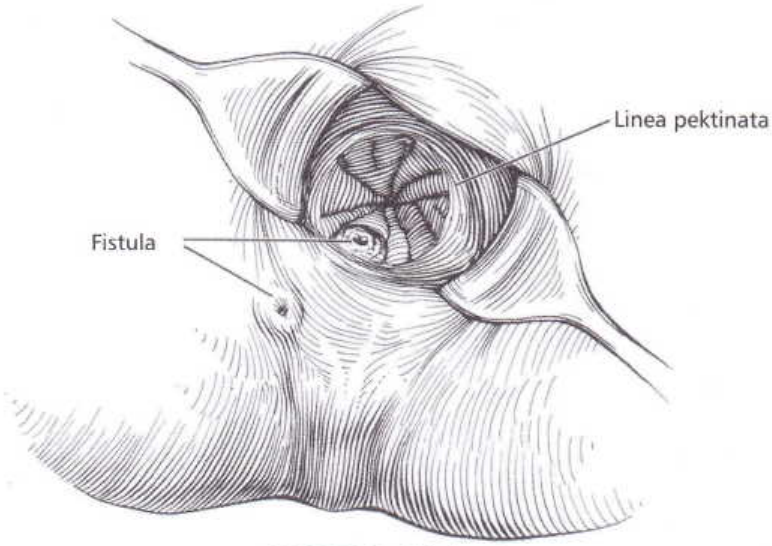

GAMBAR 90–1

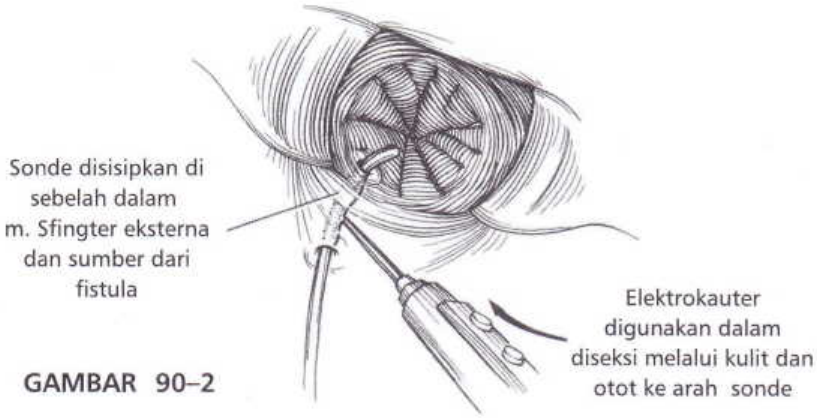

GAMBAR 90–2

GAMBAR 90–1 dan 90–2. Dengan penderita diletakkan dalam posisi litotomi, rektum didilatasi dan sonde diletakkan antara lubang fistula eksterna dan saluran internal. Dengan kauter, saluran fistula dipaparkan. Hal ini biasanya melibatkan pemotongan sfingter eksterna. Dasar saluran fistula dieksisi hingga jaringan normal, dan hemostasis luka didapatkan dengan menggunakan elektrokauter. Bahan hemostatik topikal diletakkan ke dalam saluran sinus.

BAGIAN VIII

Kandung Empedu

91

Kolesistektomi Laparoskopik

THEODORE N. PAPPAS, M.D.

Kolesistektomi laparoskopik memiliki prinsip-prinsip yang sama seperti kolesistektomi terbuka, kecuali jalur masuk ke abdomen didapatkan transabdominal, dengan teknik laparoskopik video yang digunakan untuk diseksi.

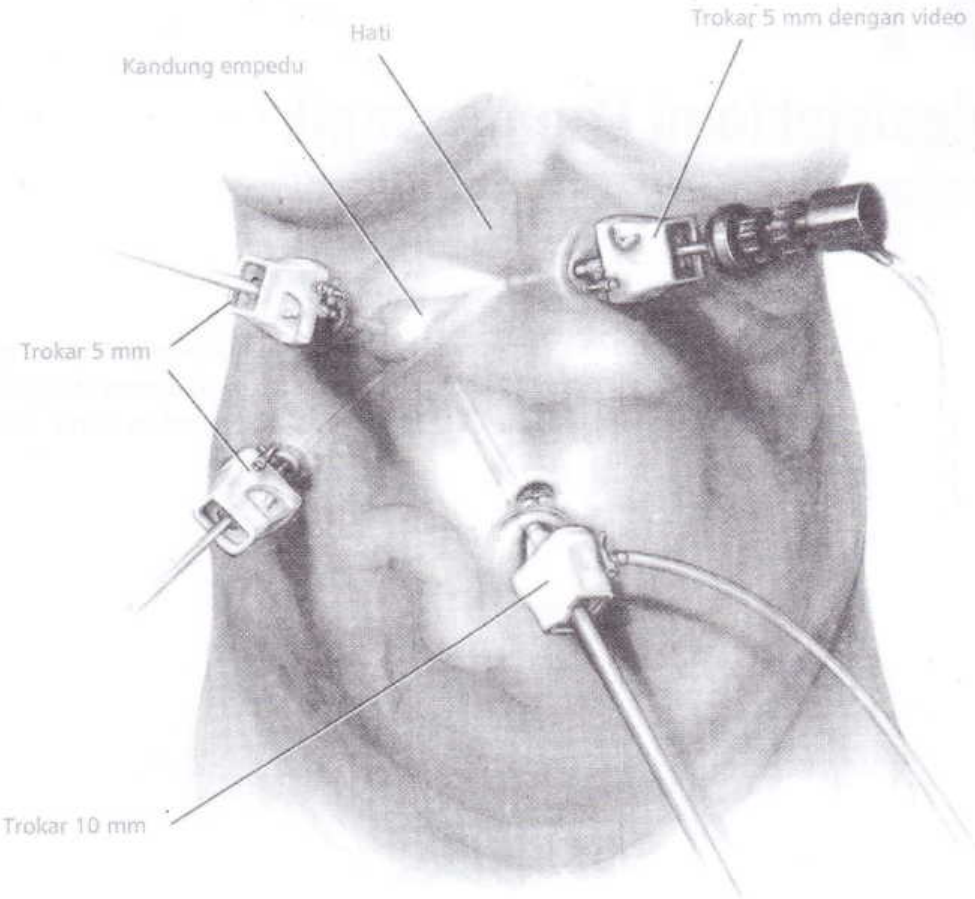

GAMBAR 91–1. Trokar diletakkan dalam abdomen. Dengan pipa nasogastrik dan kateter Foley dipasang di tempat dan penderita diletakkan dalam posisi Trendelenburg, insisi umbilikus kecil dibuat. Jarum Veress diletakkan dalam abdomen untuk insuflasi karbondioksida; pemasangan jarum ini dikerjakan dengan hati-hati untuk menghindari trauma intra-abdomen. Kombinasi posisi Trendelenburg dan retraksi ke atas pada fasia abdomen membantu dalam penempatan jarum. Observasi secara cermat tekanan insuflasi membantu dalam pengembangan intrapneumoperitoneum. Tekanan inflasi awal sebaiknya di bawah 10 mm Hg dan biasanya mendekati 5 mm Hg. Aliran insuflasi sebaiknya sekitar 1 liter per menit melalui jarum Veress.

Teknik alternatif melibatkan insisi pada kavum peritoneum dengan pemasangan jahitan pursestring pada level fasia dan penggunaan trokar Hasson. Hal ini menghindari pungsi secara membuta ke dalam abdomen dan menghindari terjadinya trauma intra-abdomen meskipun jarang pada saat pemasangan jarum Veress.

Trokar 10 mm diletakkan pada insisi umbilikus dan pada garis tengah atas. Dua trokar 5 mm diletakkan pada sisi kanan abdomen. Dengan insuflator aliran tinggi yang mempertahankan pneumoperitoneum, laparoskop video diletakkan dalam port umbilikus. Trokar sisi kanan digunakan untuk retraksi kandung empedu. Trokar paling superior pada sisi kanan digunakan untuk meretraksi kubah kandung empedu di sekitar hati. Hal ini mengalihkan struktur porta dan membantu diseksi. Retraktor abdomen sisi kanan kedua dapat digunakan untuk meretraksi infundibulun kandung empedu ke lateral. Trokar garis tengah atas digunakan oleh ahli bedah untuk diseksi.

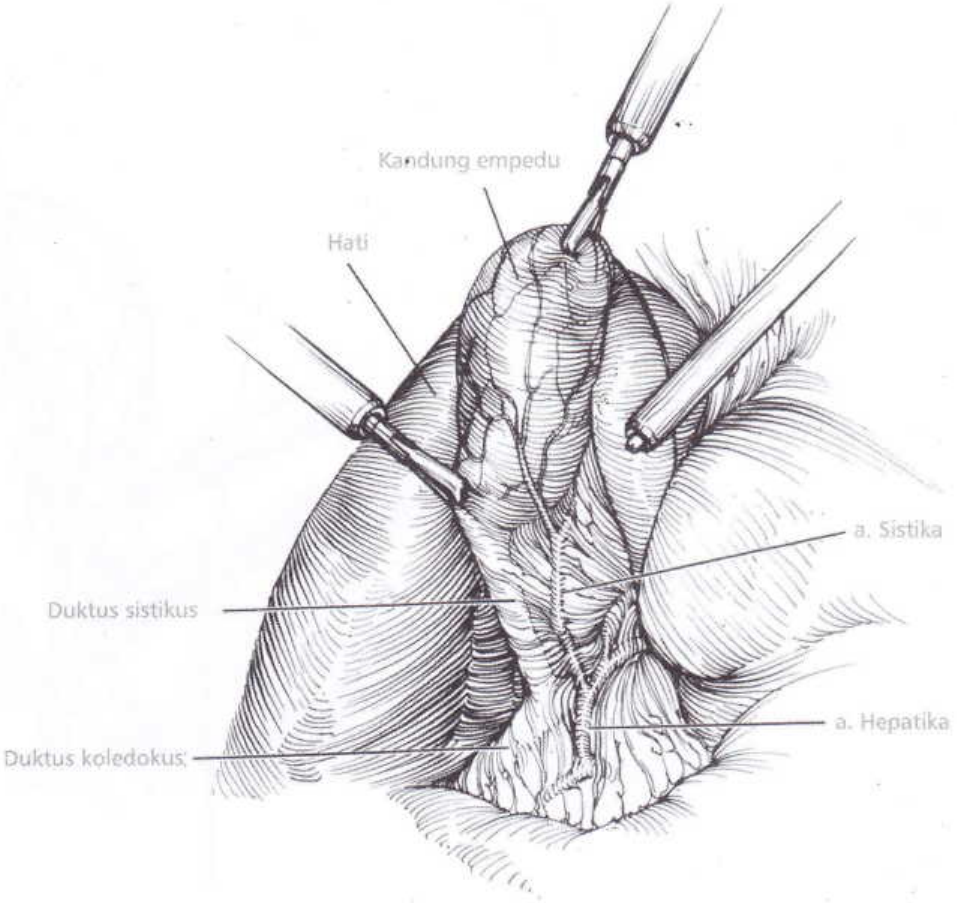

GAMBAR 91–2. Saat retraktor diletakkan pada kandung empedu, kandung empedu diretraksi ke sefalad dan lateral. Setiap perlekatan kandung empedu dihilangkan dengan diseksi tumpul. Semua diseksi dikerjakan dalam arah kandung empedu ke duktus koledokus. Pada tahap ini, keputusan tentang kolangiografi dibuat. Kolangiogram didapatkan secara rutin untuk tujuan anatomik atau selama diindikasikan berdasarkan penilaian pra-bedah dan intra-operasi. Kolesistokolangiogram dapat diambil dengan pemasangan perkutan angiokateter 14-gauge ke dalam kandung empedu di bawah pandangan langsung. Empedu selanjutnya diaspirasi, dan Renografin kekentalan penuh diinfuskan kembali hingga volume 30 mL ditambah volume empedu yang diaspirasi. Angiokateter selanjutnya dilepas, dan foto rontgen dilakukan. Hal ini juga dapat dikerjakan di bawah kontrol angiografi.

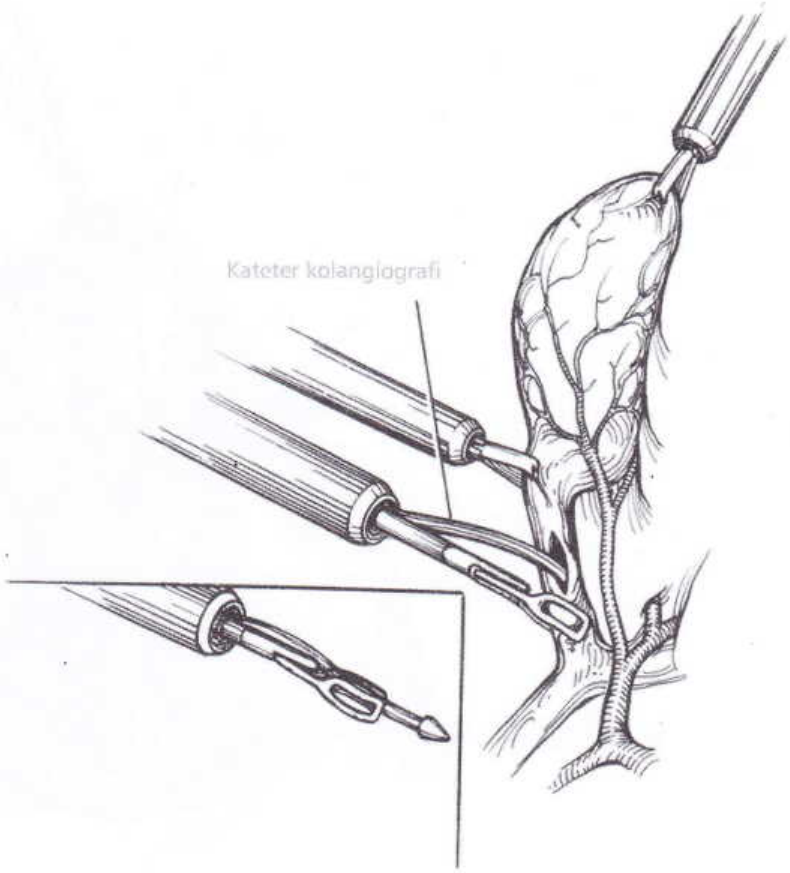

GAMBAR 91–3. Metode alternatif untuk kolangiografi adalah meletakkan klip pada sambungan duktus sistikus–kandung empedu dan membuat insisi kecil pada duktus sistikus. Kateter kolangiografi selanjutnya diulirkan ke dalam duktus sistikus, dan kolangiogram dilakukan. Pada masing-masing situasi, setelah kolangiogram didapatkan, duktus sistikus dan arteri sistika dilakukan diseksi secara total.

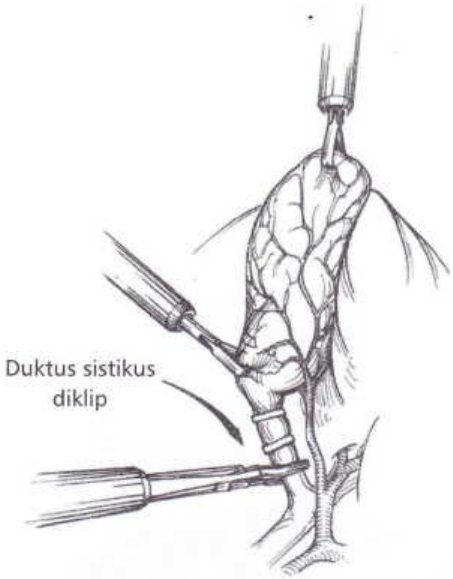

GAMBAR 91–4

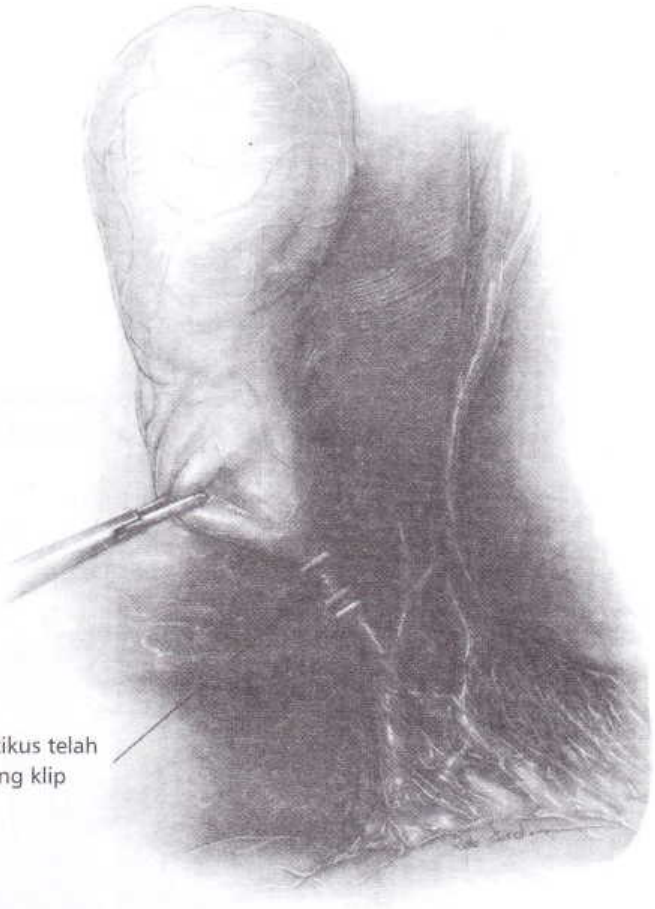

GAMBAR 91–5

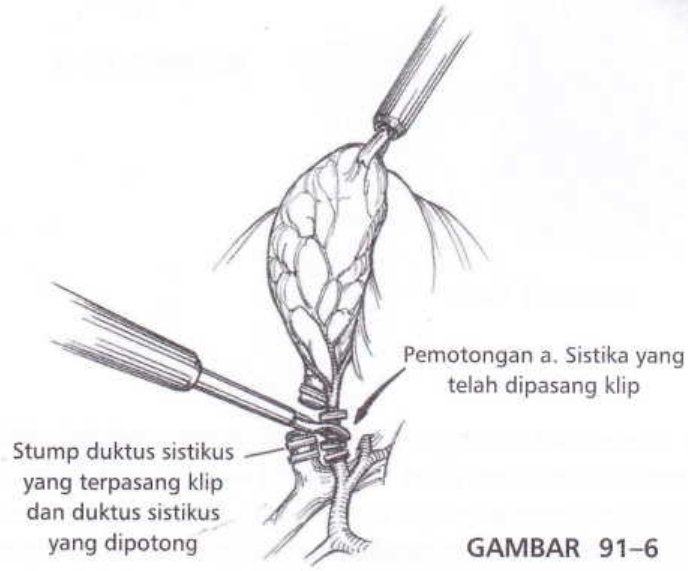

GAMBAR 91–6

GAMBAR 91–4 sampai 91–6. Tindakan ini dikerjakan secara hati-hati untuk menghindari trauma duktus koledokus, terutama karena retraksi maksimal sering kali diperlukan dan menyebabkan tertariknya duktus koledokus. Dua klip diletakkan pada stump duktus sistikus, dan satu klip diletakkan pada sambungan duktus sistikus–kandung empedu. Selanjutnya duktus sistikus dipotong. Arteri sistika dikontrol dengan cara serupa dan dipotong. Di saat duktus sistikus dan arteri sistika dipotong, kandung empedu diangkat dari bantalan hati dengan elektrokauter.

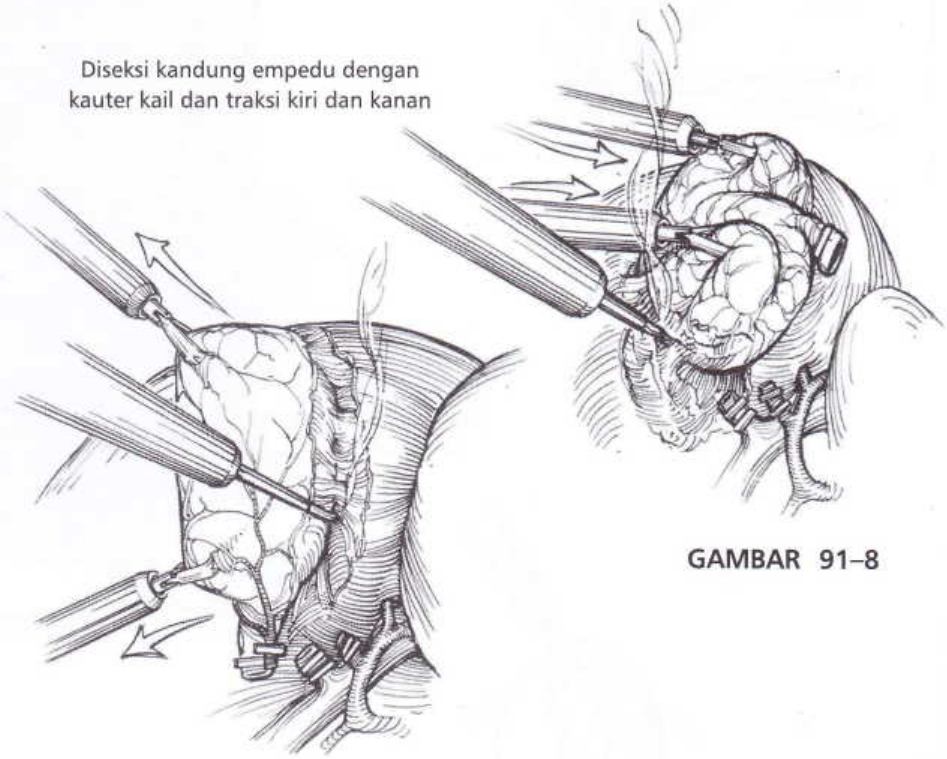

GAMBAR 91–8

GAMBAR 91–7

GAMBAR 91–7 dan 91–8. Pengangkatan kandung empedu dilakukan dengan meretraksi maksimal kandung empedu ke kiri atau ke kanan dalam usaha mendapatkan tegangan pada jaringan dan mempermudah dalam penggunaan elektrokauter. Bila diseksi hampir selesai, bantalan kandung empedu dapat diinspeksi sepenuhnya untuk memastikan bahwa tidak terdapat perdarahan. Selanjutnya kandung empedu diangkat dan diekstraksi dari port umbilikus. Pengangkatan kandung empedu melalui insisi umbilikus dipermudah dengan aspirasi empedu di dalam kandung empedu, pengangkatan atau meremukkan batu, atau kadang kala memperluas sedikit insisi umbilikus. Selanjutnya kuadran kanan atas abdomen diirigasi dan diinspeksi, dan penutupan abdomen dilakukan dengan mengaproksimasikan fasia umbilikalis dengan jahitan benang absorbable dan kulit ditutup dengan Steri-Strips.

92

Kolesistektomi dan Eksplorasi Duktus Koledokus

THEODORE N. PAPPAS, M.D.

Operasi elektif untuk kolelithiasis merupakan operasi abdomen yang paling sering dikerjakan. Anamnesis sifat nyeri penderita secara cermat memegang peranan penting untuk memastikan bahwa gejala klinis dapat dirujuk dari saluran bilier. Pada sebagian besar penderita, batu empedu terlihat dengan ultrasonografi; pemeriksaan fungsi hati, termasuk alkali fosfatase dan bilirubin, perlu dikerjakan selama masa pra-bedah. Foto serial saluran cerna atas pra-bedah kadang kala perlu dikerjakan untuk membedakan kelainan ulkus duodenum dengan kelainan kandung empedu. Pada sebagian besar penderita, keputusan melakukan kolangiografi intra-operasi dibuat selama masa pra-bedah berdasarkan atas anamnesis riwayat penyakit, pemeriksaan fisik, dan pemeriksaan laboratorium. Penderita yang tidak memerlukan kolangiogram intra-operasi mencakup penderita dengan duktus biliverus yang berukuran normal pada pemeriksaan ultrasonografi, tidak mempunyai riwayat obstruksi duktus biliverus atau ikterus, dan hasil pemeriksaan fungsi hati normal. Di samping itu, penilaian intra-operasi ukuran batu empedu dapat membantu dalam menentukan keputusan apakah kolangiografi intra-operasi dilakukan atau tidak.

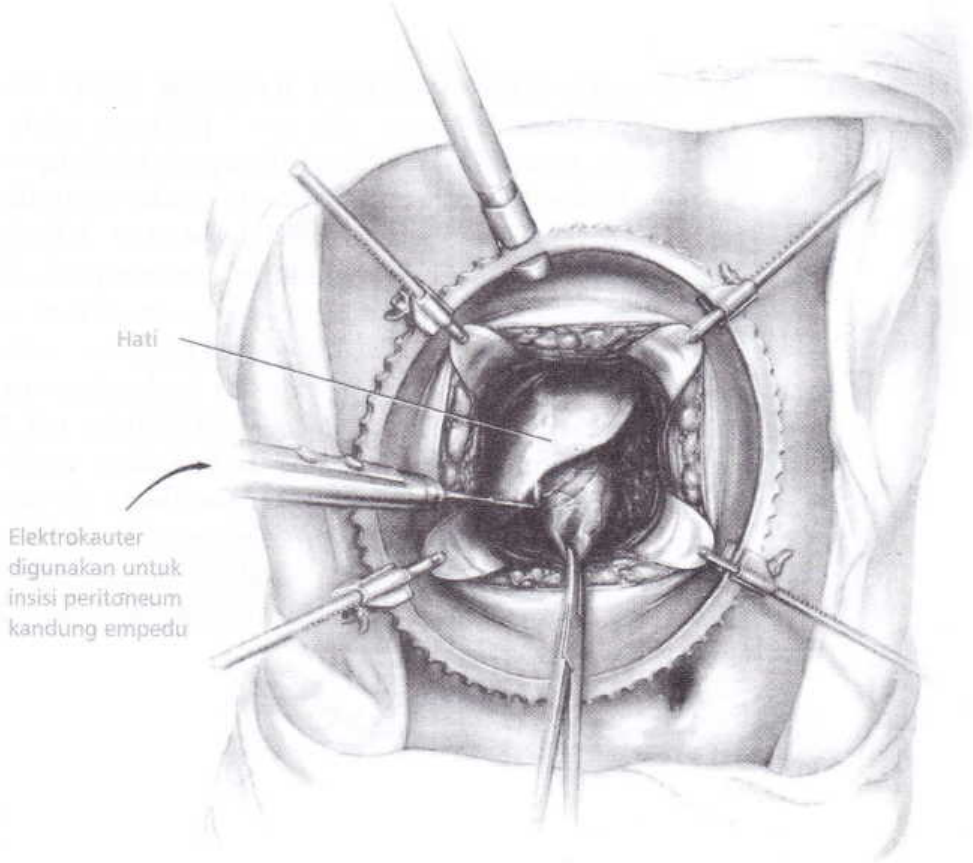

GAMBAR 92–1. Insisi subkostal kanan biasanya digunakan untuk kolesistektomi dan eksplorasi duktus koledokus, atau insisi garis tengah dapat dipakai pada sebagian besar penderita. Abdomen dieksplorasi, dan retraktor automatik dipasang untuk sebagian besar kolesistektomi. Baik pengangkatan kandung empedu secara antegrad maupun retrograd mungkin dapat dikerjakan, meskipun teknik antegrad merupakan metode yang paling sering dikerjakan. Kubah kandung empedu pertama kali diberi marka dengan elektrokauter, dan klem tonsil digunakan untuk memastikan sebuah bidang pada kandung empedu yang menebal di dekat dinding kandung empedu itu sendiri. Selanjutnya kauter digunakan untuk menginsisi lapisan peritoneum dari seluruh kubah kandung empedu.

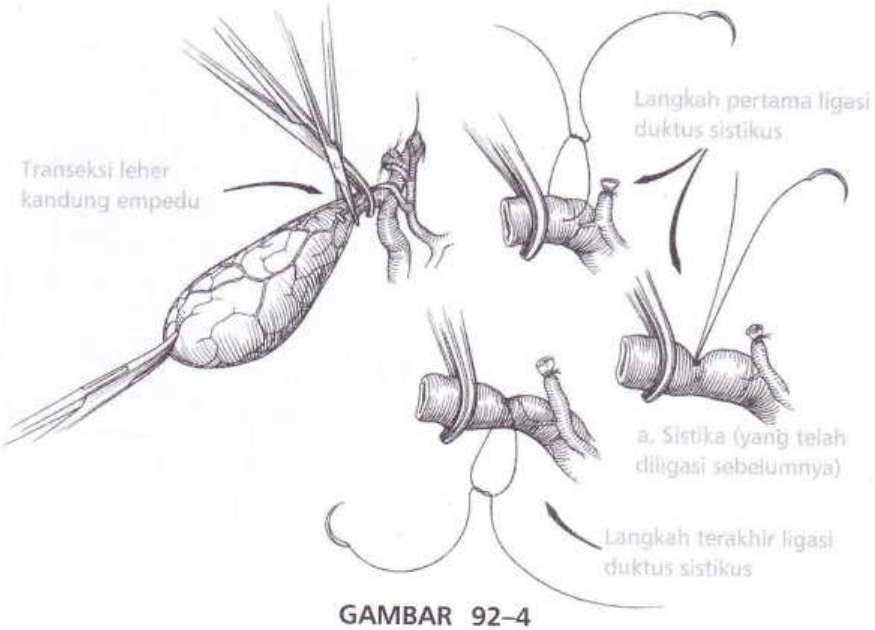

GAMBAR 92–4

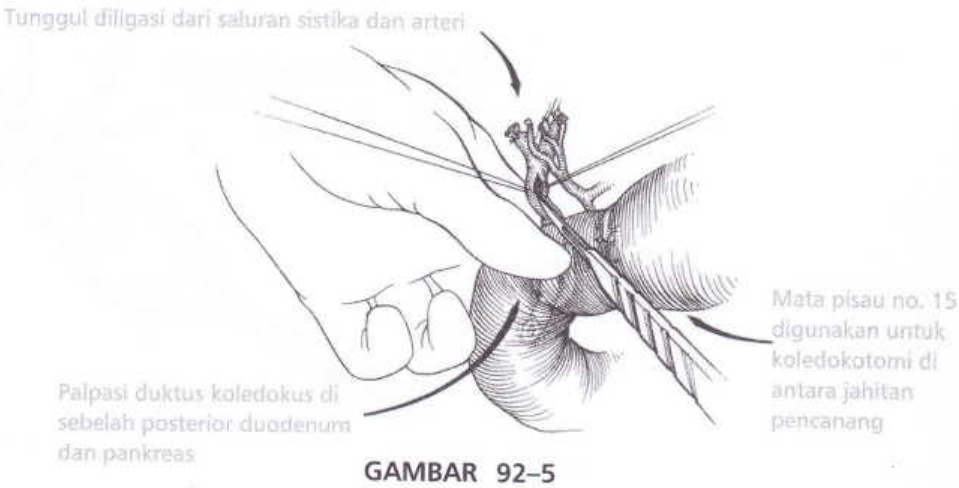

GAMBAR 92–5

GAMBAR 92–4. Kualitas kolangiogram dapat dioptimalkan dengan menggolengkan penderita sedikit ke kanan, yang menggeser duktus koledokus dari vertebra untuk memperbaiki gambaran rontgen intraoperasi. Dua foto perlu dilakukan dengan radiografin kepekatan separoh, masing-masing 5 dan 15 mL. Seraya kolangiogram diproses, sambungan duktus sistikus-duktus koledokus sebaiknya dilakukan diseksi. Tindakan memaparkan duktus koledokus dan bifurkasio duktus hepatikus seluruhnya dikerjakan dengan hati-hati untuk memastikan bahwa tidak ada kelainan anatomi pada area ini. Kolangiografi tidak hanya menentukan adanya batu empedu tetapi juga membantu menentukan adanya kelainan anatomi. Jika kolangiografi mengonfirmasikan anatomi yang normal, duktus sistikus dapat diambil dengan meletakkan klem right-angle pada duktus sistikus dan memotongnya dengan pengangkatan spesimen. Kandung empedu biasanya dibuka intra-operasi untuk mengonfirmasikan ulang jenis batu dalam kandung empedu. Stump duktus sistikus selanjutnya diligasi dengan benang silk 2 – 0 yang diletakkan melalui stump duktus sistikus dan diikat.

GAMBAR 92–5. *Lihat penjelasan pada halaman selanjutnya.*

GAMBAR 92–5. Eksplorasi duktus koledokus sebaiknya dicadangkan untuk penderita yang mengalami ikterus, kolangitis, batu teraba di duktus koledokus, atau hasil kolangiogram yang normal. Bilamana keputusan mengeksplorasi duktus koledokus dibuat, maneuver Kocher dilakukan dengan insisi lapisan peritoneum pada bagian kedua duodenum dengan pisau Metzenbaum. Selanjutnya duodenum dimobilisasi ke atas dengan diseksi tumpul. Hal ini memungkinkan palpasi komplit duktus koledokus ke posterior seraya duktus memasuki ke pankreas dan duodenum. Bagian 3 cm dari duktus koledokus selanjutnya dipaparkan secara cermat pada permukaan anteriornya. Jahitan pencanang benang silk 4–0 dipasang baik pada masing-masing sisi duktus koledokus, dan koledokotomi dibuat dengan mata pisau No. 15. Koledokotomi ini diperluas dengan gunting Potts pada kedua arah. Pada eksplorasi duktus koledokus, kateter karet merah 10 French digunakan untuk mengirigasi duktus ke proksimal ke dalam hati dan juga ke distal. Batu yang terambil dikirim untuk pemeriksaan patologik. Irigasi sebaiknya dilanjutkan sampai batu lainnya tidak keluar. Pada tahap ini, kateter karet merah dicoba disisipkan ke duodenum dengan kekuatan minimal.

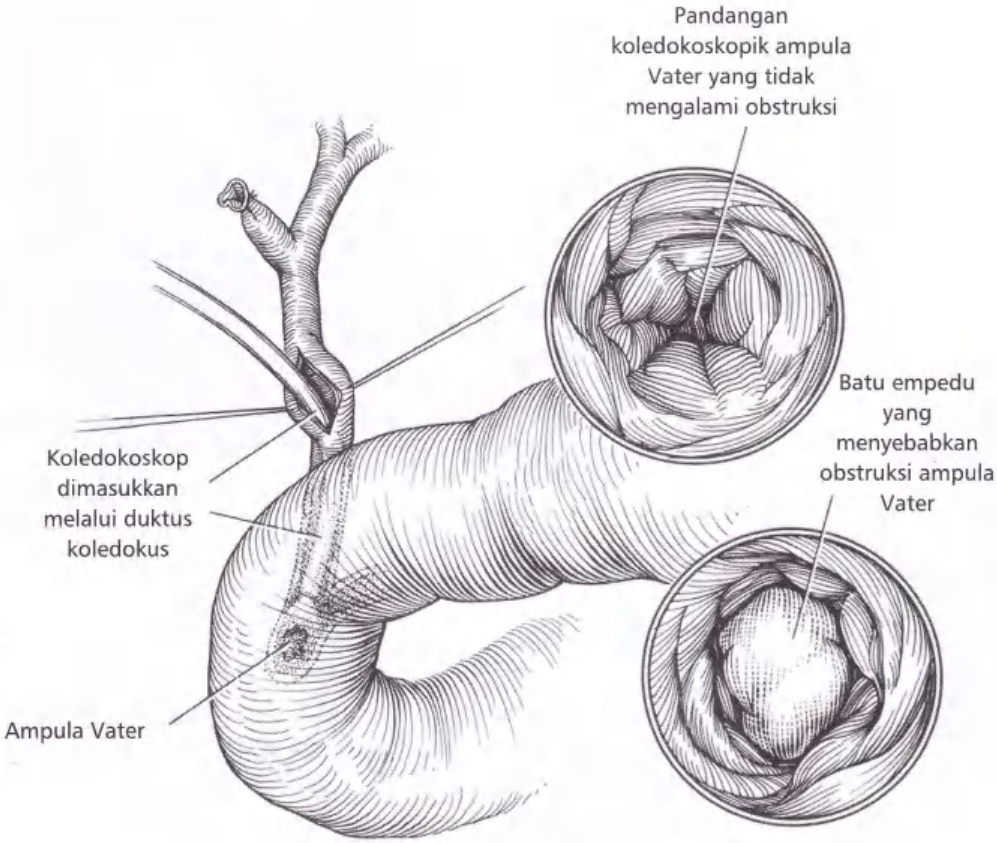

GAMBAR 92–6. Koledokoskop fleksibel dimasukkan ke dalam duktus koledokus, dan sisi hepatika dari duktus koledokus dilihat. Koledokoskop biasanya mudah dimasukkan sampai bifurkasio dan kadang kala alat ini dapat dtelusurkan lebih ke proksimal. Selanjutnya koledokoskop dimasukkan ke arah distal ke dalam duktus koledokus sampai ampula terlihat. Pada tahap ini, perlu diperlihatkan pandangan terang dari ampula Vater dari sisi dalamnya dan ada tidaknya batu sekali lagi ditentukan. Jika tidak ditemukan batu pada visualisasi traktus bilier secara penuh dengan koledokoskop, selanjutnya eksplorasi diakhiri.

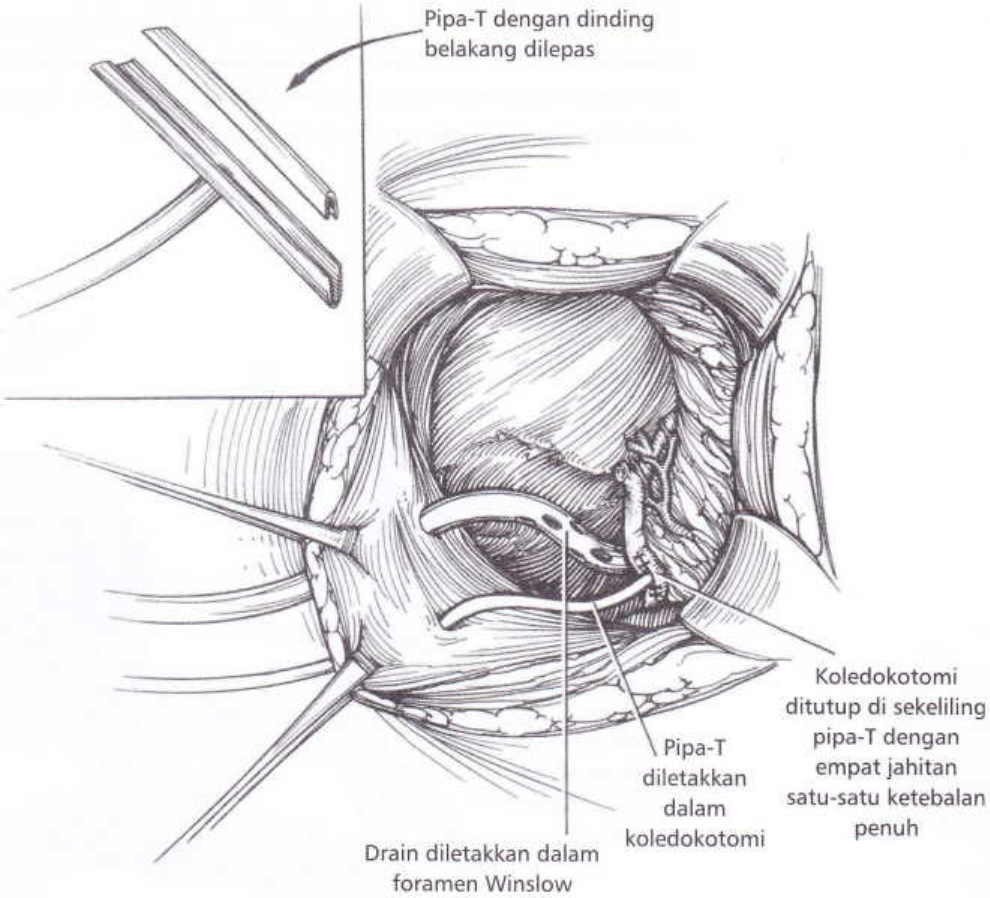

GAMBAR 92–7. Pipa-T diletakkan dalam duktus koledokus. Pipa-T dipotong dengan melepas dinding belakang pipa. Ukuran pipa ditentukan atas dasar ukuran duktus koledokus. Kecuali pada kasus yang tidak lazim, ukuran minimal yang digunakan adalah pipa 16 French. Pipa-T diletakkan dan diikat dengan cara aproksimasi duktus koledokus di sekitar pipa-T dengan benang PDS 4–0. Di saat pipa-T diikat, larutan garam diinfuskan ke dalam pipa-T untuk memastikan bahwa penutupan kedap air telah tercapai. Pipa-T dibawa ke luar melalui luka tusukan yang terpisah pada kulit, dan kolangiogram pipa-T didapatkan untuk mengonfirmasikan lokasinya dalam duktus bileverus dan mengonfirmasikan bahwa tidak ada batu duktus biliverus residual. Drain pengisap sistem tertutup dipasang pada foramen Winslow dan dibawa ke luar melalui luka tusukan yang terpisah pada abdomen. Pipa nasogastrik dilepas dalam ruang pemulihan, dan penderita dapat diberikan diet cair jernih paling cepat sore di hari operasi. Drain dilepas pada hari paska-bedah kedua atau ketiga jika tidak ada kebocoran empedu di sekitar pipa-T. Kolangiogram pipa-T dilakukan pada hari ke lima dan, jika normal, pipa-T dapat diklem sebelum dilepas. Pendekatan alternatif adalah memulangkan penderita pada hari paska-bedah ke tiga atau ke empat dan melakukan kolangiogram rawat jalan pada hari ke tujuh.

93

Eksisi Ampula Vater dan Duktus Biliverus

WILLIAM C. MEYERS, M.D.

Reseksi lokal daerah periampula umumnya dilakukan untuk tumor jinak kecil yang dapat dijangkau reseksi dengan metode tersebut. Reseksi lokal tumor ganas terbatas pada penderita yang tidak cocok menjalani prosedur Whipple karena insiden kekambuhan yang tinggi.

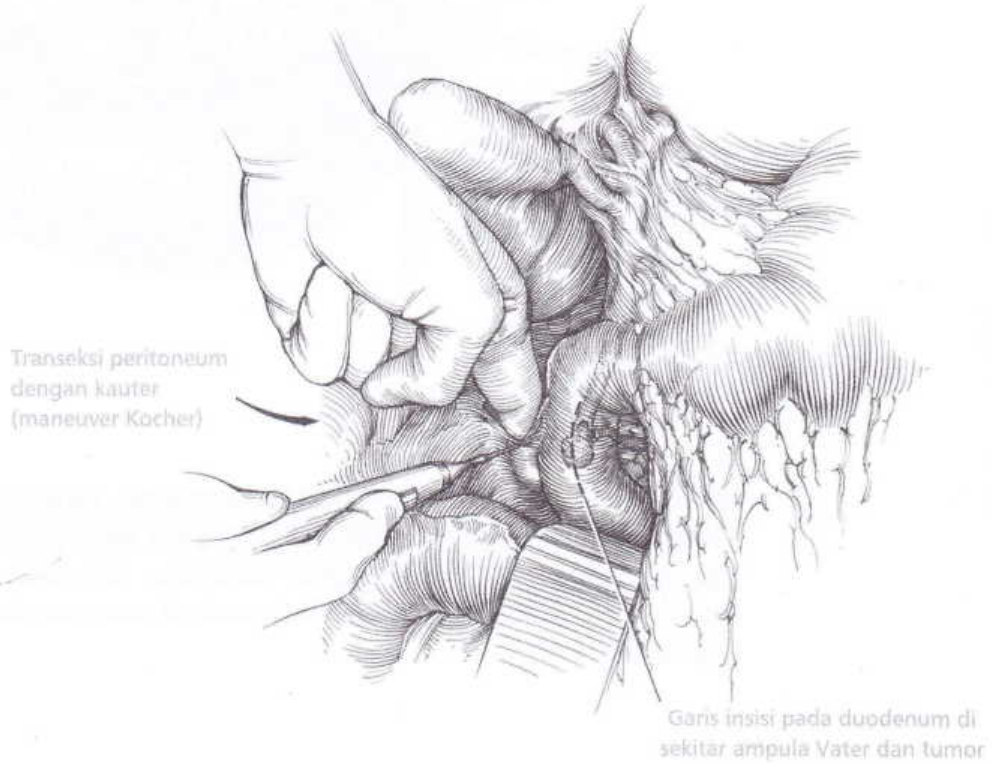

GAMBAR 93–1. Prosedur dilakukan melalui insisi longitudinal pada duodenum di sekitar ampula Vater, dan tempat insisi dipilih setelah maneuver Kocher yang menyeluruh dan tindakan pada palpasi eksternal tumor papila. Pelacakan harus sudah dikerjakan terhadap adanya tanda-tanda kelainan metastasis karena umumnya tidak ada kepastian bahwa lesi tersebut adalah jinak.

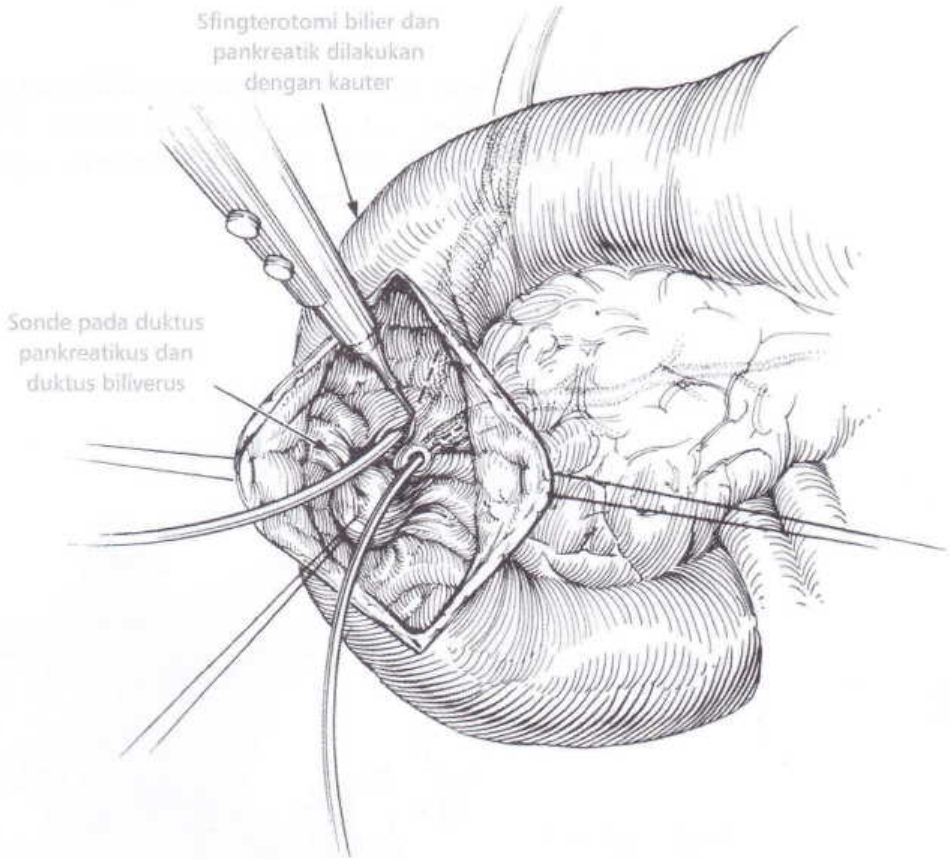

GAMBAR 93–2. Setelah duodenum dibuka dan tumor dilihat, tepi jaringan normal diidentifikasi di sekeliling tumor dan tempat dipilih untuk insisi. Kadang kala, duktus biliverus dan pankreatikus dapat dikanulasi melalui tumor, meskipun "precut" kemungkinan lebih mudah dikerjakan sebagaimana kadang-kadang dilakukan dengan sfingterotomi endoskopik, yaitu insisi sistem bilier atau pankreatikus tanpa kanulasi sebelumnya.

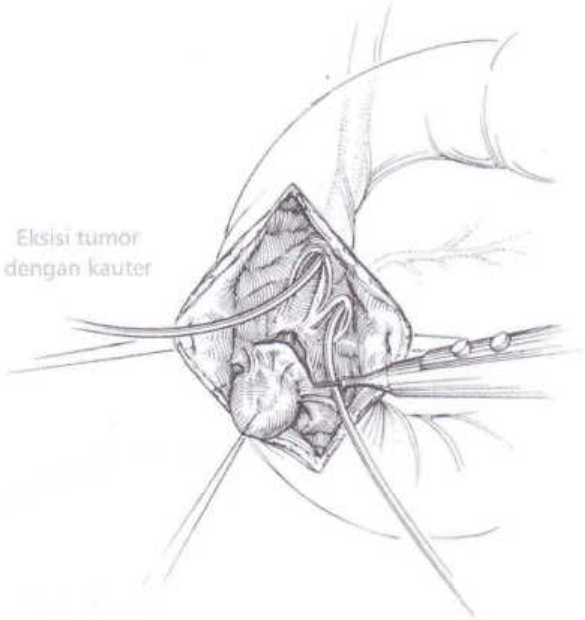

GAMBAR 90–3. Eksisi lesi dilakukan submukosa. Bagaimanapun, jaringan yang lebih dalam dapat juga dibuang dalam spesimen, termasuk bagian pankreas. Pembuluh darah dikauter atau diligasi seraya pembuluh darah ditemukan. Aspirator ultrasonik Cavitron (Cavitron ultrasonic aspirator/CUSA) dapat membantu dalam reseksi yang lebih dalam. Instrumen utama yang digunakan untuk diseksi adalah kauter yang berujung tajam.

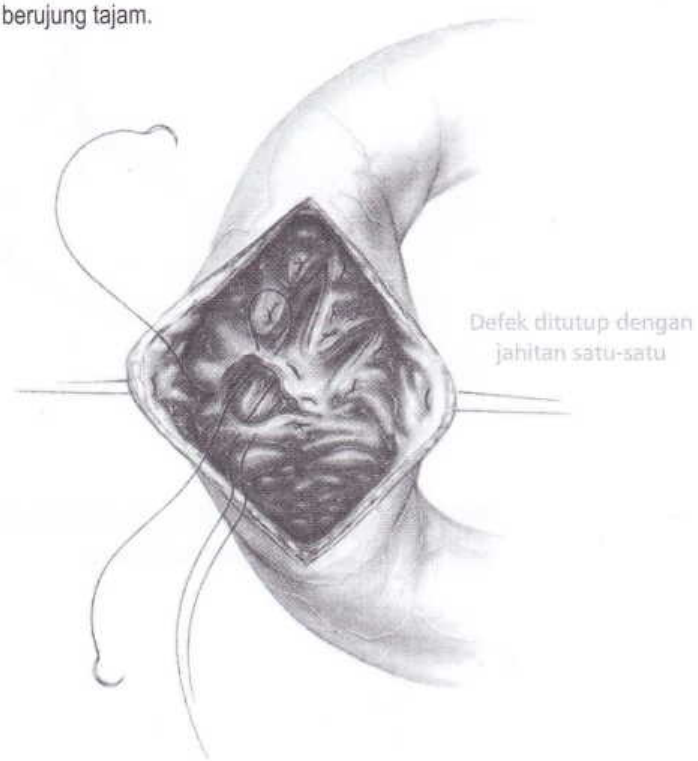

GAMBAR 93–4. Defek ditutup dengan jahitan satu-satu atau jahitan jelujur benang chromic 4–0 setelah pengangkatan tumor.

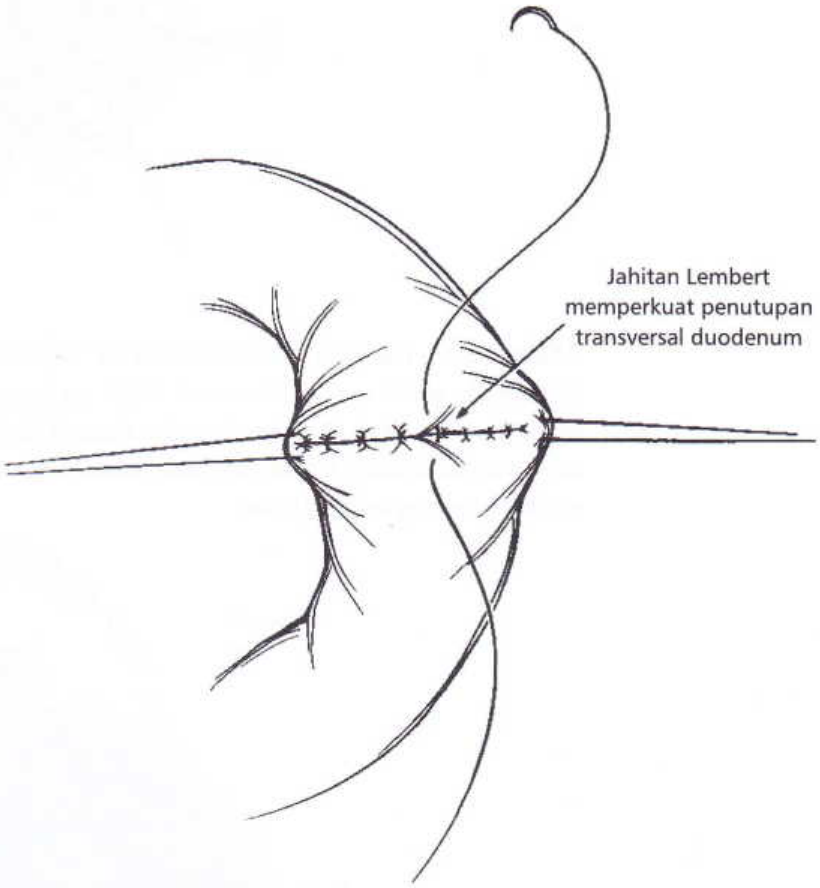

GAMBAR 93–5. Setelah hemostasis dikonfirmasikan, duodenum ditutup dengan arah transversal, seperti pada piloroplasti Heineke-Mikulicz.

BAGIAN IX

Hati

94

Penatalaksanaan Bedah Trauma Hati

R. LAWRENCE REED II, M.D.

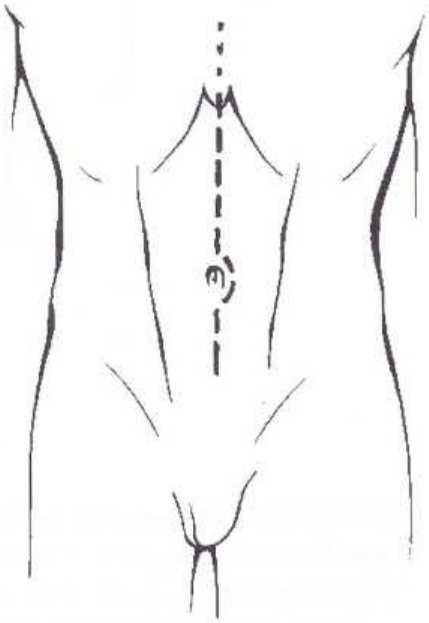

GAMBAR 94–1. Pendekatan prosedur bedah untuk trauma abdomen paling baik dilakukan melalui insisi laparotomi garis tengah. Kadang kala luka hati yang berat kemungkinan memerlukan perluasan insisi ke dada untuk mendapatkan paparan tambahan dan mungkin didapatkan dengan memperluas laparotomi garis tengah dengan torakotomi anterolateral kanan. Papaparan ini kadang kala dapat terhambat, dan pemasangan kateter atrial kanan untuk infus volume paling baik dikerjakan dengan sternotomi garis tengah. Sternotomi garis tengah, seraya perluasan insisi laparotomi garis tengah, memberikan paparan yang paling baik vena kava retrohepatika. Tindakan ini juga memungkinkan didapatkan jalur masuk ke dalam atrium kanan jika pintasan atriokaval dikerjakan.

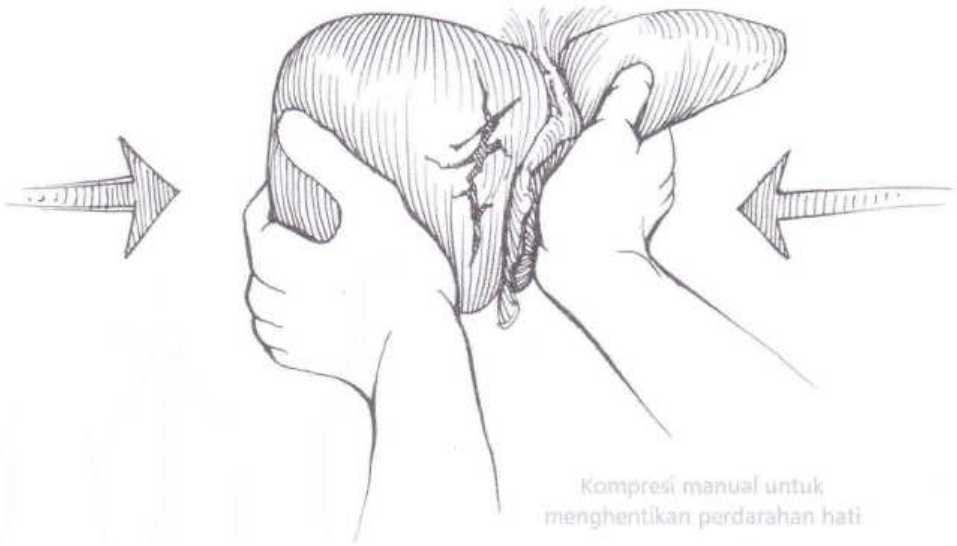

GAMBAR 94–2. Sebagian besar perdarahan dari hati berasal dari pembuluh darah venosa, karena suplai darah venosanya ganda dan tekanan hidrostatiknya rendah. Kompresi manual hati intraoperasi biasanya efektif dalam mencapai hemostasis sementara.

Seraya operator mengevakuasi darah dan bekuan darah dalam melacak tempat perdarahan lainnya, asisten dapat menggunakan *tangan kirinya* menekan di sekitar lobus kanan hati, *tangan kanan* di sekitar lobus kiri dan hilus, dan menekan jaringan hati di antara kedua tangan. Bantalan untuk menghindari robekan kapsul hati karena jari tangan biasanya dapat diberikan dengan bantalan kassa laparotomi antara tangan dengan hati. Posisi tangan disesuaikan selama diperlukan sampai kontrol sementara perdarahan didapatkan, dan hal ini dilakukan secara cermat agar tidak menekan vena kava inferior di bawahnya. Jika kontrol seperti ini dicapai, resusitasi dengan infus larutan kristaloid dan PRBC (= Packed red blood cells) perlu diberikan secara agresif. Prosedur bedah sebaiknya tidak dikerjakan sampai penderita mendapatkan resusitasi yang memadai kecuali perdarahan yang tidak terkontrol berlangsung menetap. Tindakan melakukan operasi repair selama perdarahan pada penderita yang tidak diresusitasi kemungkinan mengakibatkan eksanguinasi.

Monitor tekanan pengisian, kecepatan denyut jantung, tekanan nadi, dan jumlah produksi urine sebaiknya rutin dilakukan untuk menilai keberhasilan kontrol perdarahan dan resusitasi.

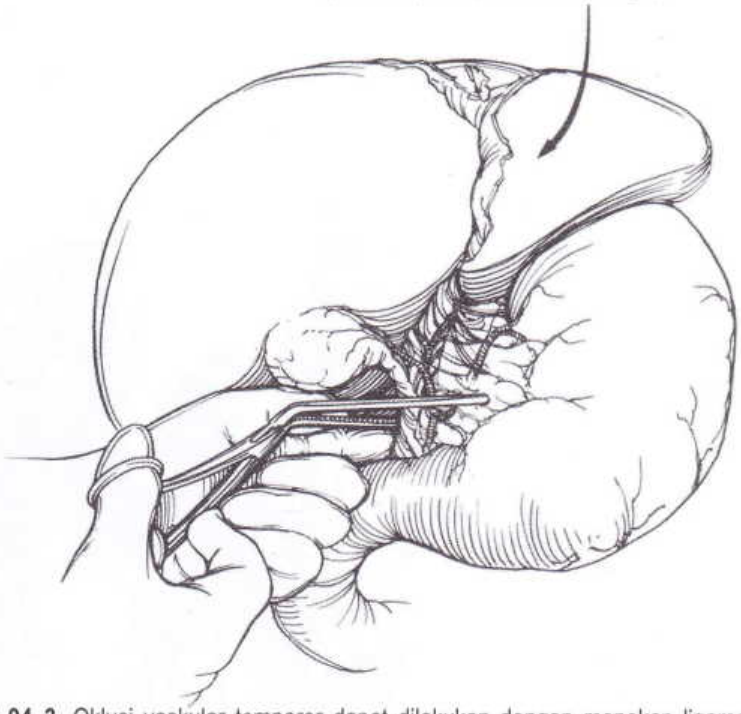

GAMBAR 94–3. Oklusi vaskular temporer dapat dilakukan dengan menekan ligamentum hepato-duodenalis dengan jari tangan atau dengan klem vaskular (maneuver Pringle). Waktu iskemik hati yang aman sulit ditentukan di bawah keadaan yang bervariasi renjatan, hipovolemia, dan hipotermia. Dengan demikian, pelepasan periodik trias porta yang dioklusi paling baik dikerjakan setiap 15 sampai 30 menit untuk memberikan perfusi hati. Kontrol perdarahan pada mulanya dilakukan dengan kompresi manual dan manuever Pringle. Ligasi selektif pembuluh darah dengan hepatotomi dan fraktur dengan jari tangan, bilamana perlu, selanjutnya dilakukan untuk mengidentifikasi dan mengontrol tempat perdarahan mayor. Reseksi dibatasi untuk debridemen jaringan yang jelas-jelas mengalami devaskularisasi.

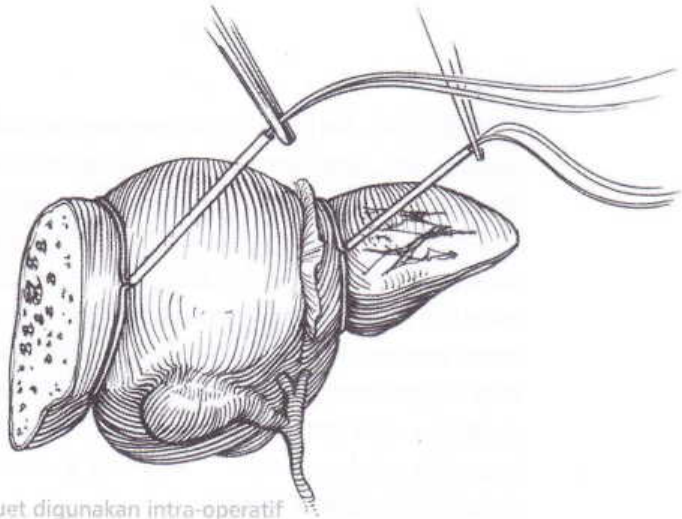

GAMBAR 94–4. Kontrol perdarahan dari tepi hati dan permukaan yang terluka dengan tourniquet dapat memberikan kontrol temporer seraya resusitasi diteruskan dan teknik hemostasis yang lebih definitif dikerjakan. Drain Penrose atau tourniquet Rumel dapat digunakan untuk tujuan ini.

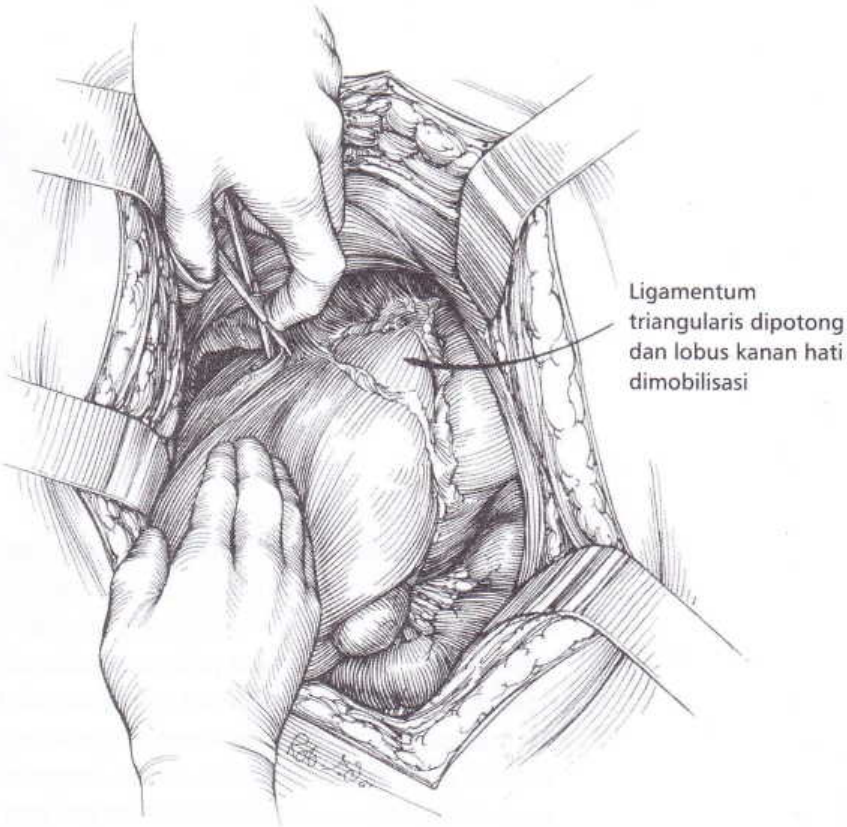

GAMBAR 94–5. Jika kontrol perdarahan temporer tidak berhasil didapatkan dan darah keluar terus di sekeliling hati, pertimbangan awal perlu diberikan terhadap kemungkinan trauma vena hepatika. Kemungkinan terbesar mempertahankan hidup penderita dengan trauma ini adalah identifikasi dan kontrol secara dini. Jalur masuk ke area ini dicapai melalui mobilisasi cepat lobus kanan hati dengan pemotongan ligamentum triangularis. Ligamentum triangularis dipotong secara tajam di sekitar lobus kanan dan kiri hati. Diseksi di dekat kapsul hati selama pemotongan ini dikerjakan dengan hati-hati, karena vena frenika yang besar sering kali berjalan antara lembaran-lembaran dari lipatan peritoneum. Vena ini dapat mengalami cedera selama pemotongan ligamentum triangularis, yang menyebabkan perdarahan cepat yang selanjutnya mengaburkan lapangan operasi. Mobilisasi lobus kanan hati juga harus dilakukan dengan hati-hati, karena vena kava inferior sering kali teretraksi dari posisinya dan mengalami trauma tidak sengaja.

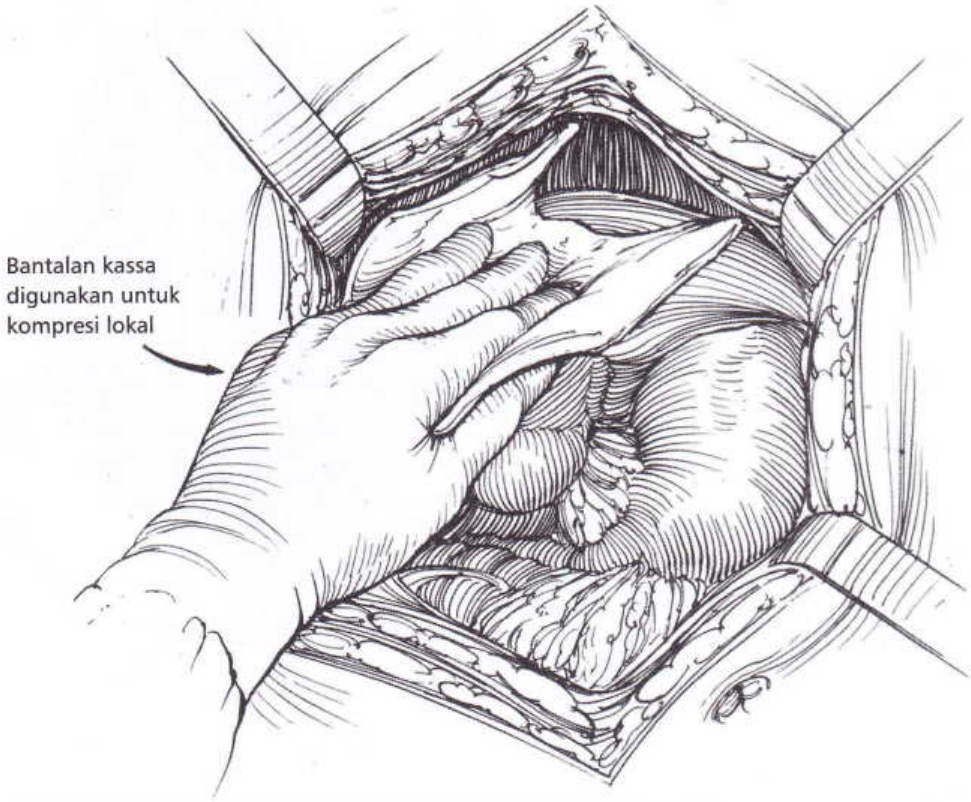

GAMBAR 94–6. Bantalan kassa digunakan pada beberapa penderita untuk membantu dalam kompresi perdarahan, dan hal ini dapat mengontrol perdarahan kava retrohepatik.

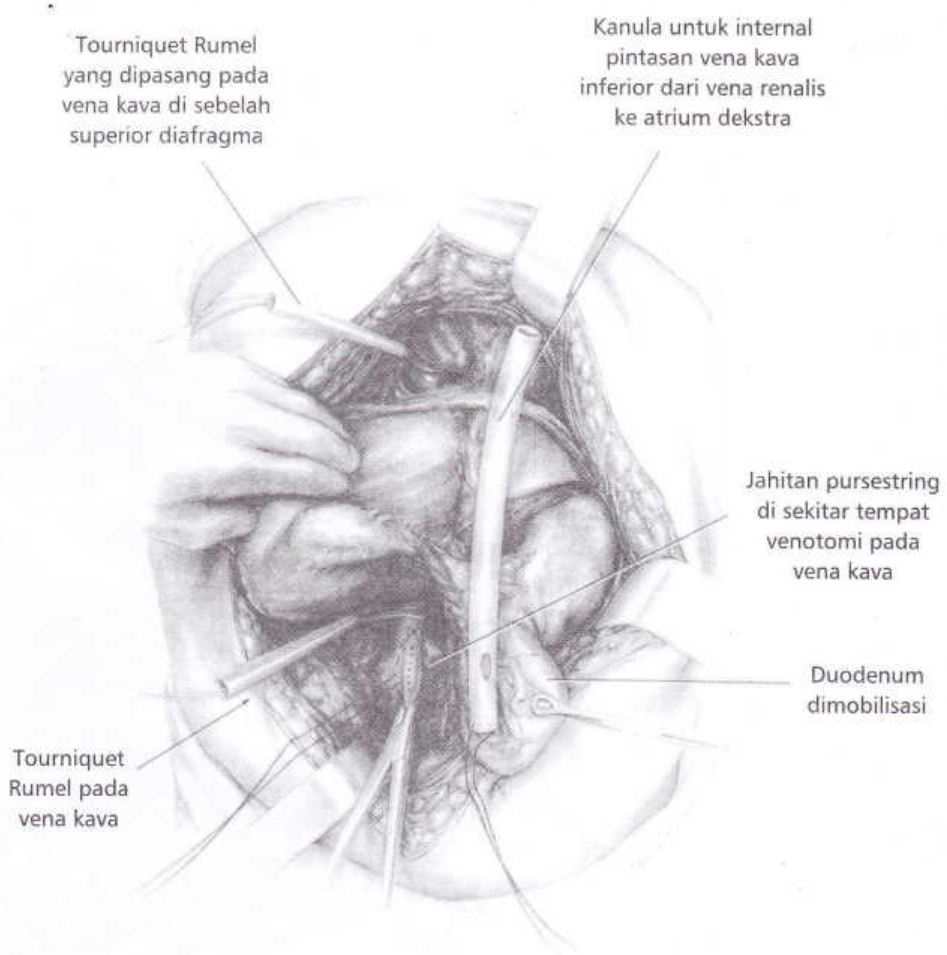

GAMBAR 94–7. Jika perdarahan dari vena hepatika atau vena kava retrohepatika diidentifikasi, kontrol sementara sering kali didapatkan dengan tekanan jari tangan di sekitar robekan pada pembuluh darah dan, bilamana robekannya lebih besar, dengan kompresi bantalan kassa. Jika tempat perdarahan dapat diidentifikasi dan mudah dikontrol, repair biasanya dapat dilakukan dengan jahitan venosa sederhana atau kadang kala dengan "oversewing" bilamana vena hepatika mengalami avulsi. Bagaimanapun, jika titik-titik perdarahan tidak dapat diidentifikasi dan perdarahan berlangsung terus menerus dari area retrohepatika, pertimbangan awal harus diberikan untuk memperlebar paparan melalui torakotomi. Trauma vena kava retrohepatika dan luka hati jukstakava yang besar sangat sulit dikontrol. Trauma ini sering kali menimbulkan perdarahan yang masif, dan tindakan memperlihatkan area yang mengalami trauma untuk repair sering kali memperberat perdarahan akibat robekan lebih lanjut pembuluh darah dan parenkim yang telah robek sebelumnya oleh retraksi hati.

Isolasi vaskular hati total dapat dilakukan dengan oklusi klem atau tourniquet Rumel dari vena kava inferior suprahepatika dan infrahepatika, dan aorta supraseliaka. Bagaimanapun, maneuver ini dapat mengakibatkan penurunan aliran balik venosa dan menyebabkan curah jantung yang rendah dengan akibat henti jantung. Dengan demikian, pendekatan alternatif adalah memberikan pintasan temporer untuk darah mengalir melalui vena kava inferior seraya masih mengoklusi aliran darah ke dalam dan dari hati. Pipa dada yang besar atau pipa endotrakea dapat digunakan untuk pintasan seperti ini dan dapat disisipkan retrograde dari atrium kanan atau antegrad dari vena kava inferior infrahepatika, seperti yang diperlihatkan dalam Gambar. Jahitan benang silk yang besar dipasang pada ujung inferior pintasan ini untuk memungkinkan pelepasan secara dini. Jahitan pursestring pada vena kava inferior dipererat untuk mengikat pintasan di tempat.

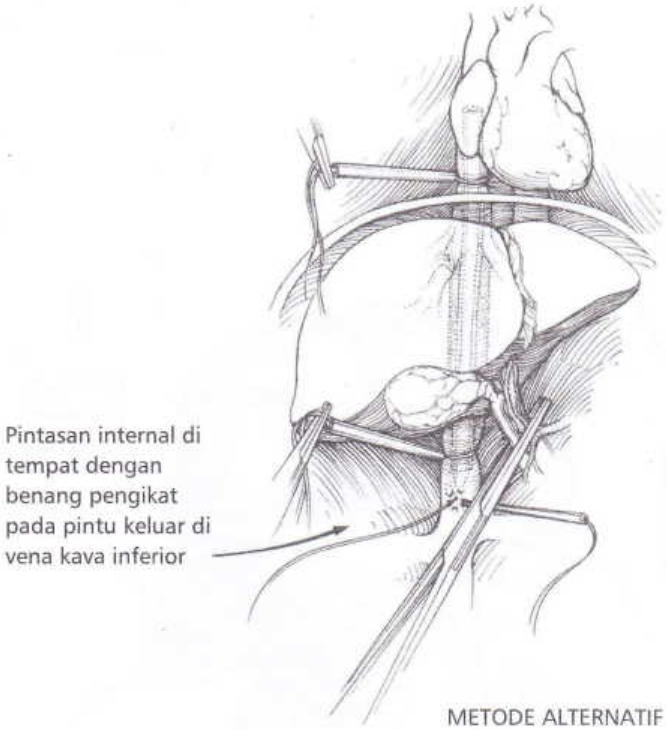

GAMBAR 94–8

METODE ALTERNATIF UNTUK PINTASAN INTERNAL VENA KAVA INFERIOR

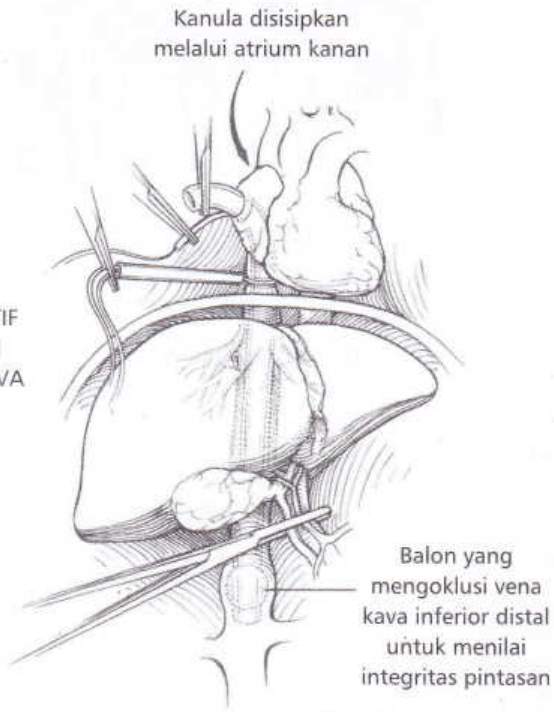

GAMBAR 94–9

GAMBAR 94–8. Isolasi vaskular hepatika sering kali diperlukan untuk mengontrol perdarahan pada trauma vena hepatika atau vena kava retrohepatika seraya memungkinkan untuk aliran darah balik venosa ke jantung. Pintasan atriokaval infrahepatika disisipkan melalui venotomi pada vena kava inferior infrahepatika. Pintasan diikat di tempat, dan perdarahan venosa dicegah dengan tourniquet Rumel yang diletakkan di sekitar vena kava inferior di atas dan di bawah hati. Manuever Pringle diberikan untuk mencegah aliran masuk vaskular ke hati seraya repair venosa dikerjakan, dan jahitan pursestring pada vena kava inferior dilonggarkan dan pintasan dilepas. Venotomi selanjutnya ditutup dengan mengikat jahitan pursestring.

GAMBAR 94–9. Pemasangan alternatif pintasan atriokaval adalah *retrograd* dari atrium kanan dengan pipa endotrakea yang besar. Keuntungan variasi ini yaitu balon pada pipa endotrakea dapat dikembangkan untuk memberikan oklusi venosa di sekitar pintasan. Hal ini membantu mencegah perdarahan venosa dari tempat trauma seraya memungkinkan darah mengalir ke dalam atrium kanan tanpa perlu pemasangan tourniquet Rumel inferior.

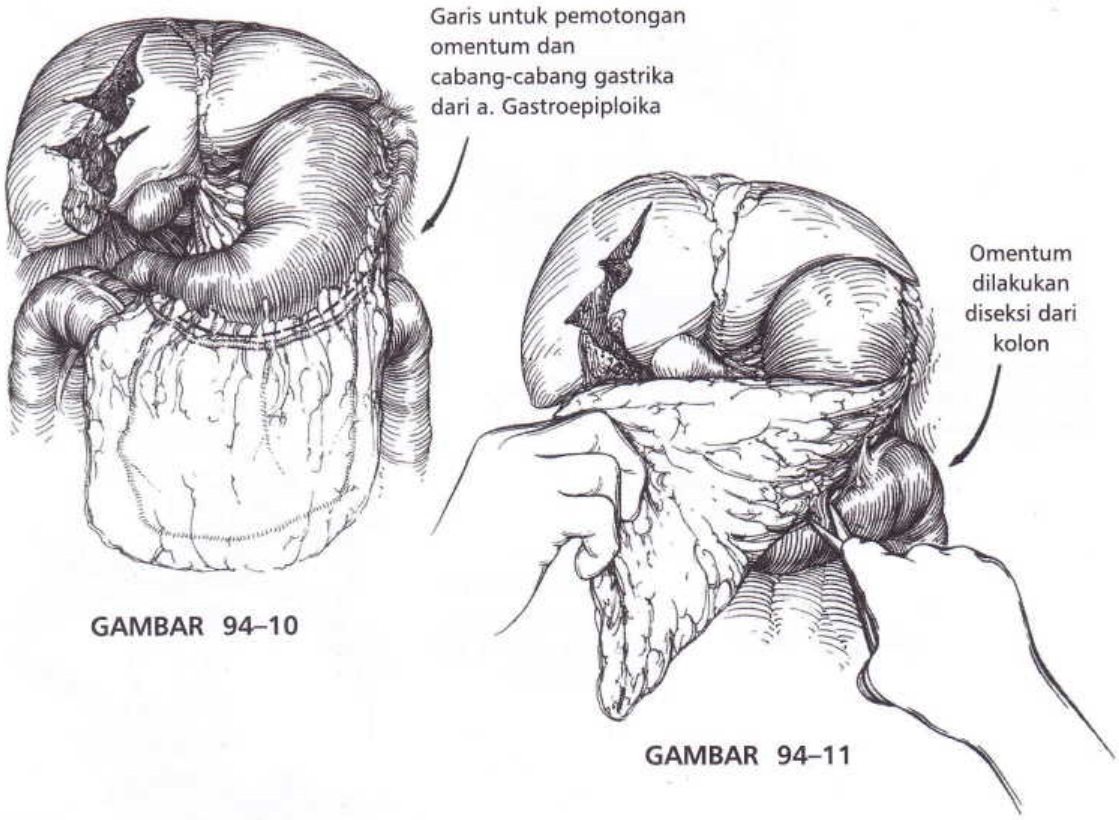

GAMBAR 94–10

GAMBAR 94–11

GAMBAR 94–10. Kadang kala defek yang besar pada parenkim hati dapat dibungkus dengan sebagian omentum bersamaan suplai darahnya yang intak. Viabilitas pembungkus omentum didasarkan pada arteri gastroepiploika dekstra, dan trauma penyerta lambung atau aksis seliaka yang berat dapat meniadakan teknik ini karena adanya gangguan suplai darah pada kurvatura mayor.

GAMBAR 94–11. Omentum mayor dilakukan diseksi dengan cepat dari kolon transversum pada bidang avaskular.

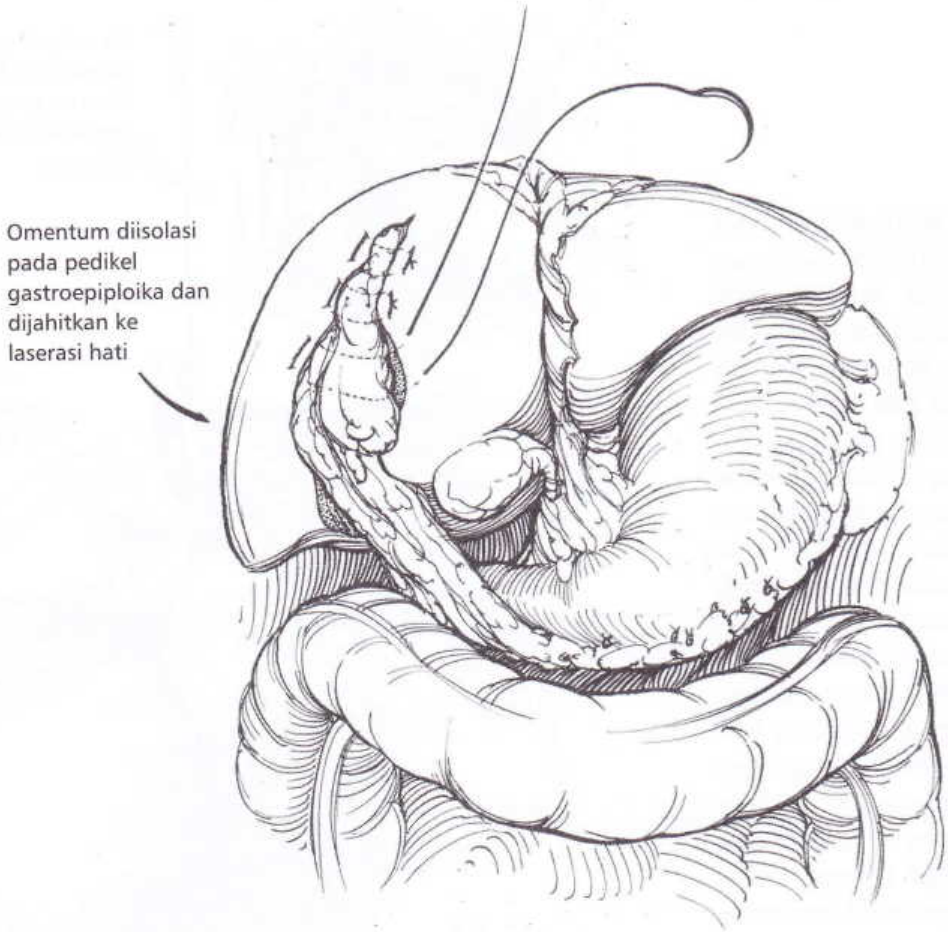

GAMBAR 94–12. Pembungkus omentum dirotasi dan diletakkan ke dalam laserasi hati dan diikatkan di tempat dengan jahitan matras yang besar dengan jarum lengkung berujung tumpul yang besar.

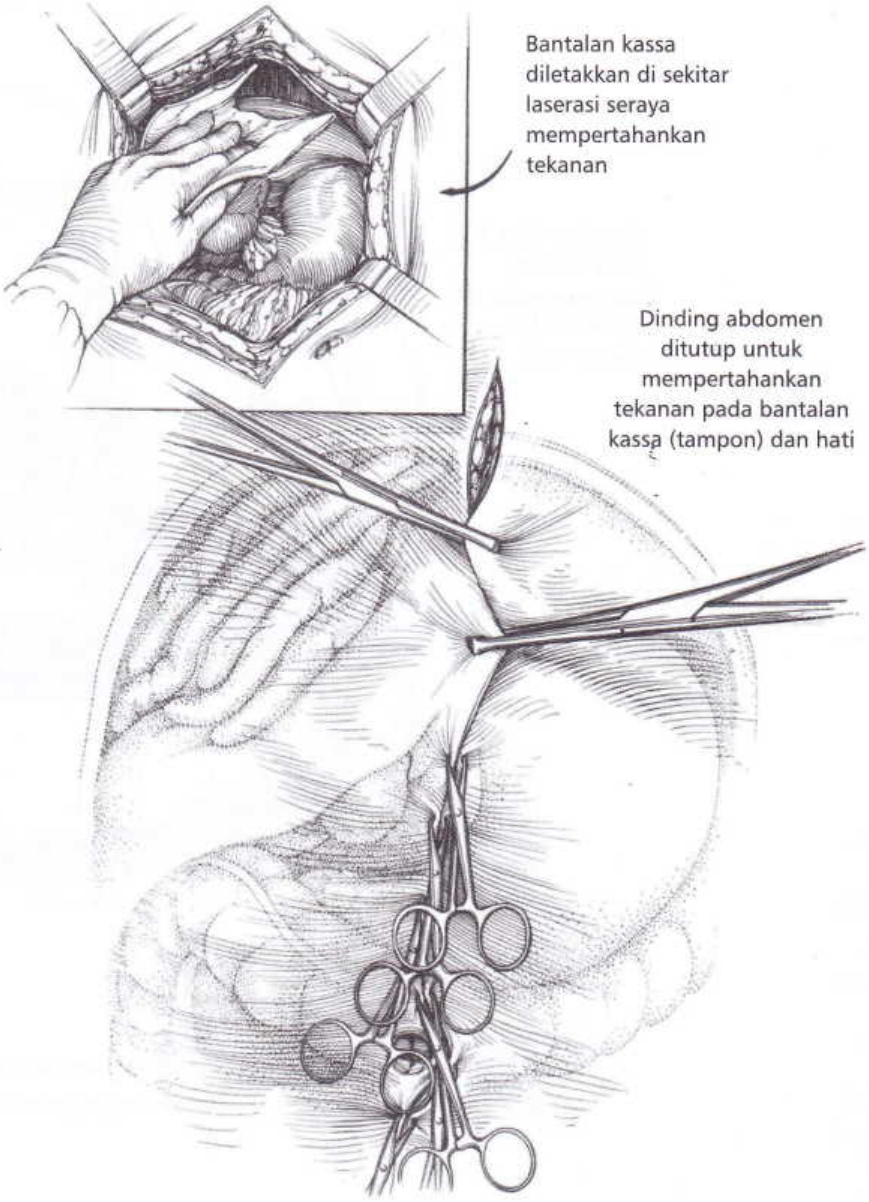

GAMBAR 94–13. Jika perdarahan yang tidak terkontrol berlangsung terus menerus, masalah berubah menjadi masalah koagulopati, dan, pada tahap ini, kontrol hemostatik yang efektif tidak dapat tercapai sampai kelainan pembekuan dikoreksi. Sering kali hal ini memerlukan tindakan penghangatan kembali penderita, resusitasi yang agresif, dan pemberian faktor pembekuan, termasuk trombosit. Penghangatan kembali biasanya paling baik dihasilkan dengan abdomen ditutup. Penutupan abdomen temporer dapat dilakukan dengan cepat dengan menggunakan klip kain yang dipasang di kulit. Tampon kassa ditinggal di tempat baik di atas maupun di bawah area trauma hati untuk tamponade tempat perdarahan. Tampon kassa dikeluarkan pada laparotomi kedua, biasanya 1 sampai 3 hari kemudian, bilamana koagulopati terkontrol dan penderita mempunyai status normotermik dan hemodinamik yang stabil.

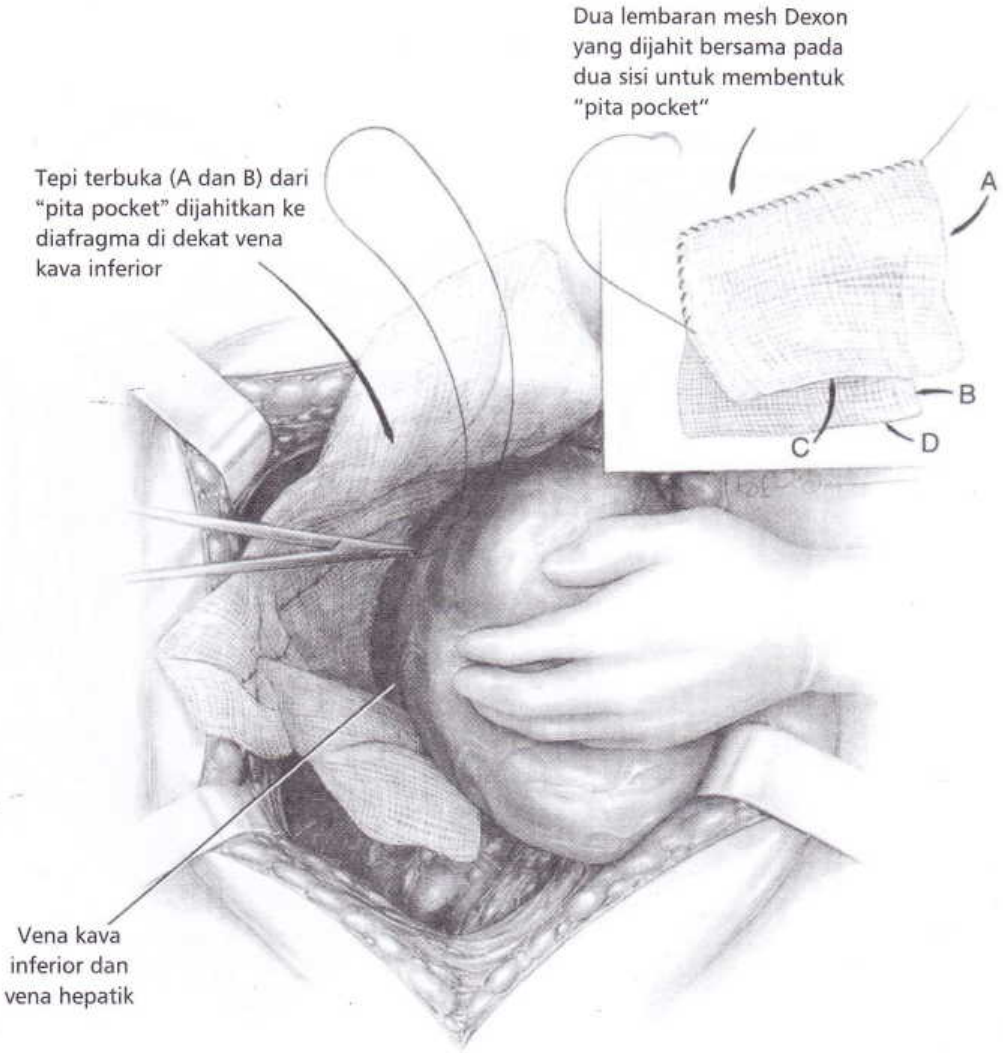

GAMBAR 94–14. Kompresi dan tamponade perdarahan hati yang berat juga dapat dihasilkan dengan membungkus satu lobus dengan mesh sintetik absorbable (asam poliglikolat atau mesh polyglactin) dan dengan menggunakan ligamentum falsiformis sebagai titik perlekatan untuk mesh. Hepatorrafi lobus kanan hati dengan mesh diperlihatkan dalam gambar. Kolesistektomi sering kali dilakukan sebelum hepatorrafi lobus kanan seperti ini, karena kandung empedu akan terliputi dengan pembungkus ini. Dua lembaran mesh dijahitkan bersamaan pada dua sisi berdekatan untuk membentuk "pita pocket" *(sisipan)*. Garis jahitan posterior diperluas dari diafragma, di atas kubah lobus kanan hati, dan ke bawah sepanjang tepi lateral vena kava inferior dengan menggunakan tepi yang diberi label B.

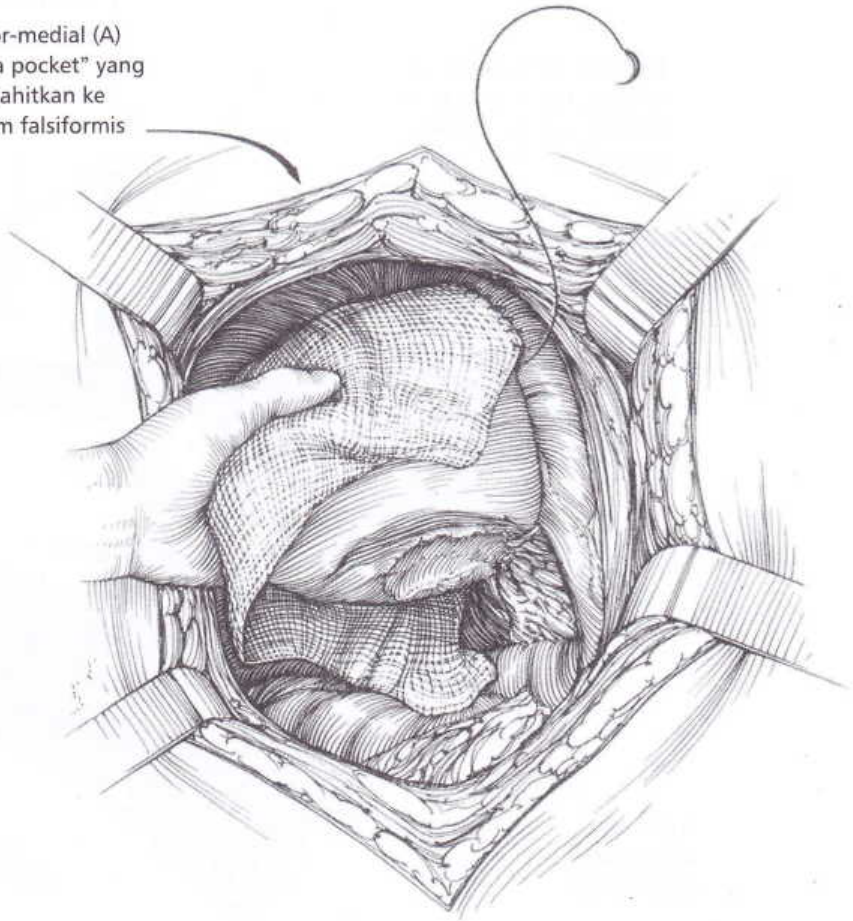

GAMBAR 94–15. Di sebelah anterior, mesh difiksasi (dengan menggunakan tepi yang diberi label A) ke ligamentum falsiformis di sebelah anterior atau ke dinding abdomen anterior kiri jika ligamentum falsiformis telah terpotong pada proses awal ekslporasi dan mobilisasi hati.

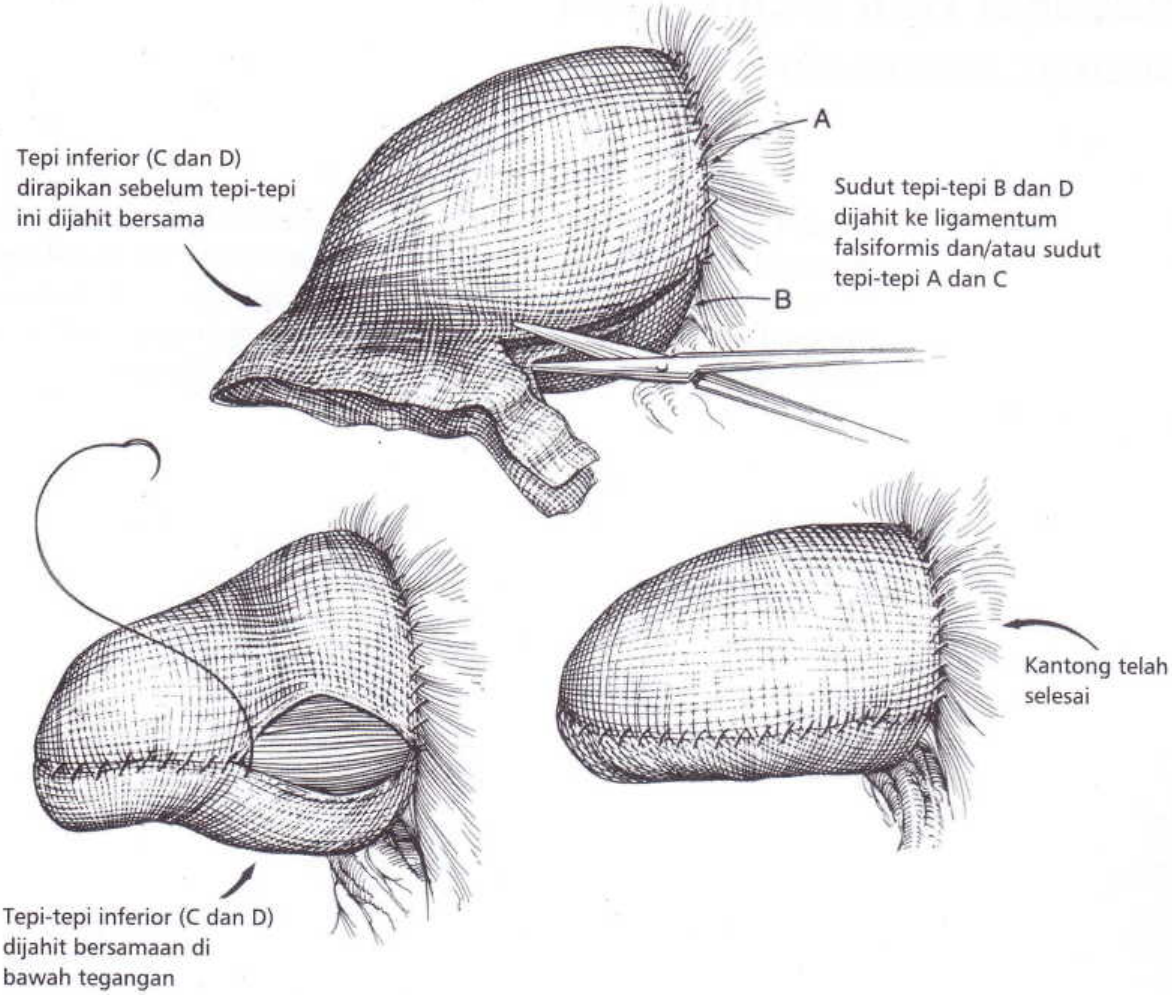

GAMBAR 94–16. Tepi-tepi inferior lembaran anterior dan posterior mesh dilekatkan satu sama lainnya dan ke ligamentum falsiformis pada sisi inferior dan medial pembungkus mesh ini. Tepi inferior pembungkus mesh masih terbuka, dan tepi diregangkan dengan retraksi ke inferior pada titik lateral dan medial, dengan merapikan sisa mesh.

GAMBAR 94–17. Tepi-tepi inferior mesh diaproksimasikan dengan kuat dengan garis jahitan jelujur. Mesh dapat dilipat dengan jahitan atau dirapikan sedemikian sehingga pembungkus memberikan efek kompresi ketat pada jaringan hati.

GAMBAR 94–18. Pembungkus yang telah diselesaikan cukup ketat untuk menghentikan perdarahan tetapi tidak menimbulkan iskemia. Area fokal perdarahan dapat dikontrol dengan jahitan sederhana atau jahitan figure-of-eight melalui mesh.

95

Reseksi Hati Segmental

WILLIAM C. MEYERS, M.D.

Sebagian tumor metastasis hati berasal dari sel-sel maligna yang tersangkut terutama pada segmen hati melalui vena porta. Tumor hati primer juga mengadakan metastasis *lokal* sepanjang jalur porta, yang memberikan dasar rasional reseksi segmental tumor ini. Segmen French, seperti yang dijelaskan oleh Couinaud dan lainnya, ditentukan oleh sistem cabang vena porta dan hepatika.

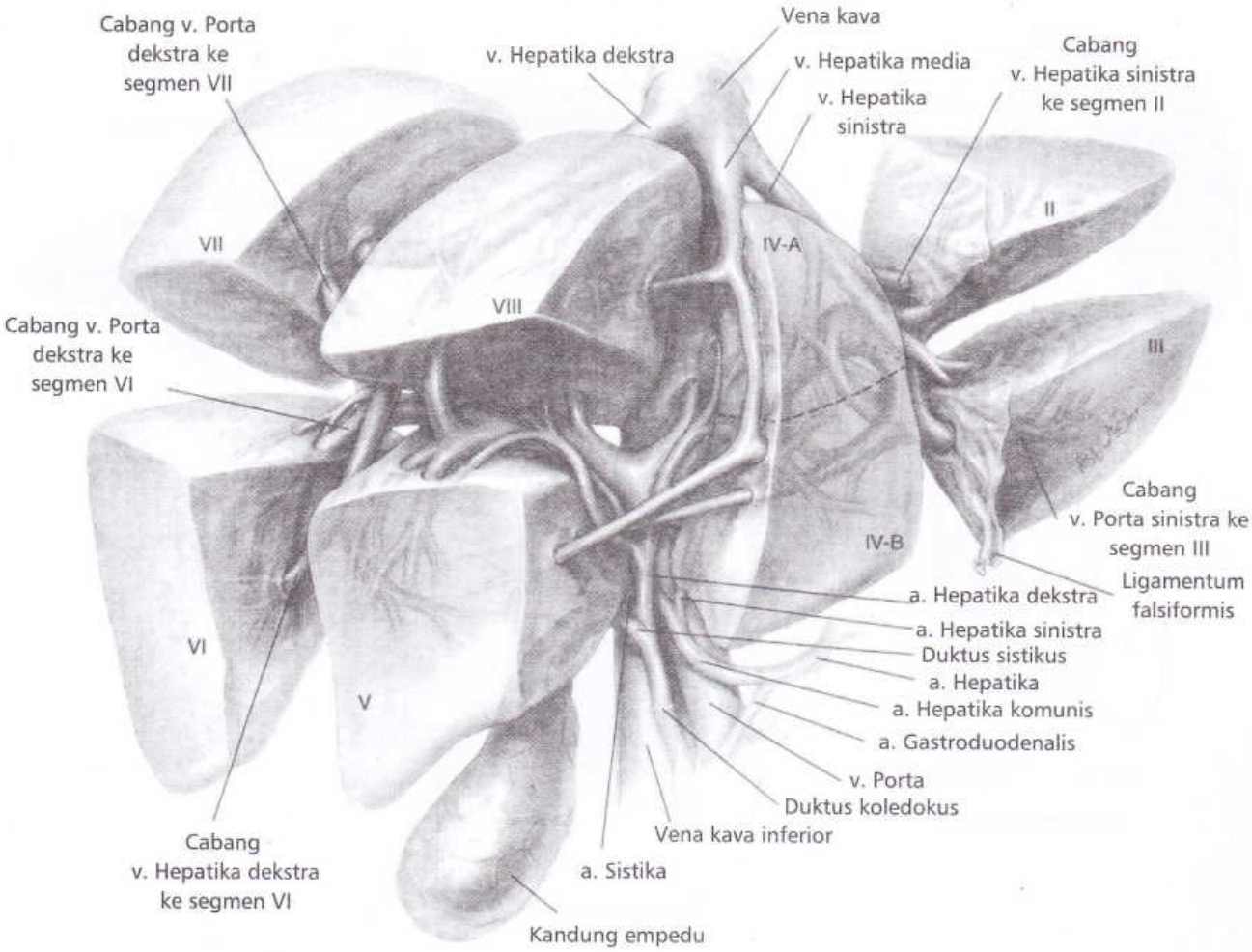

GAMBAR 95–1. Dasar pemikiran berikut ini dapat digunakan untuk mengingat seksi segmental: Lobus kaudatus mempunyai segmen sendiri (segmen I) dan terletak di sebelah posterior. Dalam *arah jarum jam* yang dimulai dari atas, segmen II dan III menetapkan jaringan di sebelah kiri ligamentum falsiformis (yaitu segmen lateral kiri pada sistem Amerika). Segmen IV memetakan jaringan antara ligamentum falsiformis dan linea Cantlie atau vena hepatika media (dan menggambarkan segmen medial kiri). Segmen IV kadang kala dibagi menjadi bagian A, yaitu bagian superior, dan bagian B, yaitu bagian inferior. Segmen V, VI, VII, dan VIII berlanjut sesuai dengan pelabelan searah jarum jam. Fosa kandung empedu terletak antara segmen IV dan V. Gambar menunjukkan kerangka vaskular internal, yang dikonfirmasikan dengan ultrasonografi intra-operasi.

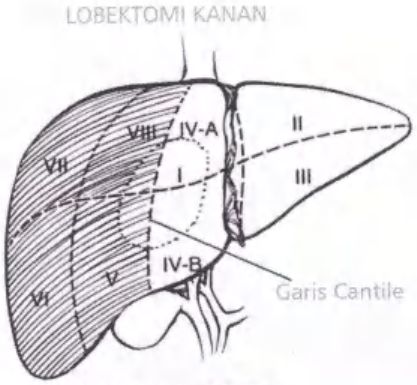

GAMBAR 95–2

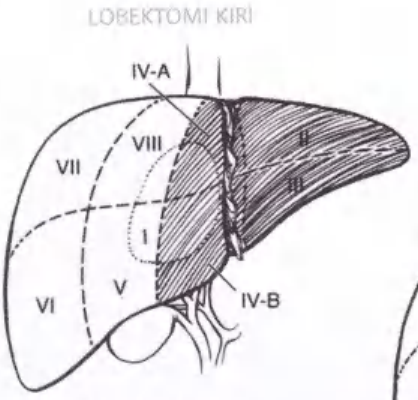

GAMBAR 95–3

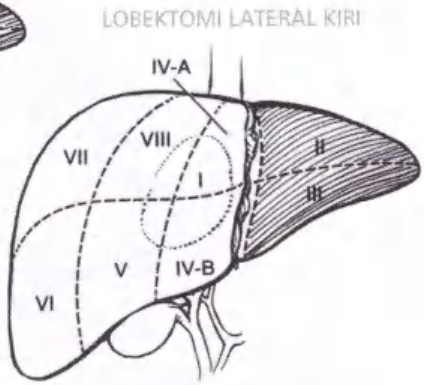

GAMBAR 95–4

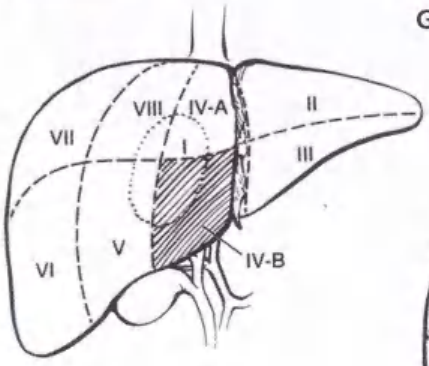

RESEKSI SEGMEN IV-B

GAMBAR 95–5

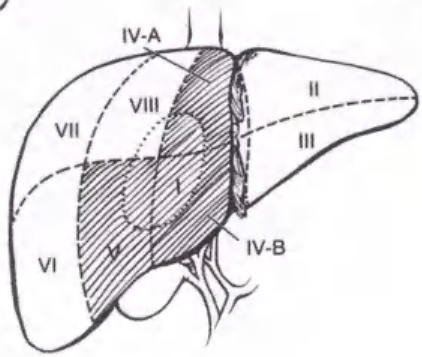

RESEKSI SEGMEN IV DAN V

GAMBAR 95–6

GAMBAR 95–2 sampai 95–6. Beberapa tipe reseksi hati diperlihatkan secara skematis. *Lobektomi hati kanan* yang klasik terdiri atas pengangkatan segmen V, VI, VII, dan VIII (Gambar 95–2). *Lobektomi hati kiri* yang klasik terdiri atas pengangkatan segmen II, III, dan IV (Gambar 95–3). *Segmentektomi lateral kiri* yang klasik terdiri atas pengangkatan segmen II dan III (Gambar 95–4). *Trisegmentektomi kanan* yang klasik tidak diperlihatkan pada gambar kecuali sebagai kebalikan Gambar 95 – 4—yaitu hanya segmen II dan III yang dipertahankan. Salah satu dari delapan atau sembilan reseksi *segmental* yang standar adalah pengangkatan segmen IV, seperti yang diperlihatkan pada Gambar 95–5. Biasanya pengangkatan segmen IV mencakup hanya separuh inferior (segmen IV B), meskipun seluruh segmen kemungkinan secara formal lebih banyak direseksi. Pengangkatan segmen *multipel* diperlihatkan pada Gambar 95–6 (segmen IV dan V). Segmentektomi multipel yang khusus ini mungkin digunakan untuk lesi sentral atau reseksi hati dari karsinoma kandung empedu atau duktus biliverus. Beberapa ahli bedah menganjurkan pengangkatan rutin segmen I disamping segmen IV dan V untuk neoplasma ini. Dalam pengalaman kami, segmen VI kemungkinan merupakan segmen yang paling sederhana direseksi, diikuti dengan kombinasi segmen II dan III atau segmen V. Dengan mobilisasi hati yang benar, reseksi segmen VII juga relatif mudah dikerjakan; sedangkan reseksi segmen IV dan VIII umumnya lebih sulit dilakukan.

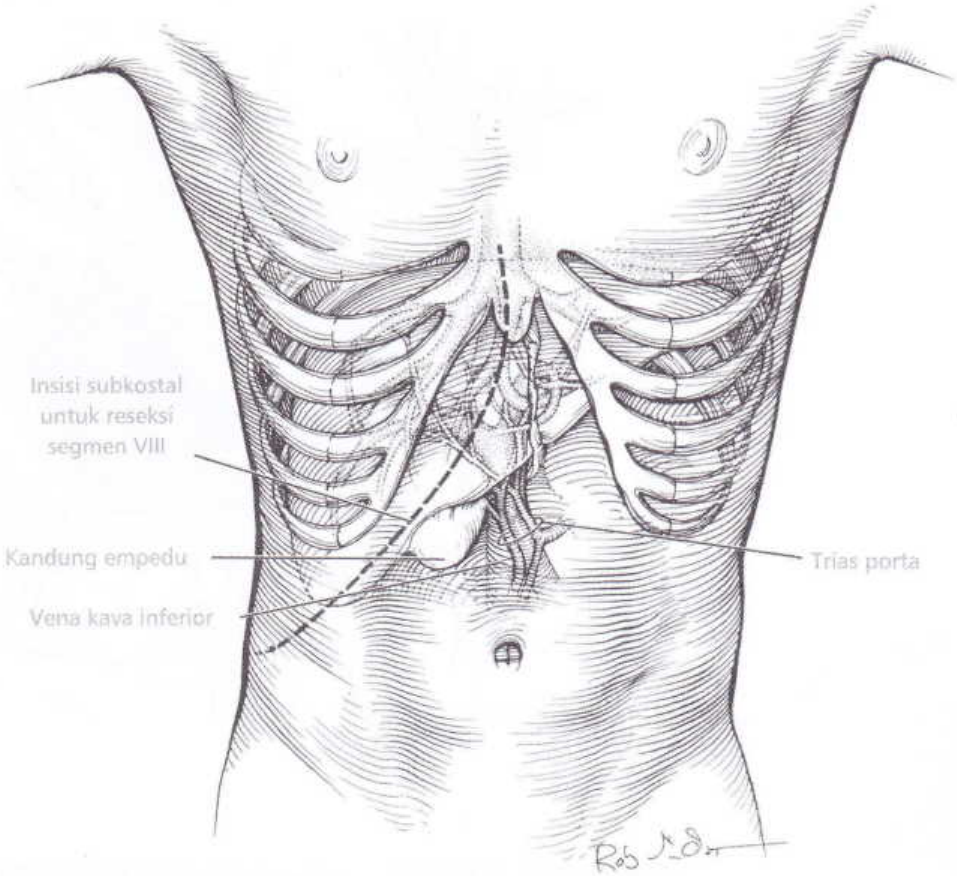

GAMBAR 95–7. Pendekatan reseksi segmental yang standar adalah insisi subkostal yang *lebar* yang dimulai satu atau dua inci *di atas* ujung prosesus xifoid dan diperluas ke posterior sampai batas drapping. Kesalahan tersering yang dibuat dalam memulai prosedur ini adalah membatasi panjang insisi. Hubungan topografi anatomik struktur yang ditemukan selama paparan sisanya diperlihatkan pada Gambar 95–1. Perhatikan posisi hati bilamana penderita tidur, posisi terlentang, dan relaksasi. Hati meluas tepat di bawah kerangka kosta, yang meluas hingga memungkinkan lobus sinistra terlihat jelas di bawah kosta. Tepi superior hati berada tepat di bawah tepi atas insisi, dan perluasan insisi ke toraks jarang diperlukan. Pada lebih dari 300 reseksi yang dikerjakan oleh penulis, satu-satunya indikasi untuk perluasan insisi ke toraks adalah untuk pengangkatan tumor yang meluas di atas diafragma.

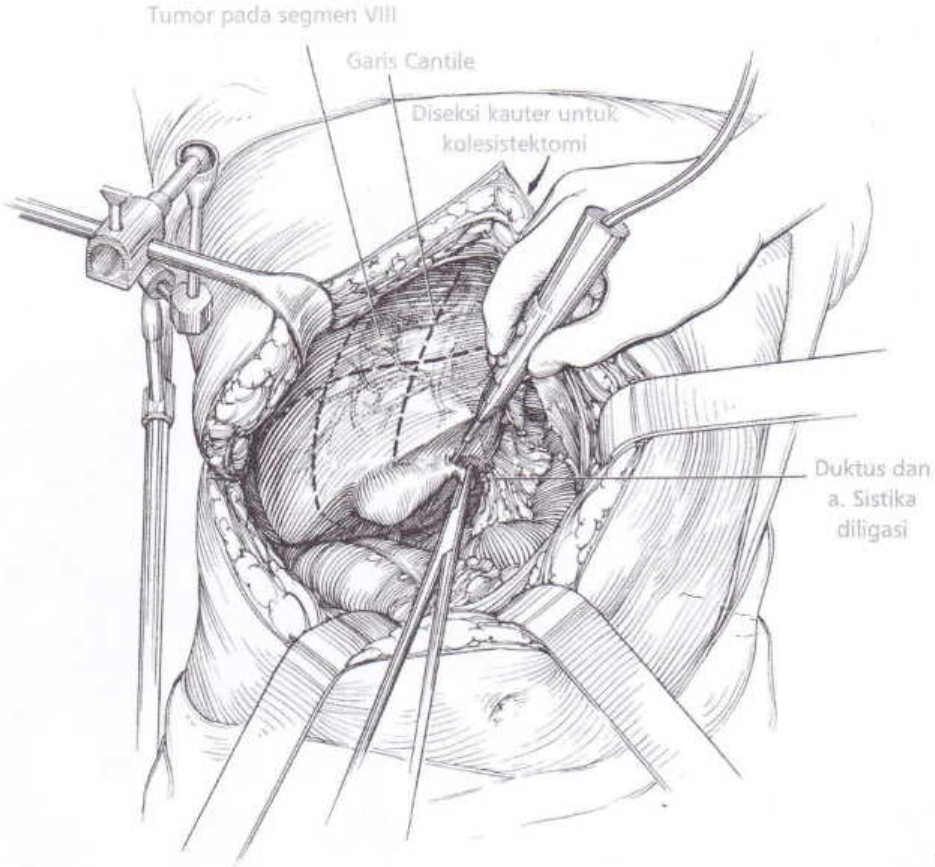

GAMBAR 95–8. Setelah insisi dibuat dan adanya tumor ekstrahepatik dikesampingkan, retraktor yang sesuai diletakkan untuk memungkinkan mobilisasi hati yang optimal. Hati lebih baik dimobilisasi parsial sebelum retraktor stasioner digunakan untuk mengurangi reposisi yang sering. Retraktor yang paling baik untuk tujuan ini adalah tipe Elmed, yang merupakan retraktor lengan bersendi-tripel yang dapat menahan setiap instrumen yang lazim dan meretraksi jaringan pada setiap arah dengan mengencangkan dan mengendorkan sekrup satu bagian. Kekurangan retraktor ini adalah kurang kokoh. Usaha menggerakkan engsel tanpa mengendurkan sekrup dapat merusak instrumen. Dengan kata lain, sekrup perlu *dikendurkan* berulang setiap kali sebelum mereposisi retraktor. Asisten perlu diingatkan bagaimana merawat retraktor ini karena asisten hampir selalu bersentuhan dengan alat ini.

Sekalipun diseksi hilus tidak diperlukan, pengangkatan kandung empedu biasanya dilakukan sebagai maneuver awal. Kolesistektomi mempunyai peranan dua tujuan: (1) memberikan jalur masuk yang mudah dan cepat ke hilus porta jika hal ini diperlukan, dan (2) mencegah kemungkinan operasi kedua untuk kolesistektomi pada kuadran kanan atas yang disertai jaringan parut. Bagaimanapun, kolesistektomi secara anatomik tidak perlu dikerjakan untuk pengangkatan beberapa segmen, seperti segmen VIII, kecuali kontrol hilus diperlukan.

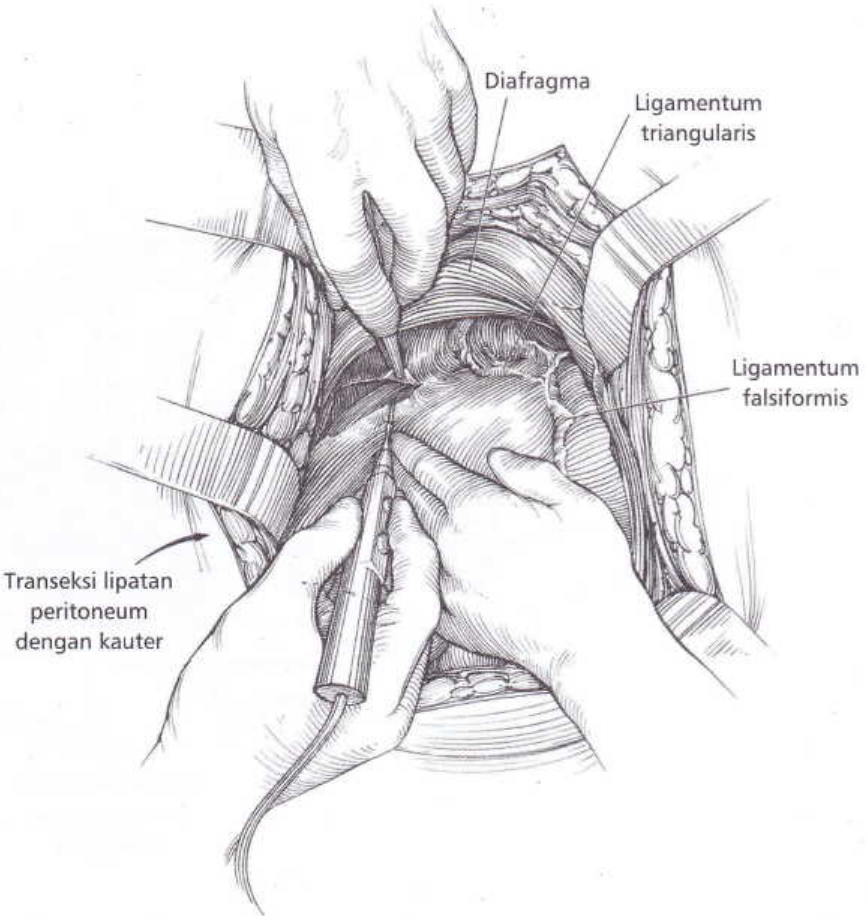

GAMBAR 95–9. Untuk hampir semua reseksi segmental, ligamentum avaskular hati hampir semua dipotong untuk memberikan mobilisasi hati yang maksimal. Hal ini dimulai dengan pemotongan ligamentum falsiformis dan mobilisasi lobus kanan hati dengan memisahkan hati dan ligamentum triangularis dari diafragma dan hanya memerlukan sekitar 10 menit. Mobilisasi penuh berarti membebaskan hati ke posterior hingga vena kava, dengan demikian memberikan kontrol venosa yang mudah jika hal ini diperlukan. Untuk mobilisasi penuh, setiap cabang venosa biasanya *tidak* perlu diligasi dan dipotong, termasuk vena adrenal dekstra dan cabang-cabang lobus kaudatus ke vena kava. Perlekatan sisi inferior dari vena kava serta ligamentum dari segmen lateral kiri perlu dipotong. Selama mobilisasi ligamentum dari segmen lateral kiri, ligamentum gastrohepatika perlu dilihat secara pasti untuk menghindari cedera arteri hepatika sinistra yang besar yang berasal dari arteri gastrika sinistra.

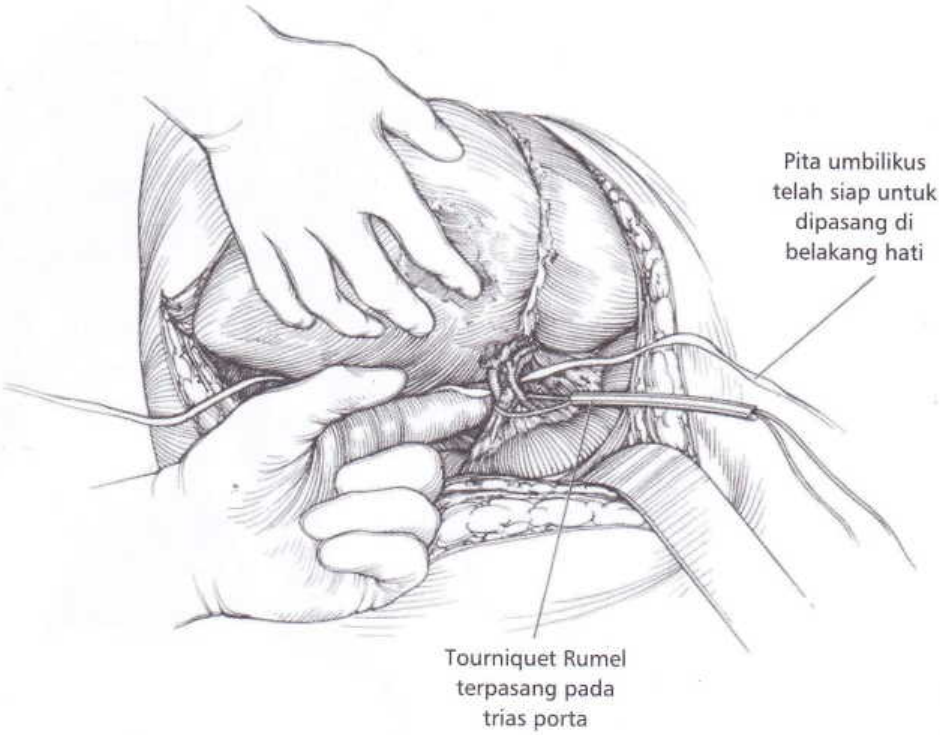

GAMBAR 95–10. Dua maneuver yang mudah didapatkan untuk isolasi vaskular yang potensial dapat dikerjakan dan umumnya dapat diterapkan pada sebagian besar reseksi hati. Pertama, isolasi *porta,* telah banyak diketahui dan memberikan jalur masuk untuk maneuver Pringle. Maneuver kedua belum pernah dijelaskan sebelumnya tetapi sama mudahnya dan cukup bermanfaat, terutama jika oklusi total temporer bagian kanan hati menjadi perlu dilakukan. Maneuver ini dikenal dengan *tourniquet venosa hepatika.* Prosedur serupa dapat dikerjakan untuk sisi kiri dengan cara membalikkan hubungan pita umbilikus dalam kaitannya dengan trias porta dan vena kava inferior. Hal mendasar untuk maneuver tourniquet venosa hepatika ini adalah mobilisasi hati kanan total.

Isolasi trias *porta* adalah maneuver yang *sederhana.* Seberapa sederhananya maneuver ini tidak dapat ditekankan terlalu kuat sekalipun dengan adanya kolateral porta yang masif. Jika terdapat kesulitan dalam mencapai isolasi ini, biasanya hal ini dikarenakan diseksi pada bidang yang tidak tepat. Pada tahap ini, langkah dihentikan dan foramen Winslow dicari kembali dan trias *porta* dilingkungi dengan meletakkan jari tangan dalam foramen Winslow (yaitu ruang di atas vena kava di sebelah kanan dan inferior dari trias porta). Tanpa adanya tahanan, struktur padat dan tebal dapat dilingkungi dengan hanya memotong sedikit lapisan peritoneum pada sisi gastrohepatika. Oklusi porta total dapat dilakukan dengan tourniquet Rumel yang dipersiapkan untuk penggunaan lebih lanjut jika diperlukan.

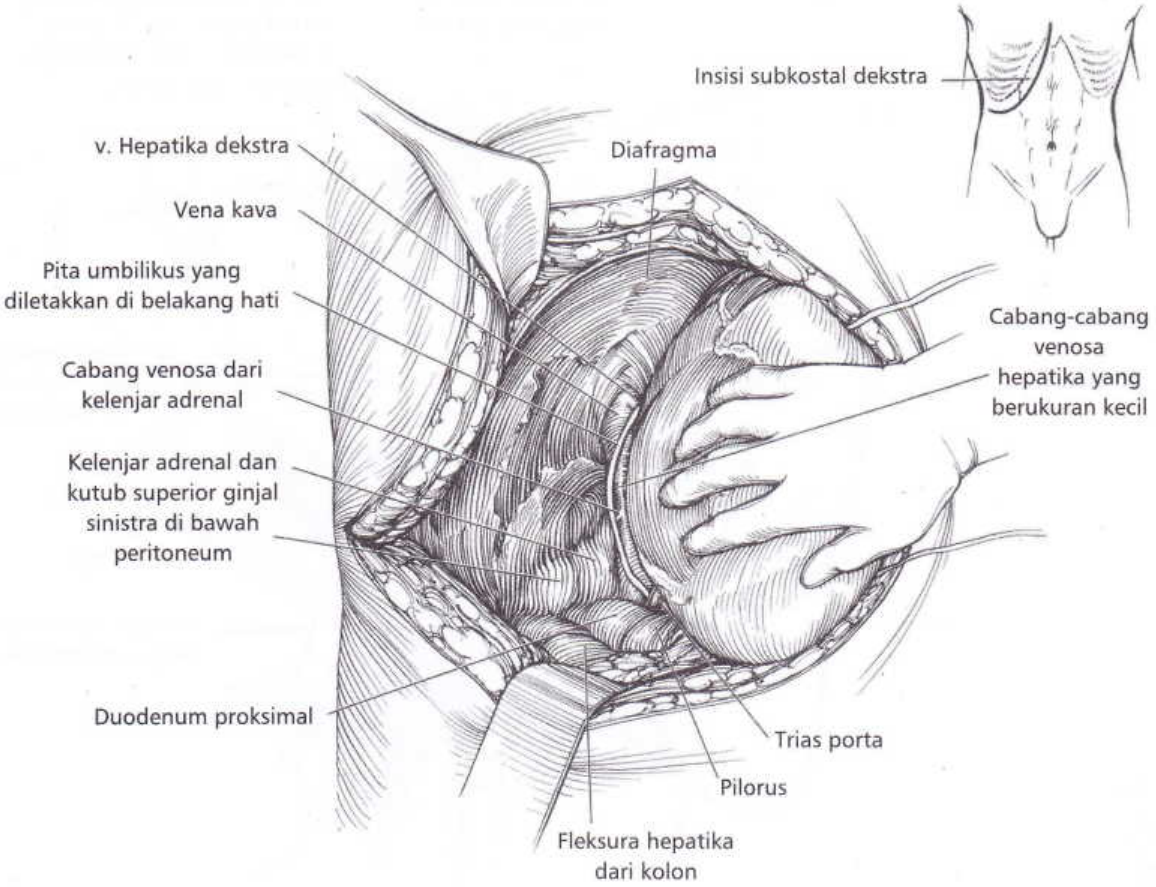

GAMBAR 95–11. Maneuver serupa dikerjakan untuk tourniquet venosa hepatika kanan. Pita umbilikus diletakkan di belakang trias porta dan selanjutnya di belakang seluruh lobus dekstra hati. Pita didapatkan kembali di sebelah anterior, di sisi kanan vena kava suprahepatika, dan klem atau tourniquet Rumel dipersiapkan untuk penggunaan selanjutnya jika diperlukan. Tourniquet venosa hepatika digunakan *setelah* aplikasi tourniquet porta untuk perdarahan yang berat dan tidak diterapkan tanpa oklusi porta. Aplikasi kedua tourniquet biasanya berarti oklusi total lobus dekstra hati, dan penggunaannya sebaiknya dibatasi sampai 15 hingga 20 menit dan hanya dilakukan jika diperlukan. Hubungan tourniquet venosa hepatika dengan cabang-cabang venosa hepatika diperlihatkan dalam gambar.

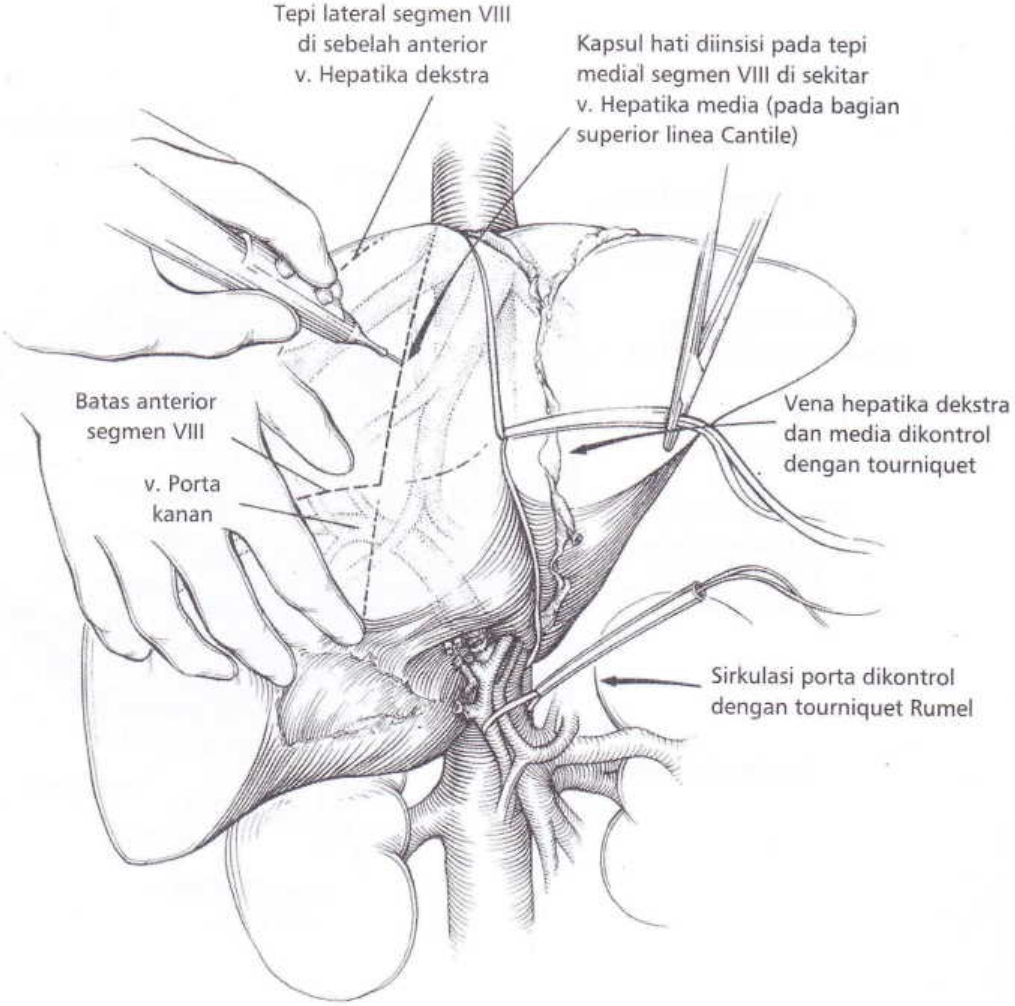

GAMBAR 95–12. Permulaan reseksi untuk segmen VIII diperlihatkan dan diidentifikasi dengan ultrasonografi intraoperasi. Cabang porta ke segmen ini dapat diinjeksi atau dioklusi, tetapi hal ini tidak diperlukan untuk reseksi segmental. Insisi dibuat dengan kauter melalui kapsul Glisson sepanjang tepi segmen yang diantisipasikan.

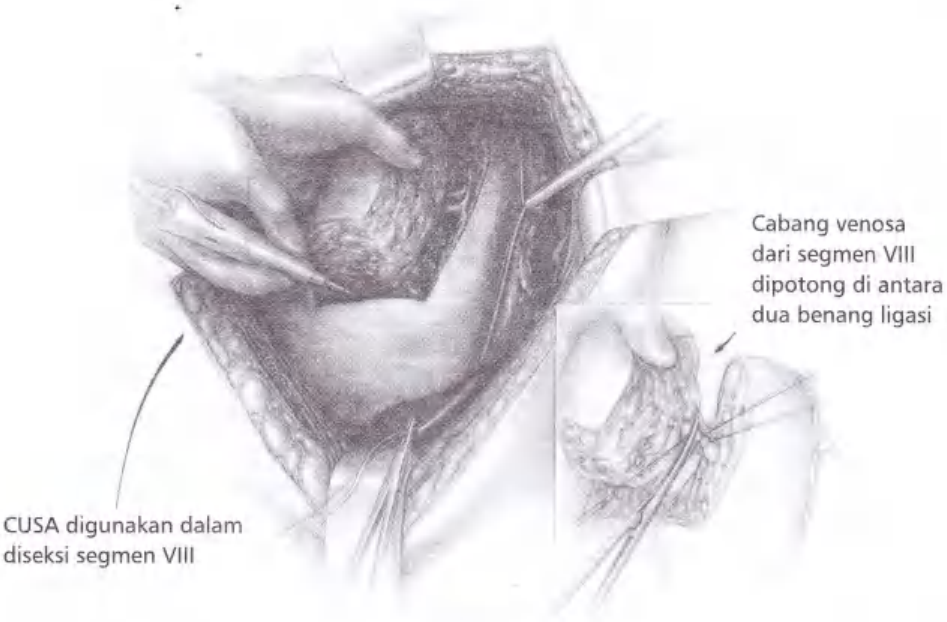

GAMBAR 95–13 dan 95–14. Diseksi dilakukan melalui parenkim hati, dengan menggunakan ultrasonografi intermiten. Reseksi segmental tipe ini biasanya paling baik dikerjakan tanpa kontrol hilus ekstrahepatika. Tindakan ini benar-benar memerlukan diseksi yang cermat dan biasanya berlangsung sekitar 2 jam. Oklusi venosa porta temporer digunakan selama diperlukan, tetapi tourniquet venosa kadang kala diperlukan. Masing-masing pembuluh darah berada dalam arah porta, duktus biliverus segmental biasanya tersambung dengan cabang utama arteri hepatik, dan cabang porta agak terpisah. Vena hepatika dekstra atau cabang mayor terletak 90 derajat terhadap cabang porta dan membentuk tepi reseksi yang lain dan biasanya diligasi dan dipotong intra-parenkim. Beberapa cabang mayor lainnya biasanya ditemukan selama diseksi ini. Jika tumor ditemukan pada garis diseksi, jaringan di dekatnya perlu diangkat untuk memberikan tepi reseksi yang tepat. Hal ini mungkin memerlukan pengangkatan segmen di dekatnya atau beberapa sentimeter jaringan tambahan.

Perlu dipertimbangkan untuk penggunaan yang benar aspirator ultrasonik. Ahli bedah baru dapat mengalami frustasi dan pertimbangan instrumen ini kemungkinan tidak memuaskan. Rasa frustasi yang lazim berkaitan dengan harapan palsu bahwa instrumen mampu mengontrol perdarahan. Lagi pula, instrumen hanya mengisap jaringan di sekitar pembuluh darah sehingga pembuluh darah dapat diligasi atau dikauter. Instrumen dapat menyebabkan perdarahan sinusoid serta perdarahan *mayor* jika diletakkan pada pembuluh darah selama waktu yang berlebihan.

Rasa frustasi lainnya berkaitan dengan rasa tidak tahu perlunya dilakukan diseksi *lambat* dan *cermat*. Meskipun diseksi parenkim mungkin memerlukan waktu yang lebih lama pada awalnya dibanding dengan yang diperlukan untuk melakukan lobektomi yang klasik dengan kontrol hilus, prosedur ini sering kali lebih singkat dibanding dengan metode lain karena operasi pada dasarnya diakhiri bilamana spesimen telah diangkat. Hampir semua pembuluh darah *diligasi* selama diseksil, sedangkan pada reseksi yang klasik melalui fraktur dengan jari tangan, banyak waktu terbuang untuk mencapai hemeostasis. Selama diseksi, pembuluh darah perlu dilakukan ligasi, atau ligasi ganda dengan hati-hati. Ujung-ujung pembuluh darah dalam spesimen sering kali tertinggal tidak diligasi sampai setelah pemotongan. Jikalau tidak, ligasi pada spesimen menghalangi paparan. Perdarahan dari pembuluh darah dalam spesimen mudah dikontrol sebelum diseksi yang lebih dalam.

Dengan reseksi segmental, diseksi dikerjakan lebih dalam ke dalam sebuah lubang. Seni prosedur ini melibatkan paparan sebelah dalam di dalam lubang ini sehingga pembuluh darah yang penting dapat diligasi dengan aman. Dengan demikian, ligasi pembuluh darah yang penting sering kali dikerjakan saat prosedur hampir selesai dikerjakan, yaitu setelah sebagian besar jaringan perifer dilakukan diseksi.

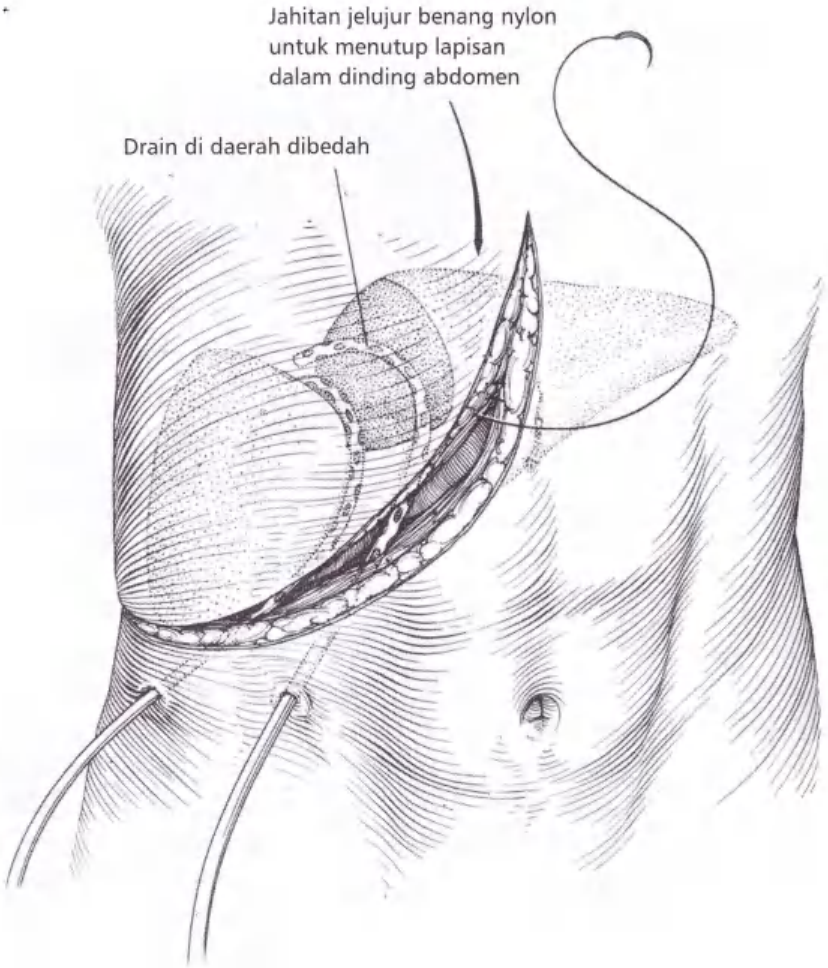

GAMBAR 95–15. Insisi ditutup dan drain yang sesuai diletakkan tanpa menggunakan omentum atau aplikasi bahan hemostatik yang berlebihan. Tindakan dilakukan dengan hati-hati agar tidak melakukan kauter atau pengisapan tepi irisan hati secara berlebihan karena rasa takut merusak pembuluh darah penting yang telah diligasi atau dikauter. Setelah perdarahan mekanis diidentifikasi dan dikontrol, pelacakan yang cermat terhadap adanya kebocoran empedu yang jelas memegang peranan penting. Drain tipe Blake lebih disukai karena drain ini biasanya masih terbuka lancar dalam waktu yang lebih lama dibanding dengan drain tipe Jackson-Pratt serta berperan sebagai drain eksternal pada kasus yang disertai dengan kebocoran empedu yang lama, yang merupakan alasan utama untuk drainase serta perdarahan. Kebocoran empedu dari permukaan irisan tidak dapat dihindari dan mungkin tidak terdeteksi pada saat operasi. Kebocoran empedu yang berat umumnya disebabkan oleh duktus segmental yang tidak terligasi dengan sistem distal yang intak, dan biasanya hanya kesabaran yang diperlukan untuk kontrol masalah ini; dengan demikian, drain sebaiknya tidak dilepas terlalu cepat. Fistula bilier yang bermakna menjadi semakin berkurang setelah penderita mengonsumsi diet reguler.

Prinsip-prinsip perawatan paska-bedah setelah reseksi hati adalah sama seperti pada reseksi yang terbatas. Prinsip-prinsip ini meliputi pengawasan terhadap adanya hipoglikemia dan hipo-albuminemia. Gangguan fungsi hati dapat terjadi selama satu minggu atau lebih sekalipun dengan reseksi yang terbatas, dan masalah yang utama adalah akibat neurologik hipoglikemia dan keseimbangan cairan yang berkaitan dengan hipoalbuminemia. Dengan demikian, larutan albumin dan glukosa umumnya diberikan selama minggu pertama setelah operasi. Perdarahan paska-bedah jarang terjadi, dan timbul hanya pada sekitar 3 persen penderita.

96

Lobektomi Hati Kanan

WILLIAM C. MEYERS, M.D.

Lobektomi hati kanan standar dikerjakan dengan cara yang serupa dengan reseksi segmental. Diseksi hilus ekstrahepatik yang formal mungkin tidak perlu dikerjakan, tergantung pada anatomi penderita. Bagaimanapun, pada sebagian besar penderita, diseksi hilus lebih disukai terutama untuk menghemat waktu.

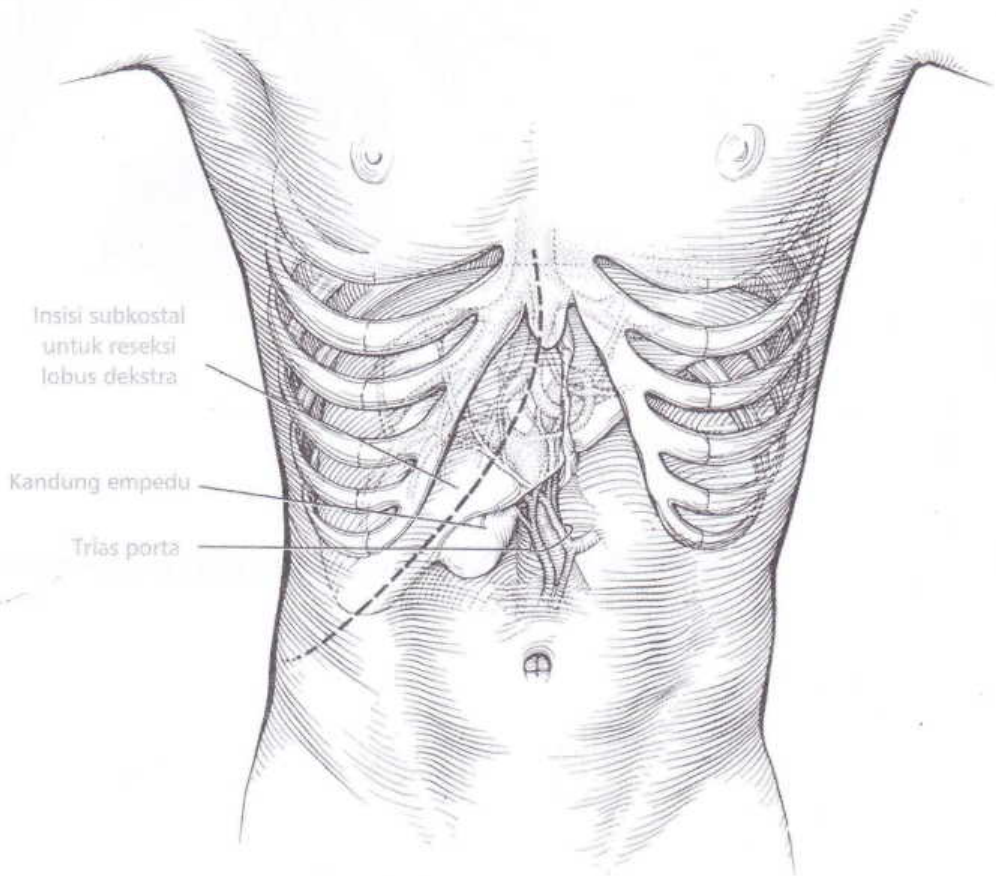

GAMBAR 96–1. Insisi subkostal *yang luas* dibuat sedemikian sehingga seperti untuk reseksi segmental.

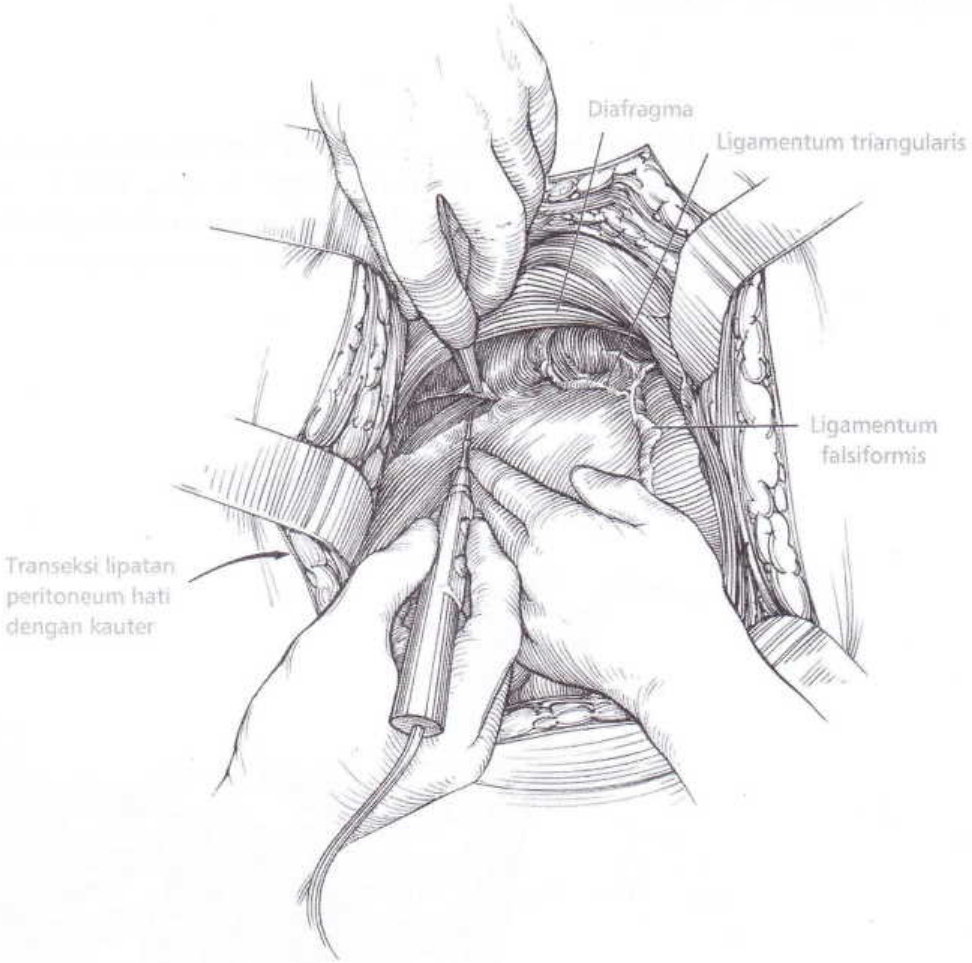

GAMBAR 96–2. Hati dipaparkan dan dimobilisasi seperti yang dijelaskan untuk reseksi segmental.

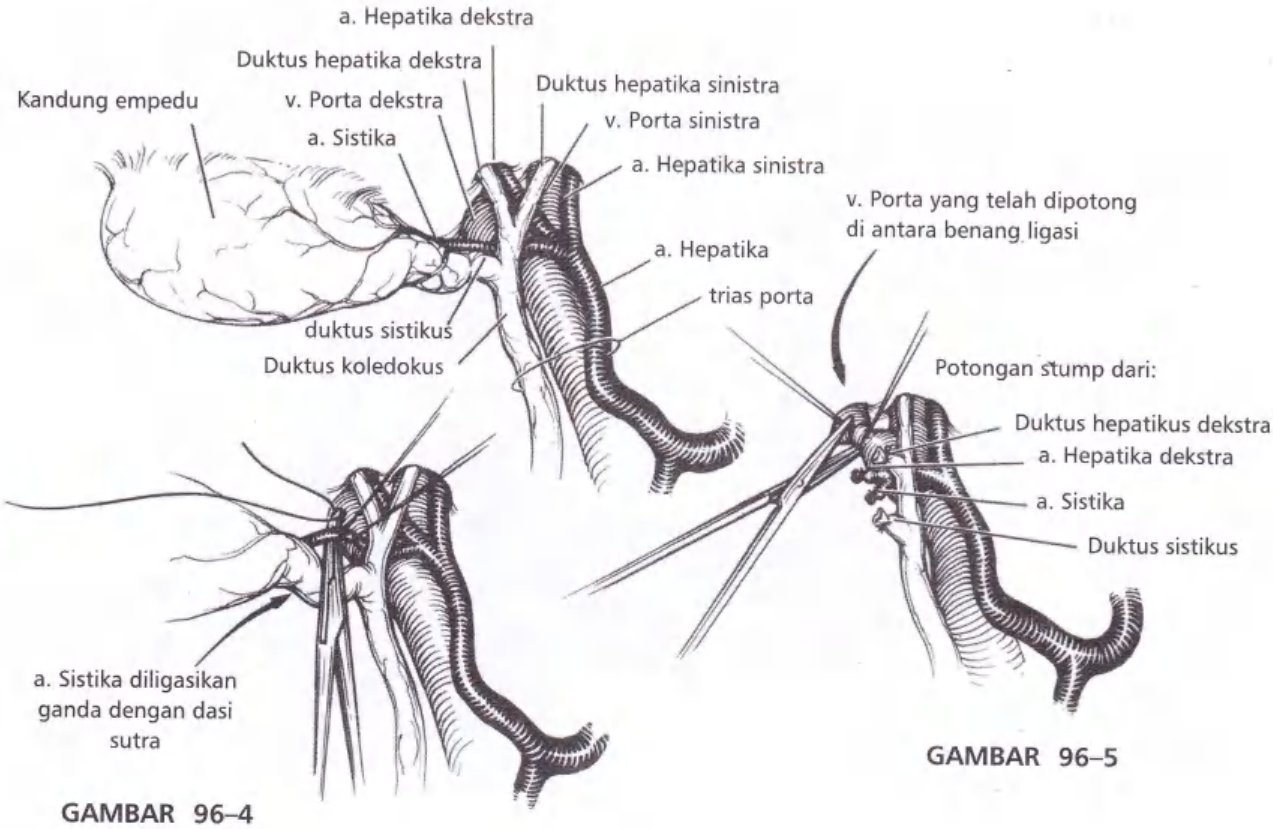

GAMBAR 96–4

GAMBAR 96–5

GAMBAR 96–3 sampai 96–5. Kandung empedu diangkat dengan maksud memaparkan sisi kanan trias porta. Arteri hepatika dekstra biasanya diidentifikasi pertama kali dan diligasi. Cabang tambahan dapat memvaskularisasi sisi kanan pada aspek superior tengah dari hilus dan juga perlu diligasi. Harus dipastikan bahwa arteri hepatika sinistra masih intak, dengan cara menilai denyutnya atau dengan diseksi bifurkatio arteri hepatika yang utama, jika anatomi penderita tidak lazim. Perlu diketahui bahwa duktus biliverus dekstra dan vena porta dekstra tidak harus dipotong selama bagian diseksi hilus ini. Jika lokasinya sulit ditentukan, pembuluh-pembuluh darah ini mudah ditemukan selama diseksi parenkim. Vena porta dekstra ditemukan setelah arteri hepatika dekstra dipotong. Diseksi ini didekati dari sisi lateral kanan trias porta, dan selapis peritoneum yang tipis yang melapisi trunkus utama diiris. Perlu diidentifikasi bifurkatio dan vena porta sinistra sebelum meligasi untuk mengesampingkan trunkus ini, yang, jika juga terligasi, akan menimbulkan bencana. Ligasi sederhana vena porta dekstra tanpa pemotongan merupakan cara teraman pada tahap ini, terutama jika terdapat keraguan tentang panjang yang memadai. Begitu juga paling baik ligasi benang Prolene 4–0 diletakkan di sekeliling duktus biliverus dekstra ketimbang mendiseksinya dari cabang posteriornya, yang mudah mengalami robek. Pada sekitar separoh penderita, ligasi ekstraparenkim dan pemotongan semua dari ketiga pembuluh darah segmental utama dapat dilakukan dengan mudah.

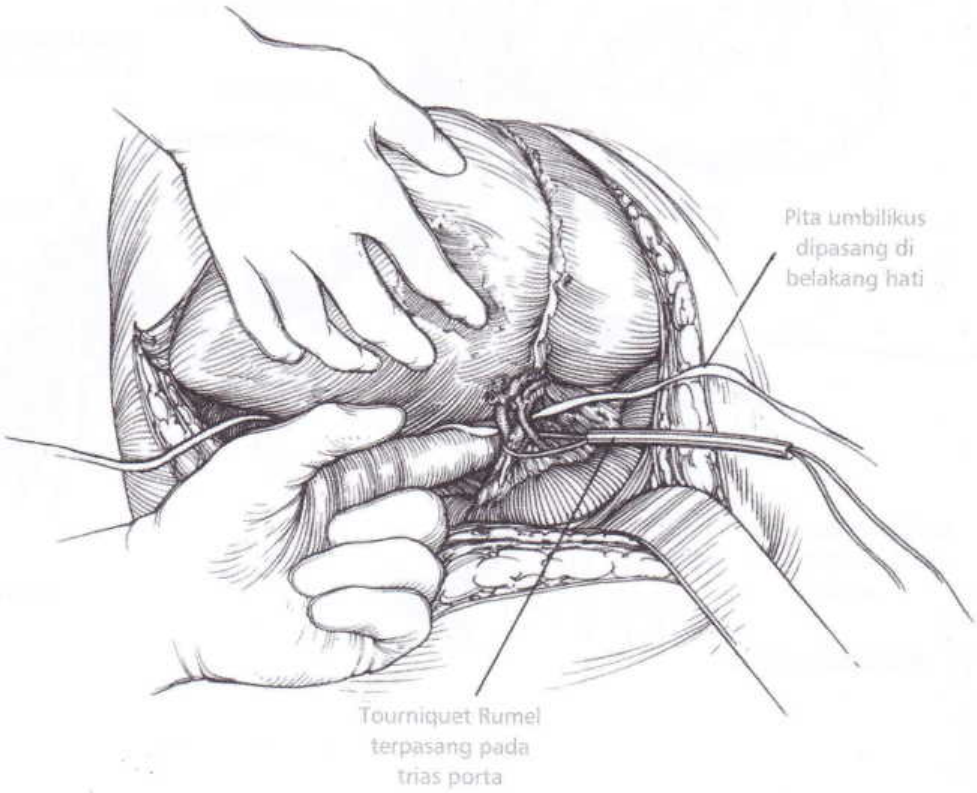

GAMBAR 96–6

GAMBAR 96–6 dan 96–7. Sebelum diseksi trias porta atau bahkan kolesistektomi, tourniquet venosa porta dan hepatika diletakkan di tempat. Pemotongan ke dalam bidang Cantile dimulai dengan kauter. Garis Cantile dari agak ke sisi kiri dari fosa kandung empedu sampai vena kava inferior. Lebih baik ditinggalkan sedikit parenkim di sepanjang sisi superior di dekat sambungan vena hepatika dengan vena kava untuk memaksimalkan panjang stump venosa hepatika dekstra untuk kontrol jika diperlukan. Jumlah parenkim yang disisakan tergantung pada lokasi tumor dan indikasi untuk pengangkatan.

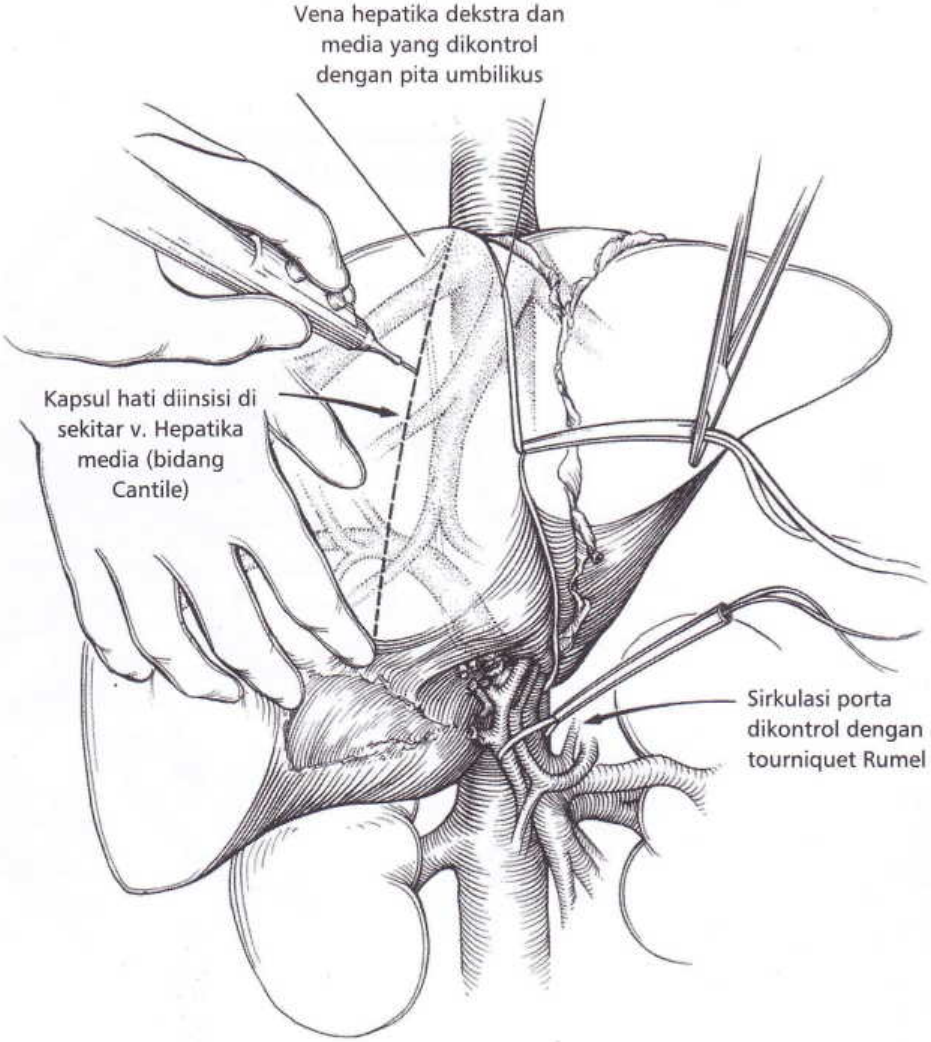
Vena hepatika dekstra dan media yang dikontrol dengan pita umbilikus
Kapsul hati diinsisi di sekitar v. Hepatika media (bidang Cantile)
Sirkulasi porta dikontrol dengan tourniquet Rumel

GAMBAR 96–7

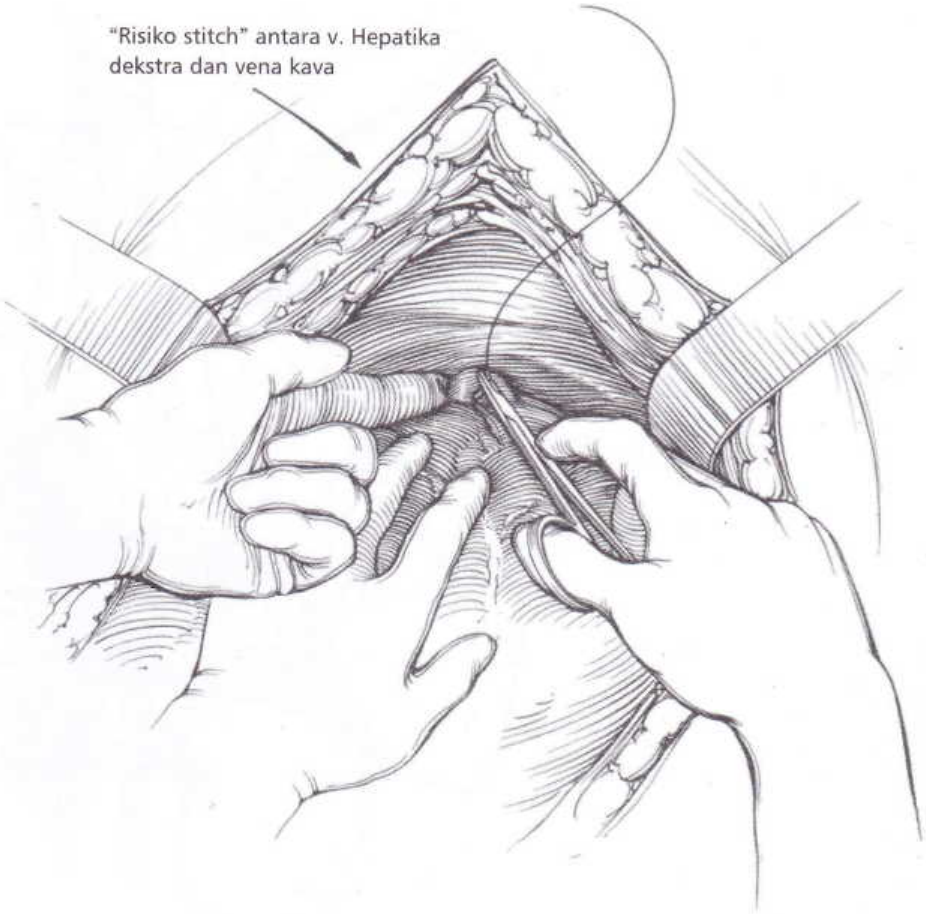

GAMBAR 96–8. "Jahitan berisiko" dipasang di sekeliling vena hepatika dekstra. Jahitan ini melengkapi oklusi pembuluh darah primer pada sisi hati ini dan dapat dikerjakan dengan cukup aman dengan adanya pengalaman. Bifurkasio vena hepatika dekstra dilakukan diseksi bebas. Dengan jari telunjuk kiri yang diletakkan di belakang hati dan dengan asisten yang berpengalaman, satu helai benang Prolene 3 – 0 pada jarum besar (misalnya MH) dapat diikatkan di sekitar vena. Vena sebaiknya tidak dipotong dan juga hati tidak perlu dimobilisasi lebih lanjut pada tahap ini, karena hal ini dapat menyebabkan robekan vena dan perdarahan. Sangat jarang vena hepatika yang perlu diligasi dan dipotong pada tahap ini.

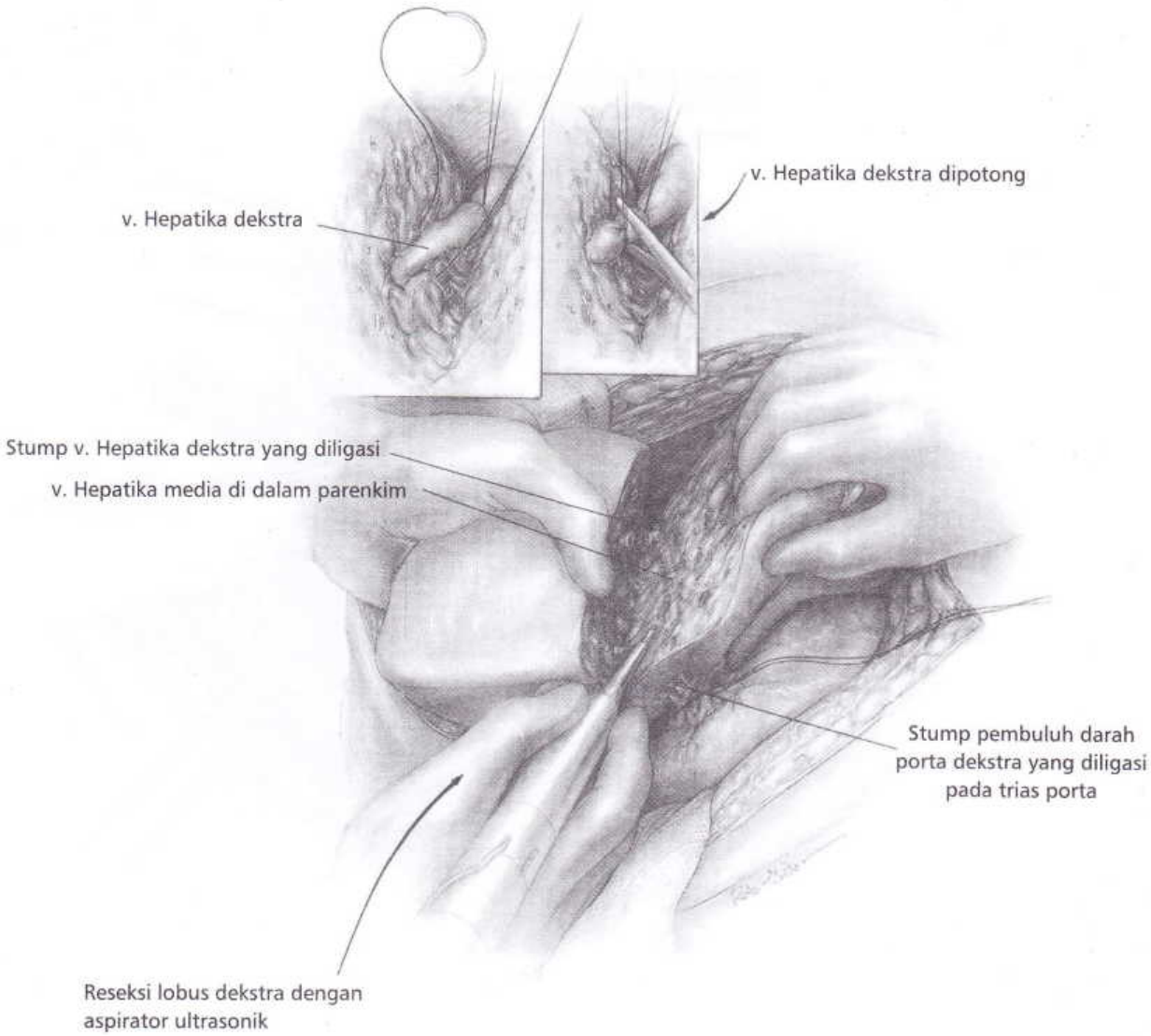

GAMBAR 96–9 sampai 96–11. Jika anatomi suprahepatik dipahami sepenuhnya, istilah jahitan "berisiko" mudah dimengerti. Jahitan "berisiko" ini sebenarnya merupakan jahitan yang cukup aman dan mengurangi risiko perdarahan selama tahap diseksi parenkim selanjutnya. Prinsip yang penting adalah tidak melakukan diseksi heroik sistem venosa hati dekstra dari sisi ekstrahepatika. Hal ini merupakan salah satu penyebab utama sejumlah kematian sebelum teknik reseksi yang modern. Lagi pula, vena hepatika dekstra aman diikat intraparenkim di akhir diseksi, seperti yang terlihat pada gambar.

Bidang diseksi yang diperlihatkan pada Gambar 96–11 cocok untuk sebagian besar diseksi. Setelah dilakukan diseksi yang baik, tangan kiri operator diletakkan di belakang spesimen dan dilakukan diseksi ke arah ujung jari tangan ketimbang ke arah lebih sentral ke arah vena kava inferior. Dengan mempertahankan arah diseksi ini, tindakan tersebut memberikan paparan yang memadai di sepanjang diseksi. Vena hepatika dekstra biasanya dijahit berurutan sebelum memotongnya. Sisi spesimen mudah dikontrol setelah vena hepatika dekstra dipotong.

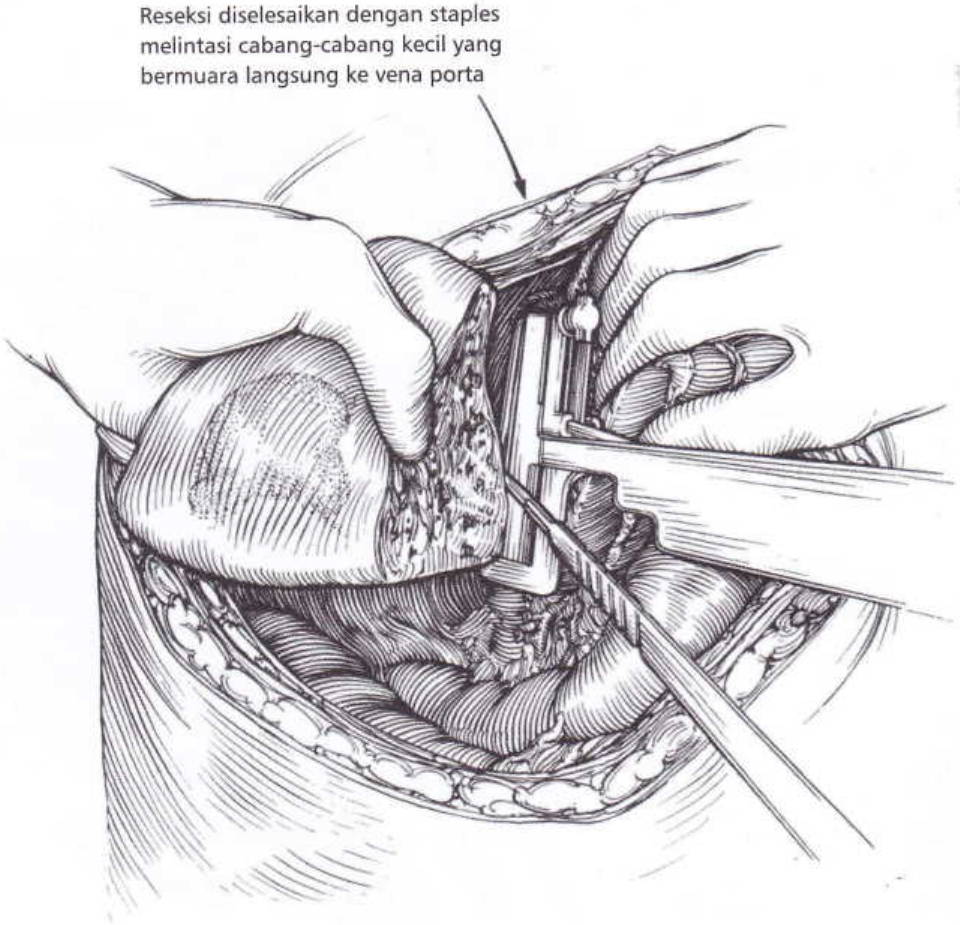

GAMBAR 96–12. Setelah pembuluh darah utama dipotong, termasuk vena hepatika dekstra, sejumlah pembuluh darah yang lebih kecil yang berhubungan langsung dengan vena kava atau sisi kiri hati masih ada. Pada sebagian besar penderita, diseksi diselesaikan pada tahap ini dengan aplikasi stapler TA–90 atau TA–55 dan mata pisau No. 10 pada handle yang panjang. Bagaimanapun, diseksi sebaiknya diselesaikan dengan cara yang lebih standar. Diseksi parenkim selama lobektomi hati kanan dapat dilakukan dengan berbagai cara. Penggunaan aspirator ultrasonik, fraktur parenkim hati dengan jari tangan, klem Crile yang berujung kecil, atau kombinasi dari teknik-teknik ini lebih disukai. Ahli lainnya menggunakan semprotan air, laser, sinar argon, atau instrumen lainnya dengan berhasil.

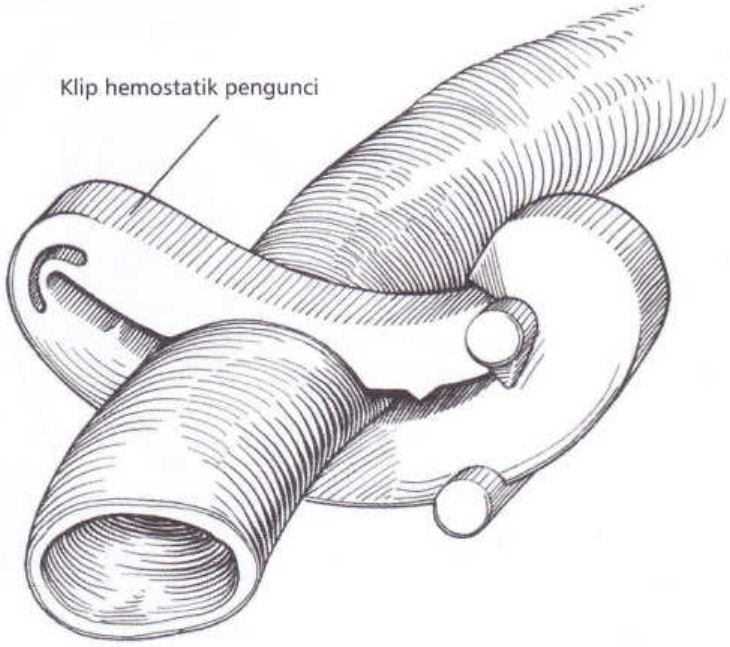

GAMBAR 96–13. Salah satu kemajuan teknik yang penting tetapi tampaknya sederhana yang sering digunakan adalah klip pengunci ("Hemolock-Weck"). Klip ini tersedia dalam berbagai ukuran tetapi pada dasarnya klip tipe-barrette yang tidak terlepas dengan penggunaan pengisap atau instrumen yang agresif. Klip ini dapat dugunakan untuk sebagian besar pembuluh darah dan menghemat banyak waktu, tetapi klip ini mempunyai kekurangan-kekurangan dalam hal pembuluh darah ini harus dibebaskan seluruhnya dan klip harus pas di sekelilingnya. Setelah diseksi, area perlu diusap dengan kassa, secara hati-hati agar tidak membiarkan serat-serat kassa tertarik pada klip dan merobek pembuluh darah.

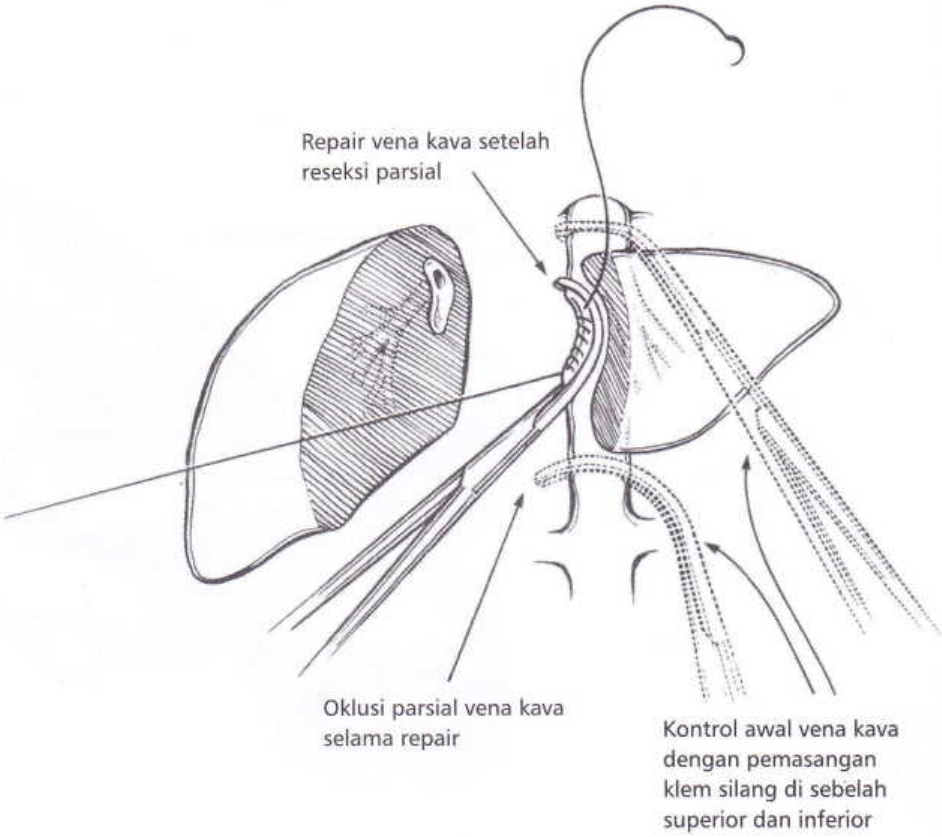

GAMBAR 96–14

GAMBAR 96–14 dan 96–15. Abdomen ditutup dengan cara yang telah dijelaskan sebelumnya dengan jahitan jelujur atau satu-satu benang nylon setelah pemasangan drain. Lem kriopresipitat atau bahan hemostatik sering kali dipasang pada permukaan hati yang teriris. Pelacakan yang cermat terhadap adanya kebocoran empedu juga dilakukan seperti yang telah dikerjakan sebelumnya. Trisegmentektomi kanan yang klasik dikerjakan dengan cara serupa dengan yang digunakan pada lobektomi hati kanan kecuali dalam hal tindakan dilakukan lebih hati-hati selama diseksi cabang-cabang kecil ke segmen media lobus sinistra sebelum diseksi parenkim. Torniquet porta dipakai jika diperlukan.

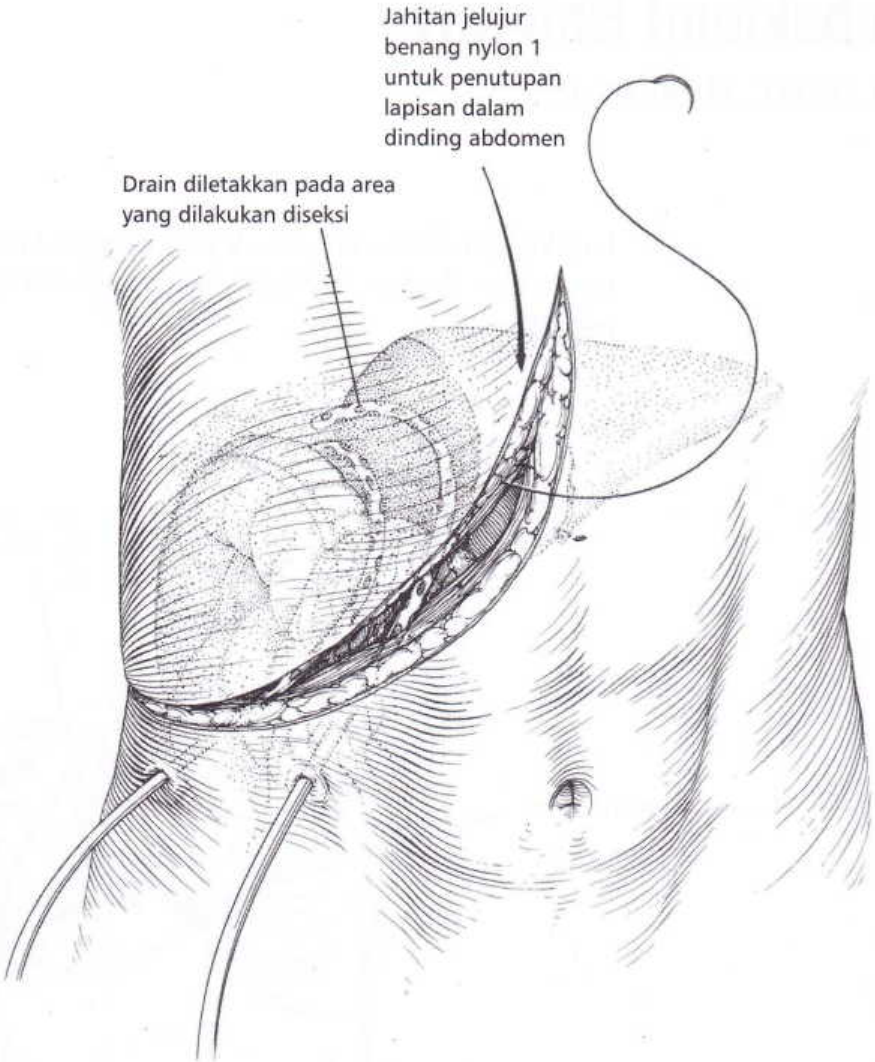

GAMBAR 96–15

Tumor mungkin menginfirtrasi sebagian vena hepatika dekstra atau vena kava inferior dan memerlukan reseksi sebagian vena kava. Reseksi berbentuk baji dari vena kava inferior relatif mudah dikerjakan dengan melingkungi vena kava hepatika superior dan inferior untuk kontrol venosa hepatika total. Aspirator ultrasonik digunakan untuk memaparkan sebagian vena kava yang normal di sekitar area invasi tumor, dan klem oklusif parsial dipasang. Eksisi juga dapat dikerjakan langsung tanpa klem parsial jika perlu. Vena kava direpair secara langsung dengan jahitan jelujur benang Prolene 3–0. Tindakan penjahitan ini dikerjakan secara cermat agar tidak mempersempit vena kava, dan repair bedah plastik kemungkinan diperlukan. Kadang kala tambalan dari vena safena atau bahkan femoralis diperlukan. Repair seperti ini biasanya dilakukan selama reseksi autotransplantasi, dimana hati diangkat pada saat penderita menjalani pemasangan pintasan venovenosa, dengan reseksi tumor hati. Bagian hati yang dapat diselamatkan disisipkan ulang dengan tambalan pada vena kava intrahepatika.

97

Lobektomi Hati Kiri

WILLIAM C. MEYERS, M.D.

Lobektomi hati kiri yang klasik pada sebagian besar penderita dilakukan dengan cara serupa dengan lobektomi hati kanan dengan beberapa perbedaan yang penting.

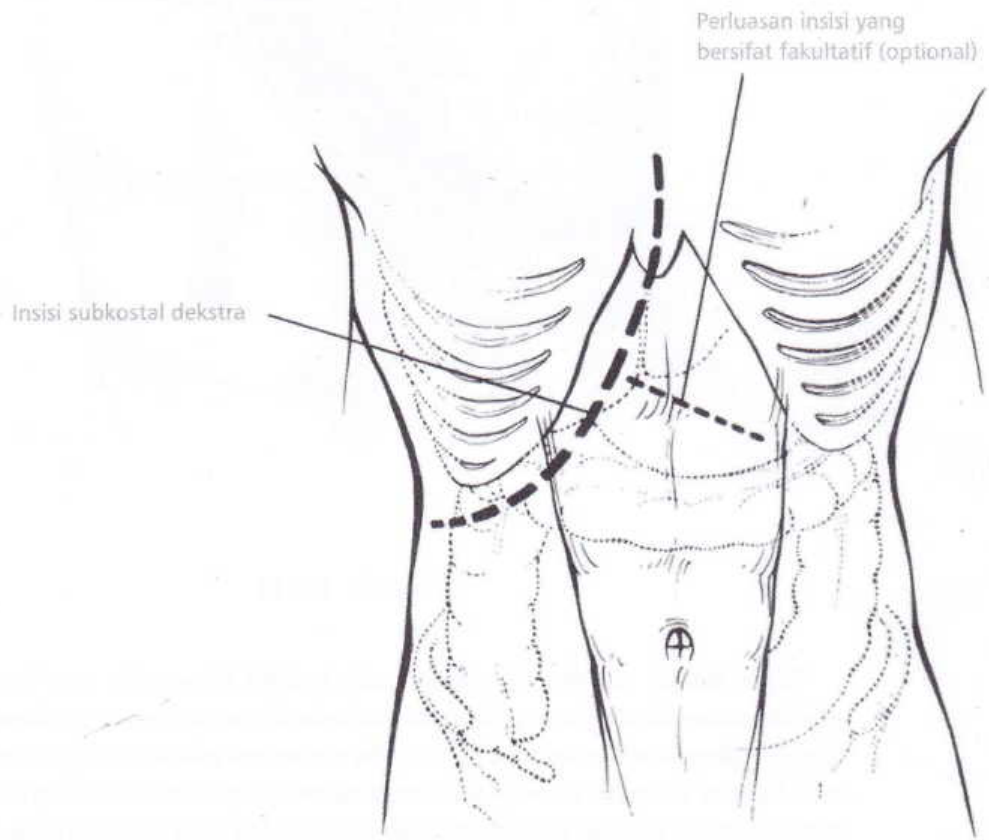

GAMBAR 97–1. Dibuat insisi yang serupa, tetapi perluasan insisi "T-asimetrik" kemungkinan lebih sering diperlukan untuk mendapatkan paparan yang lebih luas (insisi seperti untuk transplantasi hati). Hati dimobilisasi secara leluasa, dengan perhatian yang lebih besar ditujukan pada tempat vena hepatika sinistra.

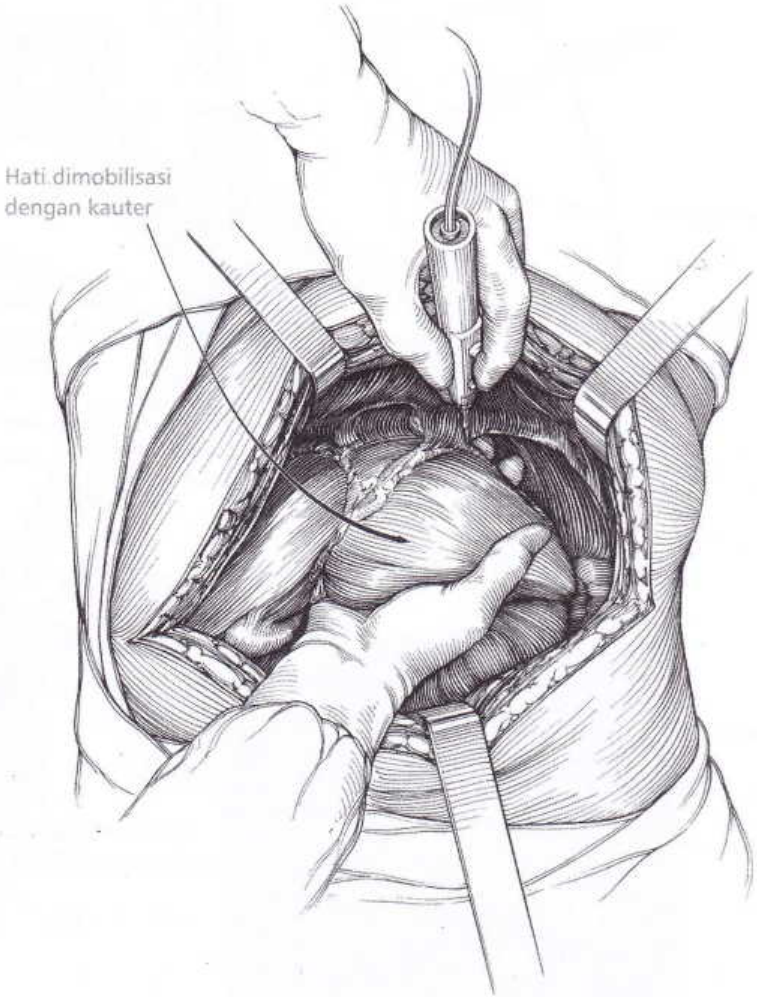

GAMBAR 97–2. Cara termudah untuk memobilisasi segmen lateral kiri hati adalah meletakkan tangan kanan di bawahnya dan menginsisi bidang avaskular di atas hati. Kemampuan menggunakan sisi tangan yang berlawanan pada banyak kasus pada prosedur operasi hati sering kali membantu. Cara aman memelajari menggunakan tangan kiri adalah selama mobilisasi segmen lateral kiri seperti yang dilakukan pada koreksi hernia hiatus.

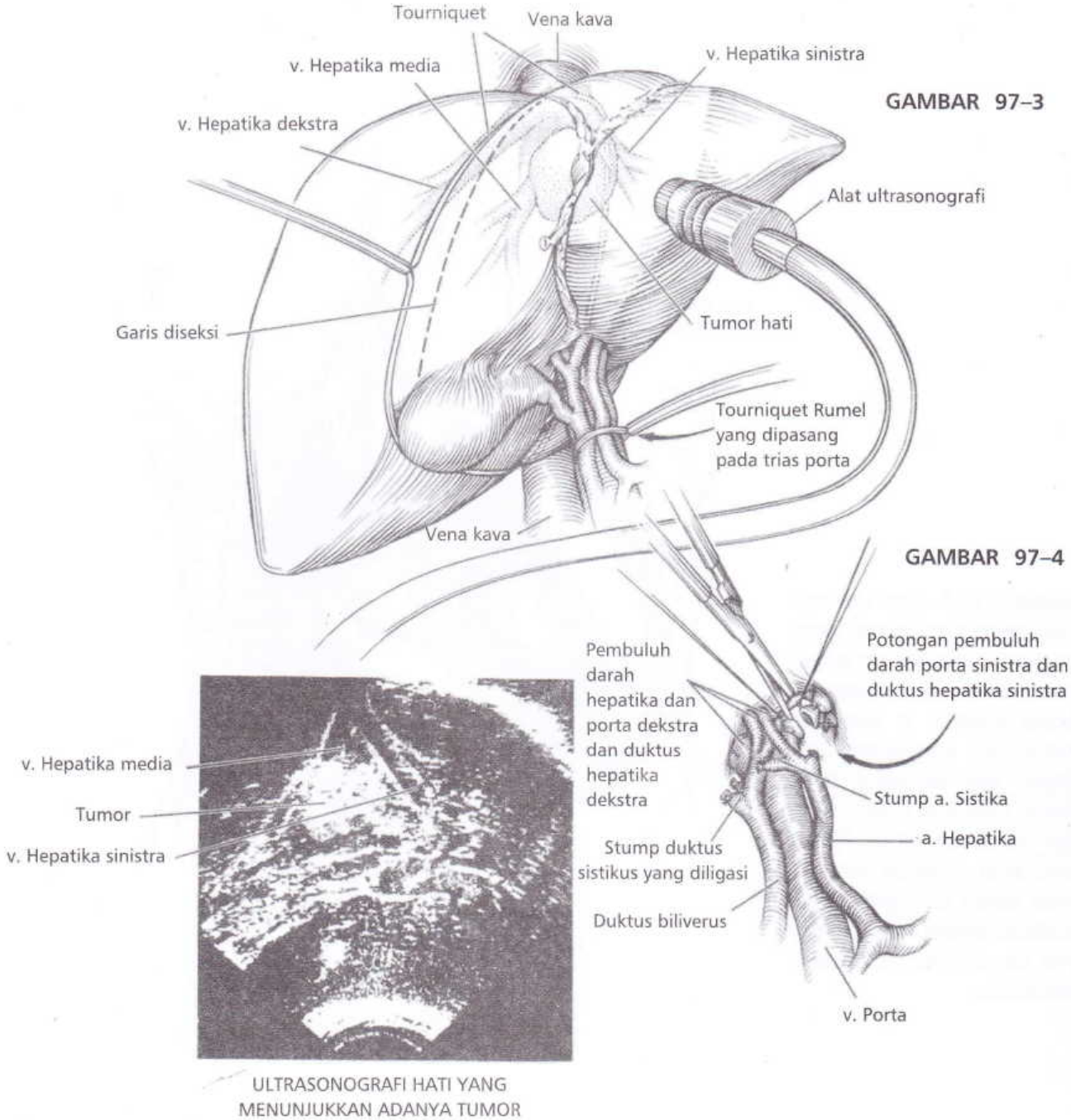

GAMBAR 97–3 dan 97–4. Memperlihatkan tumor yang terletak pada lokasi yang sulit yang melibatkan baik vena hepatika sinistra maupun media. Pengangkatan tumor khusus ini sebenarnya memerlukan tindakan sedikit lebih besar dari lobektomi hati kiri, dengan mengeksisi sebagian parenkim segmen VIII dari sisi kanan. Ultrasonografi yang diinversikan dapat memperlihatkan dengan cukup jelas lokasi tumor dan hubungan topografinya dengan vena hepatika sinistra dan media. Cabang-cabang porta sinistra diligasi dan dipotong. Vena porta sinistra biasanya lebih panjang dibanding dengan vena porta dekstra dan panjang yang memadai biasanya didapatkan sehingga vena ini dapat dipotong.

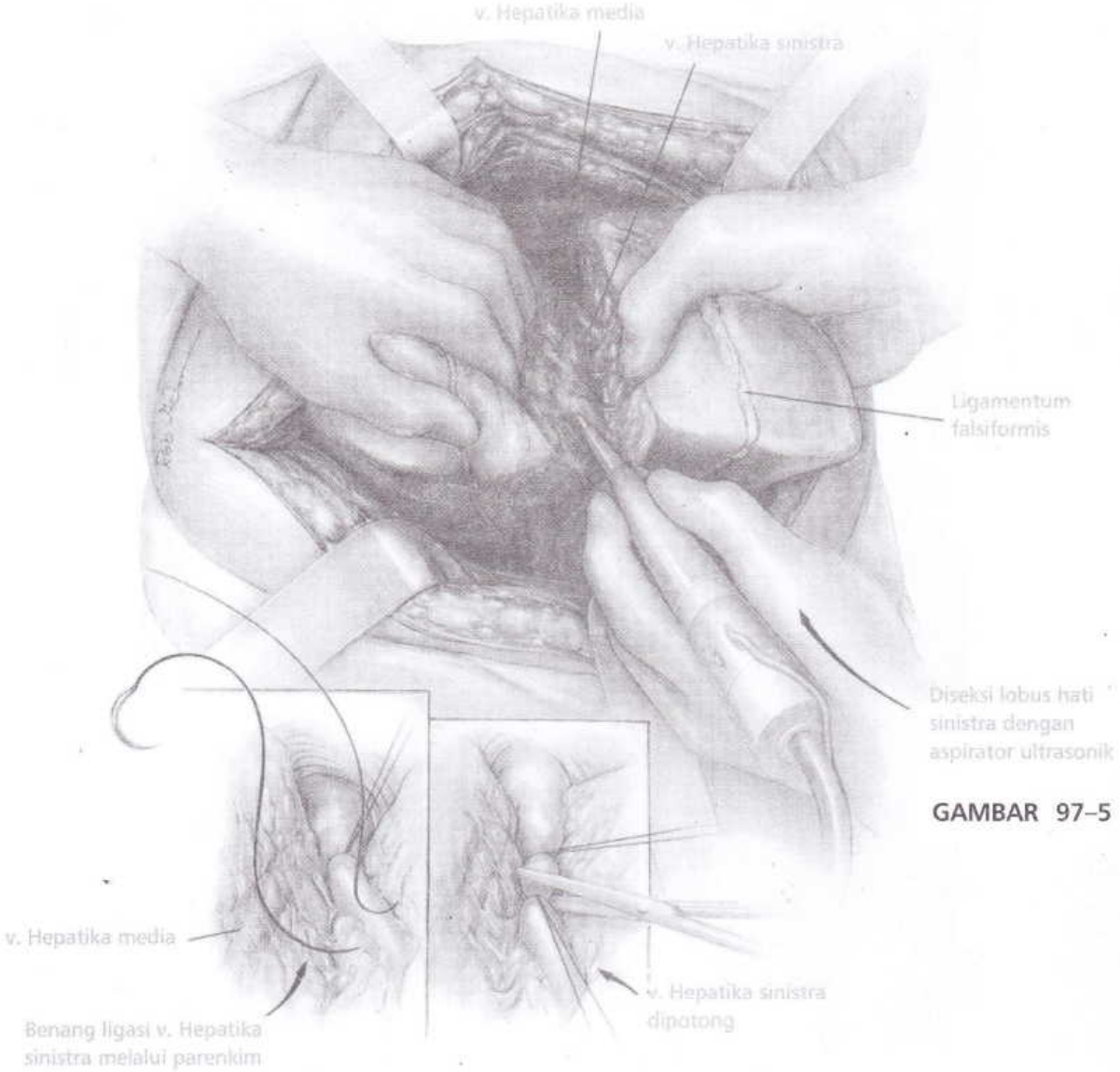

GAMBAR 97–5

GAMBAR 97–6 GAMBAR 97–7

GAMBAR 97–5. Asisten memberikan retraksi hati sisi kanan yang memadai untuk memaparkan bidang yang baik untuk mendapatkan paparan di sepanjang diseksi. Reseksi ini sering kali lebih mudah dilakukan dari sisi kiri meja, dengan menggunakan tangan kiri untuk diseksi primer.

GAMBAR 97–6 dan 97–7. Vena hepatika media dan sinistra diterapi dengan cara serupa seperti vena hepatika dekstra. Jahitan yang "berisiko" dapat dipasang tetapi umumnya lebih sulit dilakukan pada tahap ini dibanding selanjutnya. Vena hepatika sinistra dan media biasanya menyatu dengan jarak yang sangat pendek sebelum sambungan dengan vena kava suprahepatika.

Perlu dikenali bahwa diseksi di atas merujuk ke lobektomi hati kiri dan *tidak* menganut segmentektomi lateral kiri. Untuk prosedur segmentektomi lateral kiri, diseksi hilus yang formal biasanya tidak diperlukan dan mempermudah timbulnya risiko yang tidak perlu terjadi.

BAGIAN X

Pankreas

98

Pankreatektomi Parsial (DISTAL)

THEODORE N. PAPPAS, M.D.

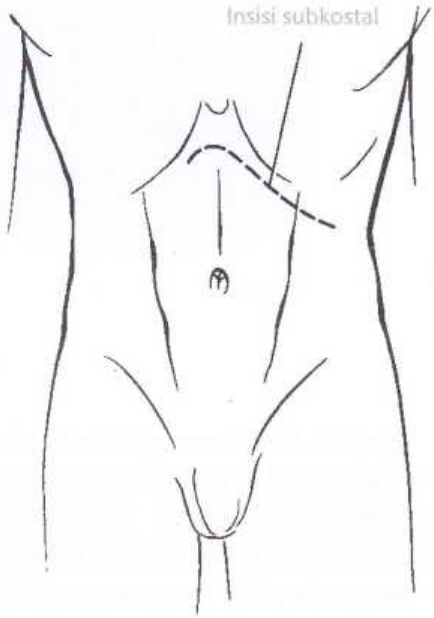

GAMBAR 98–1. Abdomen dieksplorasi melalui insisi subkostal sinistra dengan perluasan ke kanan. Pada saat eksplorasi, seluruh bursa omentalis (lesser sac) dipaparkan dengan melakukan insisi ligamentum gastrokolika.

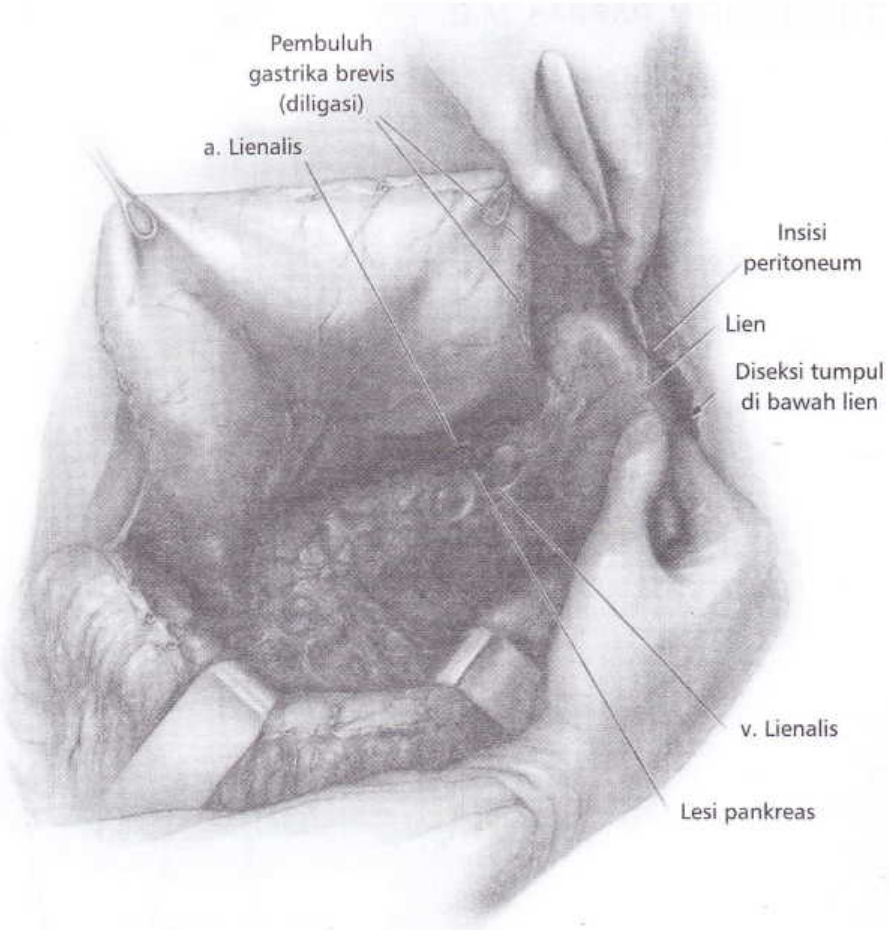

GAMBAR 98–2. Lambung dibalik ke atas, dan kolon transversum dibalik ke inferior. Seluruh permukaan pankreas dipalpasi untuk mengetahui lokasi massa. Segera setelah lokasi massa diketahui, luasnya reseksi ditentukan. Reseksi kauda pankreas paling baik dimulai dengan memobilisasi lien. Kauda pankreas dapat direseksi dengan meninggalkan lien *in situ*, tetapi hal ini memerlukan diseksi yang panjang dan menjemukan yang tidak terbukti bermanfaat pada penderita dewasa. Pembuluh darah gastrika brevis dipotong antara lambung dengan lien dengan klem Kelly dan benang silk 2 – 0. Segera setelah seluruh lambung dibebaskan dari lien, lien dimobilisasi dengan cara melakukan insisi perlekatan lateral dengan retroperitoneum.

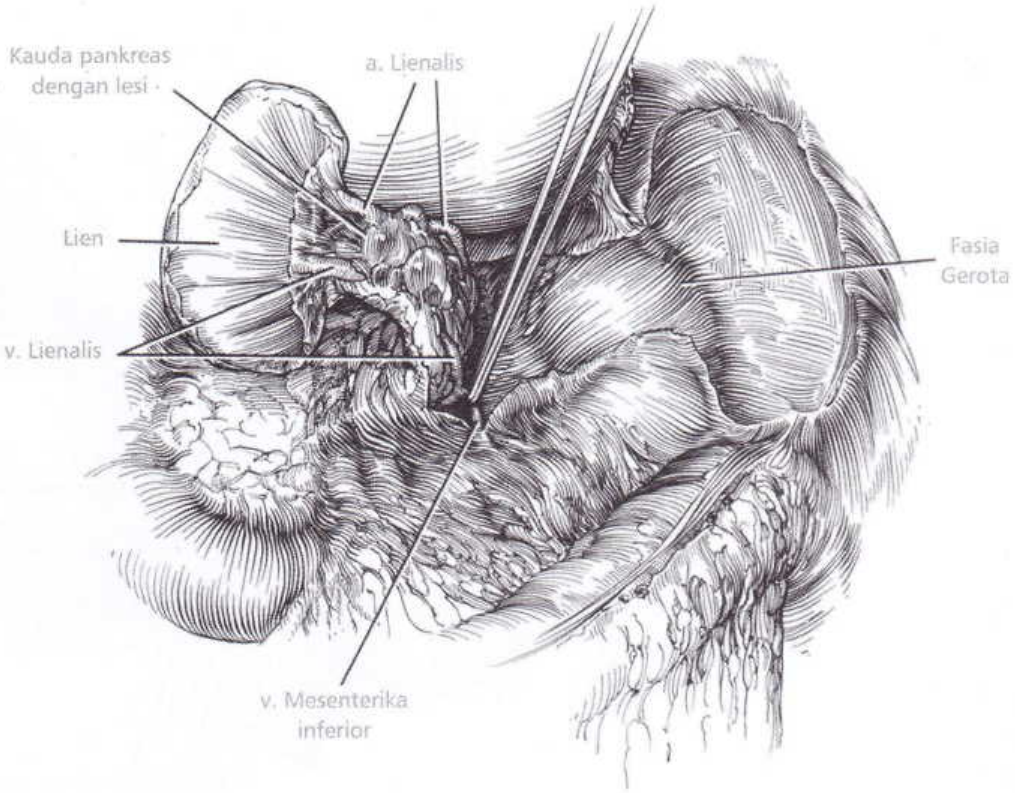

GAMBAR 98–3. Sebuah bidang dikembangkan antara lien dengan kauda pankreas dan fasia Gerota. Bidang ini biasanya bersifat avaskular, dan lien dapat dimobilisasi dan dibawa ke luka operasi tanpa kesulitan. Setelah lien dipaparkan, kauda pankreas dimobilisasi dengan melakukan insisi lipatan peritoneum pada tepi inferior pankreas dengan elektrokauter. Hal ini dilakukan secara cermat untuk mengidentifikasi vena mesenterika inferior, yang bersatu dengan vena lienalis di daerah pertengahan kauda pankreas, dan pembuluh darah ini dipotong dengan klem Kelly dan benang silk 2–0. Begitu juga tepi superior pankreas diinsisi dengan elektrokauter, dan dilakukan dengan hati-hati untuk preservasi arteri lienalis, yang berjalan pada tepi superior pankreas.

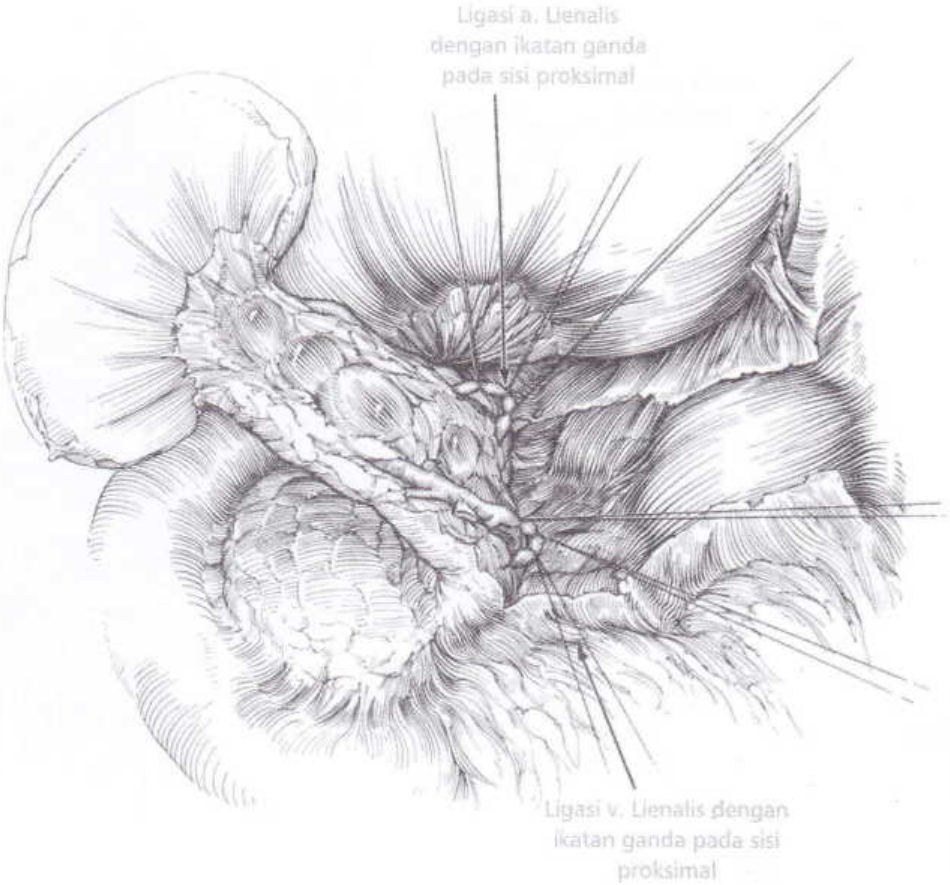

GAMBAR 98–4. Pankreas dimobilisasi hingga panjang yang mencukupi untuk memungkinkan sekurang-kurangnya tepi 2 cm dari massa pankreas. Lokasi arteri dan vena lienalis ditentukan pada permukaan bawah kelenjar pankreas. Klem right-angle dipasang di sekitar arteri lienalis pada permukaan bawah kelenjar pankreas. Arteri lienalis diikat dengan ligasi tripel benang silk 2–0 secara berurutan. Selanjutnya arteri lienalis dipotong. Begitu juga vena lienalis dilakukan diseksi pada tepi inferior pankreas, dan dilingkungi dengan benang silk-0, serta diligasi. Bilamana terdapat peradangan yang berat pada retroperitoneum sebagai akibat pankreatitis kronis atau pseudokista pankreas, bidang yang aman kemungkinan sulit diperoleh di bawah pankreas. Pada kasus ini, fasia Gerota dapat dibuka, dan bidang aman biasanya ditemukan pada permukaan ginjal.

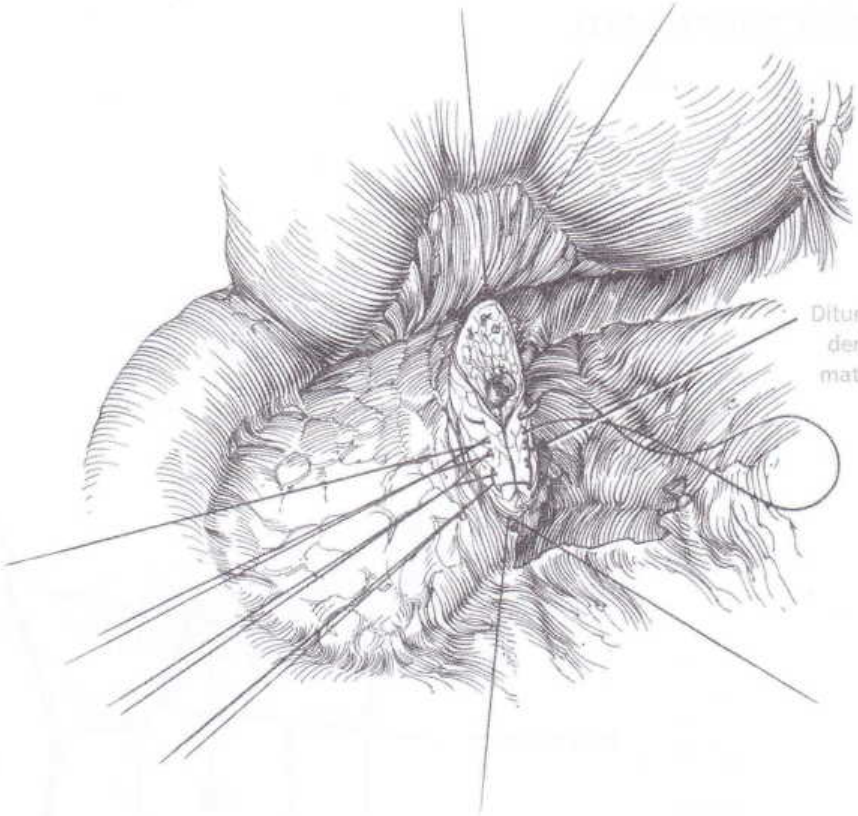

GAMBAR 98–5. Segera setelah arteri dan vena lienalis dipotong, pankreas dilakukan diseksi di sebelah proksimal massa. Jika kelenjar teraba lunak, kelenjar lebih mudah ditranseksi dengan peralatan stapler linear. Kelenjar yang padat pada kasus yang disertai dengan pankreatitis kronis mungkin sulit ditranseksi dengan alat stapler, dan lebih mudah ditranseksi dengan elektrokauter. Setelah transeksi kelenjar pankreas dilakukan, spesimen diangkat, dan hemostasis pada ujung kelenjar yang terbuka dilakukan. Perdarahan biasanya terjadi pada tepi superior dan inferior kelenjar, yang dapat dihentikan dengan ligasi benang silk 3–0. Apakah kelenjar pankreas distaples atau tidak, ujung kelenjar sebaiknya ditutup rapat-rapat berulang dengan jahitan matras horizontal pengunci satu-satu dengan benang Prolene 2–0. Jahitan ini dikunci untuk memastikan bahwa setiap sisi jaringan pembuluh darah pankreas telah di overhecthing untuk mencegah fistula pankreas lateral. Jika duktus pankreatikus terlihat dengan mudah, duktus sebaiknya diligasi secara terpisah dengan benang Prolene 2–0. Segera setelah kauda pankreas di overhecthing, bantalan luka diinspeksi terhadap adanya perdarahan, dan drain pengisap dengan sistem tertutup dipasang pada bantalan kauda pankreas.

99

Drainase Pseudokista Pankreas: Kistogastrostomi

THEODORE N. PAPPAS, M.D.

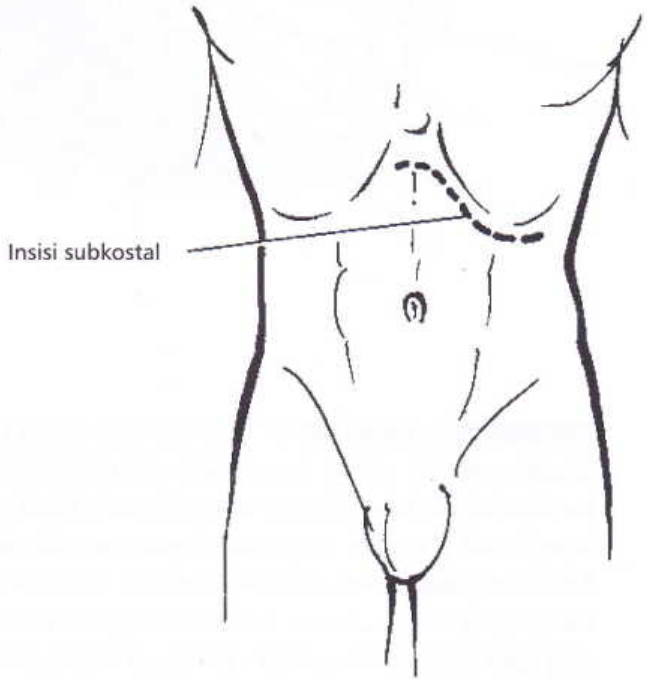

GAMBAR 99–1. Berbagai jenis insisi dapat dibuat untuk drainase pseudokista. Pilihan insisi tergantung terutama pada lokasi pseudokista. Pada sebagian besar kista di belakang garis tengah lambung, insisi bucket-handle atau subkostal sinistra yang diperluas melintasi garis tengah ke sisi kanan lebih disukai.

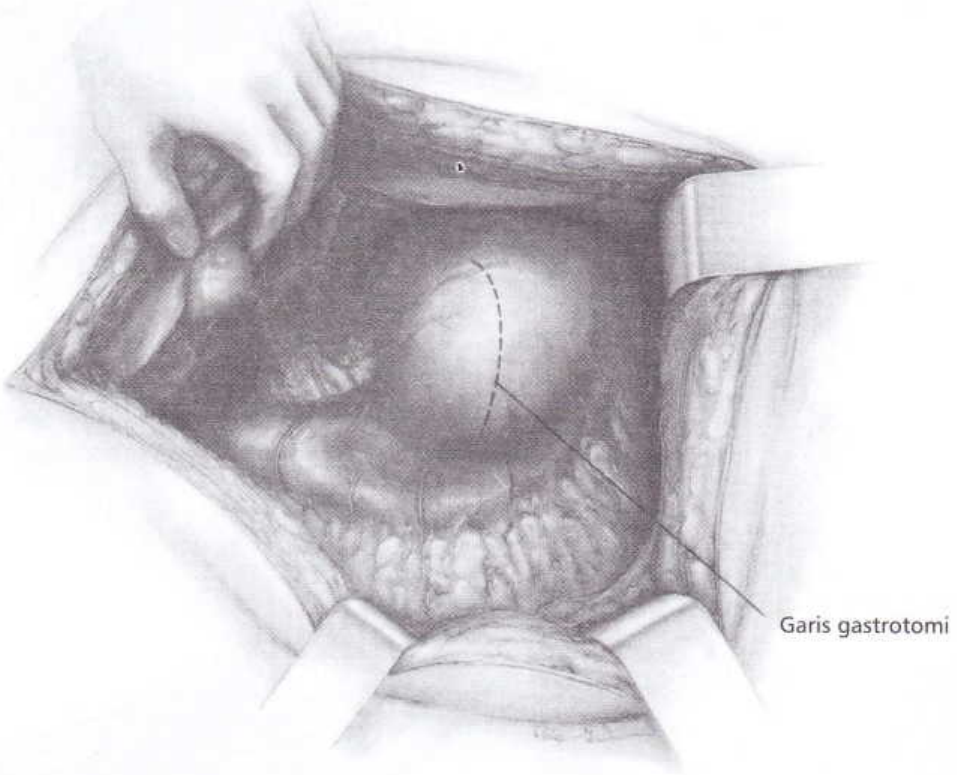

GAMBAR 99–2. Pada saat eksplorasi abdomen, pseudokista biasanya ditemukan menonjol di belakang lambung. Setelah dilakukan eksplorasi yang menyeluruh, dinding anterior lambung dibuka dengan arah longitudinal. Insisi transversal mungkin diperlukan pada antrum untuk menghindari penyempitan saluran keluar lambung selama penutupan dan mencegah denervasi antrum dan gangguan pengosongan lambung selanjutnya. Gastrostomi sebaiknya diletakkan dalam posisi langsung di atas pseudokista yang dapat diraba.

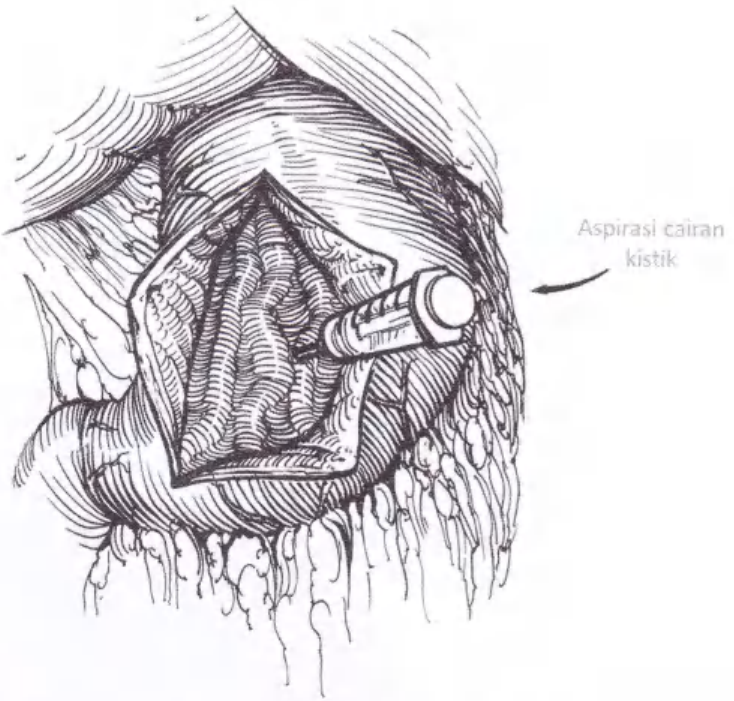

GAMBAR 99–3. Pada saat dilakukan pemeriksaan dinding posterior lambung, jarum 18-gauge ditusukkan melalui dinding posterior lambung dan cairan diaspirasi.

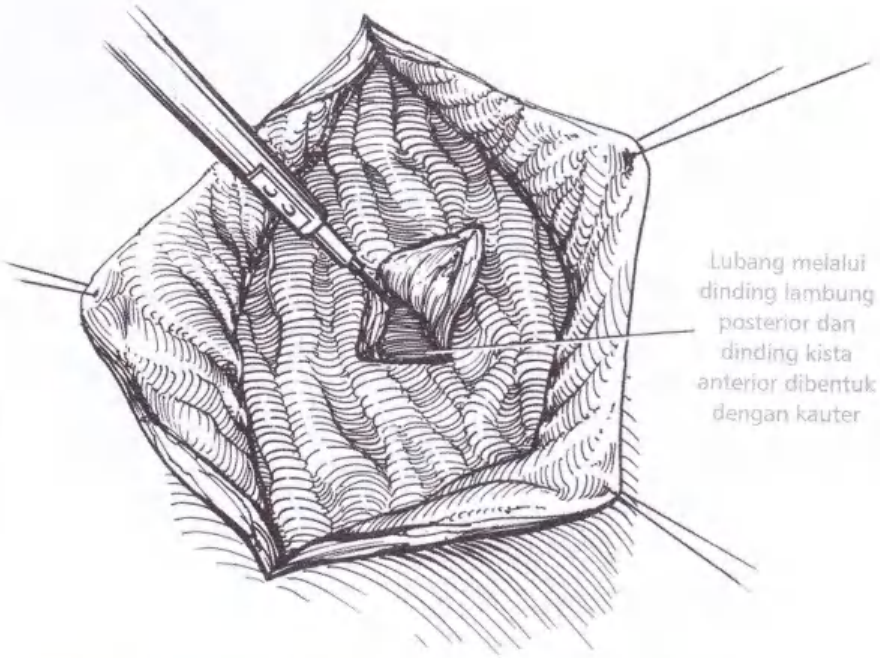

GAMBAR 99–4. Elektrokauter digunakan untuk membuat lubang pada dinding lambung posterior dengan panjang sekitar 3 cm. Beberapa perdarahan kadang kala terjadi selama prosedur ini karena vaskularisasi lambung dan dinding pseudokista. Segera setelah pseudokista terbuka, cairan dievakuasi dengan alat pengisap. Sebuah lingkaran jaringan yang lengkap, termasuk dinding lambung dan pseudokista, diangkat dan dikirim untuk pemeriksaan diagnosis potong beku guna mengesampingkan adanya keganasan.

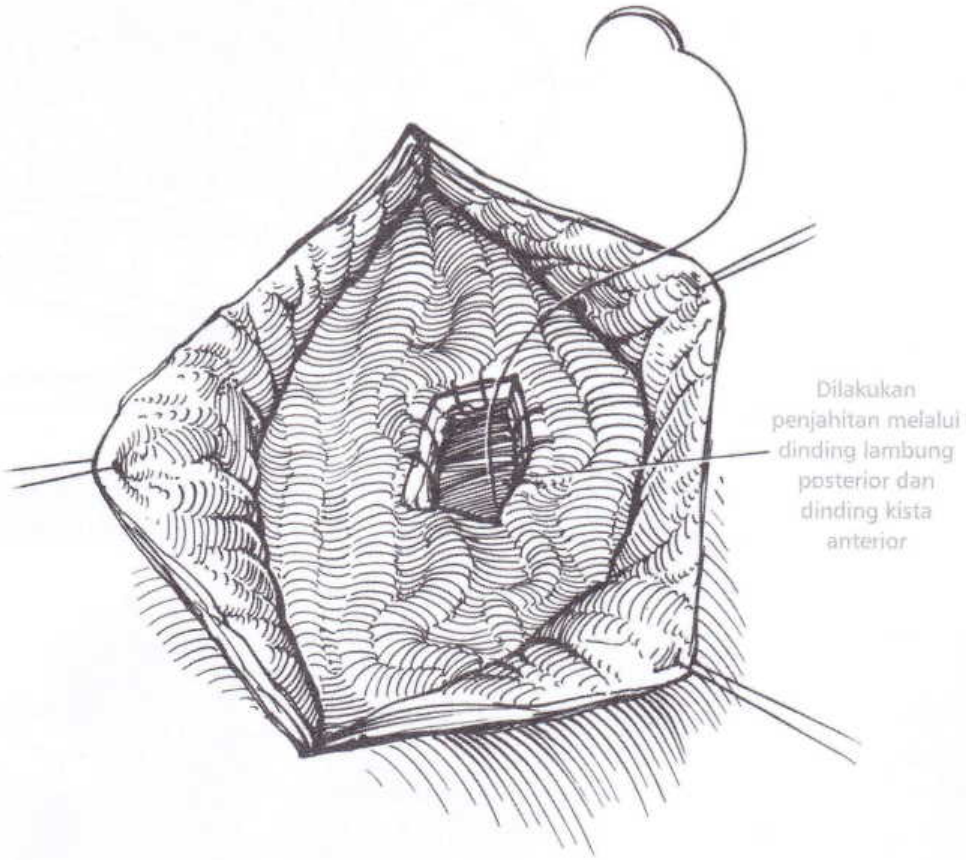

GAMBAR 99–5. Pada tahap ini, permukaan interior kista diinspeksi. Jika permukaan interior pseudokista tampak halus dan cairan relatif bening, lubang kecil ini dinilai memadai untuk drainase pseudokista simpleks. Sebaliknya, jika dinding kista dilapisi dengan pankreas yang nekrotik dan cairan kista berwarna hijau atau opaque, lubang pada lambung posterior diperlebar hingga diameter sekitar 5 sampai 6 cm dan dilakukan debridemen flegmon pankreas yang mencair. Hal ini dikerjakan dengan hati-hati untuk menghindari kerusakan arteri atau vena lienalis.

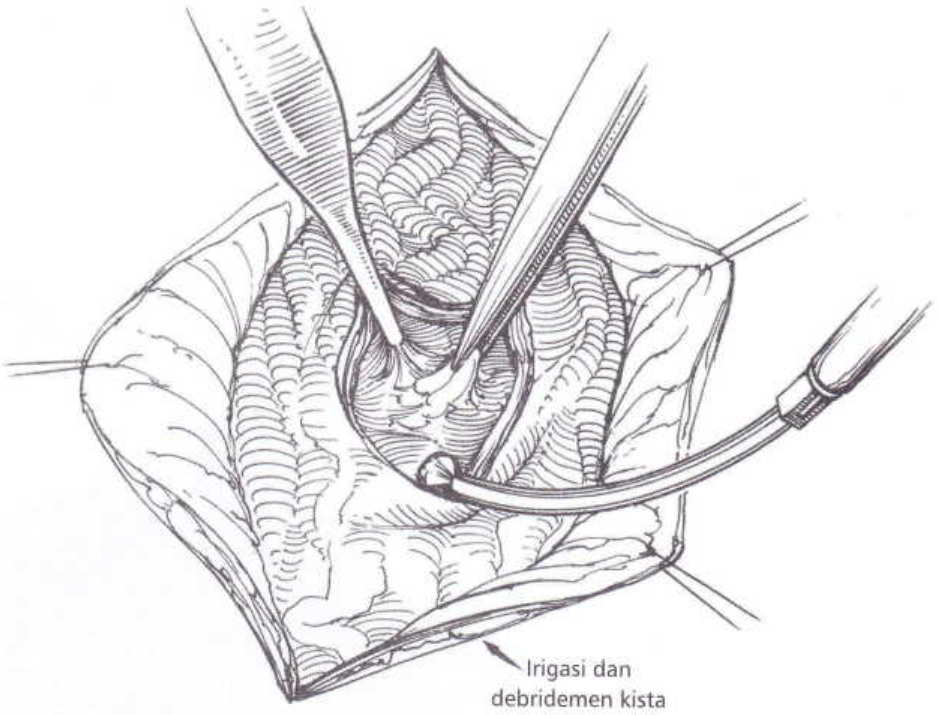

GAMBAR 99–6. Tepi tempat kistogastrostomi dijahit dengan jahitan jelujur pengunci benang Vicryl 0. Jahitan ini merupakan jahitan hemostatik untuk mencegah perdarahan yang timbul lambat dari kista atau dinding lambung.

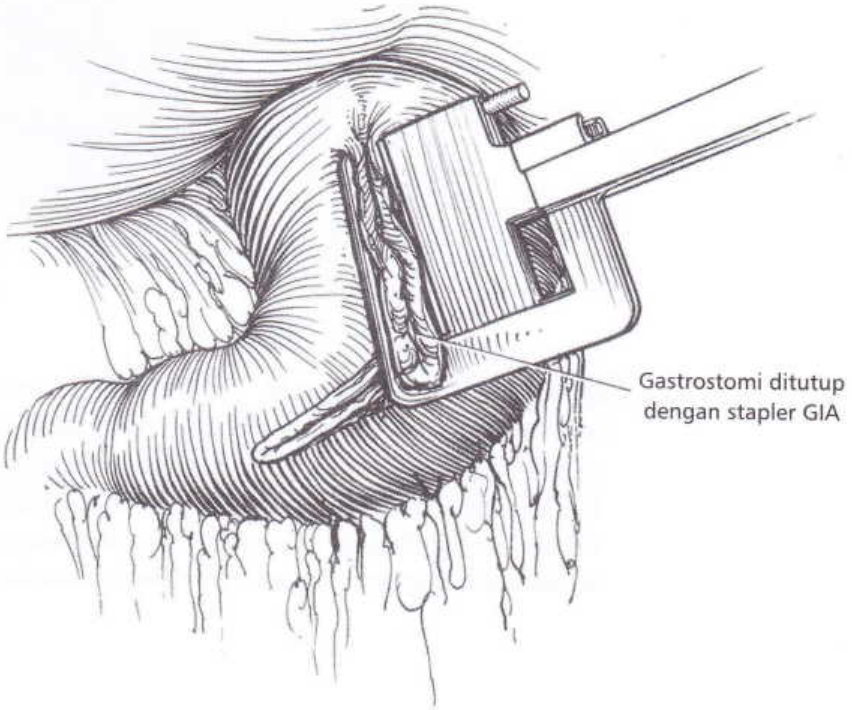

GAMBAR 99–7. Gastrostomi ditutup dengan stapler linear 55 mm. Pada pseudokista pankreas simpleks dan kistogastrostomi, tidak perlu dipasang pipa gastrostomi. Abdomen ditutup. Jika penderita memperlihatkan flegmon pankreas yang telah mencair dengan nekrosis pankreas pada pseudokista, pipa gastrostomi dipasang melalui tempat gastrostomi yang terpisah, lambung dikaitkan dengan peritoneum, dan pipa ini dibawa ke luar melalui luka tusukan di sisi lateral. Pipa gastrostomi dipasang pada kasus ini karena terdapat insiden yang tinggi paresis lambung paska-bedah.

100

Pankreatikoyeyunostomi (PUESTOW)

THEODORE N. PAPPAS, M.D.

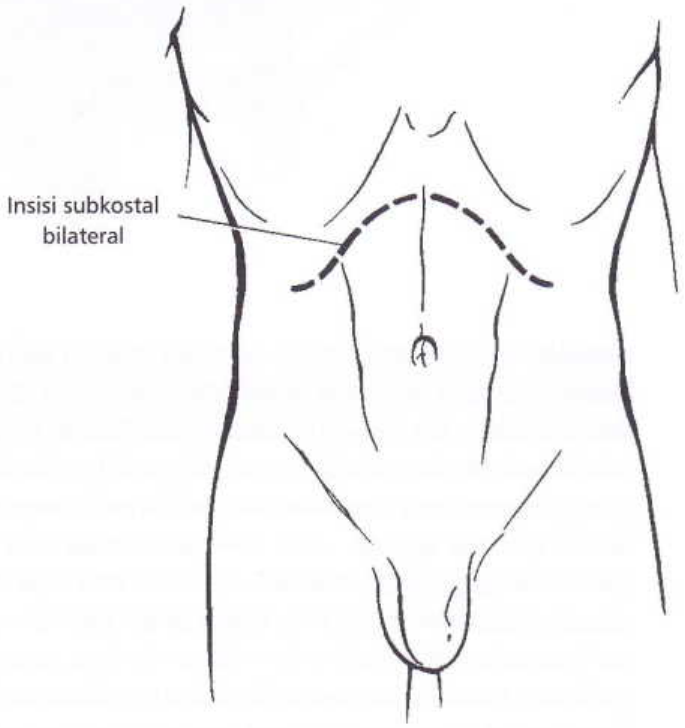

GAMBAR 100–1. Abdomen dieksplorasi melalui insisi bucket-handle. Pada penderita dengan sudut kosta yang sempit, insisi garis tengah atas juga sudah mencukupi.

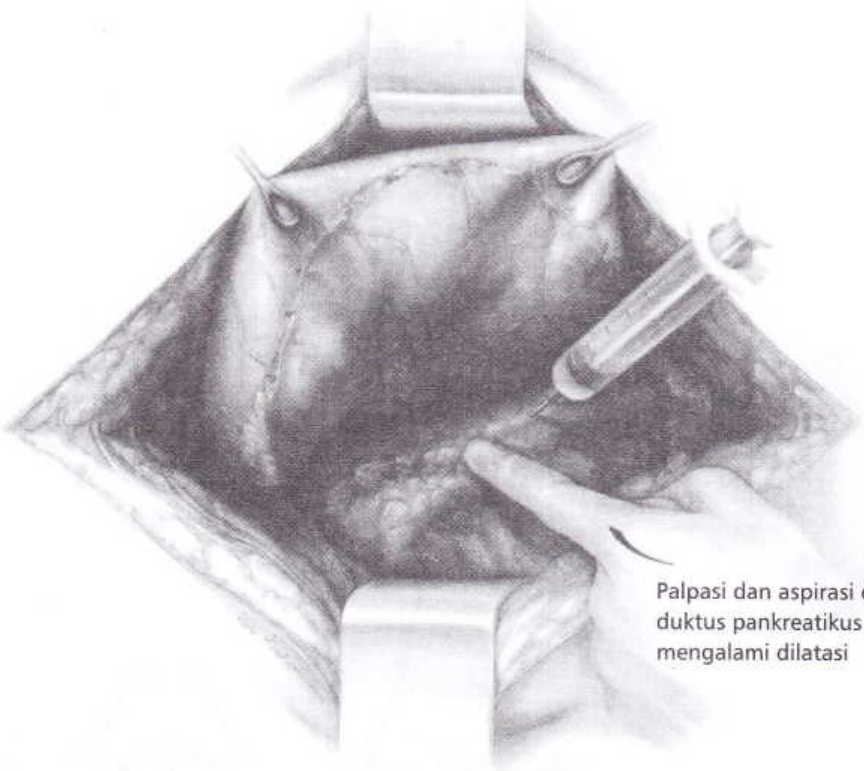

GAMBAR 100–2. Setelah dilakukan eksplorasi abdomen yang menyeluruh, bursa omentalis dibuka dengan memotong ligamentum gastrokolika di antara klem. Selanjutnya kolon dibungkus ke dalam abdomen bawah, dan lambung diretraksi ke atas. Paparan ini memungkinkan visualisasi permukaan anterior pankreas dari unsinatus sampai dalam jarak 3 cm dari kauda pankreas. Jarum 19-gauge dan syring digunakan untuk menentukan lokasi duktus pankreatikus yang mengalami dilatasi. Permukaan ventral pankreas dipalpasi untuk menentukan lokasi batu duktus pankreatikus atau duktus pankreatikus yang mengalami dilatasi. Jika duktus tidak dapat ditentukan lokasinya dengan palpasi, aspirasi melalui permukaan kelenjar dimulai dengan arah transversal pada kolum pankreas. Kelenjar pankreas sering kali mengalami atrofi; dengan demikian, aspirasi biasanya tidak diperlukan. Cairan jernih akan teraspirasi dari duktus bilamana duktus ditemukan. Pada tahap ini, kauter ujung jarum digunakan untuk menggambar tempat dimana duktus diaspirasi, dan lubang tranversal kecil pada permukaan pankreas dibuat dengan elektrokauter untuk mengonfirmasikan lokasi duktus pankreatikus. Kadang kala, aspirasi jarum tidak berhasil menentukan lokasi duktus, dimana pada kasus ini insisi transversal sebaiknya dibuat pada kolum pankreas sampai duktus yang mengalami dilatasi ditemukan.

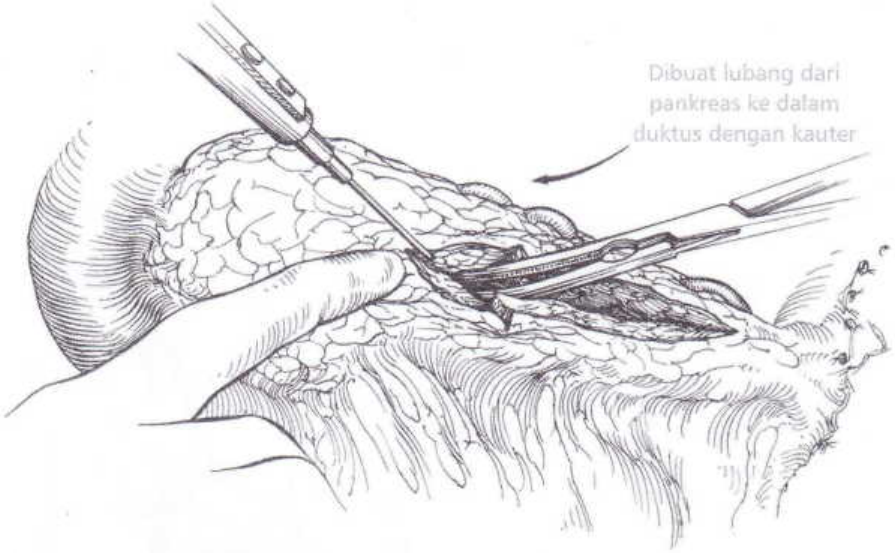

GAMBAR 100–3. Bilamana duktus pankreatikus ditemukan, lubang longitudinal yang panjang pada duktus dibuat dengan bantuan klem tonsil dan elektrokauter yang berujung jarum. Duktus dibuka di sepanjang saluran dari prosesus unsinatus sampai kauda pankreas. Luas pembuatan lubang pada duktus ini memegang peranan penting terutama jika area stenosis multipel duktus pankreatikus utama ditemukan (konfigurasi rentetan-telaga)

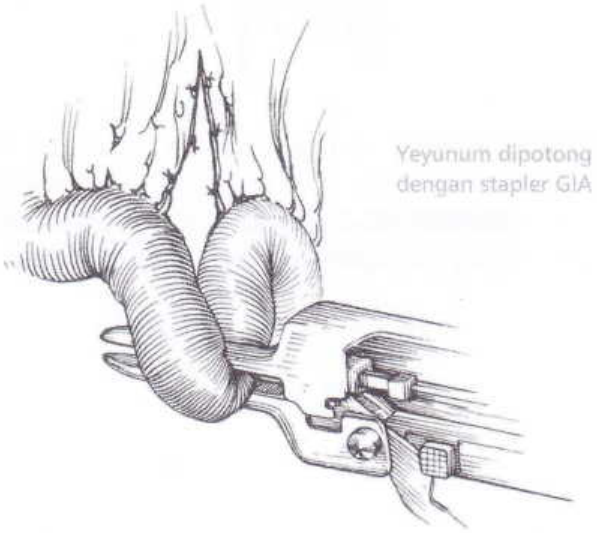

GAMBAR 100–4. Segera setelah seluruh duktus pankreatikus dibuka, segmen Roux-en-Y usus halus sepanjang 40 cm dibentuk. Tindakan ini dipermudah dengan memotong mesenterium dengan jahitan dan memotong usus dengan stapler pemotong linear atau stapler linear dan klem usus.

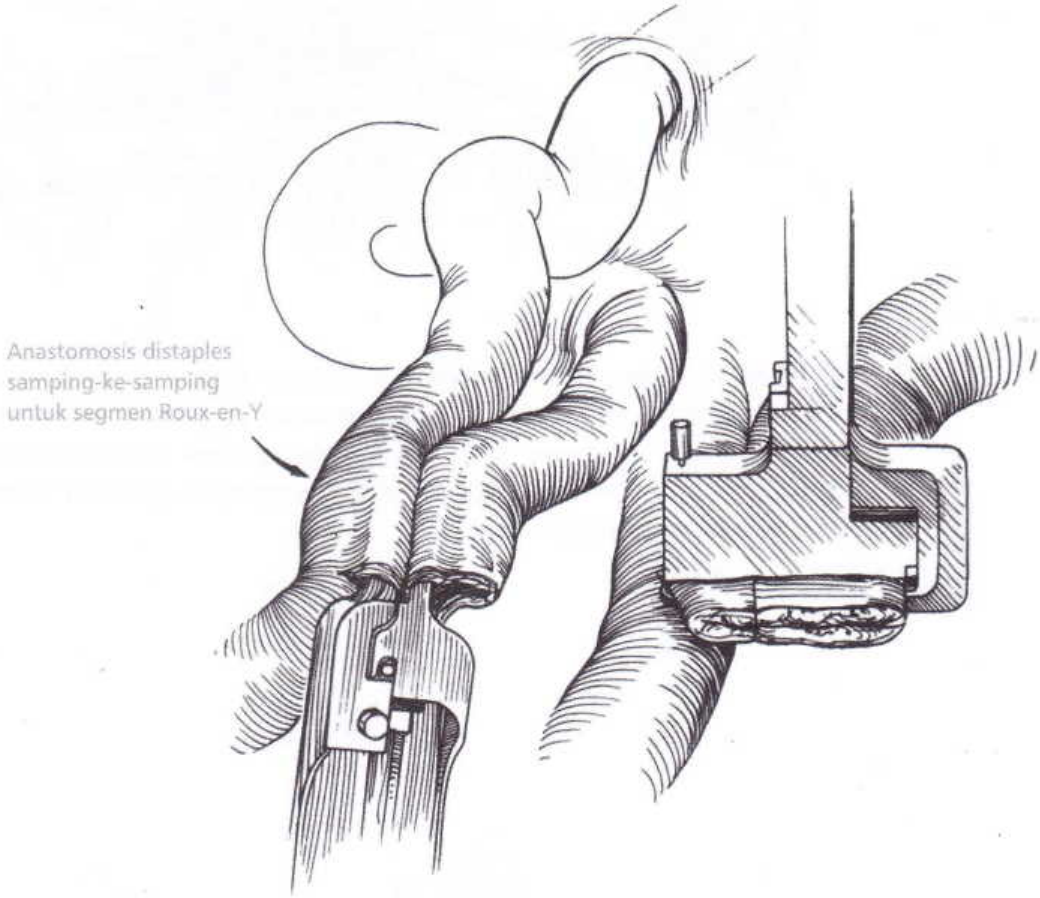

GAMBAR 100–5. Kontinuitas usus halus distal dibentuk ulang dengan stapler pemotong linear, dan ujung-ujung usus halus ditutup dengan stapler linear.

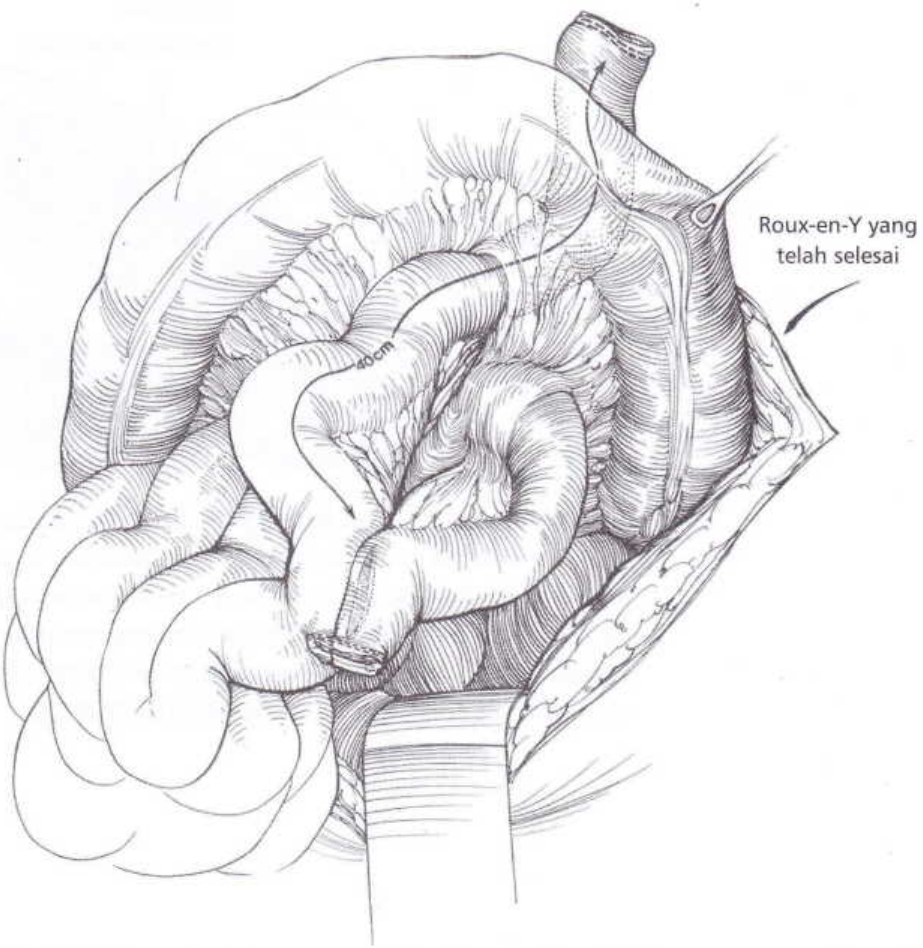

GAMBAR 100–6. Segmen Roux 40 cm dibawa melintasi melalui mesokolon transversal dan diarahkan berdekatan dengan lubang lateral duktus pankreatikus.

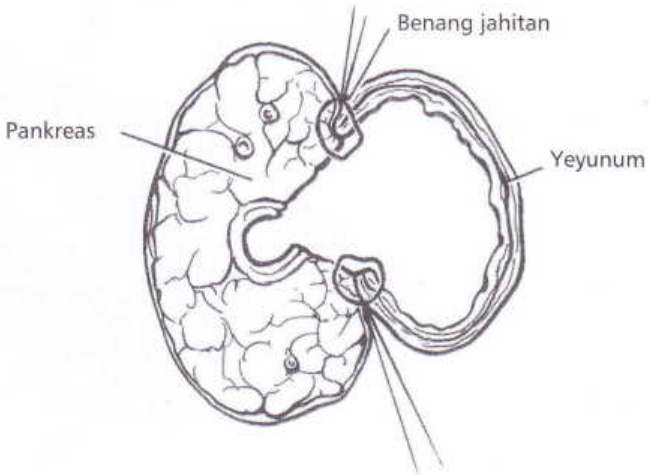

GAMBAR 100–7. Usus halus dibuka dengan arah longitudinal dengan panjang yang sama dengan panjang lubang pada duktus pankreatikus. Anastomosis dilakukan dengan penjahitan satu lapis antara duktus pankreatikus dengan usus halus. Anastomosis dibentuk dengan jahitan benang PDS 4 – 0, dan simpul dapat ditempatkan di sisi dalam duktus pankreatikus pada lapisan posterior anastomosis jika secara teknik hal ini lebih mudah dilakukan.

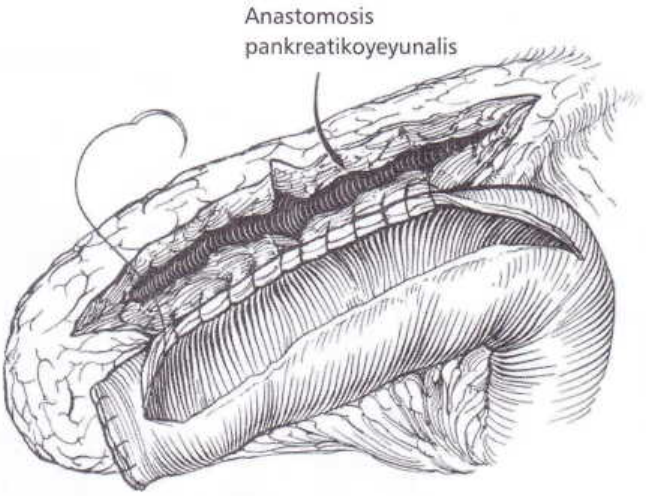

GAMBAR 100–8. Jika duktus pankreatikus menunjukkan dilatasi cukup berat, anastomosis langsung dapat dibuat antara usus halus dengan duktus pankreatikus, dimana penjahitannya dibuat melalui parenkim pankreas. Pada penderita yang memerlukan prosedur Puestrow, indurasi dibentuk pada pankreas, yang memungkinkan penjahitan dilakukan melalui pankreas saja tanpa mencakup duktus pankreatikus. Jahitan ini secara teknik sering kali lebih mudah dilakukan dan mempunyai keberhasilan yang sama dalam mencapai drainase pankreas lateral kronis.

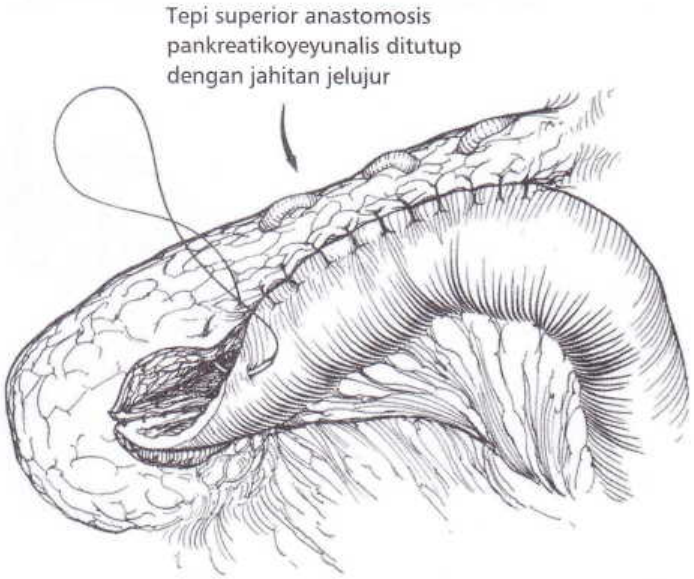

GAMBAR 100–9. Garis jahitan sisi anterior dilakukan dengan benang PDS 4–0, baik dengan jahitan jelujur ataupun jahitan satu-satu, dengan simpul diletakkan di luar lumen. Drain Jackson-Pratt tunggal diletakkan pada bursa omentalis dan dibawa ke luar melalui luka tusukan lateral sebelum luka operasi ditutup.

101

Pankreatikoduodenektomi: Prosedur Whipple

THEODORE N. PAPPAS, M.D.

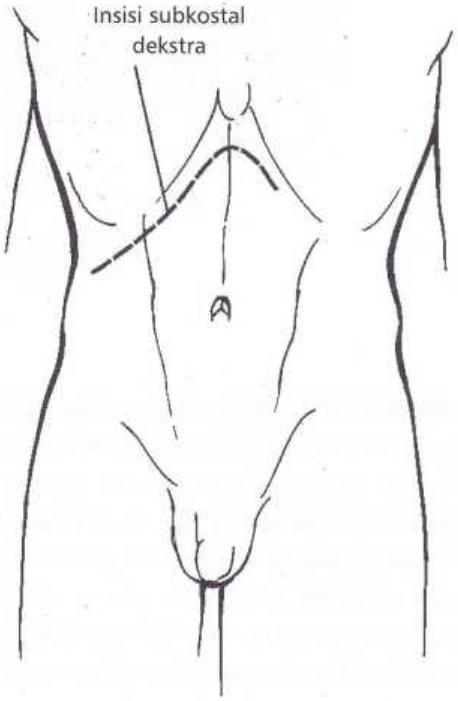

GAMBAR 101–1. Paparan untuk reseksi Whipple sebaiknya dimulai dengan insisi subkostal dekstra. Jika eksplorasi awal menunjukkan kelainan yang dapat direseksi, insisi dapat diperluas lagi ke daerah subkostal sinistra.

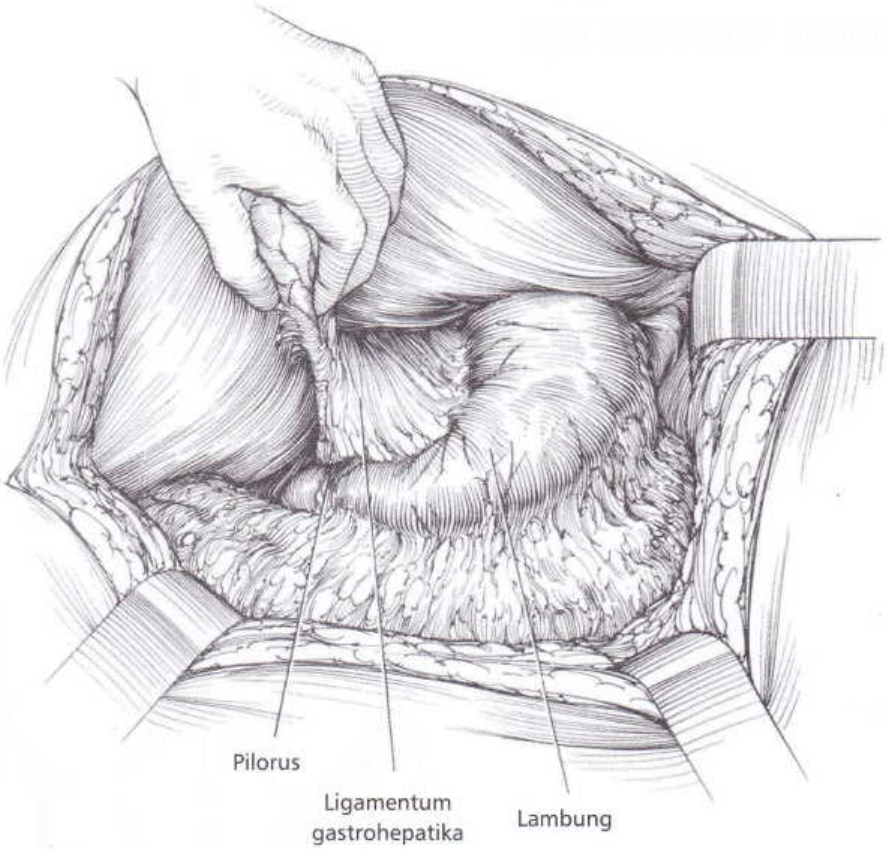

GAMBAR 101–2. Eksplorasi yang ekstensif dilakukan pertama kali untuk mengesampingkan patologi yang lain dan mengonfirmasikan stadium pra-bedah. Penentuan stadium intra-operasi dikerjakan dengan palpasi, kocherisasi luas, paparan lengkap bursa omentalis dengan cara memotong ligamentum gastrokolika, dan biopsi setiap pembesaran kelenjar limfe yang ditemukan. Adenopati khusunya perlu dilacak di sebelah posterior duktus koledokus di dekat arteri sistika pada pangkal kolon dan mesokolon transversum tepat di sebelah kiri vena porta pada tepi superior pankreas dan sepanjang kurvatura minor lambung. Konfirmasi histologik tipe tumor dapat ditegakkan pada saat eksplorasi jika informasi ini belum diperoleh selama pra-bedah.

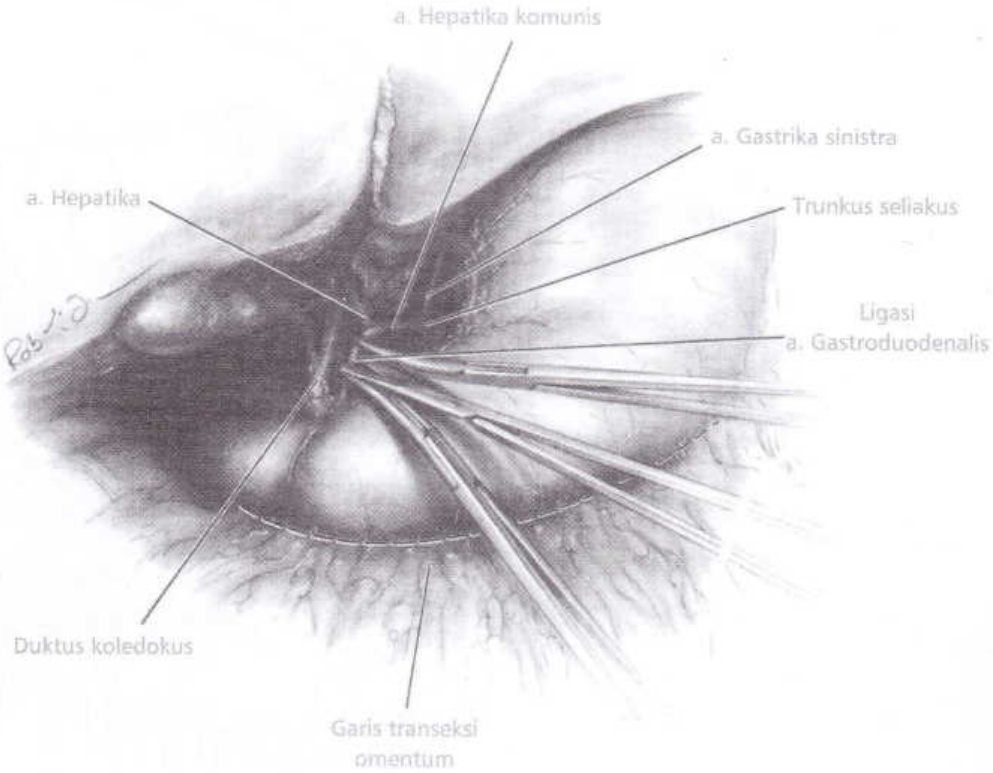

GAMBAR 101–3. Reseksi dimulai dengan cara mengeksplorasi area arteri gastroduodenalis tepat di sebelah superior arteri duodenalis. Di daerah ini, eksplorasi dilakukan secara cermat untuk mengidentifikasi sambungan antara arteri hepatika dengan arteri gastroduodenalis secara akurat. Ahli bedah harus memastikan bahwa tidak terdapat anatomi arterial yang abnormal di daerah ini (jika arteriogram pra-bedah belum dikerjakan). Arteri hepatika aberan dapat berjalan melalui area ini dan dapat menyebabkan iskemia hati jika terligasi. Jika anatomi arteri hepatika dan gastroduodenalis normal, arteri gastroduodenalis dapat diligasi ganda.

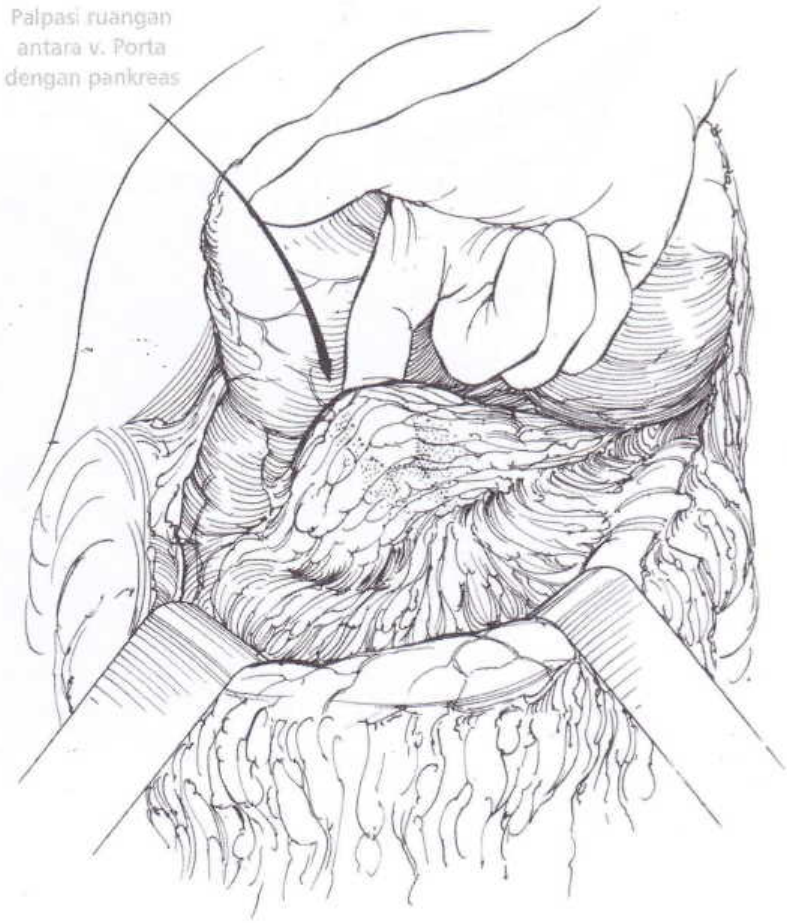

GAMBAR 101–4. Sebuah bidang dibentuk antara pankreas dengan vena porta tepat di bawah arteri gastroduodenalis yang diligasi. Pada tahap ini, vena porta berjalan di belakang pankreas untuk bersatu dengan vena lienalis dan mesenterika superior. Bidang antara pankreas dengan vena porta tidak mempunyai perlekatan vaskular. Dengan demikian, jari tangan dapat dimasukkan dari superior ke inferior sepanjang bidang ini untuk memastikan bahwa tumor tidak menginvasi vena porta. Jari tangan ahli bedah dapat diperlihatkan menonjol dari bawah tepi inferior pankreas secara langsung di sekitar vena mesenterika superior.

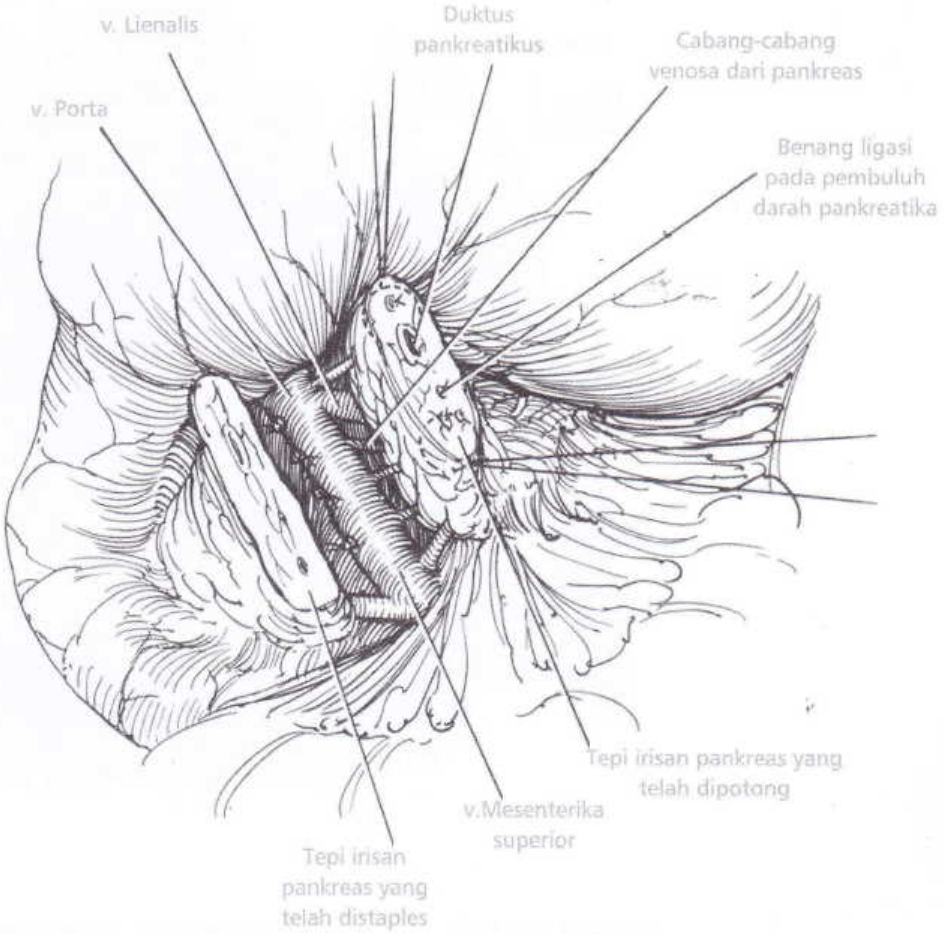

GAMBAR 101–5. Jika bidang ini dapat dibentuk tanpa kesulitan, pankreas dapat dipotong pada level ini. Pankreas dipotong dengan memasukkan alat stapler linear melintasi bagian proksimal pankreas untuk hemostasis pada spesimen. Mata pisau no. 15 digunakan untuk memotong pankreas, dan penembak staples dilepas. Titik-titik perdarahan biasanya terlihat dengan segera pada tepi superior dan inferior korpus pankreas, dan perdarahan sebaiknya dikontrol dengan ligasi benang silk 3–0. Sekalipun perdarahan tidak ditemukan di daerah ini, ligasi benang silk masih perlu dipasang untuk menjamin bahwa hemostasis tidak timbul di kemudian hari.

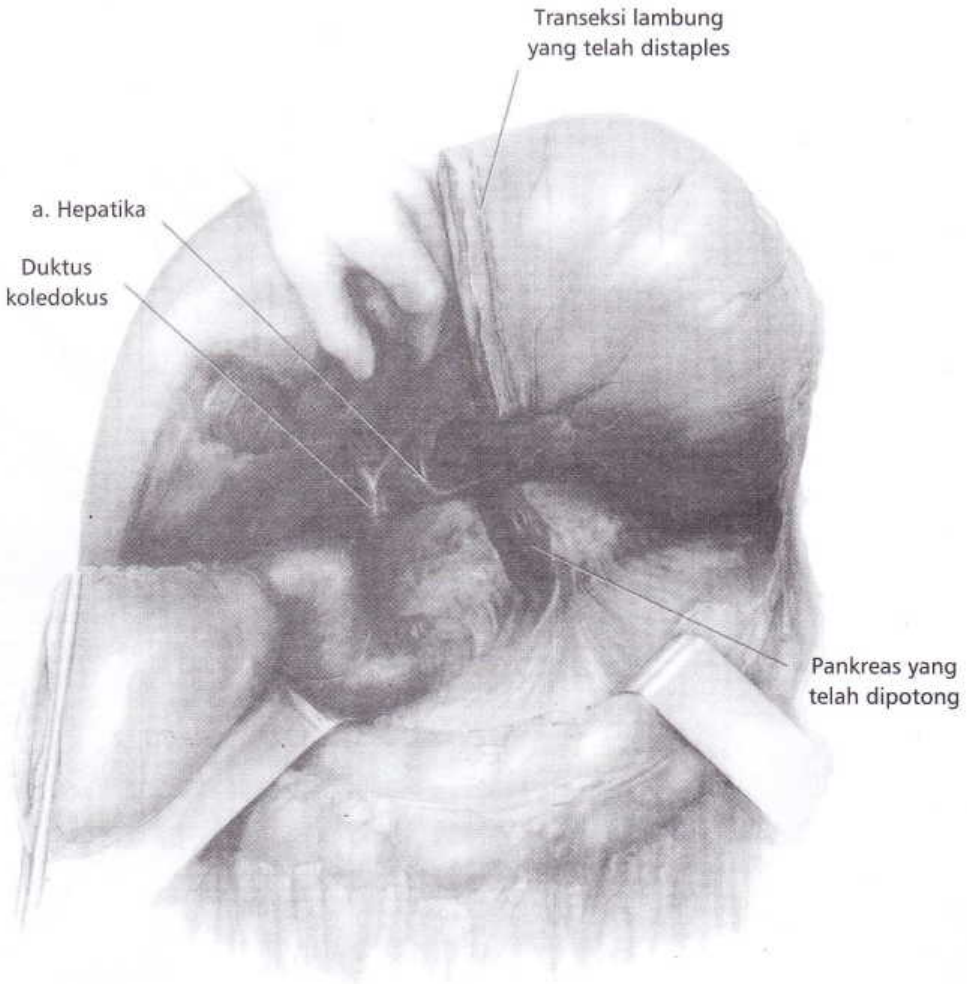

GAMBAR 101–6. Pada tahap ini, lambung dipotong. Hal ini dilakukan dengan meletakkan stapler linear 90 mm melintasi lambung pada tepi atas antrum. Staples ditinggal pada sisi proksimal lambung, dan klem usus yang besar diletakkan melintasi ujung antrum yang terbuka. Kurvatura minor lambung dan tepi atas duodenum dimobilisasi dengan diseksi tumpul, dan arteri hepatika dekstra dipotong di antara klem tonsil, dan diikat dengan benang silk 2–0. Teknik alternatif meliputi transeksi lambung tepat di sebelah proksimal pilorus untuk preservasi lambung, dan transeksi duodenum dengan suplai darahnya intak 3 cm sampai 4 cm melewati pilorus untuk menjamin preservasi pilorus. Selanjutnya duktus koledokus dilingkungi dengan klem right-angle, dan mata pisau No. 15 digunakan untuk menginsisi duktus. Klem bulldog kecil dipasang pada duktus koledokus proksimal untuk mencegah kebocoran empedu yang terus menerus ke dalam lapangan operasi selama prosedur yang tersisa. Kaput pankreas dan prosesus unsinatus dimobilisasi dengan lemah lembut dari vena porta dengan diseksi tumpul. Dapat ditemukan pembuluh darah kecil yang berjalan ke prosesus unsinatus untuk bermuara ke dalam vena porta, dan pembuluh darah ini sebaiknya diklip dan dipotong. Hal ini dilakukan dengan hati-hati sehingga hemoklip ini tidak terlepas secara kebetulan selama prosedur yang tersisa. Sebuah vena besar antara prosesus unsinatus dengan vena porta ditemukan pada sisi superior prosesus unsinatus dan pembuluh darah lainnya di antara prosesus unsinatus bercabang ke vena mesenterika superior. Pembuluh-pembuluh darah ini sebaiknya dikontrol dengan ligasi benang silk 2–0.

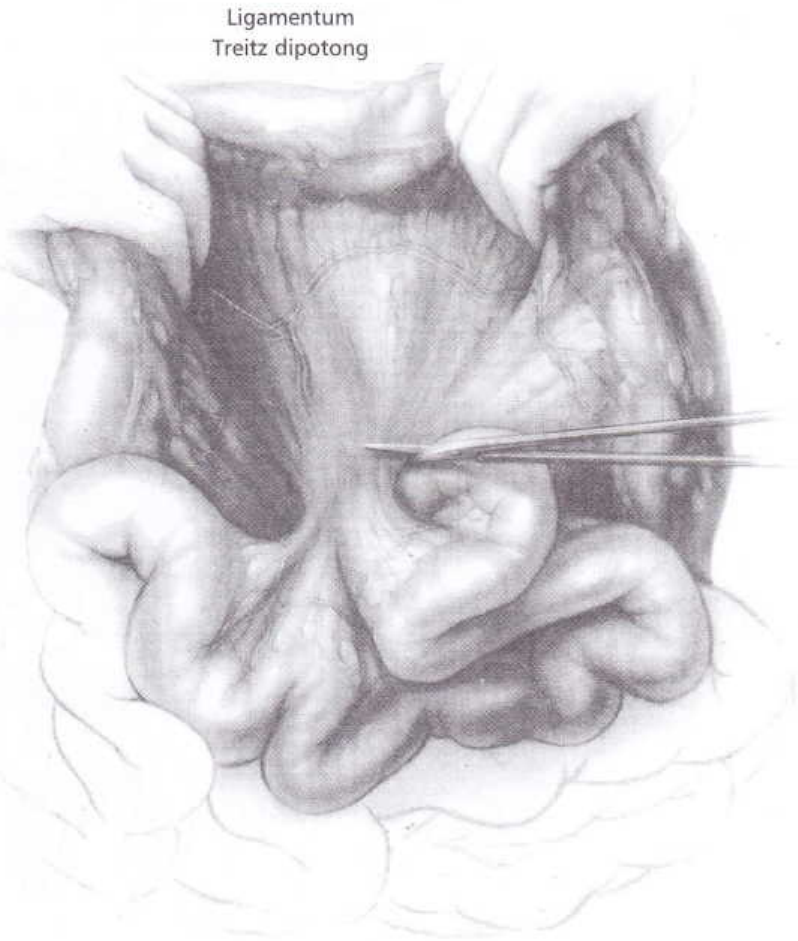

GAMBAR 101–7. LigamentumTreitz perlu dimobilisasi dengan menginsisi bidang avaskular antara bagian ketiga duodenum dengan aorta dari sisi kanan abdomen dan selanjutnya menginsisi perlekatan bagian ke empat duodenum pada ligamentum itu sendiri.

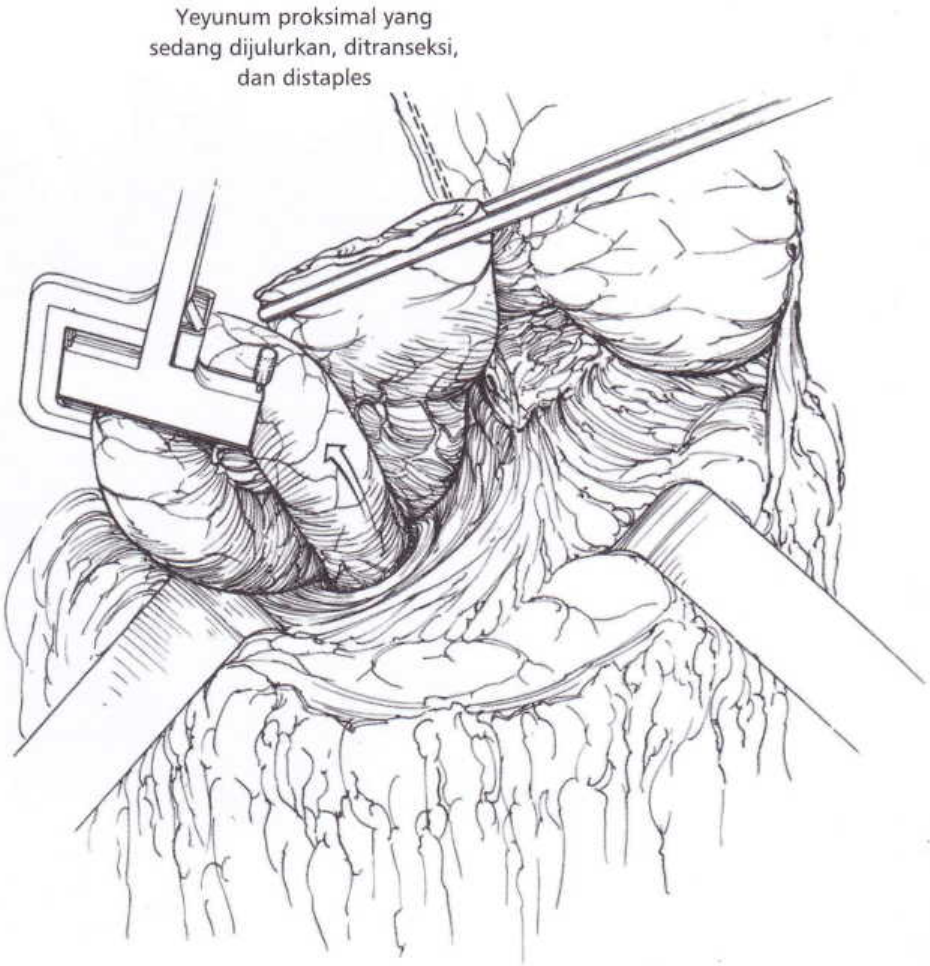

GAMBAR 101–8. Segera setelah duodenum dimobilisasi seluruh usus halus dapat diputar ke kuadran kanan atas di bawah pangkal mesenterika. Sambungan duodenoyeyunum dipotong dengan stapler linear. Pada tahap ini, seluruh spesimen hanya terhubungkan oleh prosesus unsinatus ke retroperitoneum dan mesenterium duodenum yang pendek. Mesenterium bagian ketiga dan keempat duodenum yang pendek ini di potong di antara klem Crile, yang diikat dengan ligasi benang silk 3–0.

GAMBAR 101–9

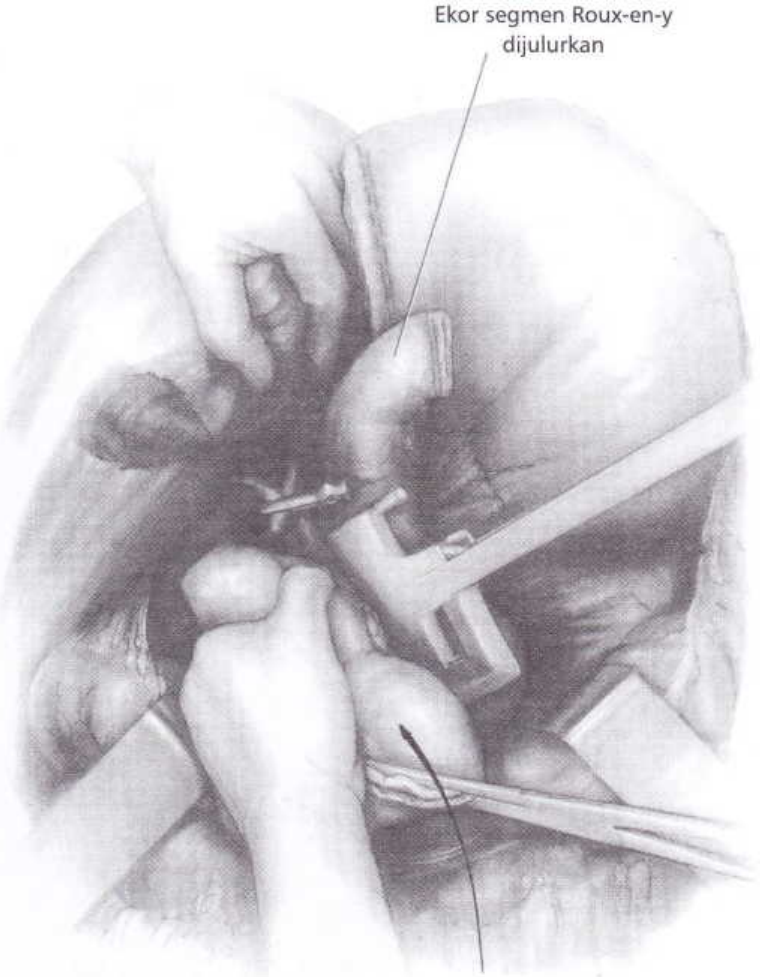

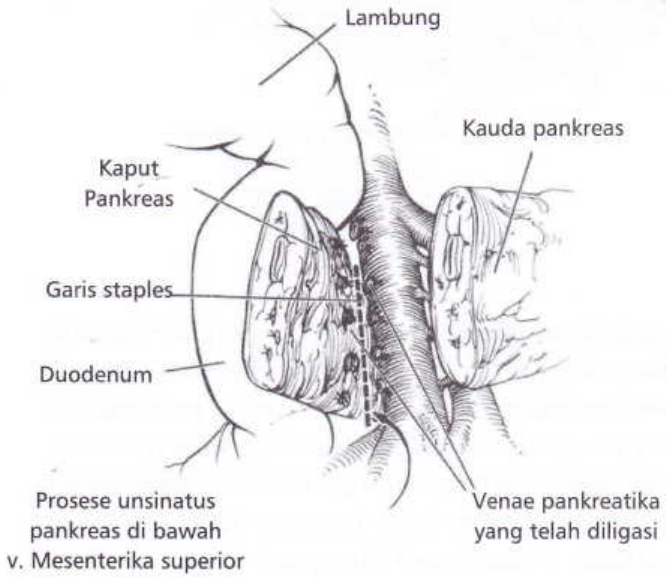

GAMBAR 101–10

GAMBAR 101–9 dan 101–10. Seluruh spesimen akhirnya hanya terhubungkan oleh prosesus unsinatus. Pada tahap ini, stapler linear 55 mm dapat digunakan dalam transeksi prosesus unsinatus dari retroperitoneum. Hal ini dilakukan ekstra hati-hati untuk memastikan bahwa baik arteri mesenterika superior maupun vena porta tidak tersambar ke dalam garis staples. Penembak staples dipasang dan ditembakkan, dan spesimen diangkat dari lapangan operasi. Garis staples pada retroperitoneum biasanya memerlukan ligasi benang silk 3–0 untuk mengontrol beberapa titik perdarahan.

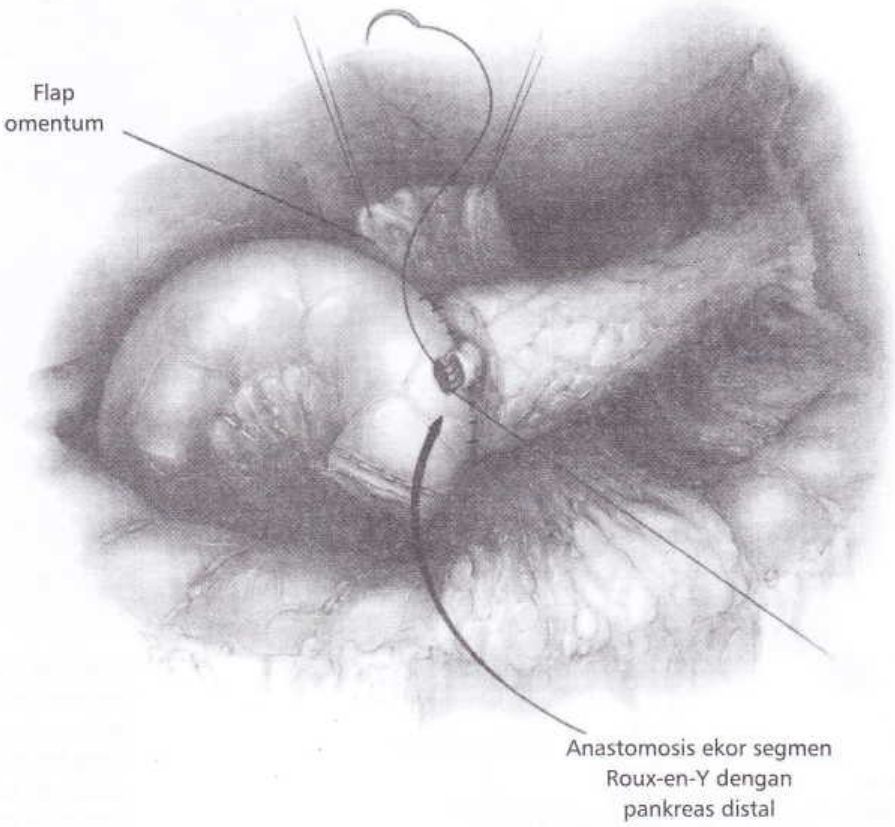

GAMBAR 101–11. Rekonstruksi dikerjakan dengan memutar ujung usus halus yang telah distaples ke kuadran kanan atas dan meletakkannya langsung di atas vena porta. Sebelum anastomosis pankreatikoyeyunum dibentuk, sepotong omentum mayor bersamaan vaskularnya dimobilisasi dari kolon transversum dan dibawa di sekitar vena porta untuk berada di bawah anastomosis pankreatik. Jika duktus pankreatika berukuran besar, anastomosis dilakukan dengan lapisan luar jahitan benang (PDS 4–0) antara serosa usus halus dengan kapsul pankreas dan lapisan dalam anastomosis mukosa-ke-mukosa. Bila duktus pankreatikus berukuran kecil (kurang dari 5 mm), klem tonsil diletakkan pada duktus pankreatikus, dan kauter berujung jarum digunakan untuk membuka duktus pankreatikus dan pankreas sekitar 2 cm.

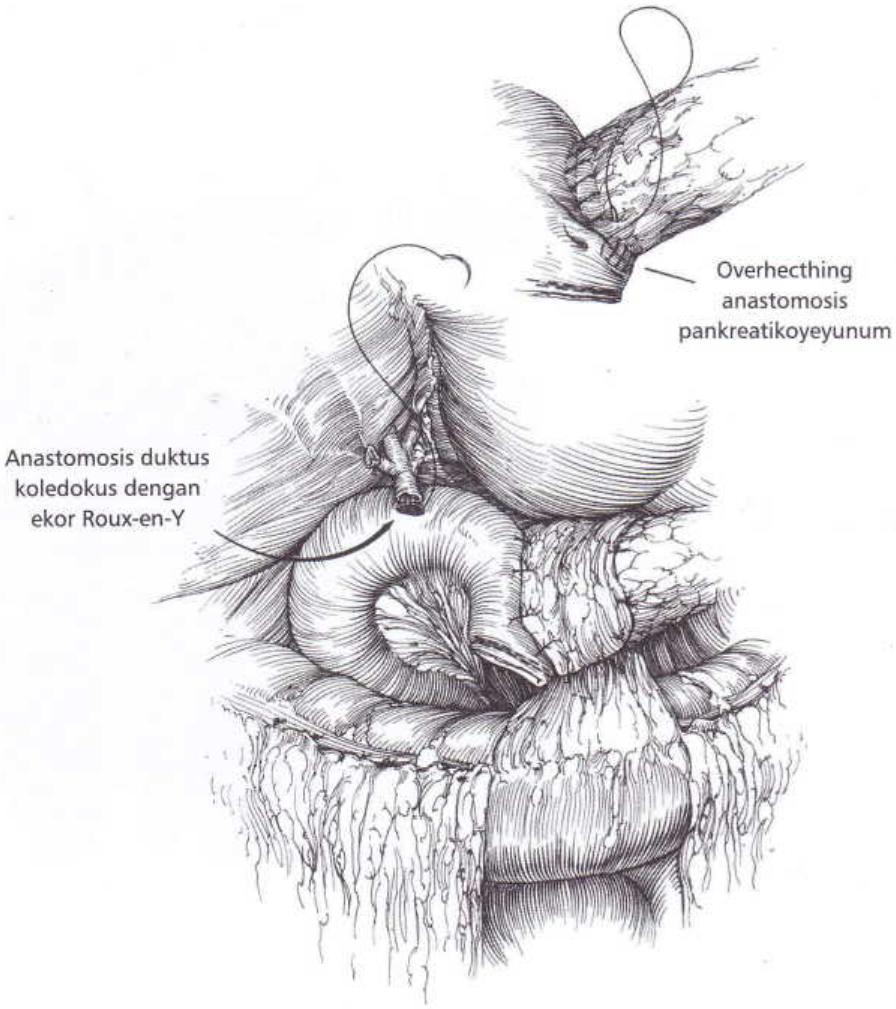

GAMBAR 101–12. Ujung duktus pankreatikus yang dispatulasi ini memungkinkan dilakukan anastomosis dua lapis antara usus halus dengan parenkim pankreas, termasuk tepi kecil duktus pankreatikus. Setelah anastomosis diselesaikan, "potongan" omentum digunakan untuk melengkapi pembungkus 360 derajat, yang ditutup rapat-rapat dengan jahitan benang silk 3–0. Stent tidak digunakan untuk anastomosis pankreas, apakah duktus pankreatikus mengalami dilatasi atau tidak.

GAMBAR 101–13. Anastomosis bilier dilakukan ujung-ke-samping antara yeyunum dengan duktus koledokus. Anastomosis bilier ini adalah anastomosis satu lapis dengan benang PDS 4–0. Benang absorbable digunakan di sini untuk memungkinkan pemasangan simpul di sisi dalam duktus biliverus agar secara teknik mudah. Tidak digunakan stent pada anastomosis biliar.

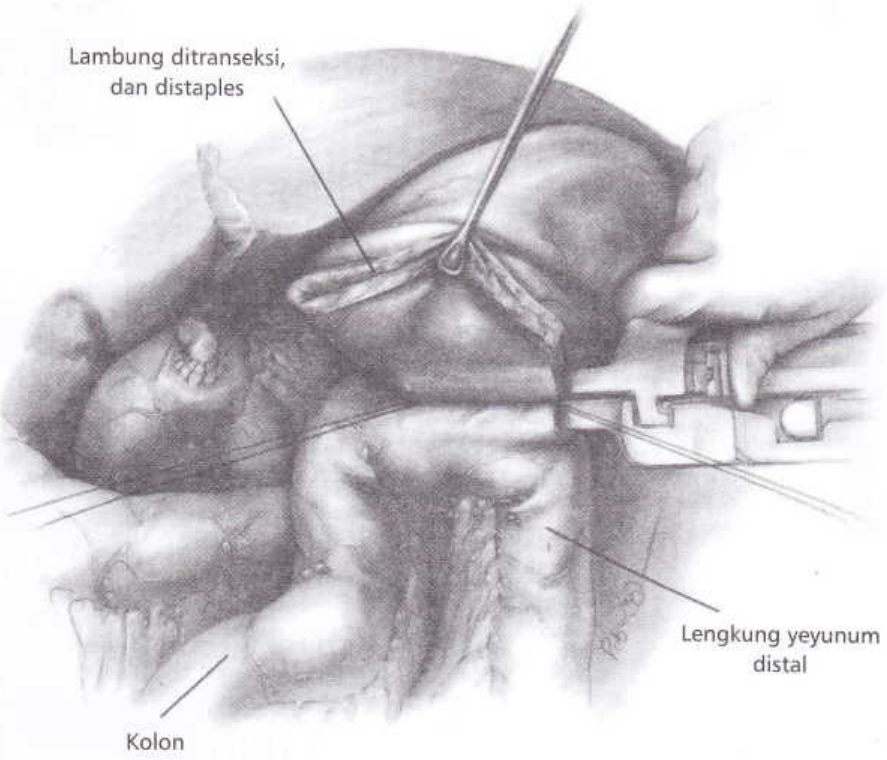

GAMBAR 101–14. Gastroyeyunostomi dibentuk dari sisi kiri abdomen dalam bentuk antekolik atau retrokolik dengan sisi bawah lambung. Hal ini dilakukan dengan pemotong linear dan alat stapler linear. Beberapa drain pengisap sistem tertutup diletakkan dalam abdomen di bawah anastomosis pankreatik dan biliar.

102

Pankreatikoduodenektomi dengan Preservasi Pilorus

ONYE E. AKWARI, M.D.

Pankreatikoduodenektomi dengan preservasi pilorus mengombinasikan konsep Whipple reseksi *en blok*, bilamana dapat diaplikasikan, dengan preservasi reservoir lambung yang intak. Alasan anjuran prosedur ini adalah lambung yang intak akan meniadakan komplikasi penurunan reservoir lambung dan memperbaiki status nutrisi penderita. Lebih lanjut, diperkirakan bahwa modifikasi ini akan menurunkan insiden ulserasi yeyunum, perforasi, dan refluks empedu paska-bedah.

Meskipun tomografi komputerisasi, arteriografi viseral, endoskopi, termasuk kolangiopankreatikografi dan, baru-baru ini, laparoskopi, telah banyak memperbaiki evaluasi pra-bedah penderita yang merupakan kandidat yang potensial untuk menjalani pankreatikoduodenektomi, namun penilaian intra-operasi masih merupakan tahap diagnostik akhir yang penting. Karena kelainan makroskopik masih terlewatkan pada hingga 10 persen penderita yang datang untuk menjalani operasi dengan harapan mendapatkan reseksi kuratif yang berdasarkan penetapan stadium klinik, evaluasi intra-operasi yang cermat harus dilakukan sebelum reseksi radikal dilakukan. Pertama kali, metastasis jauh makroskopik ke hati, omentum, lapisan peritoneum, dan kelenjar limfe peri-aorta harus dikesampingkan. Tiga kelompok kelenjar limfe yang rutin diperiksa secara cermat, yaitu: (1) kelenjar limfe di sepanjang arteri seliaka dan arteri gastrika; (2) kelenjar limfe pada ligamentum hepatoduodenalis dan arteri hepatika, duktus biliverus, dan vena porta di sekitarnya; dan (3) kelenjar limfe yang berjalan bersamaan arteri pankreatikoduodenalis inferior, pembuluh darah mesenterika superior, dan pembuluh darah di daerah ligamentum Treitz. Penyebaran ke aksis seliaka, pembuluh darah mesenterika superior, atau kelenjar limfe di daerah ligamentum Treitz mengindikasikan bahwa tumor telah menyebar melewati batas-batas reseksi. Kelenjar limfe yang mengandung tumor di ligamentum hepatoduodenalis dan sebelah distal sepanjang arteri gastroduodenalis dapat dicakupkan dalam diseksi *en blok*, sehingga lesi masih dapat direseksi. Fleksura hepatika dari kolon harus dimobilisasi secara luas, dan duodenum dikocherisasi dengan maksud untuk dapat melakukan evaluasi yang diperlukan pada kuadran kanan atas.

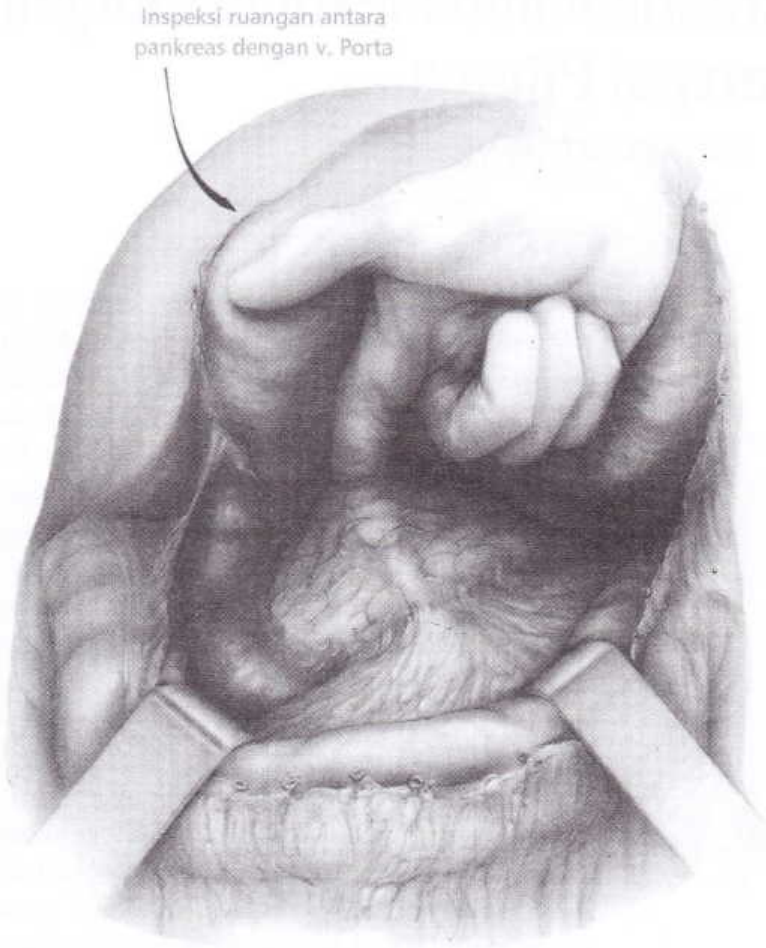

GAMBAR 102–1. Mengilustrasikan tahap akhir yang penting untuk memastikan bahwa vena mesenterika superior dan vena porta bebas dari tumor sebelum pankreatikoduodenalis dikerjakan. Kolum pankreas dielevasi secara cermat dari permukaan anterior vena porta dan memperlihatkan vena porta bebas dari invasi di sebelah superior. Perolehan jalur masuk dalam cara ini, yaitu dengan manipulasi manual antara jari tangan di kolum pankreas dan jari tangan yang diarahkan ke posterior di belakang pankreas melalui bantalan duodenum yang dikocherisasi, menjamin bahwa invasi sisi lateral vena porta tidak terlewatkan.

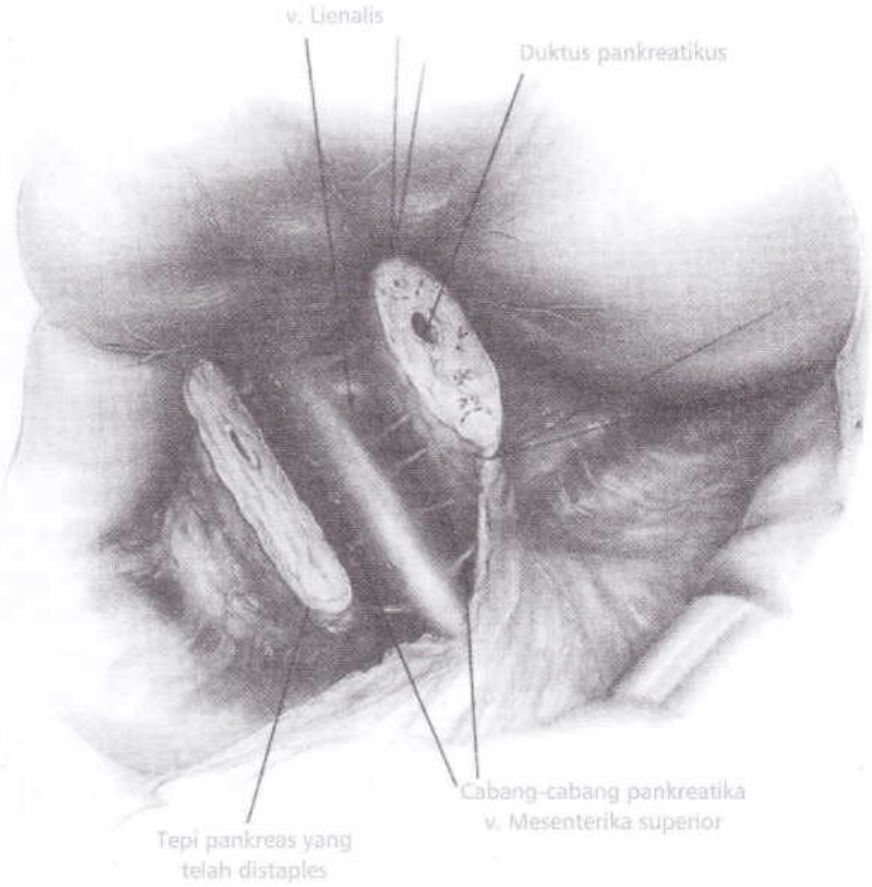

GAMBAR 102–2. Batas reseksi pankreatikoduodenektomi dengan preservasi pilorus adalah identik dengan batas reseksi dari operasi Whipple standar kecuali untuk pemotongan duodenum proksimal, yang mempreservasikan kontinuitas dengan pilorus dan lambung yang intak.

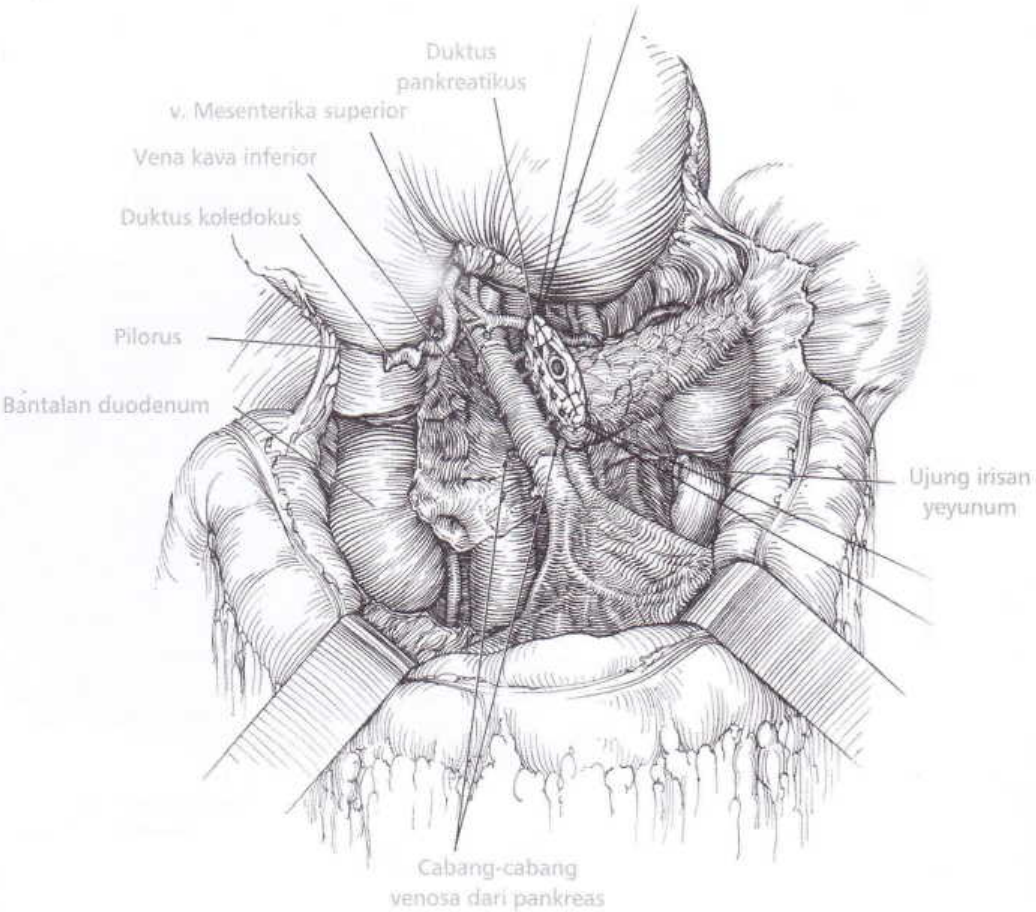

GAMBAR 102–3. Metode-metode penatalaksanaan sisa pankreatik mencakup: (1) anastomosis duktus pankreatikus di sekeliling stent yang dipasang melalui dinding samping yeyunum dan (2) pankreatikoyeyunostomi ujung-ke-samping dua lapis. Pankreatikoyeyunostomi "dunking" atau intususeptif, dimana ujung pankreas disisipkan ke dalam ujung yeyunum yang terbuka, lebih disukai. Hal ini mungkin merupakan pilihan yang termudah bilamana kelenjar pankreas teraba lunak dan duktus mempunyai ukuran yang normal. Bagaimanapun, tindakan ini harus dilakukan secara cermat tidak merusak duktus selama penjahitan pankreas. Pankreatikogastrostomi, oklusi duktus pankreatikus dengan bahan yang dapat menjadi keras, dan ligasi duktus pernah dianjurkan.

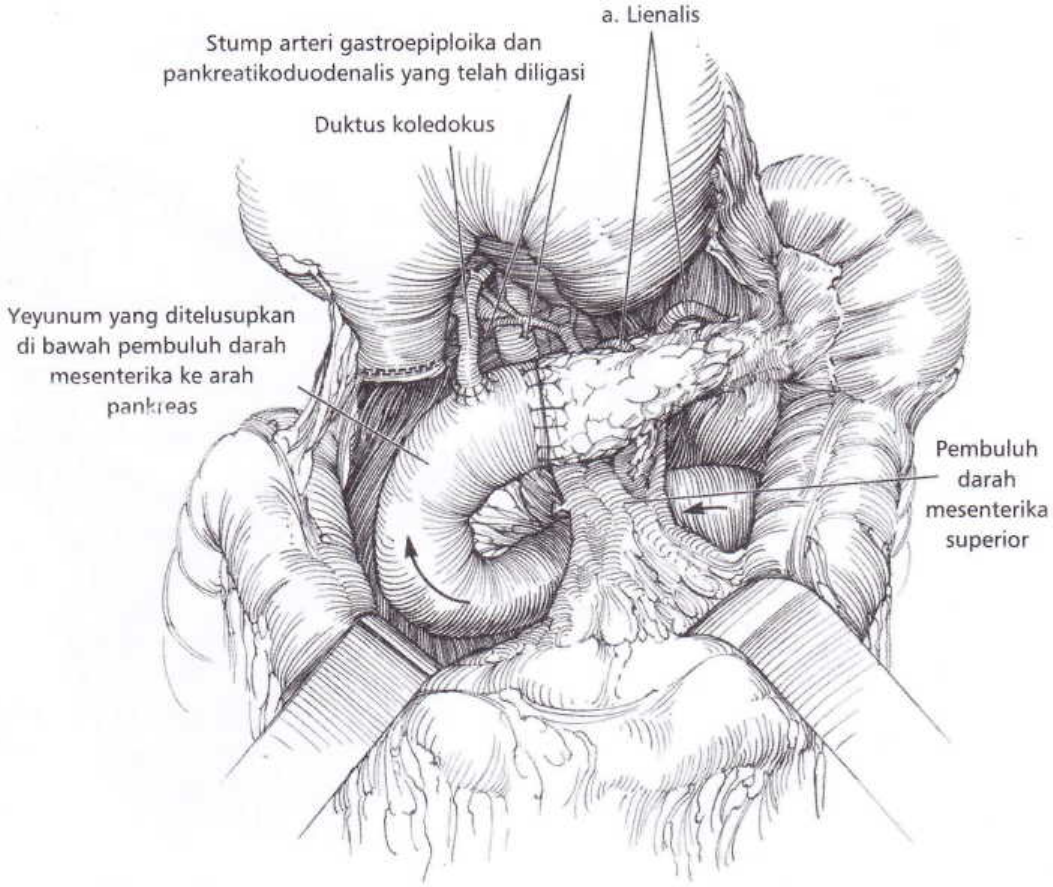

GAMBAR 102–4. Sebagian besar ahli bedah menjamin kontinuitas bilier-intestinalis dengan koledokoyeyunostomi ujung-ke-samping. Anastomosis samping-ke-samping mungkin lebih disukai pada penderita dimana duktus koledokus mempunyai ukuran yang normal, sebagaimana yang sering dijumpai pada kasus tanpa ikterus obstruktif.

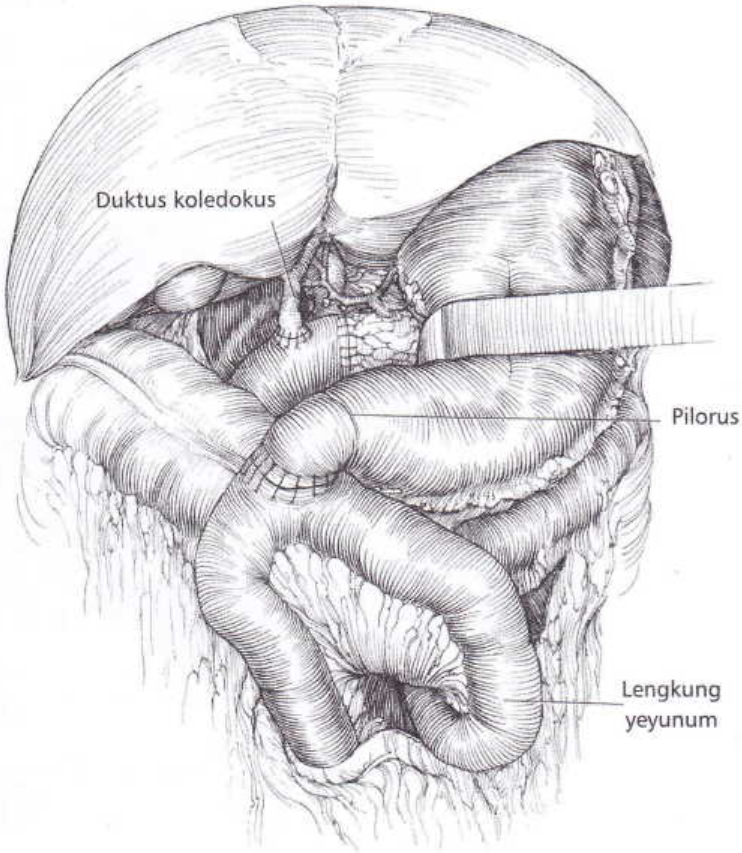

GAMBAR 102–5. Telah digunakan dua teknik untuk duodenoyeyunostomi. Pertama, yang dilaporkan oleh Traverso dan Longmire, terdiri atas anastomosis ujung-ke-samping segmen duodenum dengan lengkung yeyunum yang dijulurkan ke sebelah dorsal pembuluh mesenterika pada bantalan duodenum yang telah direseksi. Tipe kedua duodenoyeyunostomi, yang pertama kali dilakukan oleh Watson, terdiri atas anastomosis ujung-ke-ujung. Watson meligasi duktus pankreatikus dan melakukan kolesistoyeyunostomi di sebelah distal duodenoyeyunostomi. Duodenoyeyunostomi ujung-ke-ujung dilakukan kombinasi dengan oklusi duktus pankreatikus, pankreatikogastrostomi, dan pankreatikogastrostomi dengan koledokoyeyunostomi Roux-en-Y.

Yang diilustrasikan dalam gambar ini adalah duodenoyeyunostomi ujung-ke-samping yang dilakukan dengan lengkung yeyunum antekolik setelah sisa pankreatik dan duktus koledokus dianastomosiskan secara berurutan ke dalam segmen yeyunum proksimal yang dibawa melalui bantalan duodenum yang telah direseksi.

BAGIAN XI

Lien

103

Splenektomi, termasuk Elektif dan Traumatik

J. DIRK IGLEHART, M.D.
ONYE E. AKWARI, M.D.

Splenektomi elektif diindikasikan untuk terapi berbagai jenis kelainan jinak dan ganas dari sistem hematopoeitik dan limfatik. Dua indikasi splenektomi yang paling sering adalah penyakit Hodkin dan purpura tromositopenik imun (immune thrombocytopenic purpura/ITP). Bagaimanapun, sejumlah besar kelainan yang mungkin membaik dengan splenektomi beraneka ragam dan meliputi kelainan primer lien, destruksi imun elemen darah yang terbentuk, destruksi non-imun elemen darah yang terbentuk, dan keganasan hematopoietik. Catatan khusus dibuat tentang penyakit Hodgkin bilamana pengangkatan lien menyertai laparotomi penentuan stadium. Pada prosedur ini, operasi mencakup biopsi hati dan biopsi sistemik area abdomen yang berisi kelenjar limfe yang membesar.

Splenektomi traumatik dilakukan pada kerusakan lien yang menyebabkan perdarahan intra-abdomen. Prosedur ini mengikuti garis besar splenektomi elektif dan dikombinasikan dengan repair trauma lainnya seperti yang diindikasikan pada saat laparotomi darurat.

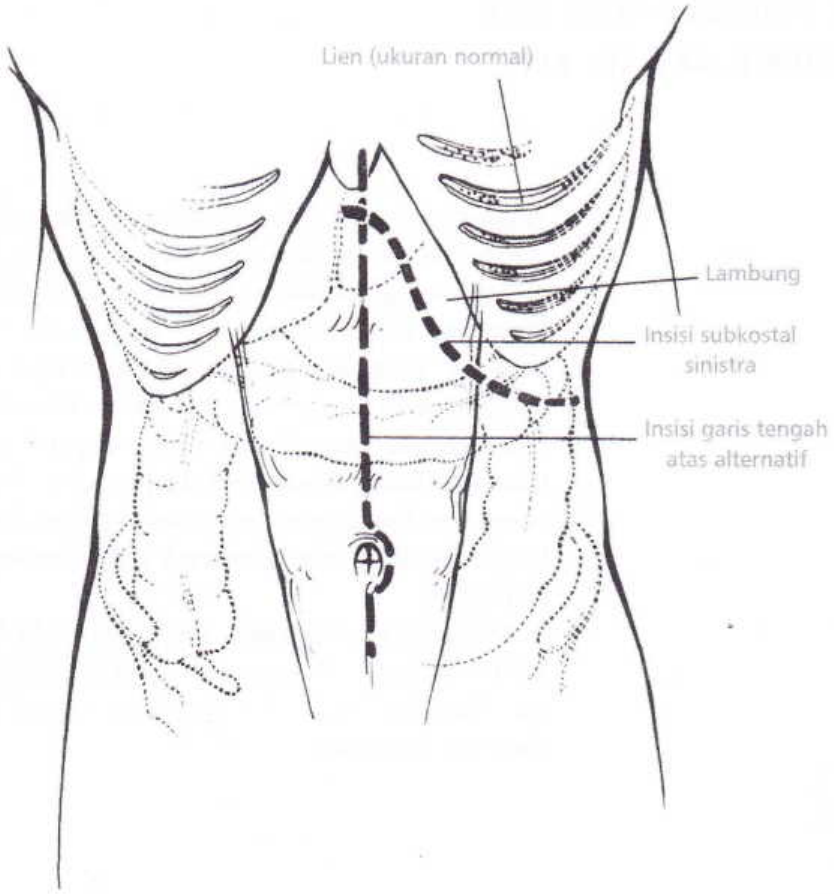

GAMBAR 103–1. Splenektomi dilakukan dengan penderita diletakkan dalam posisi terlentang. Paparan lien, yang terletak di sebelah dalam dan di bawah kerangka kosta sinistra, dipermudah dengan meletakkan penderita dalam posisi agak anti-Trendelenburg dan memiringkan sisi kanan meja operasi. Ahli bedah biasanya berdiri pada sisi kanan meja operasi. Pipa nasogsatrik, yang dipasang ke dalam lambung setelah intubasi pada kasus elektif, dapat digunakan untuk mendekompresi lambung dan membantu paparan. Pada splenektomi darurat untuk trauma, pemasangan pipa nasogastrikus dapat dilakukan sebelum intubasi untuk mengosongkan lambung. Juga pada kasus trauma, preparasi dan draping seluruh abdomen dan dada memungkinkan jalur masuk ke semua struktur organ yang terkena trauma jika diperlukan.

Untuk splenektomi elektif bilamana lien berukuran normal atau membesar moderate, insisi subkostal sinistra memberikan paparan yang memuaskan pada lipatan peritoneum lateral di sepanjang sisi kiri lien dan kutub inferior serta perlekatannya pada fleksura lienalis dari kolon. Pada penderita dengan splenomegali yang masif (dimana kutub bawah meluas ke bawah sampai pelvis), pada kasus trauma abdomen, atau pada kasus dimana splenektomi disertai dengan prosedur intra-abdomen lainnya seperti laparotomi penentuan stadium untuk penyakit Hodgkin, paling baik digunakan insisi garis tengah yang panjang.

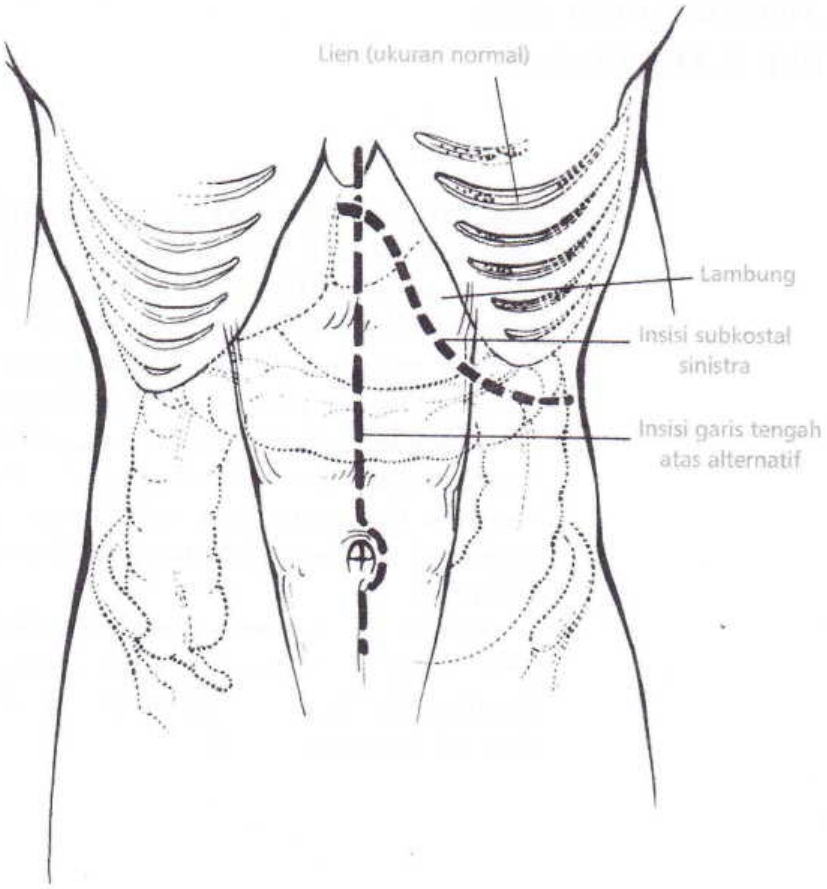

GAMBAR 103–1. Splenektomi dilakukan dengan penderita diletakkan dalam posisi terlentang. Paparan lien, yang terletak di sebelah dalam dan di bawah kerangka kosta sinistra, dipermudah dengan meletakkan penderita dalam posisi agak anti-Trendelenburg dan memiringkan sisi kanan meja operasi. Ahli bedah biasanya berdiri pada sisi kanan meja operasi. Pipa nasogsatrik, yang dipasang ke dalam lambung setelah intubasi pada kasus elektif, dapat digunakan untuk mendekompresi lambung dan membantu paparan. Pada splenektomi darurat untuk trauma, pemasangan pipa nasogastrikus dapat dilakukan sebelum intubasi untuk mengosongkan lambung. Juga pada kasus trauma, preparasi dan draping seluruh abdomen dan dada memungkinkan jalur masuk ke semua struktur organ yang terkena trauma jika diperlukan.

Untuk splenektomi elektif bilamana lien berukuran normal atau membesar moderate, insisi subkostal sinistra memberikan paparan yang memuaskan pada lipatan peritoneum lateral di sepanjang sisi kiri lien dan kutub inferior serta perlekatannya pada fleksura lienalis dari kolon. Pada penderita dengan splenomegali yang masif (dimana kutub bawah meluas ke bawah sampai pelvis), pada kasus trauma abdomen, atau pada kasus dimana splenektomi disertai dengan prosedur intra-abdomen lainnya seperti laparotomi penentuan stadium untuk penyakit Hodgkin, paling baik digunakan insisi garis tengah yang panjang.

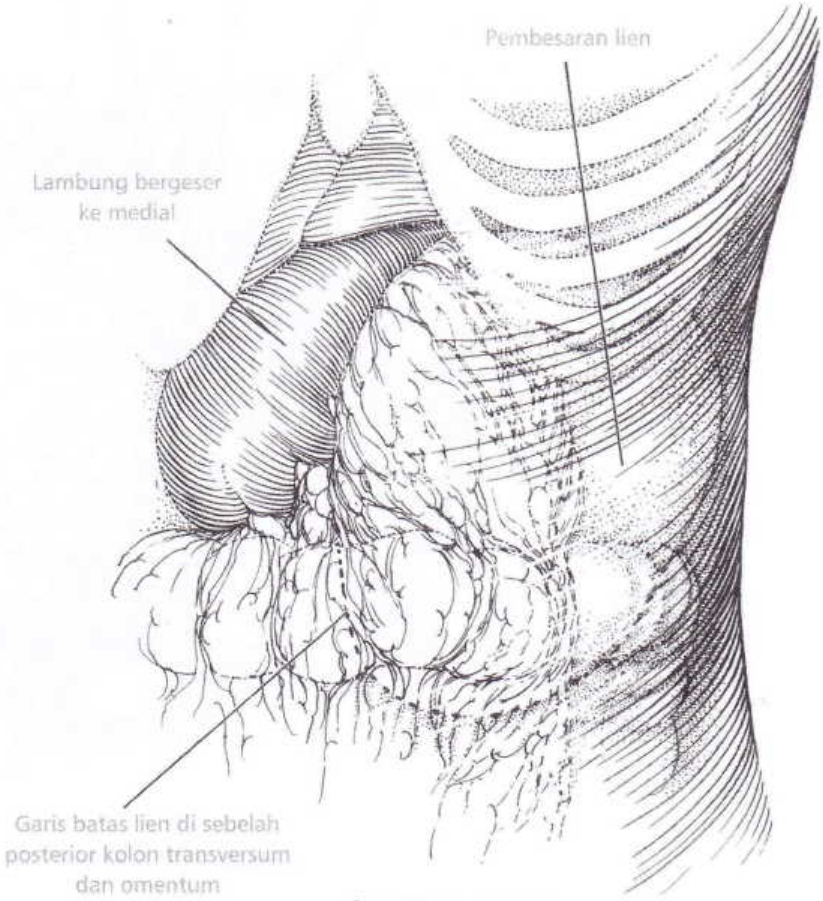

GAMBAR 103–2

GAMBAR 103–2 dan 103–3. Normalnya, lien berada di sebelah kiri lambung dan di atas fleksura lienalis dari kolon. Pada kasus dimana lien membesar secara masif, kutub bawah lien meluas ke bawah di bawah kolon transversum dan meregangkan perlekatan fleksura lienalis. Pada keadaan ini, tepi medial dan anterior lien meluas di sekitar dinding anterior lambung yang menutupi pandangan pembuluh darah gastrika brevis, yang terletak antara tepi atas lien dan sisi atas kurvatura mayor lambung.

Meskipun insisi torakoabdominalis dianjurkan oleh beberapa ahli bedah pada kasus splenomegali yang masif, kami tidak menyukai pendekatan ini. Perluasan insisi melintasi arkus kosta menambah morbiditas dan tidak diperlukan karena, pada umumnya, bilamana lien membesar secara masif, hilus lienalis bergeser ke arah inferior, yang menyebabkan jalur masuk yang terasa lebih mudah secara palsu.

Ilustrasi lanjutan pada halaman berikut

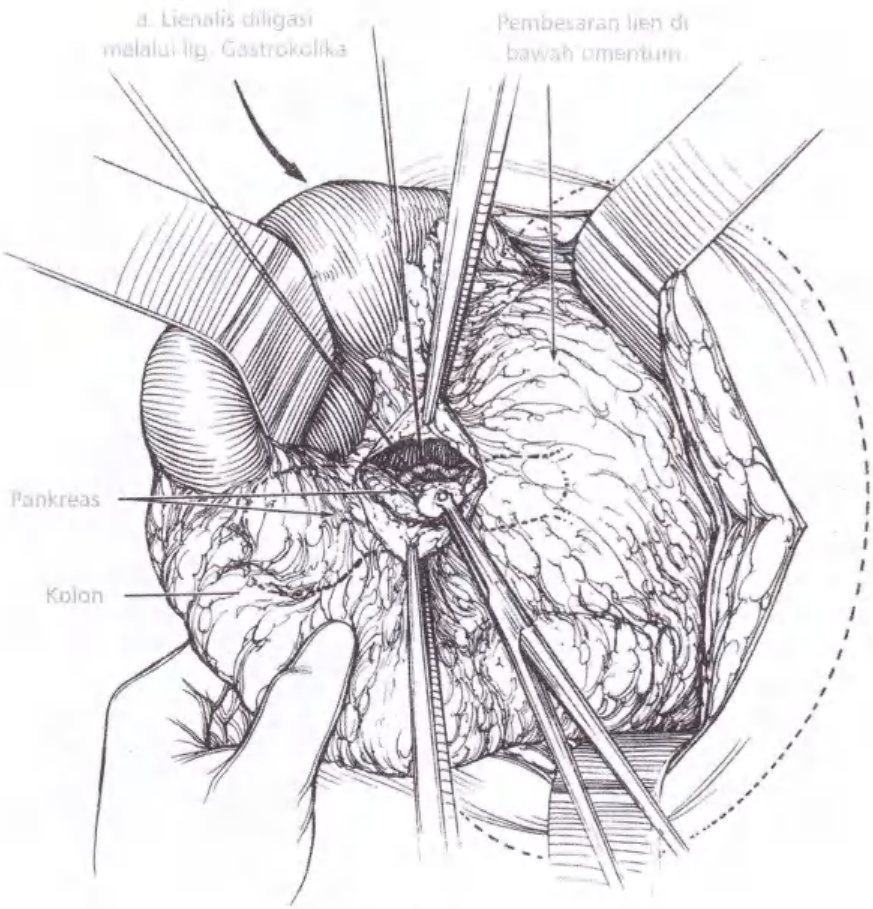

GAMBAR 103–3

GAMBAR 103–4 dan 103–5. Mobilisasi total lien memegang peranan penting untuk memudahkan ligasi suplai vaskularnya lebih lanjut. Hal ini benar-benar dirasakan terutama pada splenomegali yang masif, dimana arteri dan vena lienalis mengalami hipertrofi berat dan menyalurkan sejumlah besar darah. Apresiasi perlekatan lien yang relatif non-vaskular diperlukan untuk mobilisasi awal. Meskipun perlekatan ini dikenal sebagai "ligamentum," perlekatan pada kenyataannya merupakan lipatan peritoneum parietalis seraya perlekatan berjalan ke atas dan di sekitar lien untuk bersatu dengan kapsul lien. Tiga lipatan diinsisi untuk memungkinkan mobilisasi lien dan mesenterium vaskularnya, yaitu: (1) splenofrenika; (2) splenorenalis, yang sebenarnya merupakan lipatan peritoneum posterolateral; dan (3) splenokolika, yang merupakan kelanjutan dari fleksura lienalis dari kolon.

Dengan lien dalam posisi anatomiknya yang benar, perlekatan pada fleksura lienalis dari kolon (ligamentum splenokolika) dipotong dengan cara menginsisi lipatan peritoneum dari fleksura lienalis kolon dan menelusurkan jari tangan di belakang jaringan yang berjalan antara pole inferior lien dan bagian superior kolon. Hal ini memungkinkan retraksi kolon menjauhi lien. Sebaiknya jaringan ini dipotong di antara satu atau dua ligasi, terutama pada kasus hipertensi porta, splenomegali yang masif, atau

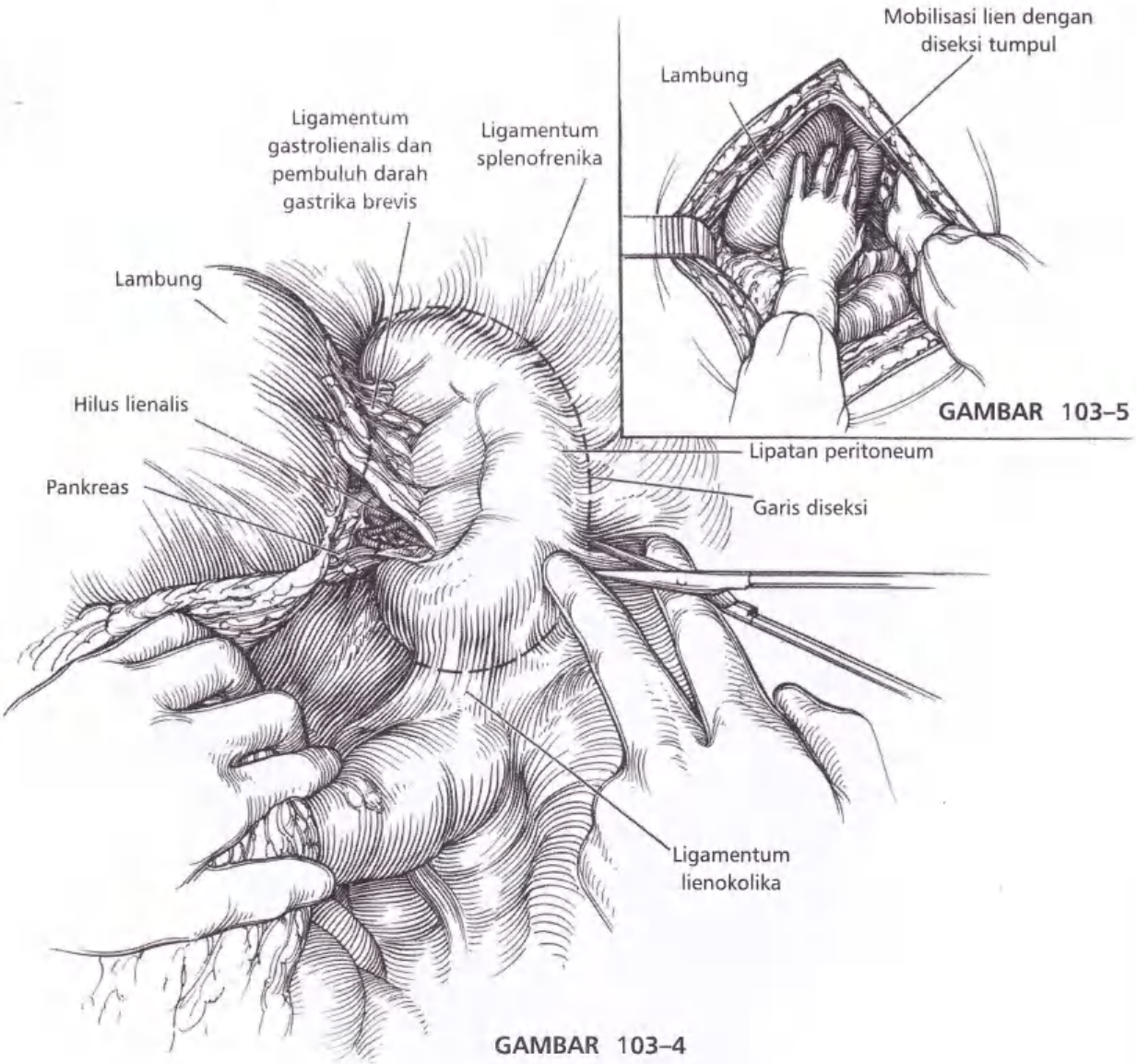

GAMBAR 103–5

GAMBAR 103–4

bilamana koagulopati ditemukan. Pada tahap ini, mungkin perlu memotong cabang-cabang arteri lienalis, yang berjalan dalam mesenterium vaskularnya dan menuju ke pole bawah lien. Bagaimanapun, pembuluh darah ini merupakan satu-satunya pembuluh darah pada hilus yang sebaiknya dipotong sebelum mobilisasi lien total.

Dengan cara defek dibentuk pada lipatan peritoneal lateral, lipatan splenorenalis (peritoneum lateral) diinsisi. Insisi pada jaringan ini diperluas ke superior dengan diseksi tumpul di belakang lipatan peritoneum di dekat lien dan peritoneum yang terangkat dipotong secara tajam dengan gunting atau elektrokauter. Dengan tangan di sekeliling lien dan di bawah mesenteriumnya, organ ini diretraksi perlahan-lahan ke inferior dan medial ke dalam luka operasi. Tindakan ini menempatkan ligamentum yang terakhir, yaitu lipatan splenofrenika, dalam posisi teregang dan memungkinkan memotong jaringan avaskular ini. Hal ini perlu dikerjakan secara cermat agar tidak memotong pembuluh darah gastrika brevis superior terlalu cepat. Bagaimanapun, sebagian besar pembuluh darah gastrika brevis superior dapat dijepit dengan menggunakan klem right-angle dan dipotong untuk dapat memobilisasi lien secara keseluruhan.

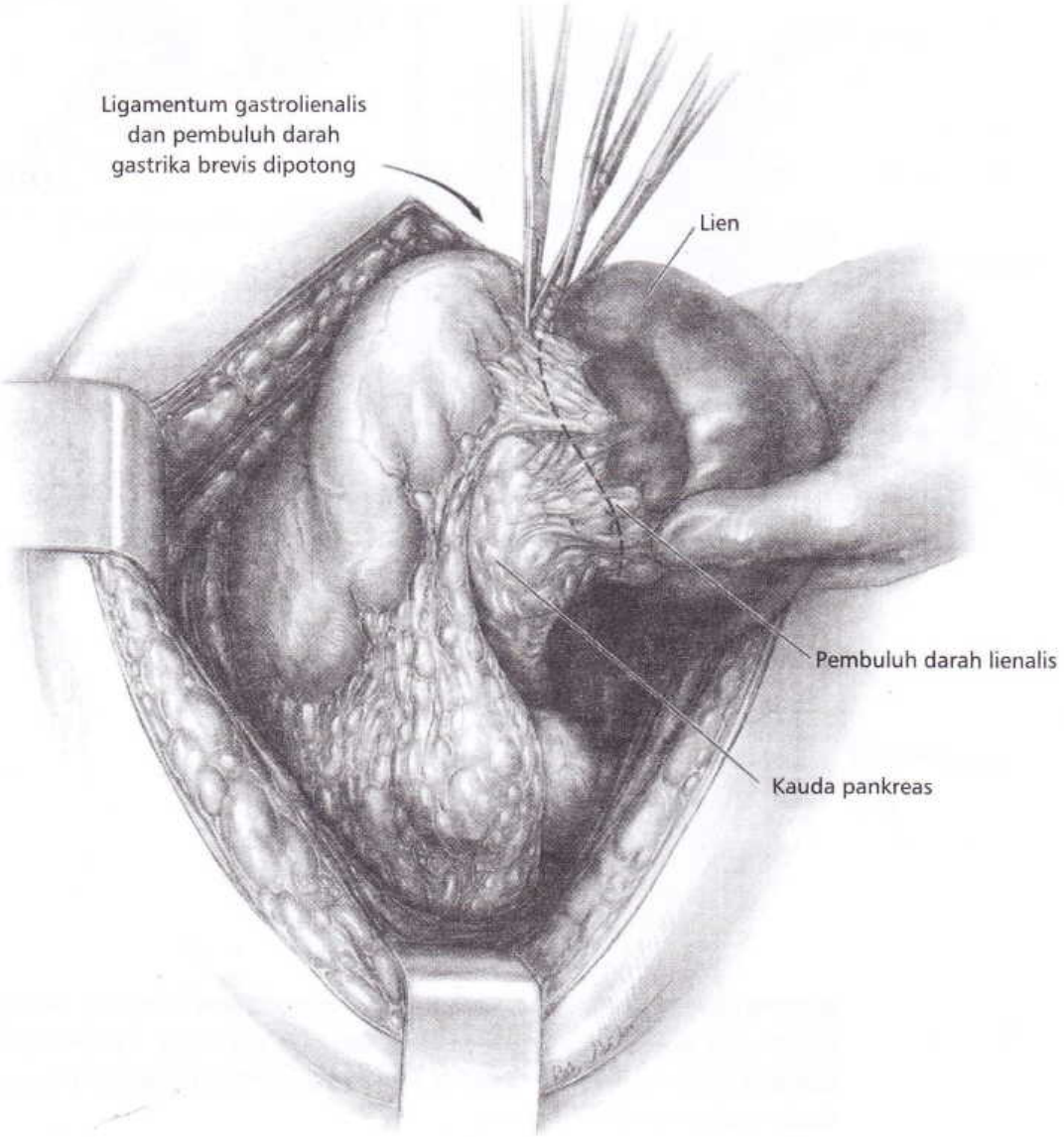

GAMBAR 103–6. *Lihat penjelasan di halaman selanjutnya.*

GAMBAR 103–6. Pada tahap ini, lien dapat dikeluarkan ke dinding abdomen. Jika terdapat perdarahan selama diseksi selanjutnya, tangan ahli bedah dapat mengontrol perdarahan dengan mudah seraya mengisolasi dan mengontrol pembuluh yang mengalami perdarahan. Perhatian dikembalikan pertama kali ke pembuluh darah gastrika brevis dalam mesenterium antara lambung dengan lien. Diseksi dipermudah dengan insisi yang cermat penutup peritoneum pada sisi anterior mesenterium ini. Pembuluh darah gastrika brevis, yang berjumlah dua atau tiga, dipotong berurutan di antara ikatan benang silk. Pembuluh darah ini merupakan struktur yang rapuh dan mudah robek selama mobilisasi lien. Kurvatura mayor lambung perlu diinspeksi secara cermat, dan titik-titik perdarahan dikontrol dengan ligasi benang figure-of-eight.

Tahap akhir splenektomi adalah ligasi dan pemotongan pembuluh darah arterial dan venosa lienalis yang terletak di sebelah inferior pembuluh darah gastrika brevis. Arteri lienalis berjalan berdekatan dengan tepi superior pankreas, dan vena lienalis terletak di sebelah posterior dan di belakang pankreas. Pemotongan pembuluh-pembuluh darah ini diselesaikan dengan lien di bawa ke luar ke insisi abdomen atau, pada lien yang masif, pada dinding abdomen. Sebaiknya masing-masing pembuluh darah ini diligasi berdekatan dengan lien secara terpisah, dengan demikian mengurangi kemungkinan kerusakan kauda pankreas. Pemasangan klem seluruh hilus di dalam rahang satu instrumen sebaiknya dihindari. Cabang-cabang arterial dan venosa dapat dipotong di antara klem right-angle atau klem tonsil serta diligasi dengan ikatan benang tunggal silk 2-0. Jika lien membesar, ligasi cabang arterial perlu diperkuat dengan ligasi tambahan. Begitu juga, jika splenektomi dilakukan untuk penyakit Hodgkin's, hemoklip logam besar dapat dipasang pada ujung-ujung pembuluh darah yang diligasi sebagai marker level distal untuk ahli onkologi radiasi.

Bila splenektomi dikerjakan untuk splenomegali yang masif, terutama jika terdapat perlekatan di sekitar lien, arteri lienalis dapat diligasi *in situ* seraya arteri berjalan di sepanjang sisi superior pankreas. Arteri lienalis didekati dengan memotong omentum gastrokolika pada kurvatura mayor lambung hingga jarak beberapa sentimeter. Hal ini memungkinkan jalur masuk ke bursa omentalis dan ke peritoneum posterior yang melapisi pankreas dan arteri lienalis. Arteri diligasi berurutan, dengan ligasi benang silk 1-0 yang diikatkan perlahan-lahan di sekeliling pembuluh darah untuk oklusi aliran darah.

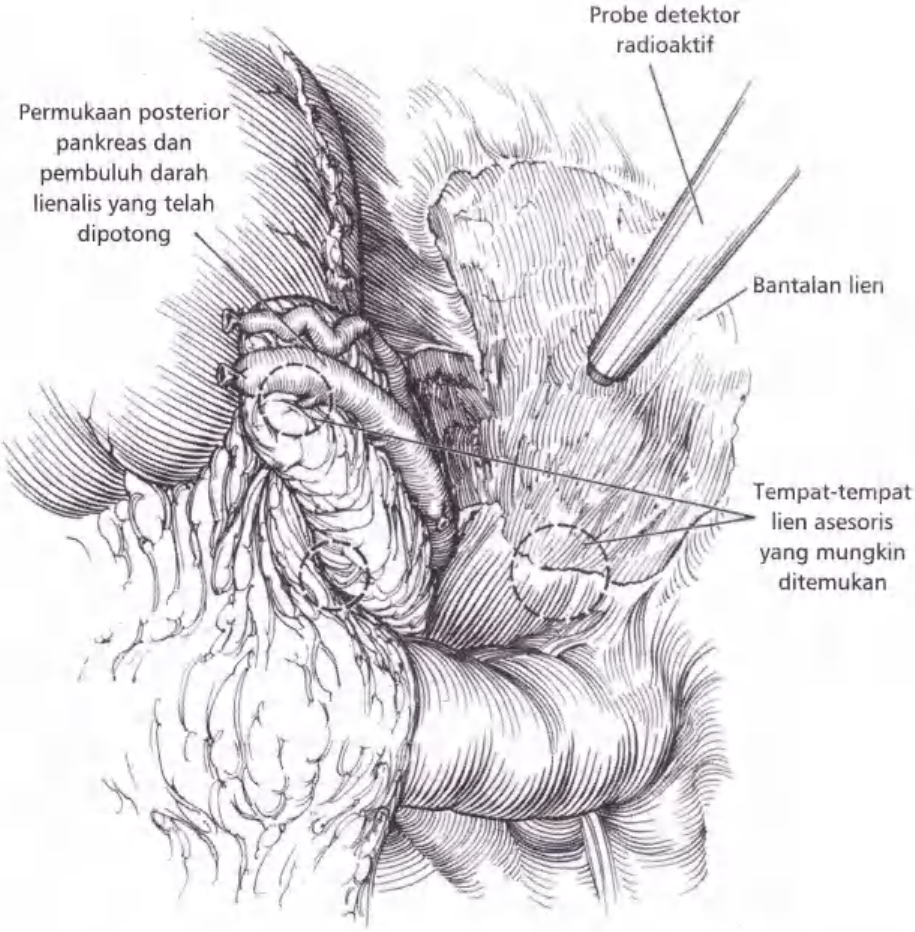

GAMBAR 103–7. Di akhir prosedur, perlu dilakukan reinspeksi bantalan lien dan hilus terhadap adanya titik-titik perdarahan kecil yang tidak terkontrol. Hal ini paling baik dilakukan dengan mengusap kassa besar di sepanjang permukaan bawah pankreas dan bantalan lien. Jika dilakukan dari sisi kanan meja operasi, pankreas dan lambung dapat diretraksi ke arah ahli bedah dan kassa diusapkan ke atas untuk memaparkan area yang kritis. Begitu juga, kuadran atas kiri diinspeksi terhadap adanya jaringan lien *asesoris*, yang ditemukan pada 10 sampai 15 persen kasus. Lien asesoris paling sering ditemukan pada hilus lienalis di sepanjang perjalanan suplai vaskular, pada lipatan lienokolika, atau di sepanjang cabang gastroepiploika dari arteri lienalis. Lien asesoris kadang kala ditemukan pada omentum mayor, pada omentum minor di sepanjang kurvatura minor lambung, atau pada mesenterium dari usus besar atau usus halus.

Drain tidak rutin dipasang pada bantalan lien, sekalipun setelah pengangkatan lien yang sangat besar. Satu-satunya indikasi rutin untuk drainase bantalan lien adalah trauma kauda pankreas yang diketahui dalam tindakan. Jika drain dipasang, drain pengisap sistem tertutup lebih disukai.

Retensio jaringan lien asesoris merupakan penyebab tersering kekambuhan sitopenia, biasanya trombositopenia, setelah splenektomi yang berhasil. Pada kasus ITP berulang, retensio jaringan asesoris dapat ditentukan selama pra-bedah dengan injeksi trombosit autolog yang diberi label dengan indium 111 yang diikuti dengan skintigrafi radionuklida. Bila lien asesoris dideteksi, laparotomi dilakukan dalam waktu 12 jam setelah pemberian trombosit yang berlabel ini. Dengan detektor isotop yang dipegang tangan, yang tampak terbungkus dalam kantong plastik steril, probe diarahkan ke area yang mengandung retensio lien yang dicurigai untuk mendeteksi akumulasi trombosit yang diberi label indium 111. Setelah pengangkatan area fokus aktivitas, konfirmasi patologik jaringan lien dapat dilakukan segera dengan pemeriksaan makroskopik dan mikroskopik.

104

Repair Lien (ANAK-ANAK)

ARTHUR J. ROSS, III, M.D.

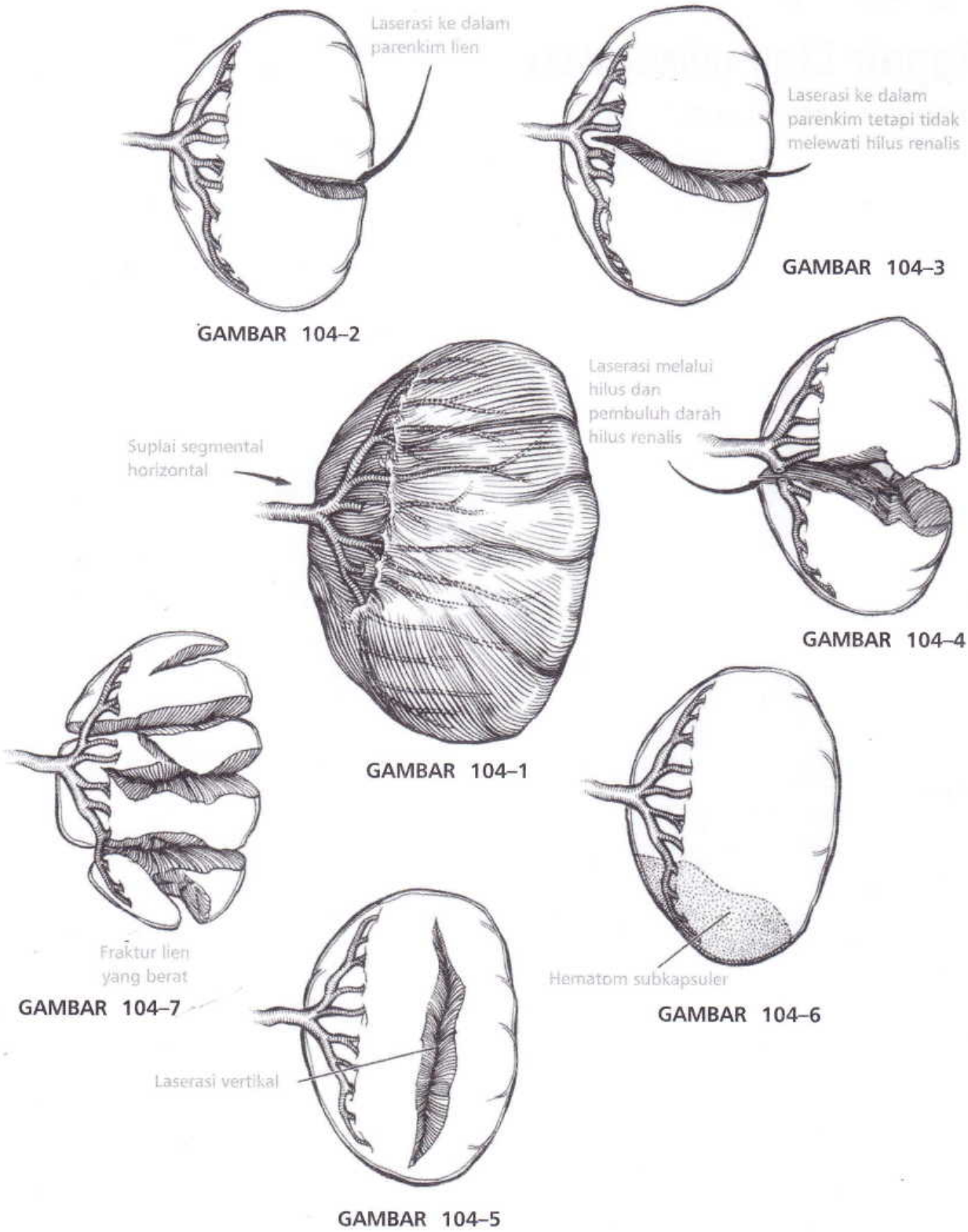

GAMBAR 104–1 sampai 104–7. *Lihat penjelasan di halaman selanjutnya*

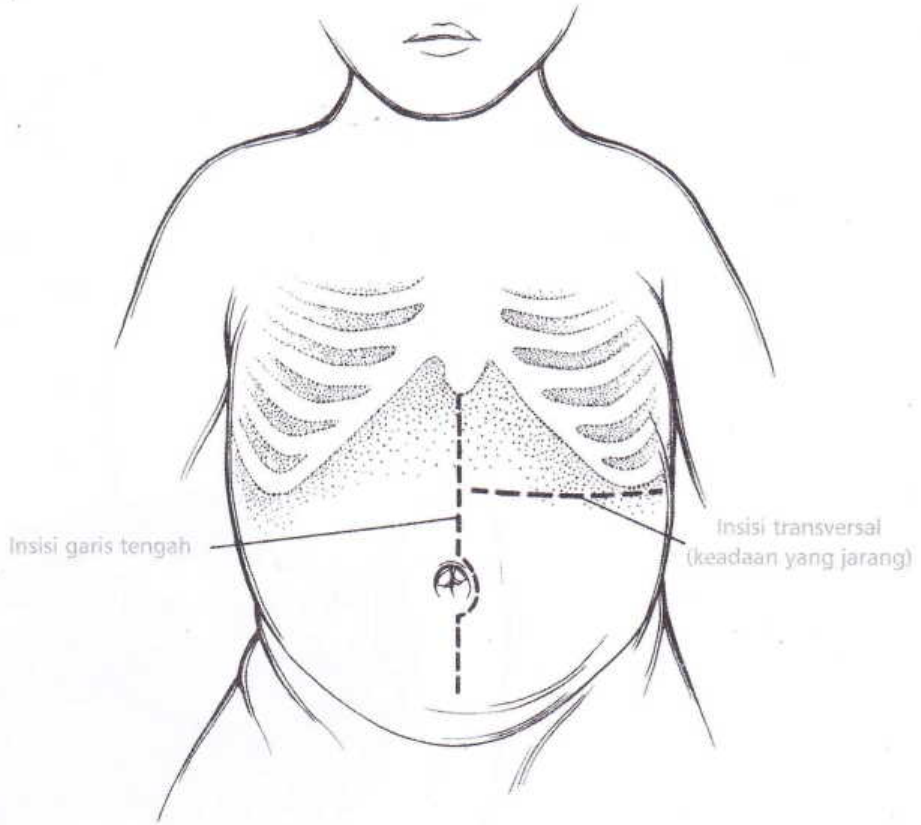

GAMBAR 104–8. Banyak operasi anak-anak yang dikerjakan melalui insisi transversal. Bagaimanapun, pada laparotomi untuk trauma dimana eksplorasi abdomen yang menyeluruh diperlukan, insisi garis tengah vertikal sering kali digunakan. Insisi ini diperluas dari prosesus xifoid hingga level di bawah umbilikus. Terdapat keadaan yang jarang dimana trauma diketahui tersiolasi dengan lien. Pada penderita seperti ini, insisi transversal yang panjang yang meluas dari ujung kosta ke sebelas pada linea midaksilaris ke garis tengah dapat digunakan pada anak-anak dalam posisi lateral lurus.

GAMBAR 104–1 sampai 104–7. Splenorafi adalah suatu teknik yang lazim digunakan pada anak yang mengalami trauma lien, dan keberhasilannya sangat bergantung pada pengetahuan ahli bedah tentang anatomi lien. Hal yang mendasar dalam anatomi ini adalah pengetahuan adanya fakta bahwa lien memiliki suplai darah segmental horizontal. Untungnya, sebagian besar trauma lien terjadi dalam bidang transversal dan cenderung terdiri atas spektrum trauma, yang sekurang-kurangnya berupa robekan transversal inkomplit kecil di dalam parenkim lien. Derajat berat trauma lien selanjutnya adalah robekan yang lebih dalam tetapi tidak melewati hilus lienalis, yang diikuti dengan robekan melalui hilus lienalis tetapi tidak membelah pembuluh darah hilus. Trauma yang paling berat dalam spektrum ini adalah robekan lien, yang melalui hilus lienalis dan juga memutuskan sistem vaskular hilus. Bahkan lien yang fraktur berat umumnya memperlihatkan fraktur yang cukup memadai dalam bidang transversal sehingga splenorafi dan/atau splenektomi parsial masih dapat dilakukan. Kasus yang sulit ditangani, tetapi untungnya jarang, adalah laserasi lien vertikal. Hematom subkapsular lien merupakan trauma yang sangat sering terjadi. Umumnya, trauma ini tidak menyebabkan perdarahan intra-abdomen dan jarang memerlukan penatalaksanaan bedah.

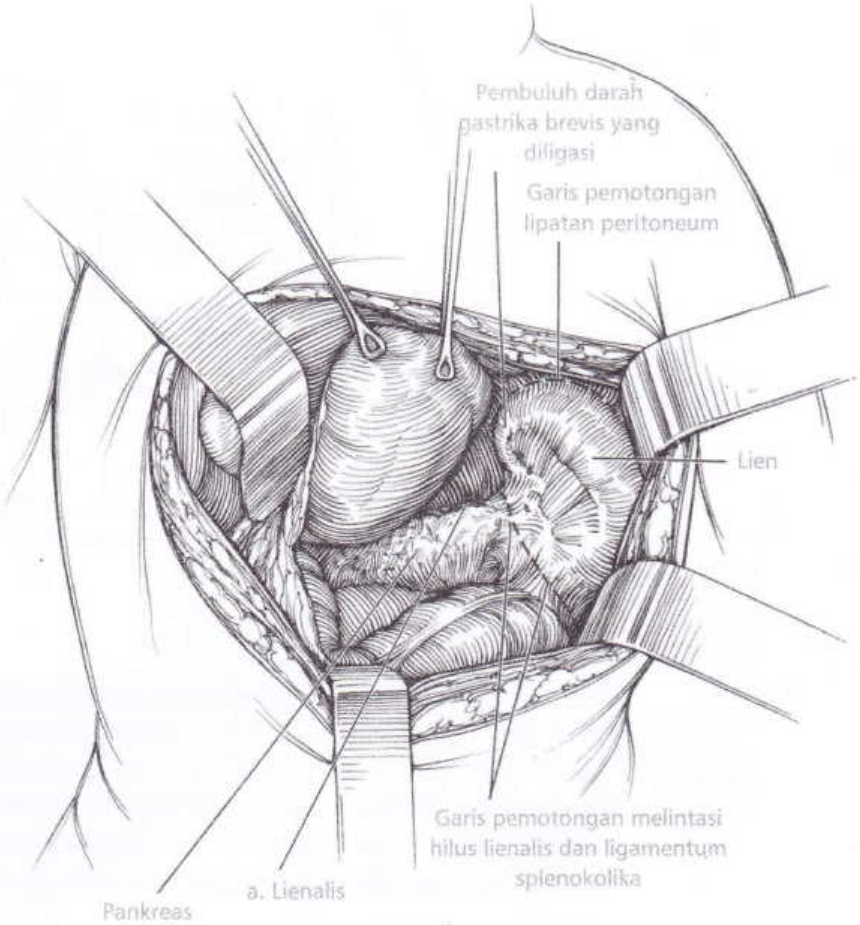

GAMBAR 104–9

GAMBAR 104–9 dan 104–10. Jika repair lien yang optimal dilakukan, perlu diperhatikan bahwa lien dimobilisasi total dari semua perlekatannya sehingga lien dapat diinspeksi yang sangat cermat. Maneuver ini diperlukan untuk mendapatkan kontrol sistem vaskular lien segmental. Pada derajat berapapun, mobilisasi lien dilakukan dengan hati-hati sehingga trauma kapsul tidak timbul atau bertambah luas. Pada keadaan dimana perdarahan berlangsung cepat, arteri lienalis utama paling baik dikontrol dengan klem pembuluh darah. Oklusi arterial temporer dengan lengkung pembuluh darah seperti tourniquet atau kompresi dengan jari tangan memungkinkan mobilisasi lien yang mengalami trauma tanpa menimbulkan perdarahan yang tidak semestinya. Kontrol perdarahan memungkinkan pemotongan pembuluh darah gastrika brevis serta perlekatan ligamentum lien. Segera setelah lien dimobilisasi, lien perlu dievaluasi sepenuhnya dengan menghilangkan gumpalan darah di dalam area yang rusak sehingga titik-titik perdarahan di sebelah dalam laserasi lien dapat diidentifikasi.

Ilustrasi lanjutan pada halaman berikut

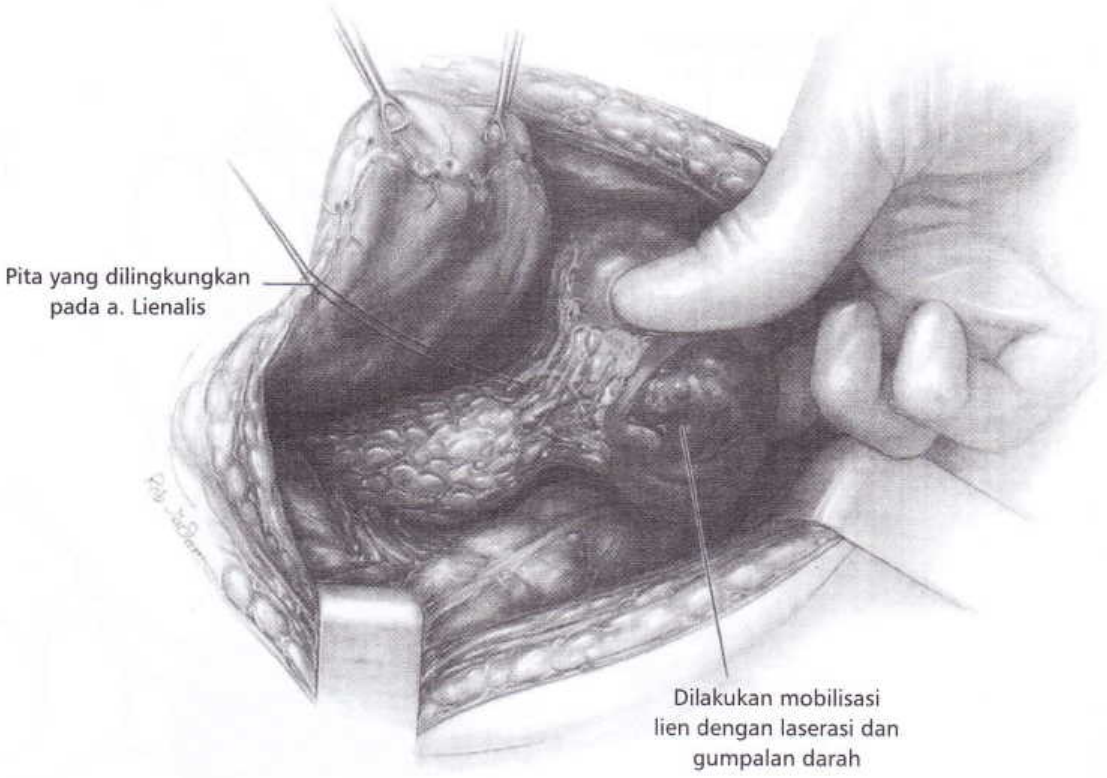

GAMBAR 104–10

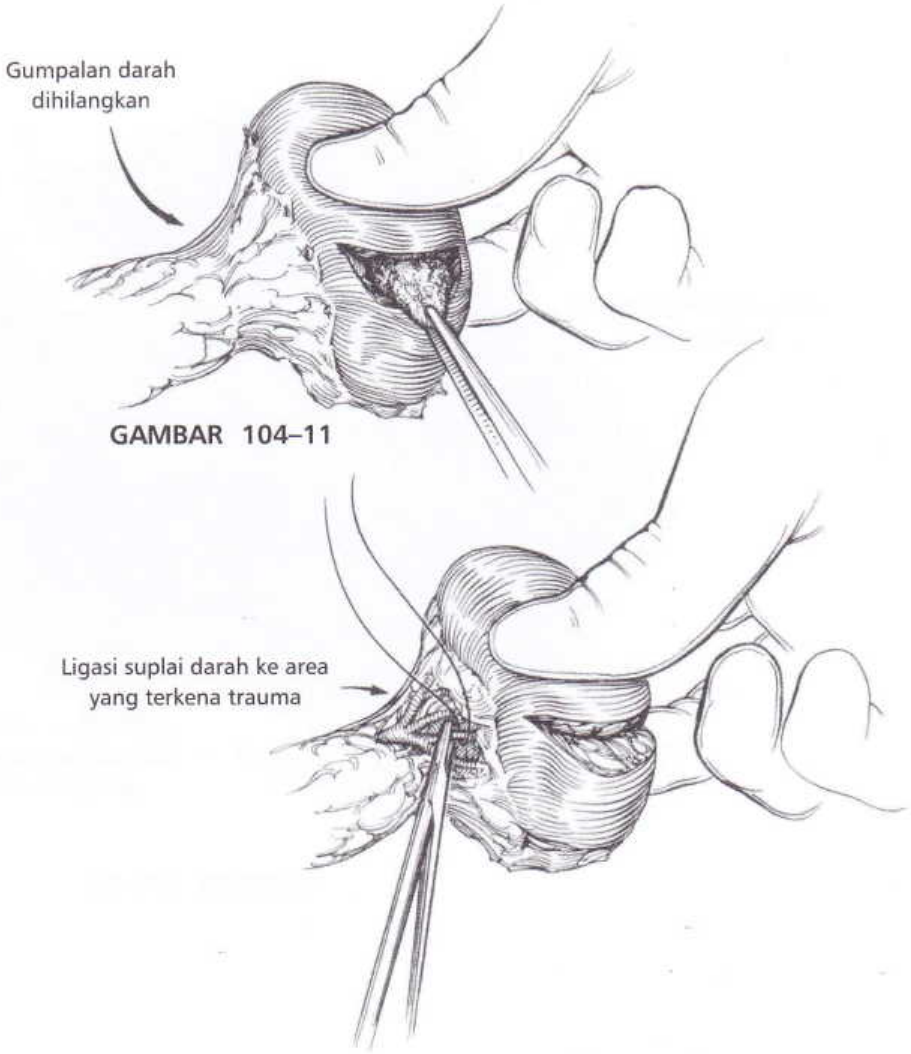

GAMBAR 104–11

GAMBAR 104–12

GAMBAR 104–11 dan 12. Dengan lien dimobilisasi seluruhnya, semua area yang rusak pertama kali harus dievaluasi secara keseluruhan. Gumpalan darah dibersihkan dengan lemah lembut sedapat mungkin sehingga titik-titik perdarahan di sebelah dalam laserasi dapat diidentifikasi.

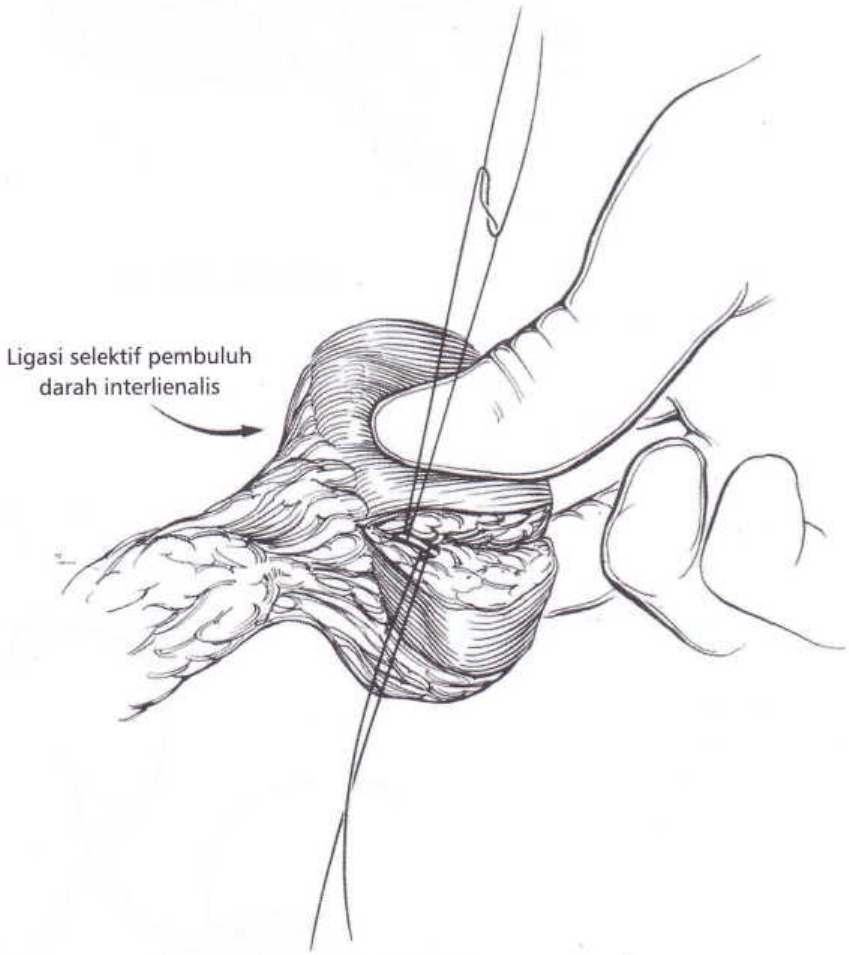

GAMBAR 104–13

GAMBAR 104–13 sampai 104–15. Segera setelah jumlah total trauma dinilai, ligasi selektif pembuluh darah segmental yang sesuai dilakukan. Di samping itu, masing-masing pembuluh darah intralienalis diligasi dengan benang selama sesuai. Jahitan benang halus serta hemoklip keduanya dapat bermanfaat untuk tujuan ini. Pada tahap ini, keputusan dibuat tentang apakah splenektomi parsial formal perlu dikerjakan atau apakah splenorafi dapat diselesaikan dengan jahitan penutupan parenkim dan kapsul lien. Benang chromic catgut digunakan untuk tujuan ini. Ahli bedah dapat memutuskan apakah jahitan dipasang sederhana, matras, atau jelujur.

Ilustrasi lanjutan pada halaman berikut

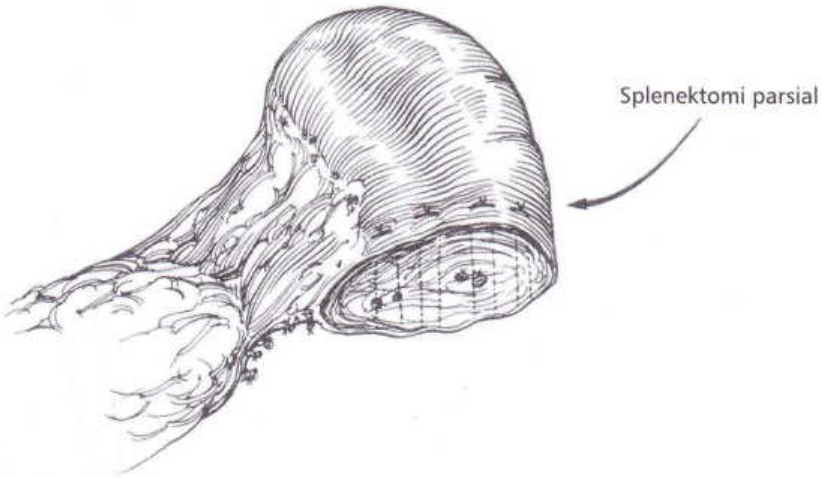

GAMBAR 104–14

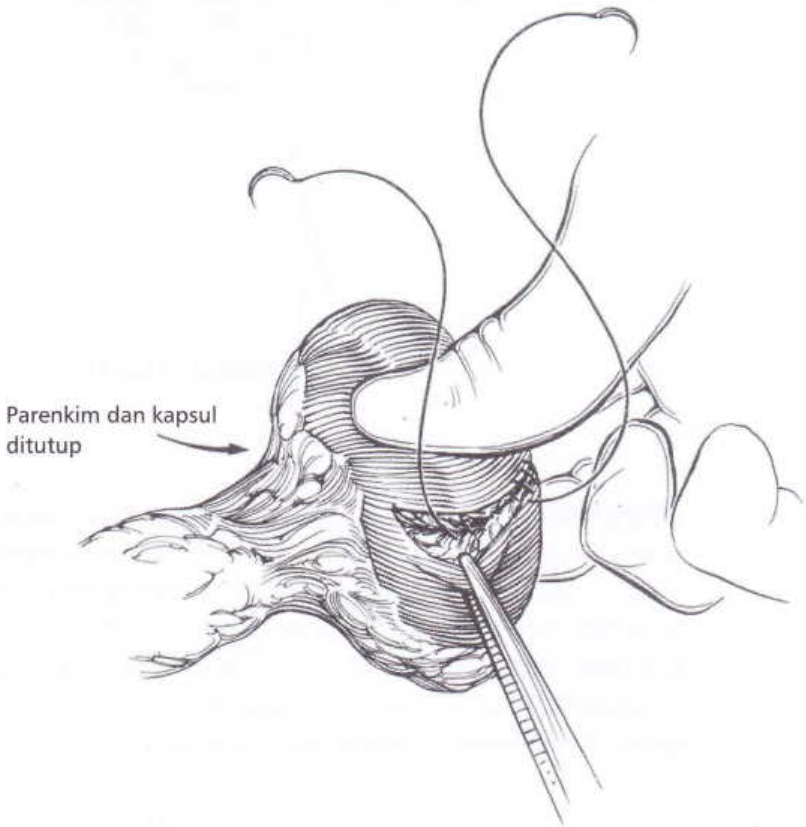

GAMBAR 104–15

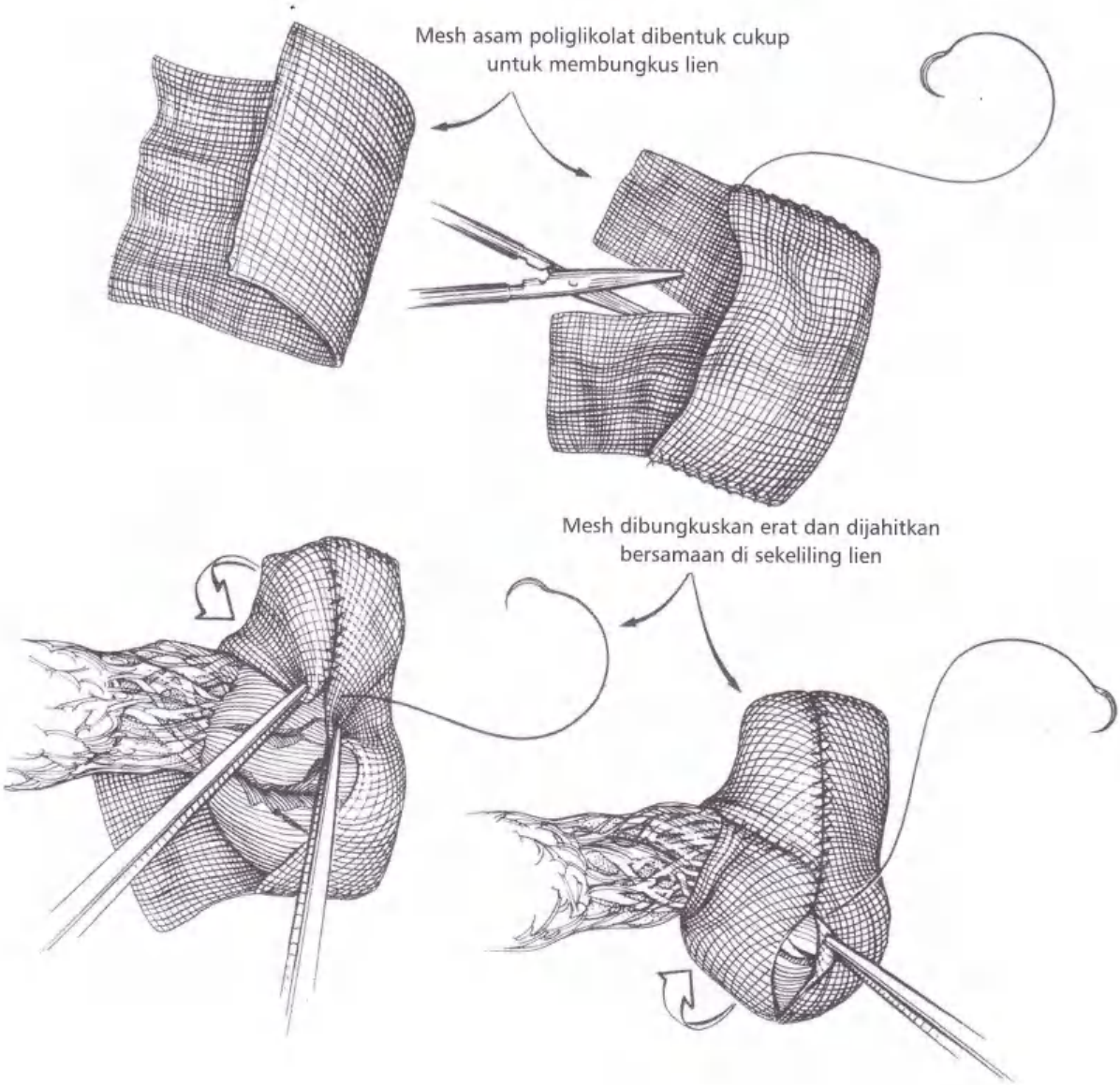

GAMBAR 104–6 dan 104–17. Kami membuktikan bahwa perancangan mesh suportif asam poliglikolat absorbable merupakan cara yang baik penatalaksanaan untuk lien yang tampaknya tidak dapat diselematkan. Pemeriksaan radiologik penindak-lanjutan menunjukan efektivitas teknik ini dalam menyelamatkan fungsi lien. Dengan kontrol baik pembuluh darah hilus segmental, peralatan khusus terbukti tidak diperlukan seperti koagulator sinar argon. Lagi pula, hanya diperlukan penggunaan unit elektrokauter Bovie. Kami menemukan bahwa penggunaan ajuvan bahan hemostatik topikal seperti Avitene atau gel yang berisi trombin, bilamana diletakkan dengan benar, akan memberikan hemostasis yang komplit dan berhasil jika rembesan darah berlangsung terus setelah ligasi pembuluh darah segmental dan intralienalis yang benar. Kami juga menemukan bahwa, jika ada, tambalan omentum yang diarahkan di sekitar tempat repair dapat membantu.

Meskipun repair lien sering dilakukan pada penderita trauma pada anak-anak, penggunaannya pada orang dewasa lebih kontroversial. Pada orang dewasa tertentu dimana repair lien dipertimbangkan dengan tepat, prinsip-prinsip teknik sebelumnya juga dapat diterapkan.

BAGIAN XII

Prosedur Endokrin dan Kepala dan Leher

105

Tiroidektomi Subtotal dan Total dan Lobektomi Tiroid

GEORGE S. LEIGHT, JR, M.D.

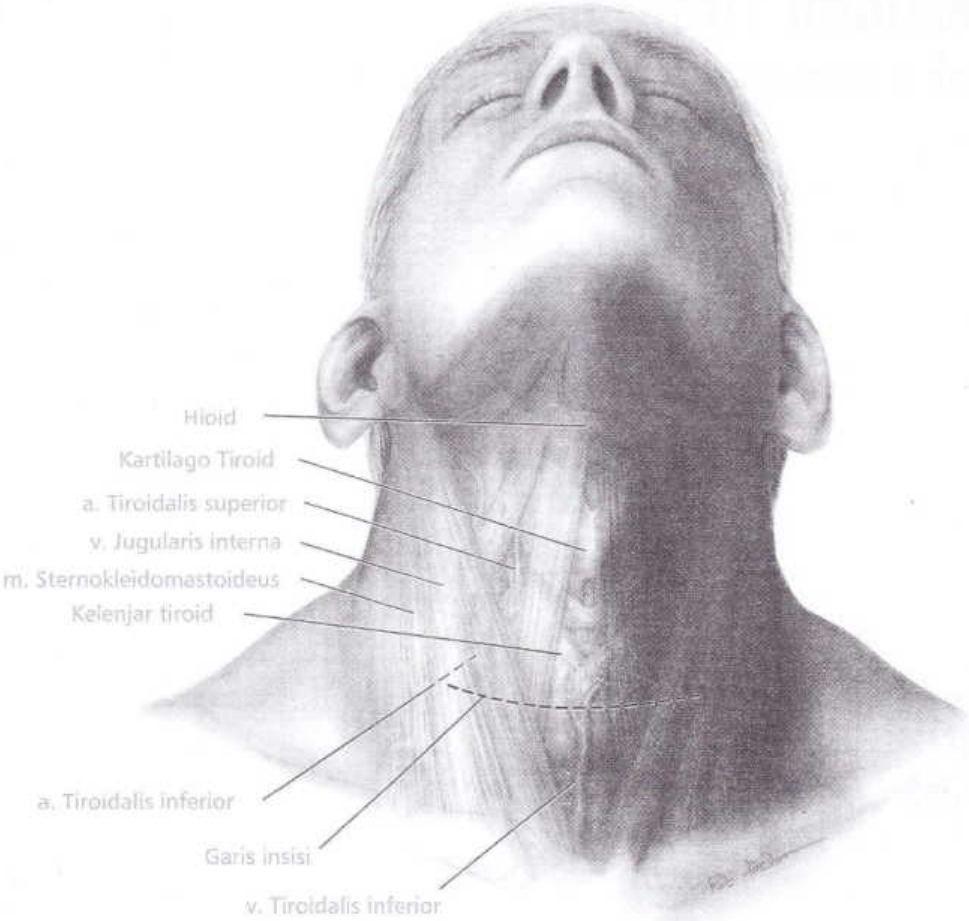

GAMBAR 105–1. Peletakan posisi penderita yang benar pada meja operasi memegang peranan penting dalam mendapatkan paparan kelenjar tiroid secara optimal. Hiperekstensi leher, yang menggerakkan tiroid dari di bawah manubrium, diperoleh dengan meletakkan gulungan kain di bawah penderita dan sejajar dengan vertebra. Hal ini memungkinkan bahu penderita jatuh ke posterior seraya kepala ditopang pada bantalan karet untuk mencegah gerakan.

Insisi harus direncanakan secara cermat sehingga insisi dapat diletakkan untuk memberikan jalur masuk yang optimal ke seluruh kelenjar tiroid. Tempat yang optimal tergantung pada anatomi penderita dan patologi tiroid; umumnya, area sekitar dua buku jari tangan di atas kaput klavikula dipilih. Insisi sebaiknya sejajar dengan garis Langer, dan lipatan kulit yang menonjol dipilih jika diletakkan dengan benar. Insisi sebaiknya dibuat simetris, yang diperluas dengan jarak yang sama dari garis tengah, dan sebaiknya memiliki lengkung ke atas yang halus.

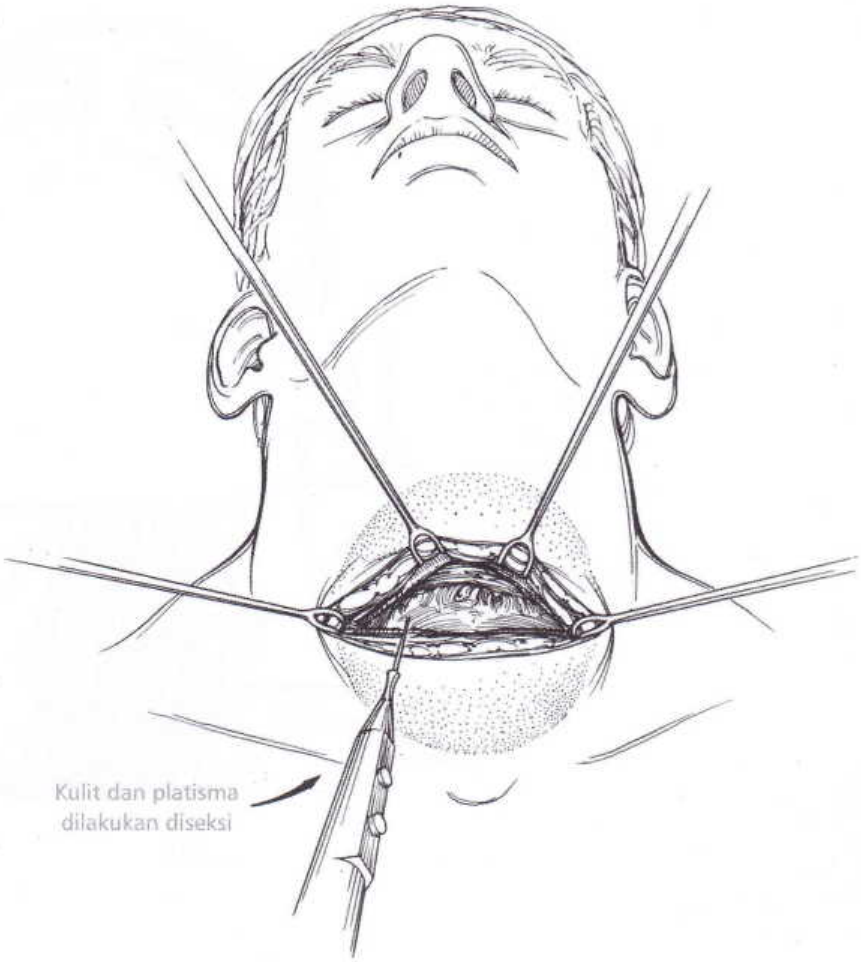

GAMBAR 105–2. Insisi diperluas melalui jaringan subkutan, dan otot platisma dipotong dengan pemotong kauter. Selanjutnya flap dimobilisasi ke superior dan inferior, dengan mengiris jaringan di sebelah dalam otot platisma dengan kauter. Flap superior diambil hingga level kartilago tiroid seraya diseksi diperluas ke inferior hingga kaput klavikula dan insisura suprasternalis

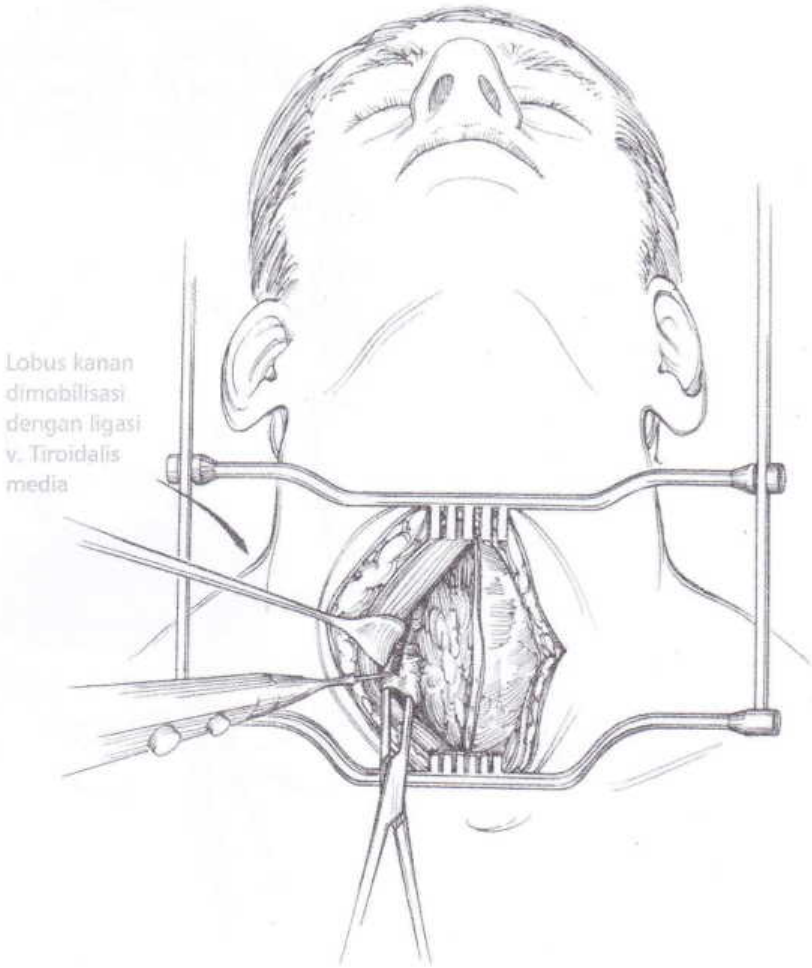

GAMBAR 105–3. Retraktor Mahorner dipasang, dan kain drapping (tidak tampak) diletakkan, sehingga hanya insisi yang terlihat. *Strap muscles* (sternohipoid dan sternotiroid) selanjutnya dipisahkan dengan memotong jaringan di bidang garis tengah yang avaskular dari kartilago tiroid sampai insisura suprasternalis. Lobus tiroid dipaparkan dengan memobilisasi *strap muscles* menjauhi lobus dengan cara retraksi ke lateral pada otot dan diseksi tumpul dengan disektor Kuettner ("peanut"). Vena media dipaparkan, dipotong, dan diligasi.

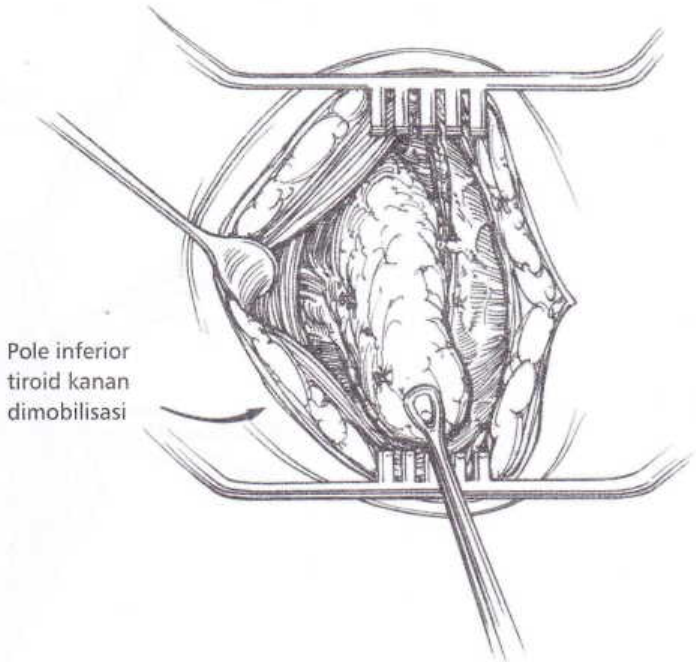

GAMBAR 105–4

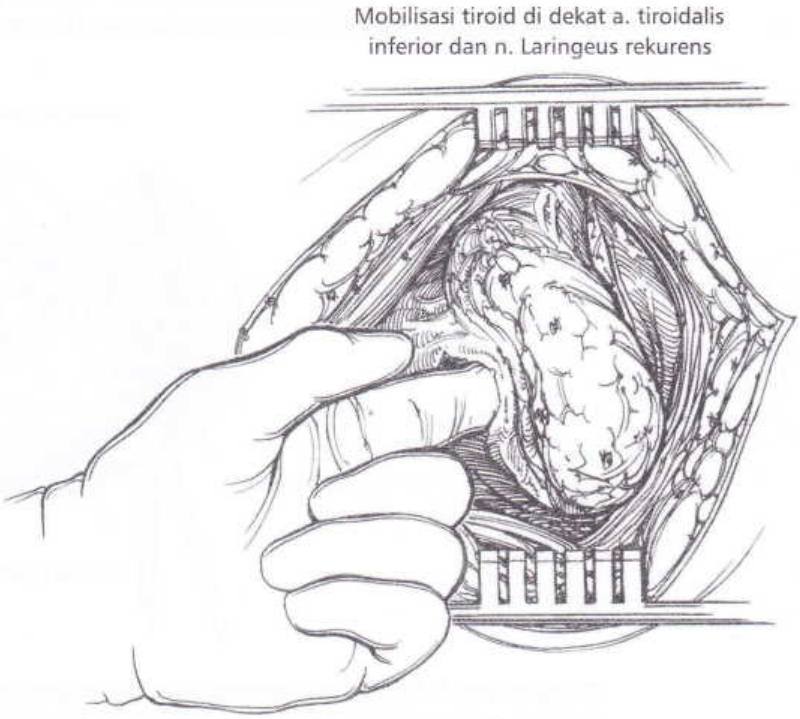

GAMBAR 105–5

GAMBAR 105–4 dan 105–5. Klem Babcock dipasang ke sisi inferior dan superior (tidak tampak) lobus tiroid untuk mempermudah retraksi kelenjar ke medial. Hal ini memaparkan area dimana kelenjar parathiroid dan n. Laringeus rekurens terletak.

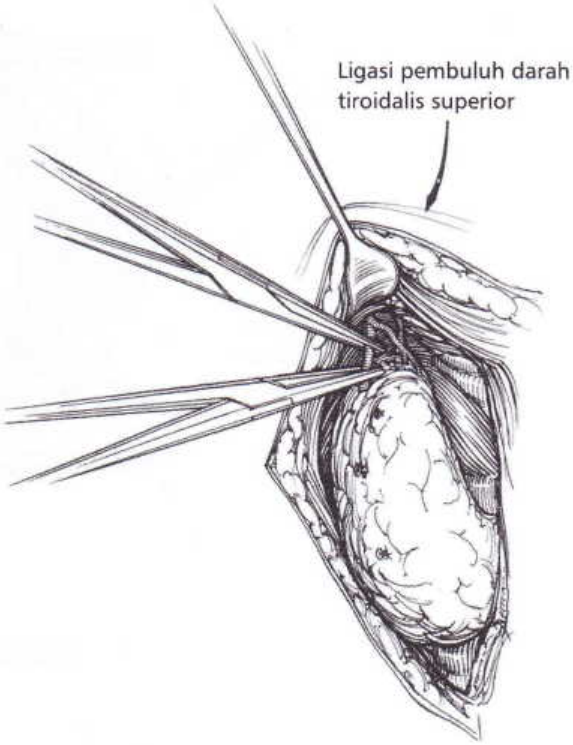

GAMBAR 105–6. Traksi ke bawah pada klem Babcock superior memaparkan pembuluh darah pole superior, termasuk cabang-cabang arteri tiroidalis superior. Nervus laringeus eksternal berjalan di sepanjang otot krikotiroidalis tepat di sebelah medial pembuluh darah pole superior. Untuk menghindari trauma nervus ini, yang mengontrol tegangan plika vokalis, pembuluh darah pole superior dipotong sedekat mungkin hingga titik dimana pembuluh darah ini memasuki kelenjar tiroid.

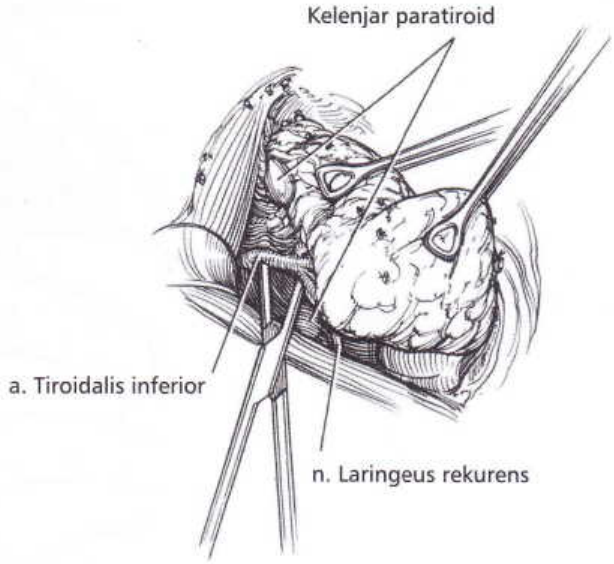

GAMBAR 105–7. Seraya tiroid diretraksi ke medial, diseksi lemah lembut dengan klem Hoyt dilakukan untuk memaparkan kelenjar paratiroid, arteri tiroidalis inferior, dan nervus laringeus rekurens. Nervus rekurens biasanya berjalan di belakang arteri tiroidalis inferior tetapi kadang kala berada di sebelah anteriornya. Nervus ini paling baik ditemukan dengan cara diseksi yang cermat tepat di sebelah inferior arteri tersebut. Nervus ini selanjutnya dilacak ke atas, dan posisinya dalam hubungannya dengan tiroid ditentukan. Kelenjar paratiroid yang berada pada permukaan tiroid dapat dimobilisasi dengan suplai vaskularnya dan dengan demikian dapat dipreservasi.

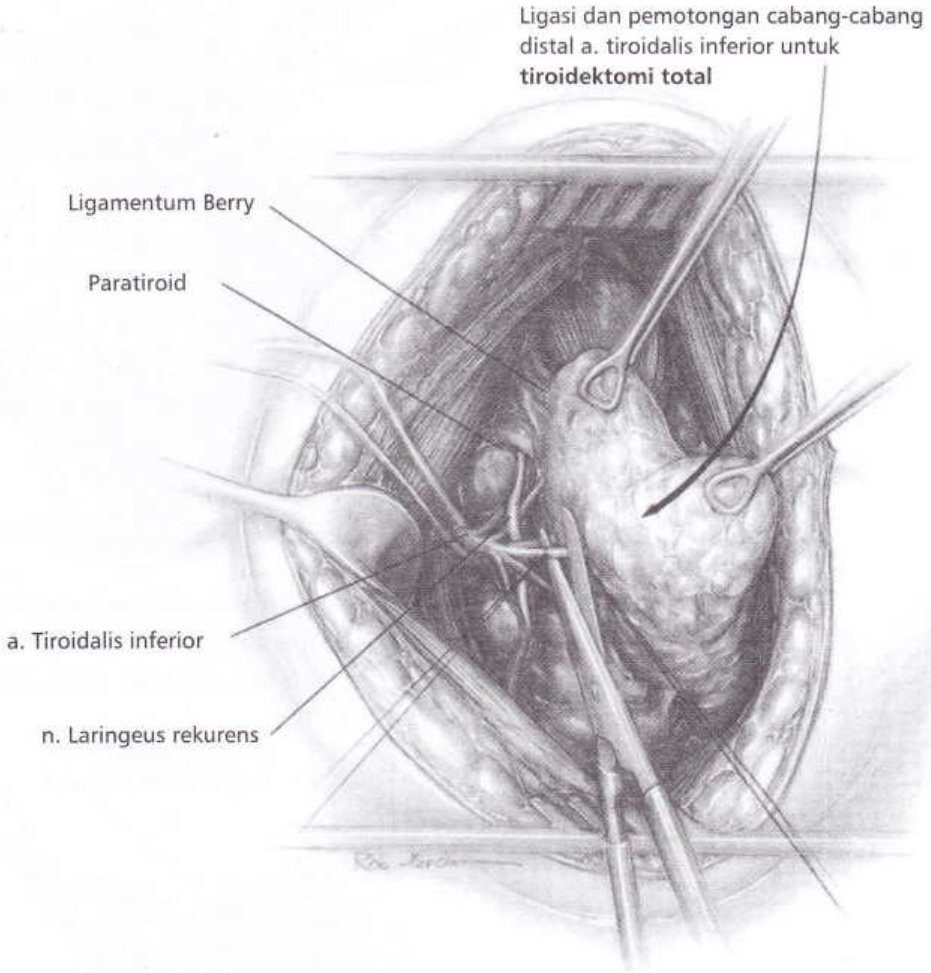

GAMBAR 105–8. Untuk melakukan lobektomi total, cabang-cabang arteri tiroidalis inferior dipotong pada permukaan kelenjar tiroid. Vena tiroidalis inferior sekarang ini dapat diligasi dan dipotong. Di sebelah superior, jaringan ikat (ligamentum Berry), yang mengikat tiroid ke cincin trakea, dipotong secara cermat. Biasanya terdapat pembuluh-pembuluh darah kecil yang menyertainya, dan nervus rekurens berada paling dekat dengan tiroid dan paling mudah mengalami trauma pada tahap ini. Pemotongan ligamentum memungkinkan tiroid dapat dimobilisasi ke medial.

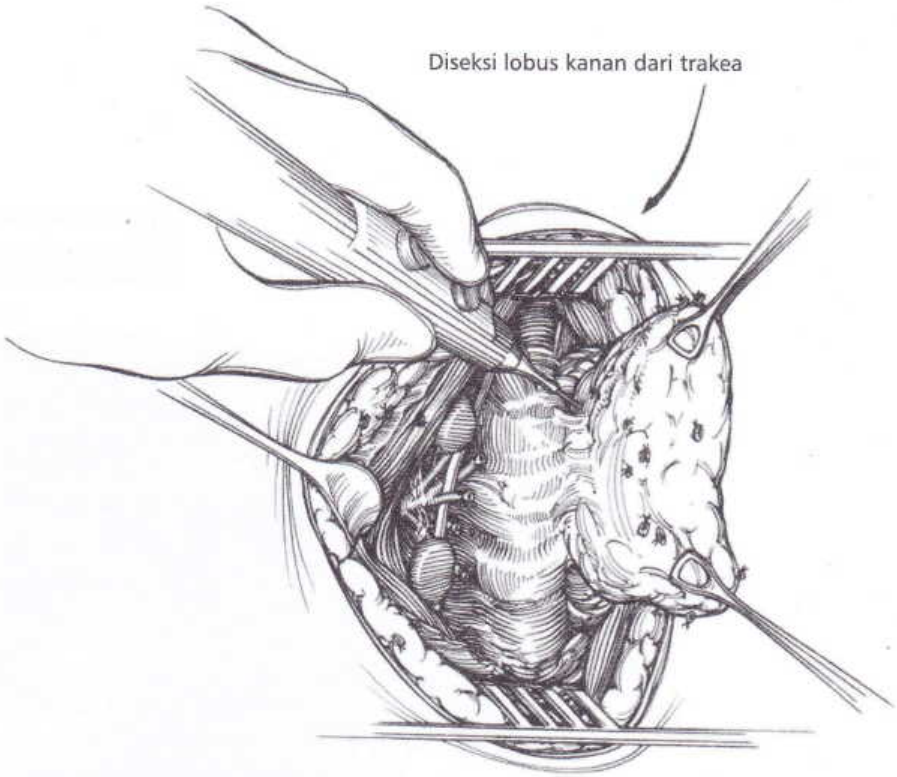

GAMBAR 105–9. Diseksi tiroid dari trakea dapat dilakukan dengan kauter dengan memotong jaringan ikat longgar antara struktur ini. Diseksi diperluas di bawah ismus, dan spesimen dipotong, sehingga ismus ikut dipotong bersamaan dengan lobus yang direseksi. Lobus piramidalis sebaiknya juga diangkat jika ada.

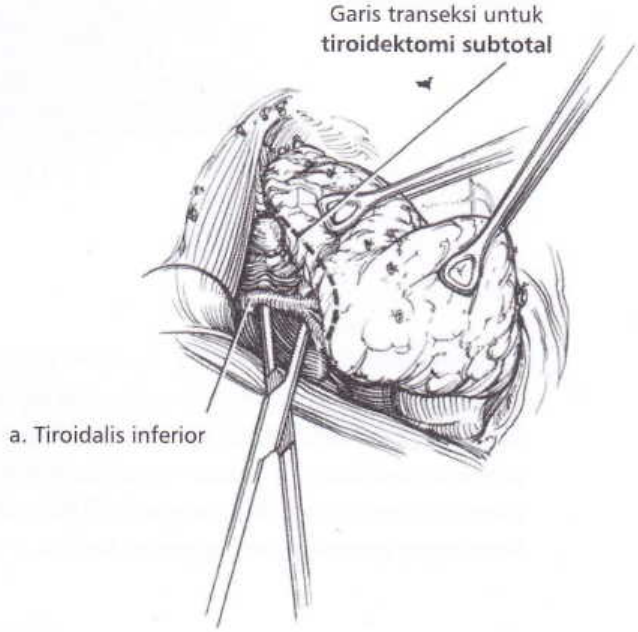

GAMBAR 105–10. Lobektomi subtotal memerlukan identifikasi kelenjar paratiroid, arteri tiroidalis inferior, dan nervus laringeus rekurens, seperti yang telah dijelaskan sebelumnya. Garis reseksi dipilih untuk preservasi kelenjar paratiroid dan suplai darahnya dan melindungi nervus laringeus rekurens. Hal ini sebaiknya didasarkan pada arteri tiroidalis inferior atau cabang-cabang utamanya.

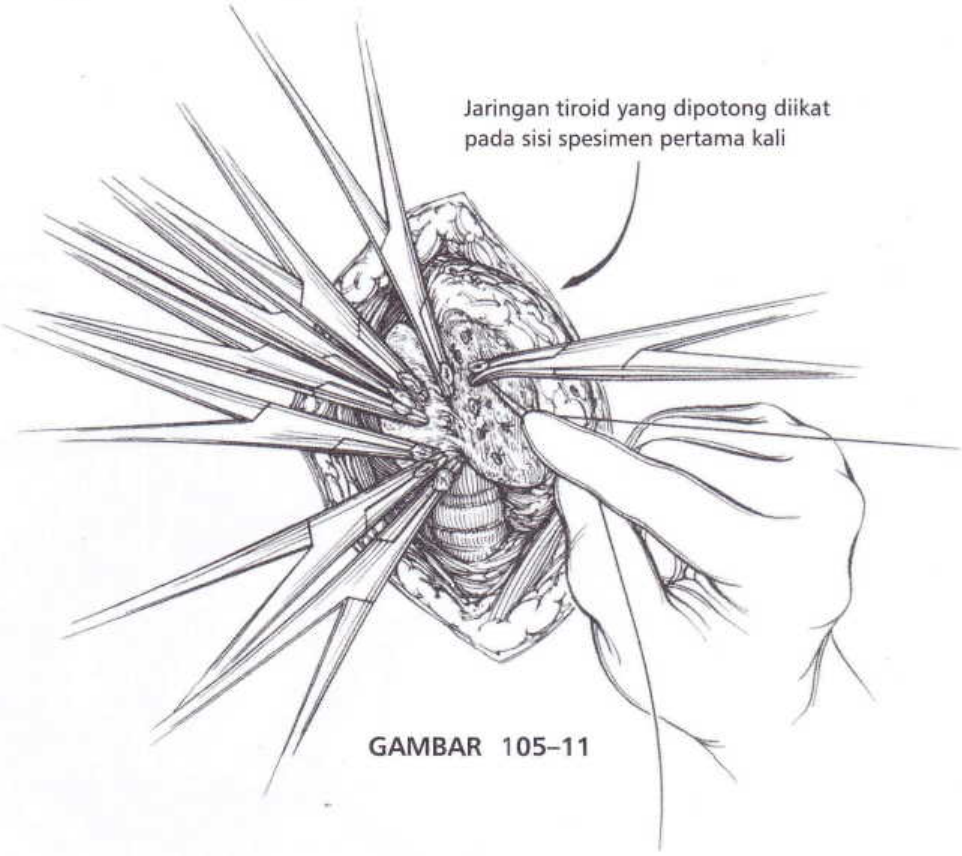

GAMBAR 105–11

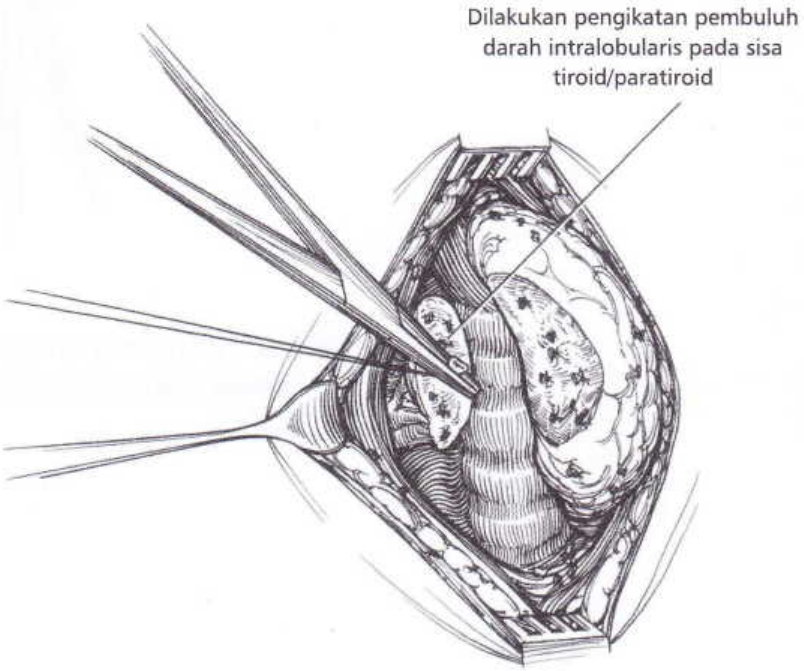

GAMBAR 105–12

GAMBAR 105–11 dan 105–12. Klem diletakkan di sepanjang garis reseksi, dan kelenjar tiroid dipotong. Jaringan yang diiris diligasi atau diligasi dengan benang silk 3–0. Diseksi diperluas hingga trakea.

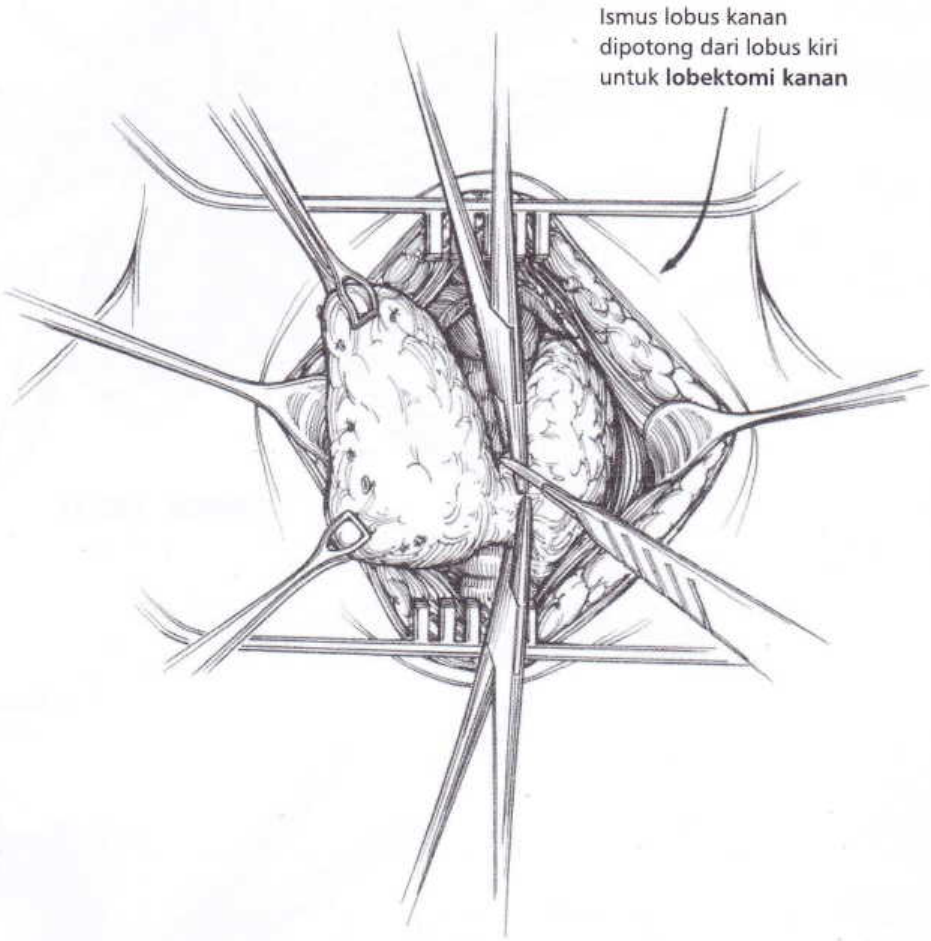

GAMBAR 105–13. Sekarang ini tiroid dipotong sehingga ismus juga diangkat dalam spesimen. Jahitan jelujur benang silk 2–0 digunakan untuk menutup rapat-rapat garis pengirisan di sepanjang lobus tiroid sisanya.

106

Diseksi Leher Radikal dengan Teknik Preservasi Nervus Asesorius

SAMUEL R. FISHER, M.D.

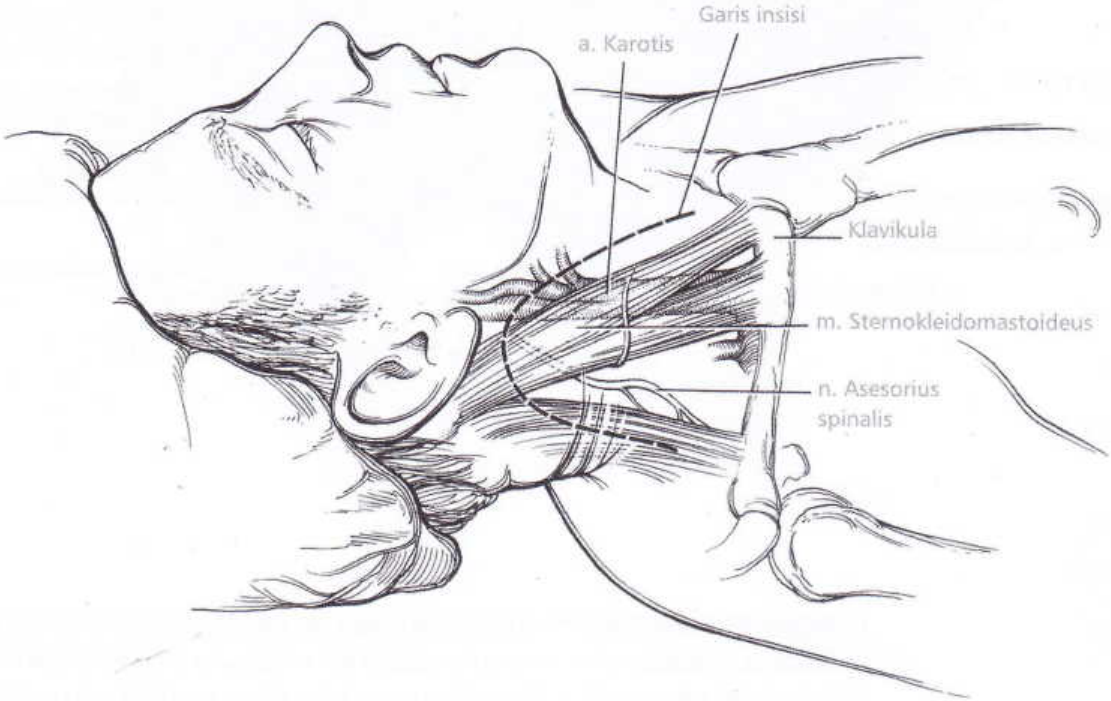

GAMBAR 106–1. Flap berbentuk U lengkung berbasis ke inferior yang dirancang oleh penulis digunakan sebagai insisi leher. Segmen anterior sejajar dengan otot sternokleidomastoideus, selanjutnya berangsur-angsur meruncing ke inferior. Segmen vertikal posterior sejajar dengan otot trapezius. Ujung-ujung segmen posterior 2 sampai 3 cm sebelah medial dari klavikula dan tidak perlu melintasi klavikula untuk paparan. Rasio lebar terhadap tinggi dari flap ini adalah cukup memadai untuk mempertahankan viabilitas dan kosmetis yang memuaskan.

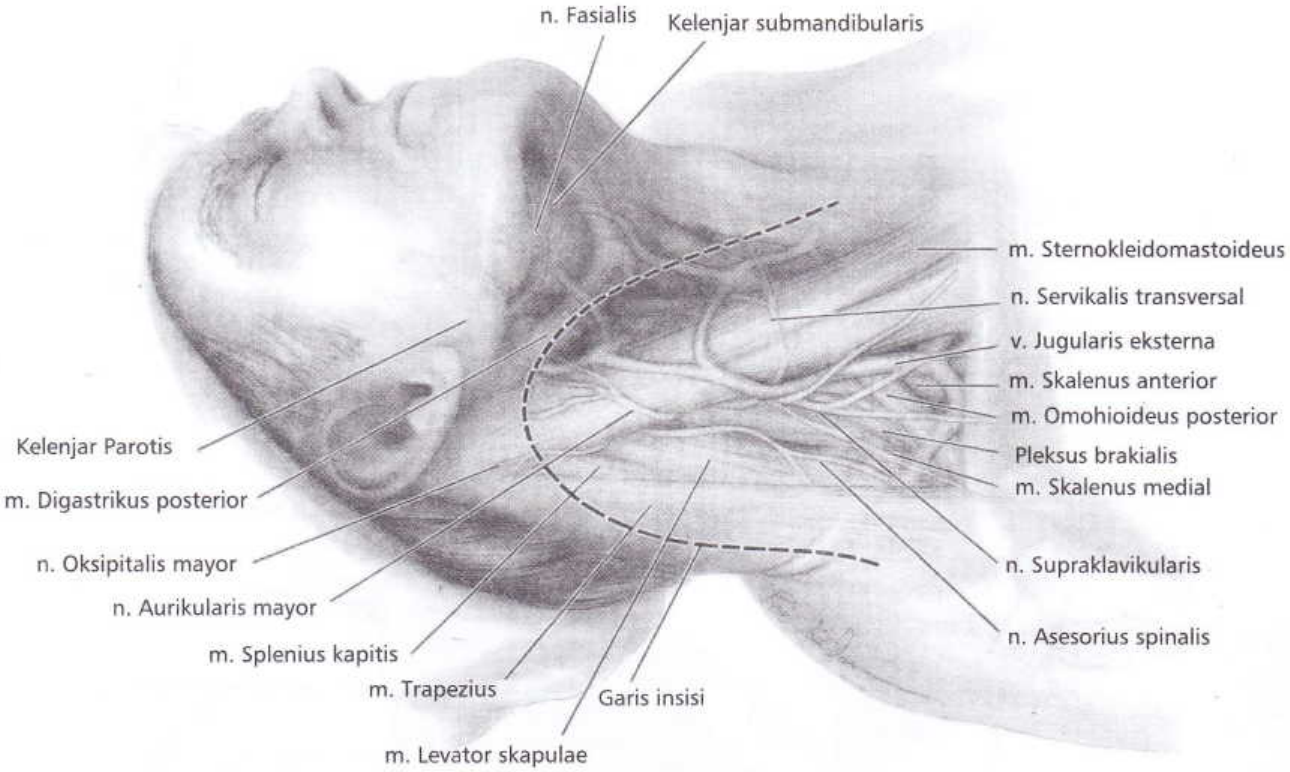

GAMBAR 106–2. Pandangan dekat insisi leher dengan otot dan nervus dan pembuluh darah kutaneus di bawahnya. Didapatkan paparan yang memuaskan dari isi triangulus submandibularis dan triangulus posterior (level I sampai V). Perlu diperhatikan bahwa batas inferior insisi tidak perlu melintasi klavikula baik ke medial atau lateral.

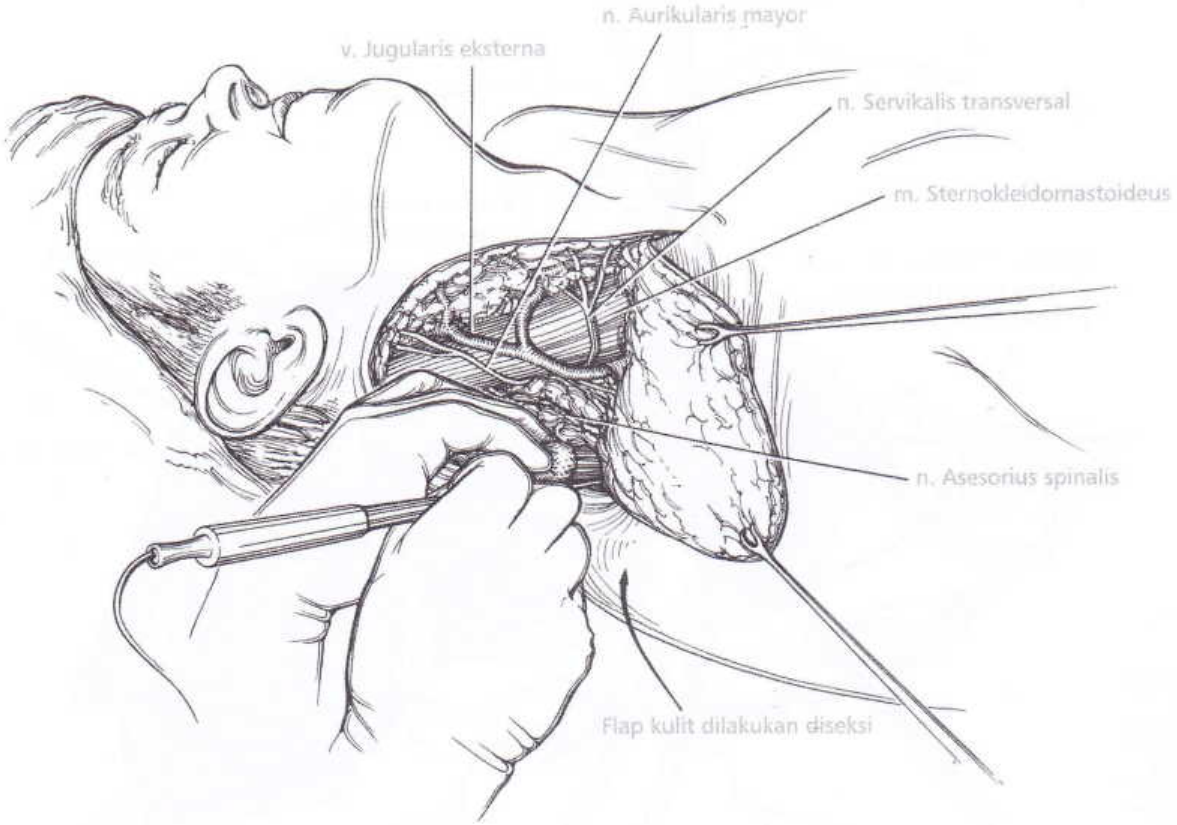

GAMBAR 106–3. Elevasi flap subplatisma dari superior ke inferior di sebelah lateral vena jugularis eksterna. Diseksi dilanjutkan ke posterior ke otot trapezius, ke anterior ke otot sternokleidomastoideus, dan ke inferior ke klavikula. Karena nervus asesorius spinalis berada dalam fasia superfisialis yang keluar pada sepertiga proksimal (titik Erb) dari otot sternokleidomastoideus, elevasi flap pada triangulus posterior sebaiknya dikerjakan dengan hati-hati.

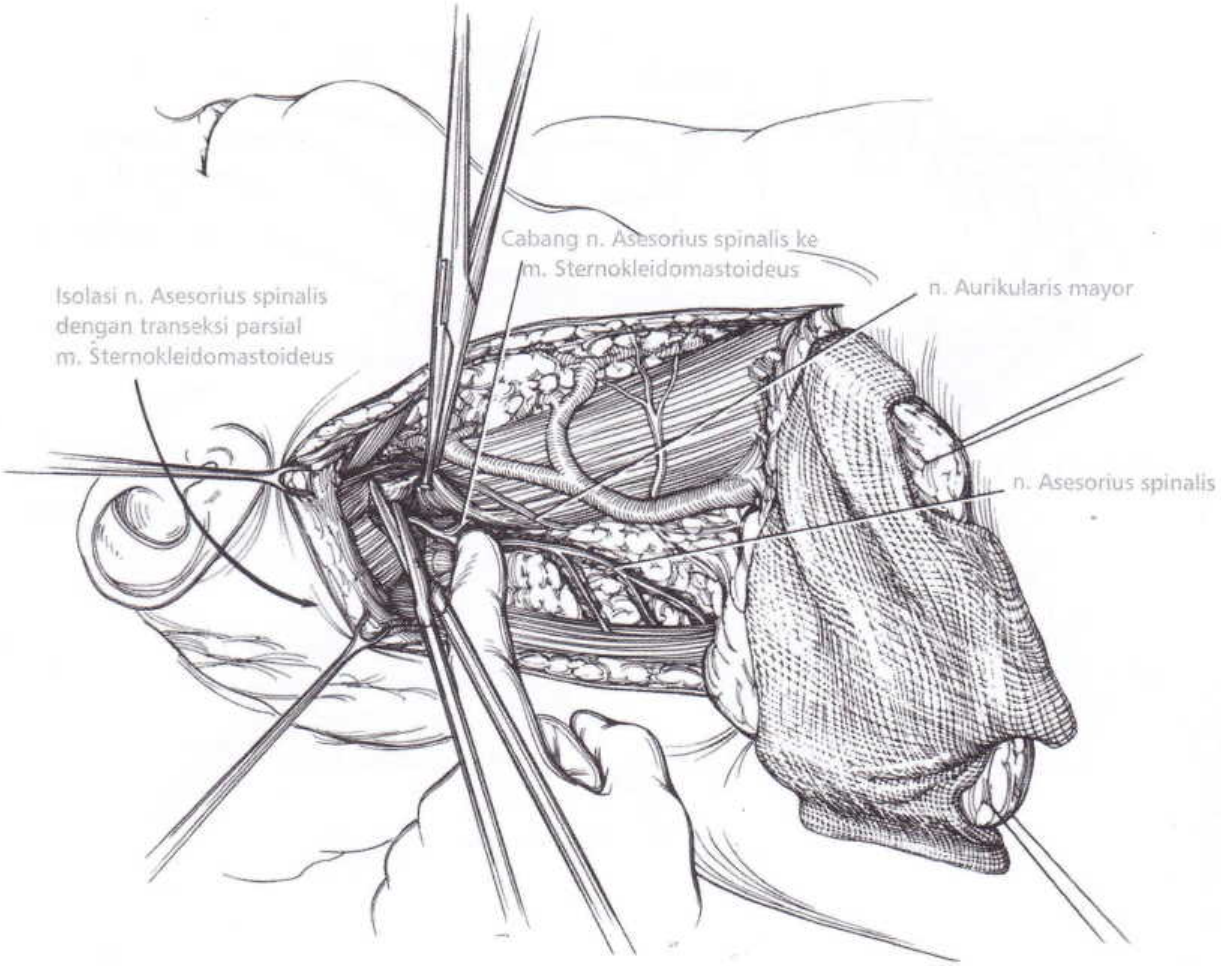

GAMBAR 106–4. Flap leher dilindungi dengan kassa basah, dan nervus asesorius spinalis diidentifikasi lebih lanjut dan dilacak melalui otot sternokleidomastoideus ke dasar tengkorak dengan diseksi tajam. Cabang-cabang nervus asesorius spinalis ke bagian superior dan medial otot trapezius tidak jarang ditemukan dan sebaiknya dipreservasi.

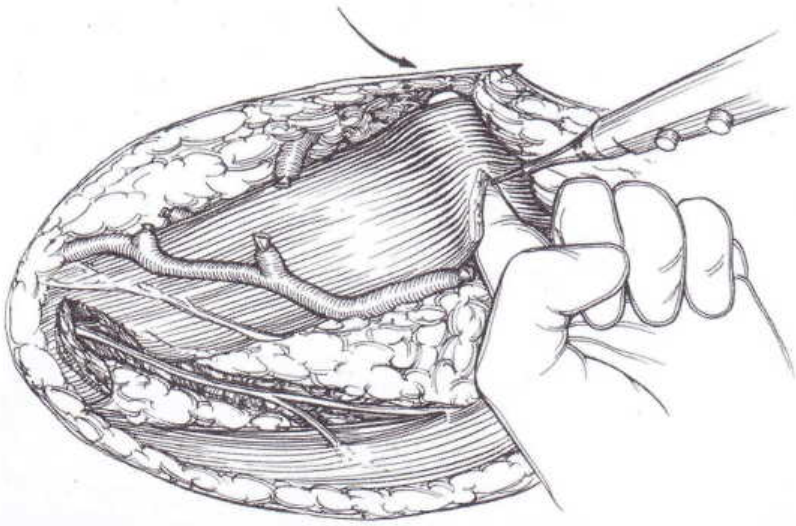

GAMBAR 106–5. Vena jugularis eksterna telah diligasi di sebelah proksimal dan distal, dan kaput klavikularis dari otot sternokleidomastoideus ditranseksi. Ahli bedah perlu melindungi isi sarung karotis selama pemotongan otot ini.

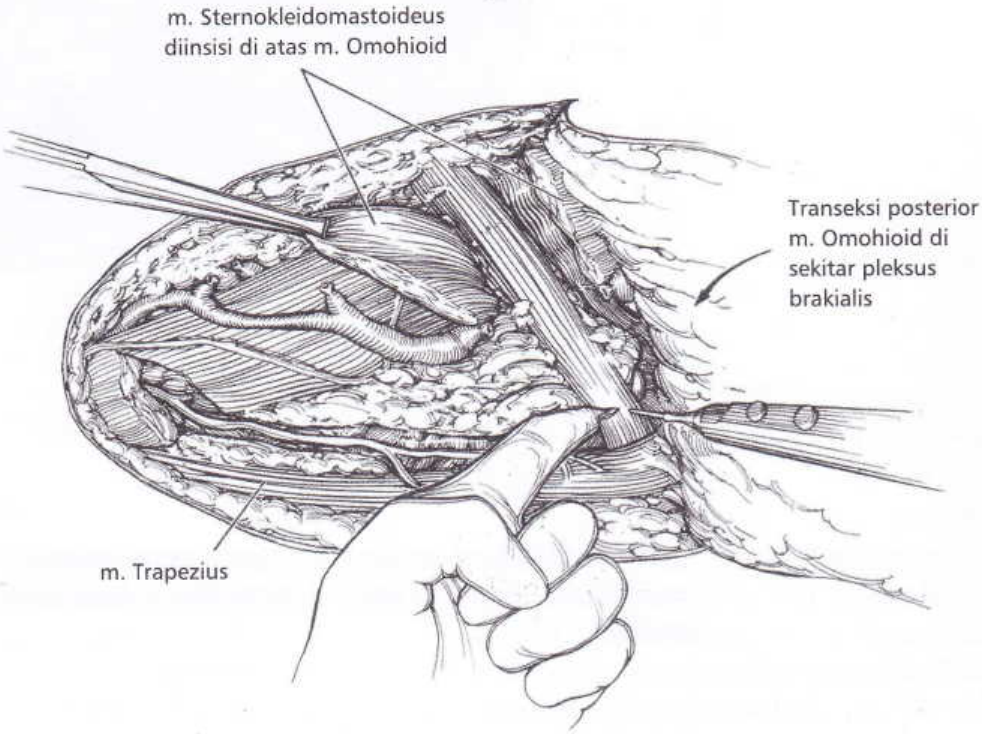

GAMBAR 106–6. Otot omohioid dipotong di sebelah lateral seraya otot ini berjalan di bawah klavikula dan selanjutnya sebelah medial. Tindakan ini memberikan jalur masuk penuh ke vena jugularis interna dan isi rantai jugularis serta merupakan penunjuk yang baik dalam mengidentifikasi arteri karotis, vena jugularis interna, dan nervus vagus.

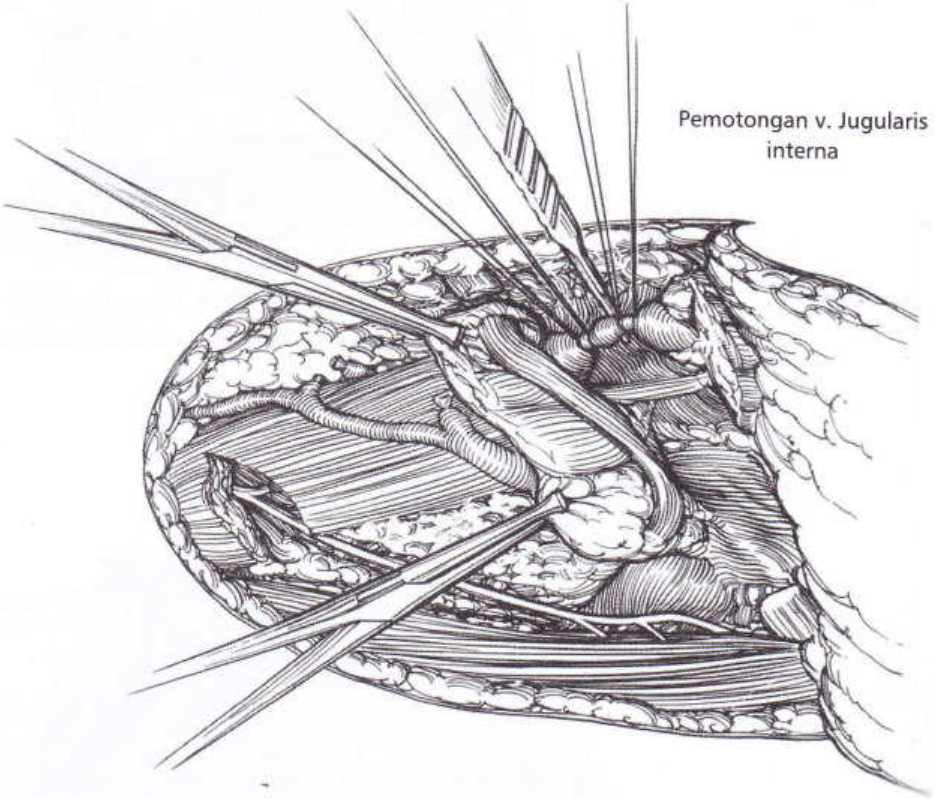

GAMBAR 106–7. Stump proksimal vena jugularis interna diidentifikasi dan dilakukan diseksi bebas dari arteri karotis dan nervus vagus. Pembuluh darah ini diligasi ganda dengan benang silk 2–0 dan dipotong.

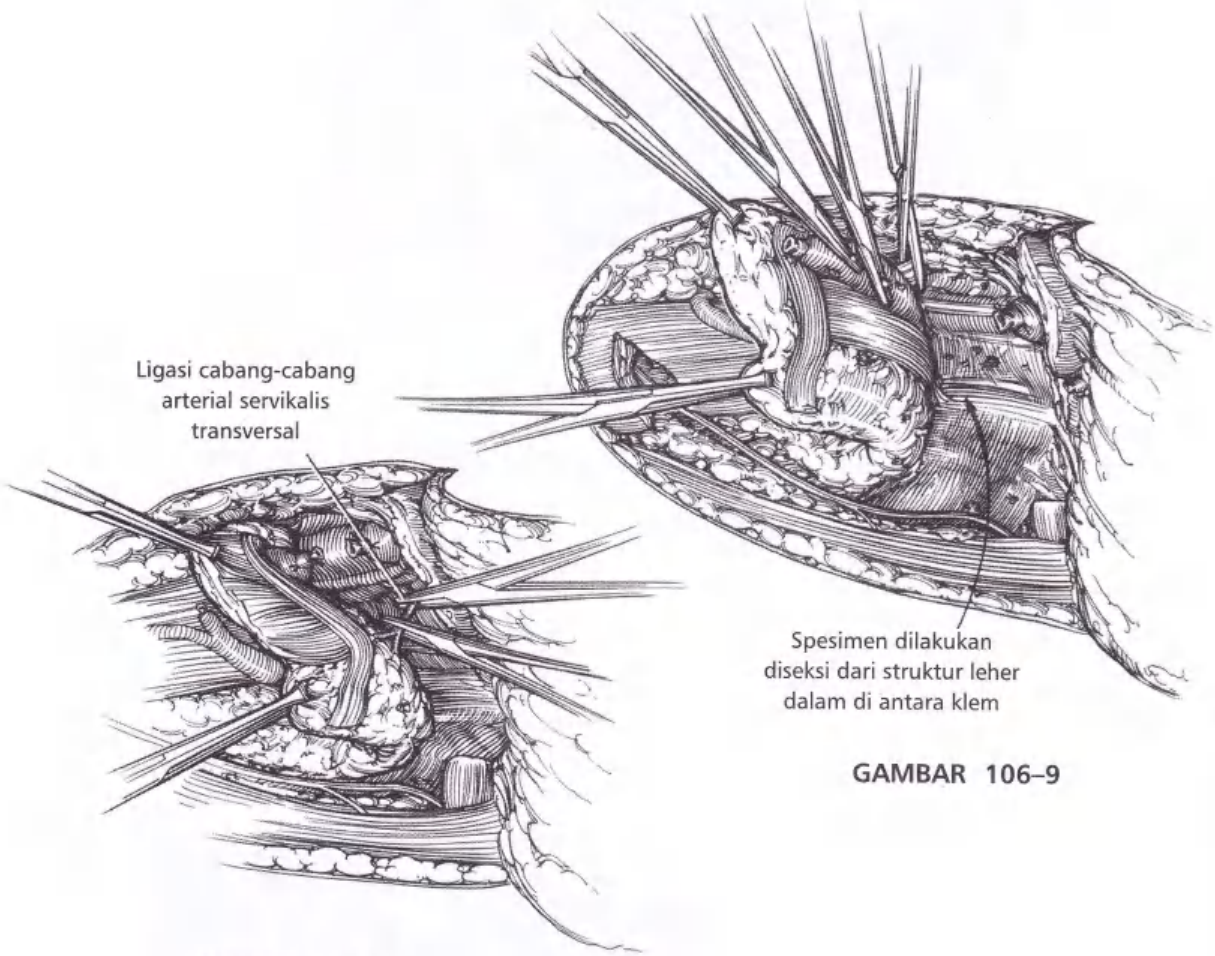

GAMBAR 106–9

GAMBAR 106–8

GAMBAR 106–8. Fasiae pada fosa supraklavikularis dan rantai internal diinsisi, yang memaparkan fasia servikal dalam. Arteri servikalis transversal terletak tepat di sebelah lateral fasia servikalis profunda dan diidentifikasi serta diligasi. Jaringan di fosa supraklavikularis sebelah anterior dan medial nervus asesorius spinalis selanjutnya dielevasi dengan diseksi tajam dan tumpul setelah pembuluh darah diligasi di sebelah lateral. Diseksi selanjutnya diteruskan dari inferior ke superior dengan identifikasi dan ligasi cabang-cabang vena jugularis interna. Pleksus brakialis dan nervus frenikus dapat diidentifikasi dengan mudah dan dilindungi selama diseksi ini.

GAMBAR 106–9. Spesimen, termasuk otot sternokleidomastoideus, vena jugularis interna, dan jaringan yang berisi limfe, selanjutnya dibalikkan ke superior. Identifikasi dan proteksi nervus hipoglosus dapat diperoleh pertama kali dengan melokalisirnya di sebelah lateral arteri karotis interna, umumnya tepat di sebelah sefalik bifurkasio karotis.

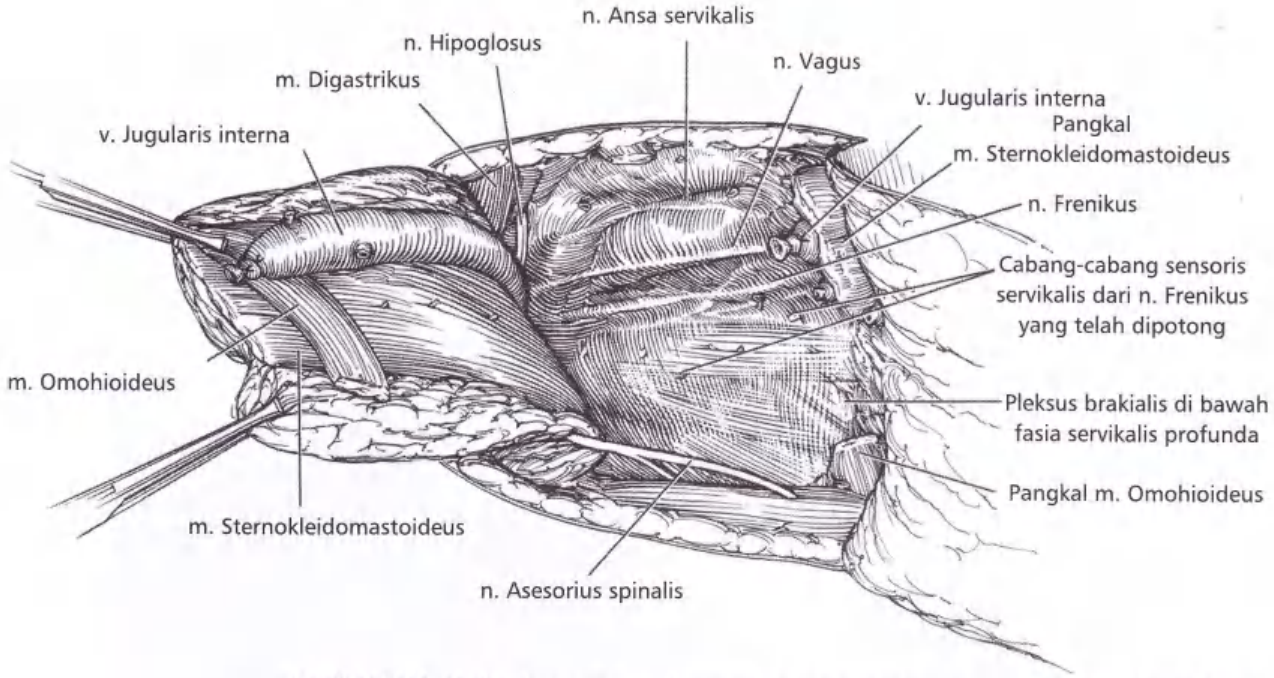

GAMBAR 106–10. Isi triangulus posterior selanjutnya dimodifikasi dengan traksi lemah lembut pada nervus asesorius spinalis

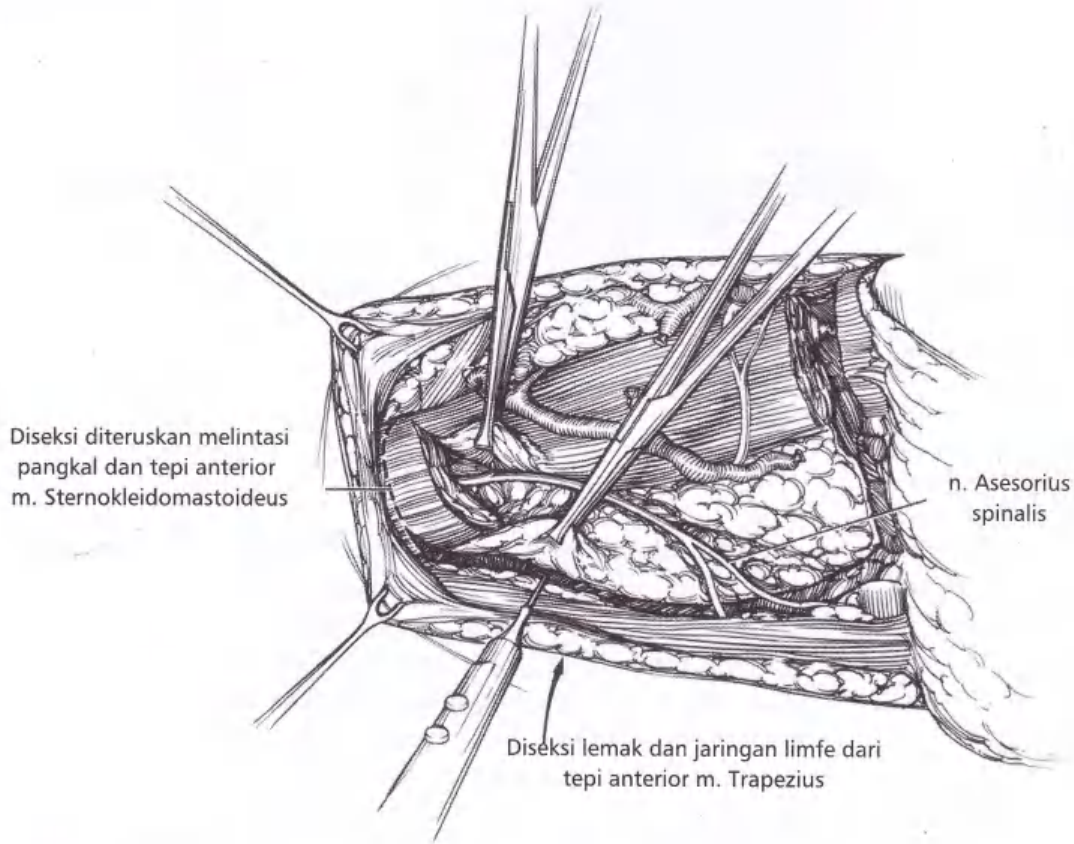

GAMBAR 106–11. Isi ini dan sisi superior m. Sternokleidomastoideus yang telah direseksi mudah dilewati di bawah nervus asesorius spinalis, yang telah dilakukan diseksi hingga dasar tengkorak di dekat vena jugularis interna. Maneuver ini dapat memutarkan semua isi leher di sebelah medial nervus asesorius spinalis.

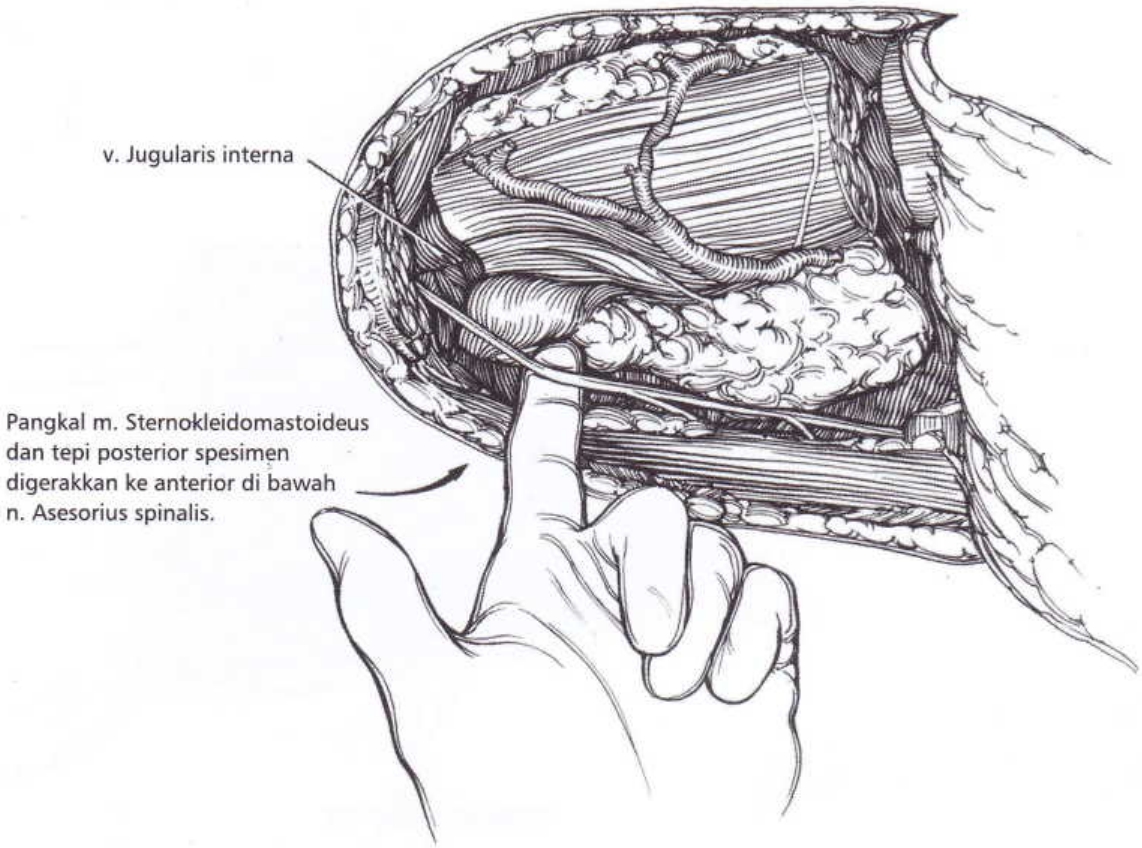

GAMBAR 106–12. Vena jugularis interna diligasi ganda pada dasar tengkorak tepat di sebelah medial dan superior dari otot digastrikus.

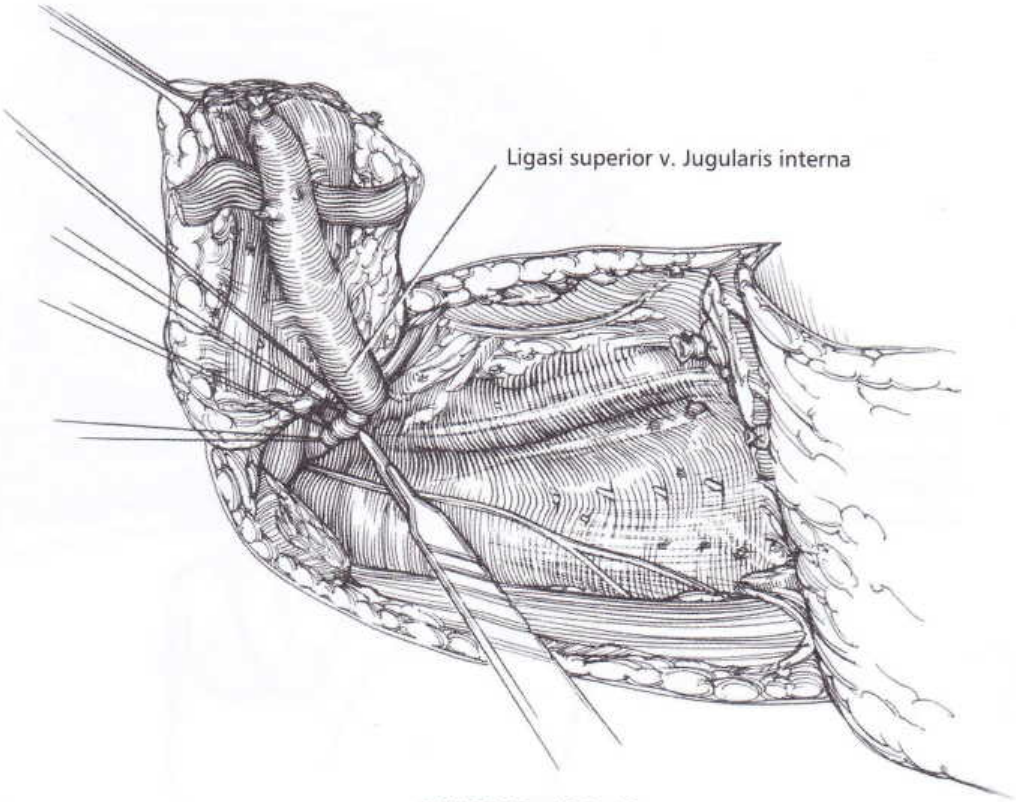

GAMBAR 106–13

GAMBAR 106–13 dan 106–14. Diseksi leher radikal diselesaikan dengan preservasi arteri karotis, nervus vagus, nervus frenikus, nervus asesorius spinalis, dan pleksus brakialis. Isi triangulus submandibularis (kelenjar limfe level I) tidak direseksi pada tahap ini. Struktur jaringan ini dapat direseksi dengan diseksi leher radikal bila diindikasikan dan dibiarkan melekat dengan diseksi leher *en blok,* atau diseksi secara berkelanjutan.

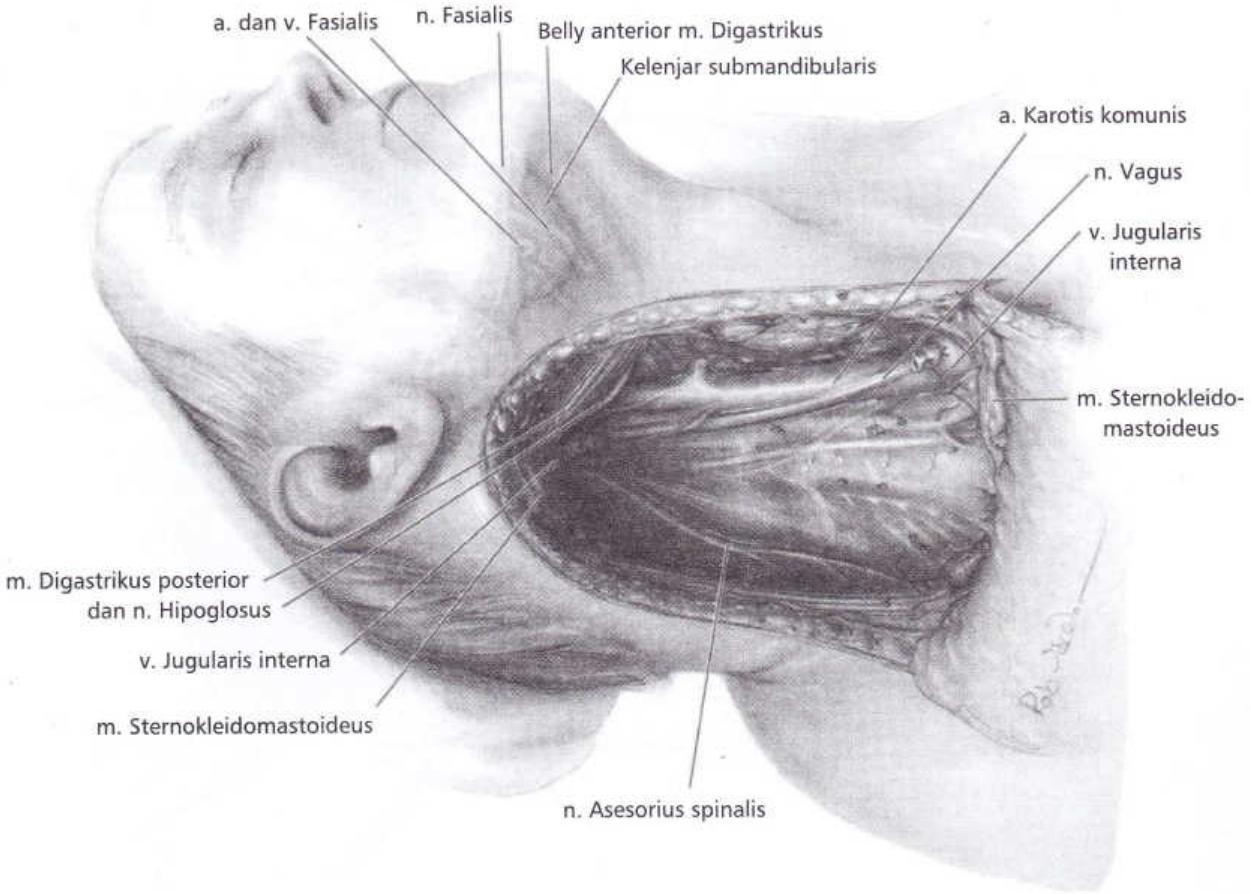

GAMBAR 106–14

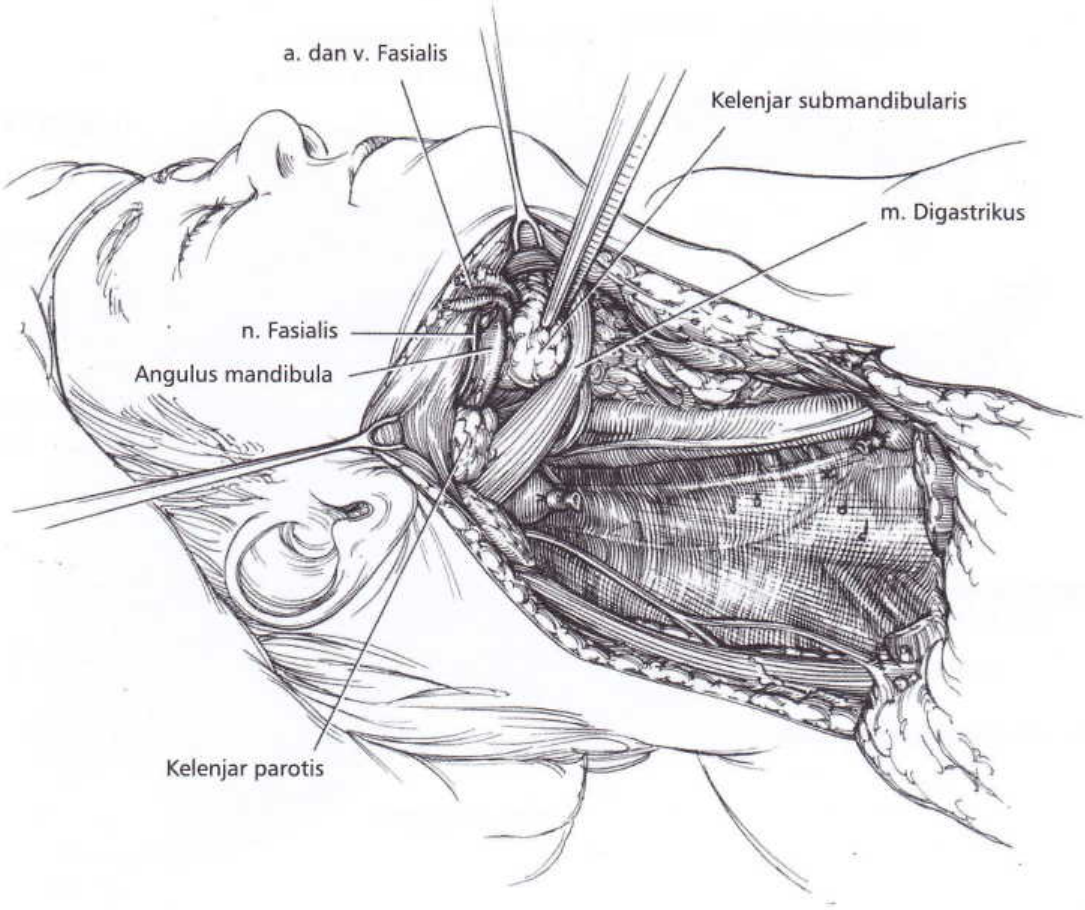

GAMBAR 106–15. Isi triangulus submandibularis direseksi, dengan preservasi ramus mandibularis nervus fasialis. Hal ini dapat dilakukan dengan diseksi di bawah vena fasialis anterior, yang telah diligasi dan di balik ke superior. Kelenjar submandibularis dan kelenjar limfe di sekitarnya selanjutnya direseksi setelah serabut eksigustatoris nervus lingualis ditranseksi di sebelah medial.

107

Paratiroidektomi untuk Hiperplasia dan Adenoma

GEORGE S. LEIGHT, JR., M.D.

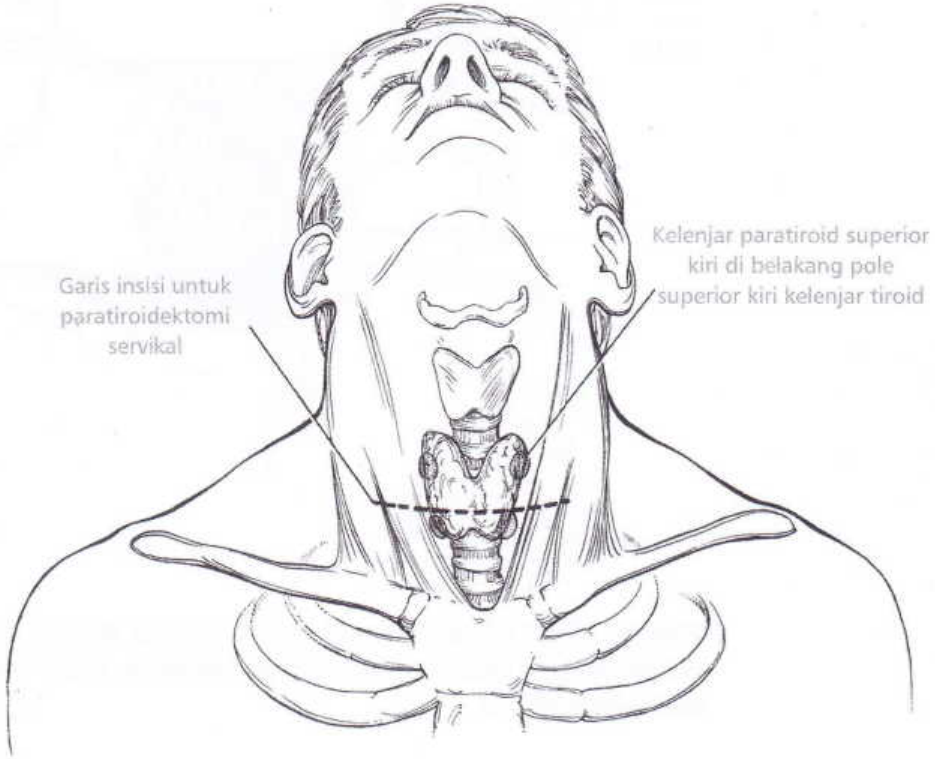

GAMBAR 107–1. Penderita diletakkan dalam posisi seperti yang dijelaskan untuk tiroidektomi, dan insisinya serupa, meskipun diperluas lebih jauh ke lateral untuk memberikan paparan yang optimal. Area primer dimana kelenjar paratiroid paling sering ditemukan diperlihatkan dengan area garis-garis.

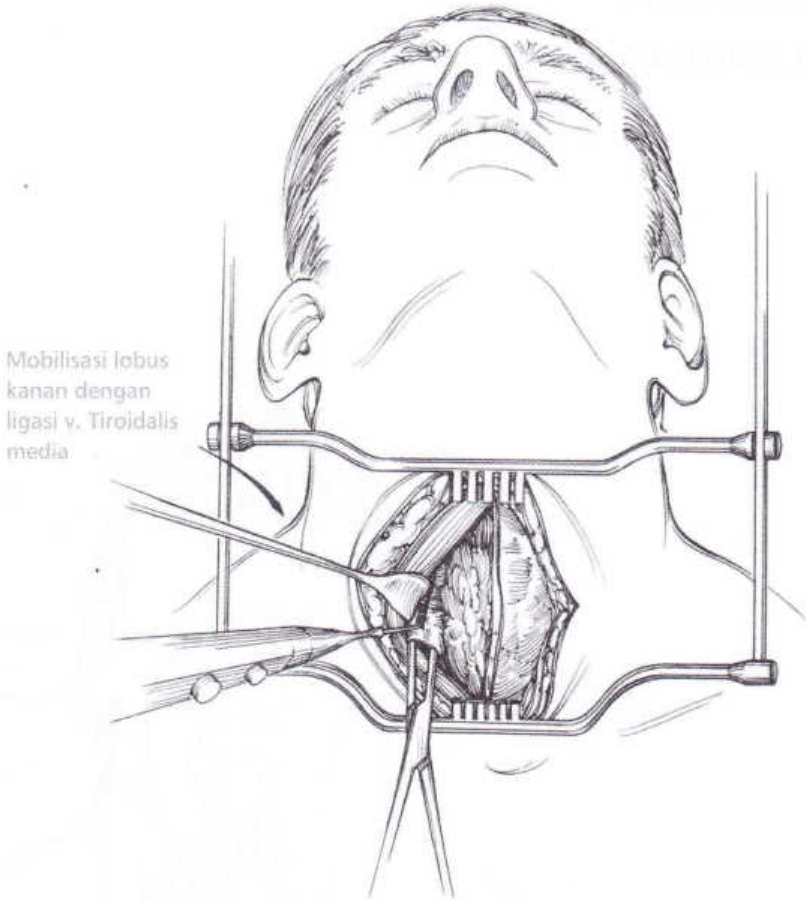

GAMBAR 107–2. Bidang antara *strap muscle* dipotong, dan otot ini diretraksi ke lateral, yang memaparkan lobus tiroid. Vena tiroidalis media dipotong dan diligasi, yang memungkinkan mobilisasi kelenjar tiroid ke medial.

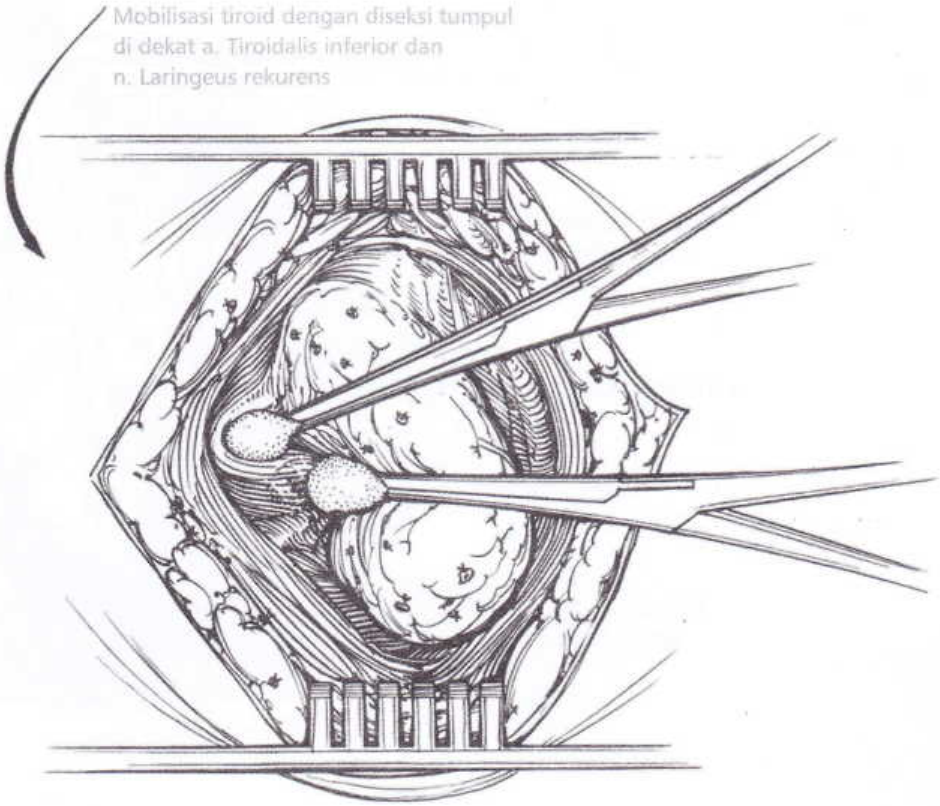

GAMBAR 107–3. Mobilisasi lobus tiroid kanan dilakukan secara cermat dengan kombinasi diseksi tajam dan tumpul. Hemostasis absolut harus dipertahankan selama tahap prosedur ini dan selanjutnya karena jaringan yang bercampur darah menyebabkan identifikasi paratiroid jauh lebih sulit ditetapkan. Teknik bedah yang cermat menghasilkan hasil yang paling baik dalam operasi paratiroid.

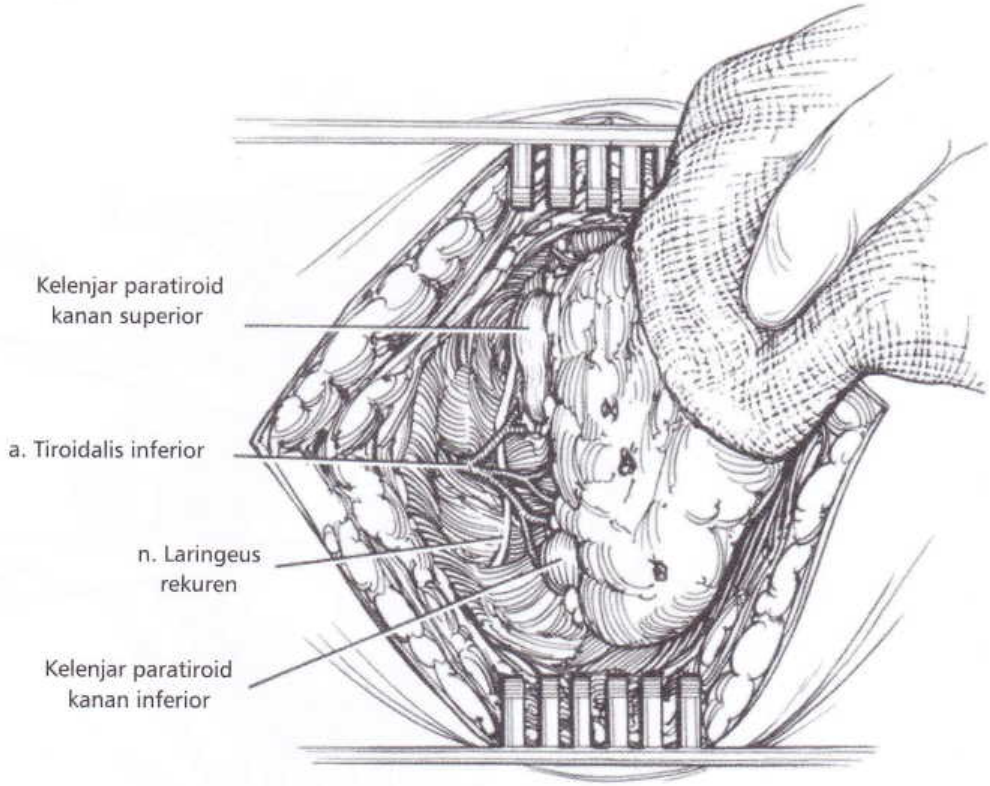

GAMBAR 107–4. Setelah mobilisasi selesai dikerjakan, klem Babcock dipasang pada lobus tiroid, yang diretraksi ke medial. Arteri tiroidalis inferior dan nervus laringeus rekuren diidentifikasi dan dilindungi secara cermat. Nervus rekuren biasanya berjalan di sebelah posterior arteri tiroidalis inferior, meskipun nervus ini kemungkinan juga dapat berada di sebelah anterior arteri tersebut atau bercabang bersamaan dengan cabang-cabang arteri. Ahli bedah perlu mengetahui eksistensi nervus laringeus nonrekuren, meskipun hal ini jarang. Kelenjar paratiroid perlu dilacak pada tempat primernya. Kelenjar atas lebih konstan di lokasi dan paling sering ditemukan dalam jaringan lemak di atas arteri tiroidalis inferior tepat di sebelah lateral kelenjar tiroid. Warna coklat yang karakteristik dari kelenjar paratiroid yang normal sangat penting dalam membedakannya dengan lemak, kelenjar limfe, jaringan tiroid, dan struktur jaringan yang lain. Kelenjar kanan inferior yang normal dan kelenjar kanan superior yang membesar diperlihatkan pada gambar.

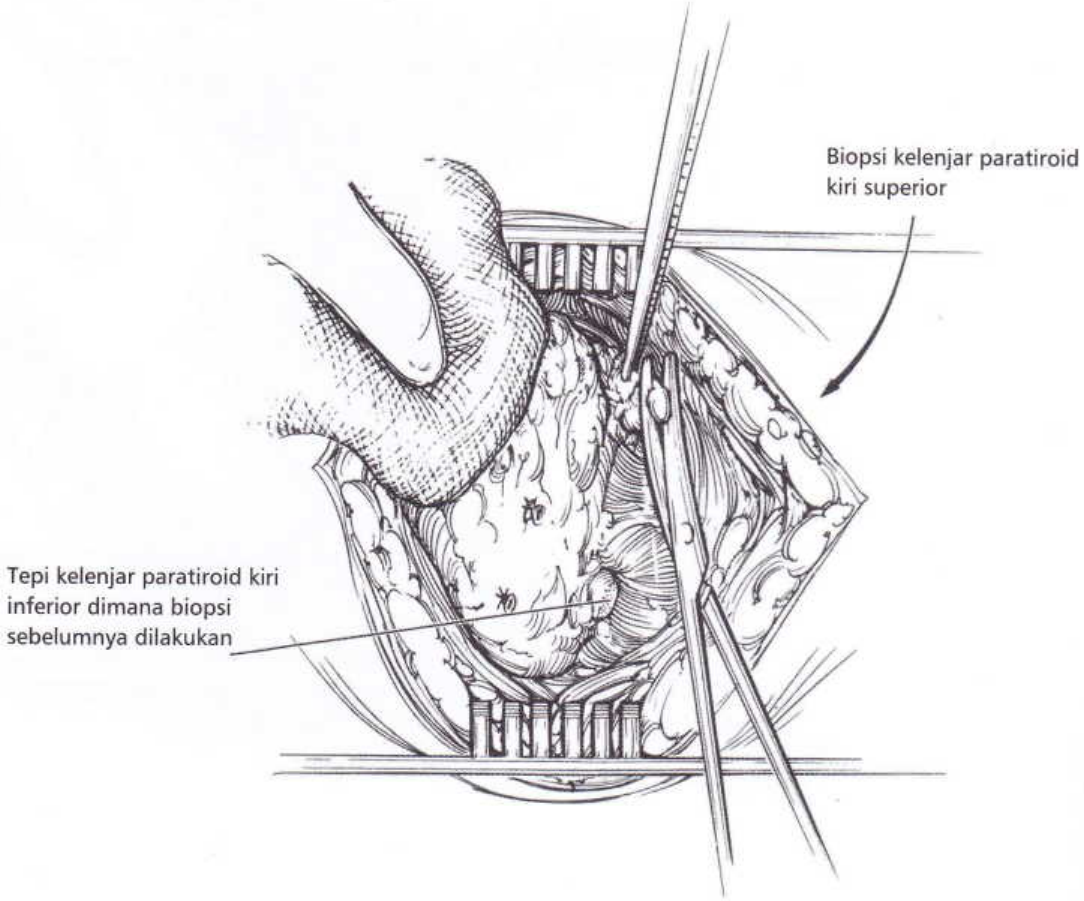

GAMBAR 107–5. Sisi kiri dieksplorasi dengan cara serupa. Bilamana kelenjar inferior tidak dapat diidentifikasi, jaringan di antara pole tiroid bawah dan timus, serta timus itu sendiri, dilacak secara cermat. Jika kelenjar superior tidak dapat diidentifikasi, kelenjar tersebut kemungkinan paling sering ditemukan di sebelah posterior di belakang arteri tiroidalis inferior atau cabang-cabangnya. Diperlihatkan dua kelenjar dengan ukuran, warna, dan konsistensi yang normal, dengan irisan-irisan kecil dari bagian kelenjar yang berhadapan dengan suplai darah sedang diambil untuk konfirmasi histologik untuk memastikan apakah jaringan tersebut adalah jaringan paratiroid.

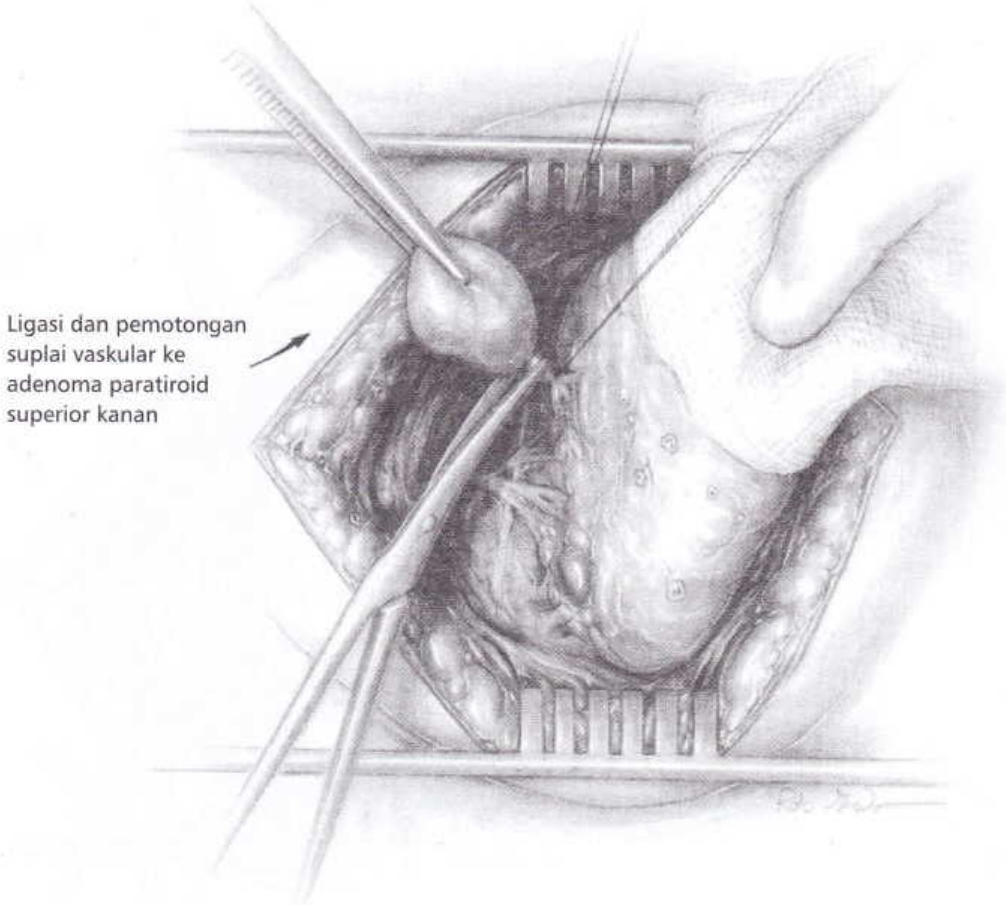

GAMBAR 107–6. Perhatian dikembalikan ke sisi kanan, dimana adenoma paratiroid kanan superior dilakukan diseksi secara cermat dari jaringan di sekitarnya dengan klem Hoyt kecil. Adenoma dikirim ke ahli patologi untuk pemeriksaan berat dan histologik. Biopsi kelenjar kanan inferior yang normal juga didapatkan. Semua kelenjar normal sisanya selalu diberi marker dengan benang.

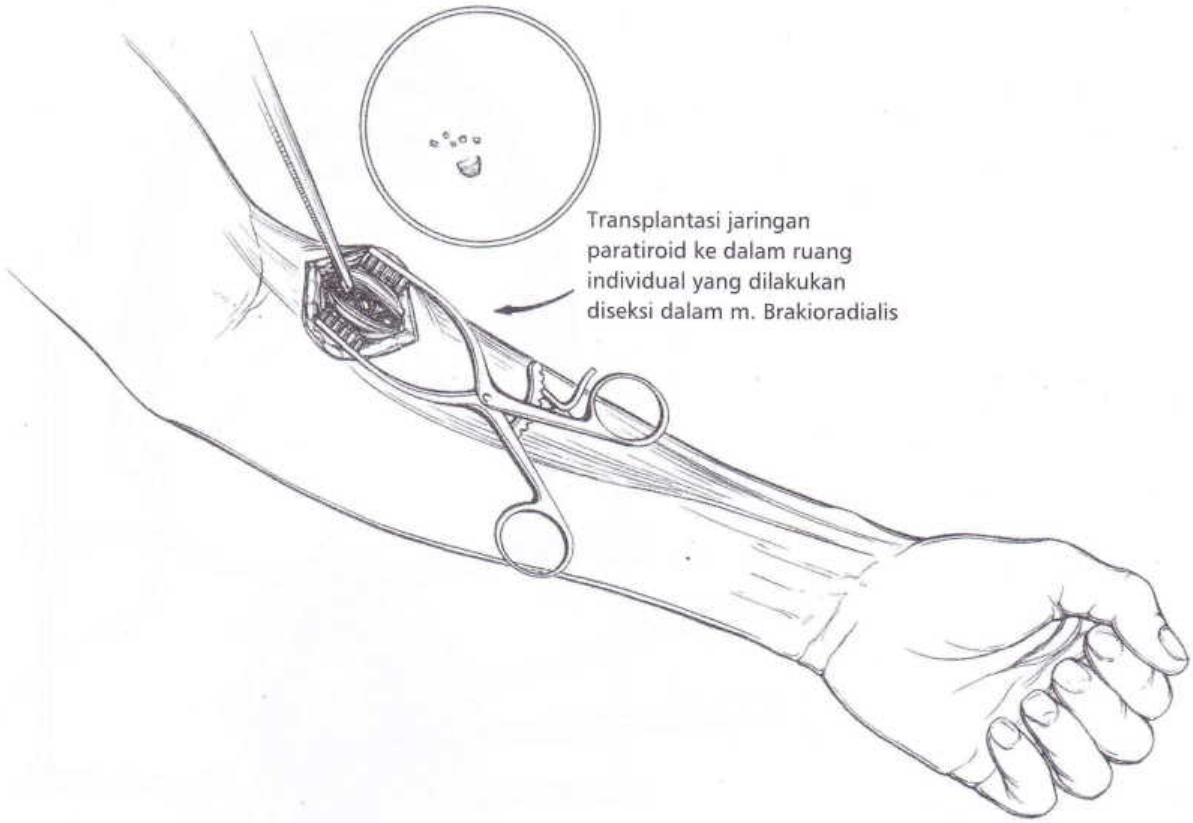

GAMBAR 107–7. Jika dua atau tiga kelenjar paratiroid abnormal, kelenjar tersebut diangkat; biopsi kelenjar yang normal dilakukan, dan kelenjar ini diberi marker dengan benang dan ditinggal di tempat. Jika semua dari keempat kelenjar paratiroid abnormal, ahli bedah harus memutuskan apakah paratiroidektomi subtotal (3,5 kelenjar) atau paratiroidektomi total dikerjakan dengan auto-transplantasi. Jika paratiroidektomi total dipilih, 15 sampai 20 irisan jaringan paratiroid ditanam ke dalam kantong-kantong dalam otot brakioradialis lengan yang non-dominan. Masing-masing kantong ditutup dengan satu lapis jahitan benang non-absorbable untuk memfiksasi jaringan di tempat dan posisinya diberi marker.

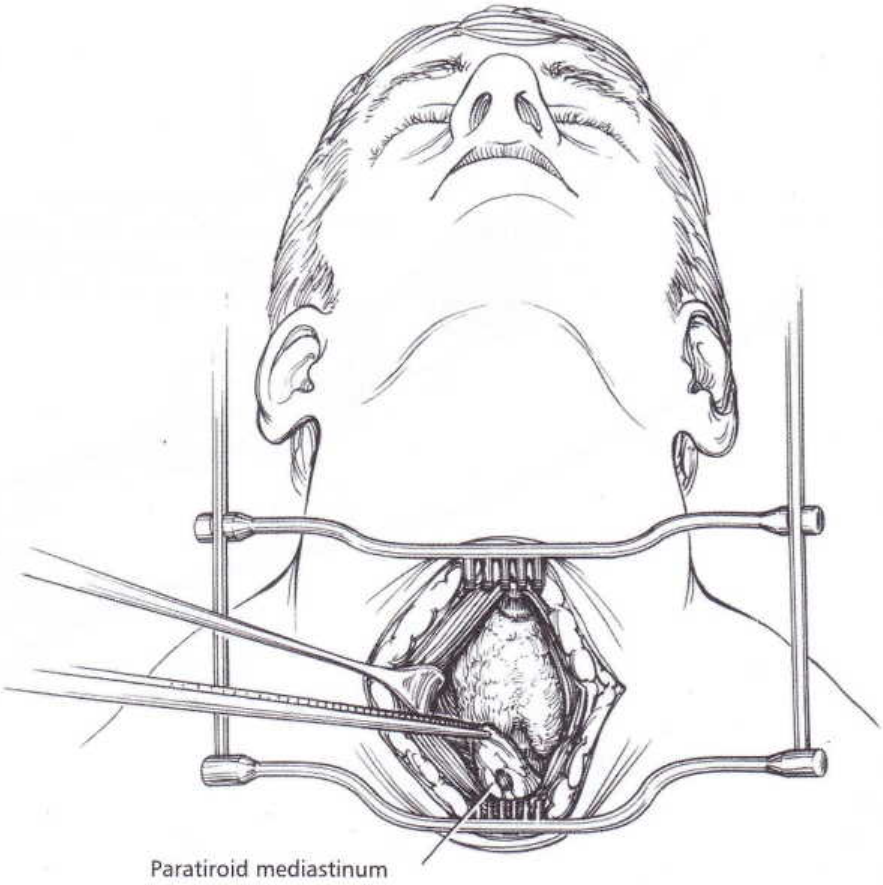

GAMBAR 107–8. Adenoma paratiroid sering kali ditemukan dalam timus. Sekalipun adenoma intratimik ini berada dalam mediastinum superior, adenoma biasanya dapat dimobilisasi melalui insisi servikal dan dibawa ke leher untuk diangkat.

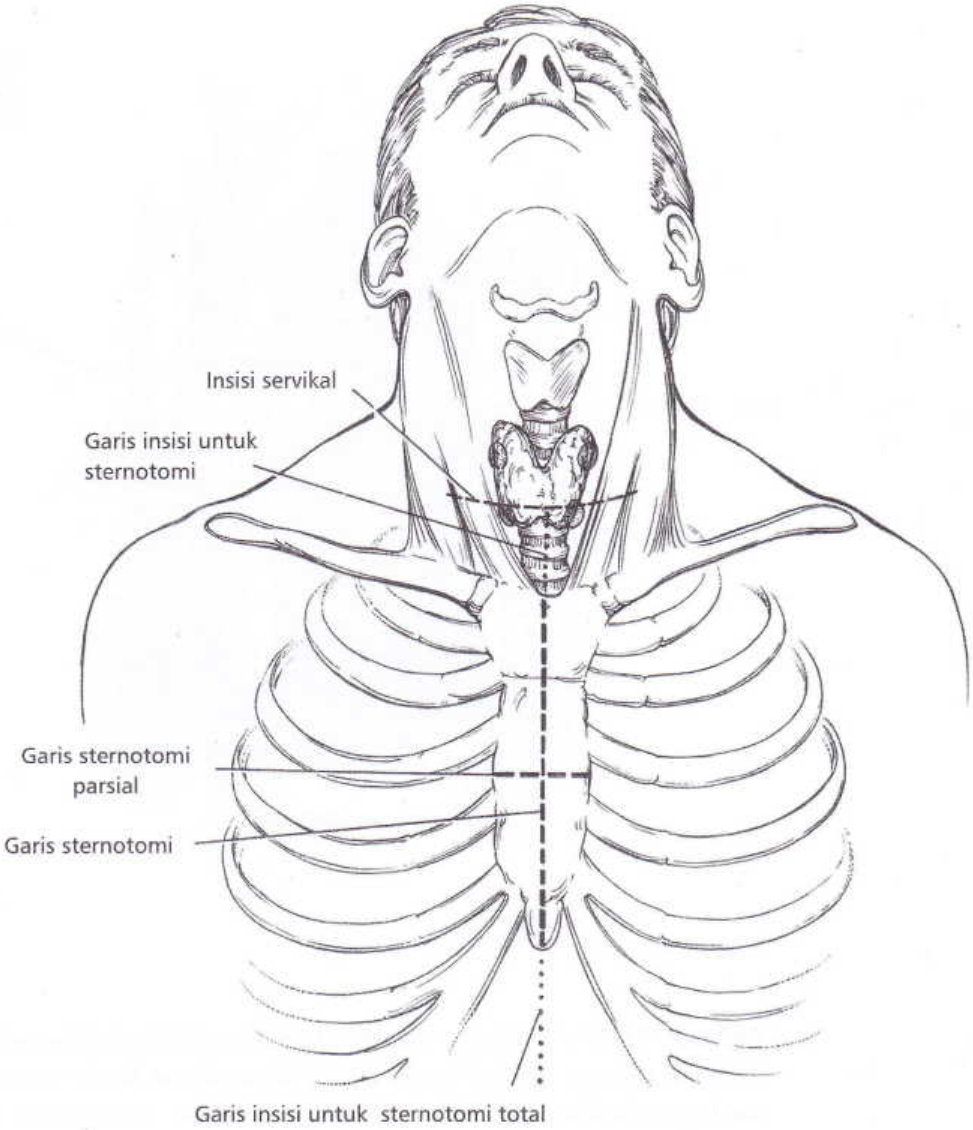

GAMBAR 107–9. Sternotomi media kadang kala perlu dilakukan untuk adenoma paratiroid mediastinal yang tidak dapat terjangkau melalui insisi servikal. Sternotomi parsial pada level spasium interkostalis ketiga dapat memberikan paparan yang memadai mediastinum superior. Untuk eksplorasi seluruh mediastinum, sternotomi total perlu dikerjakan.

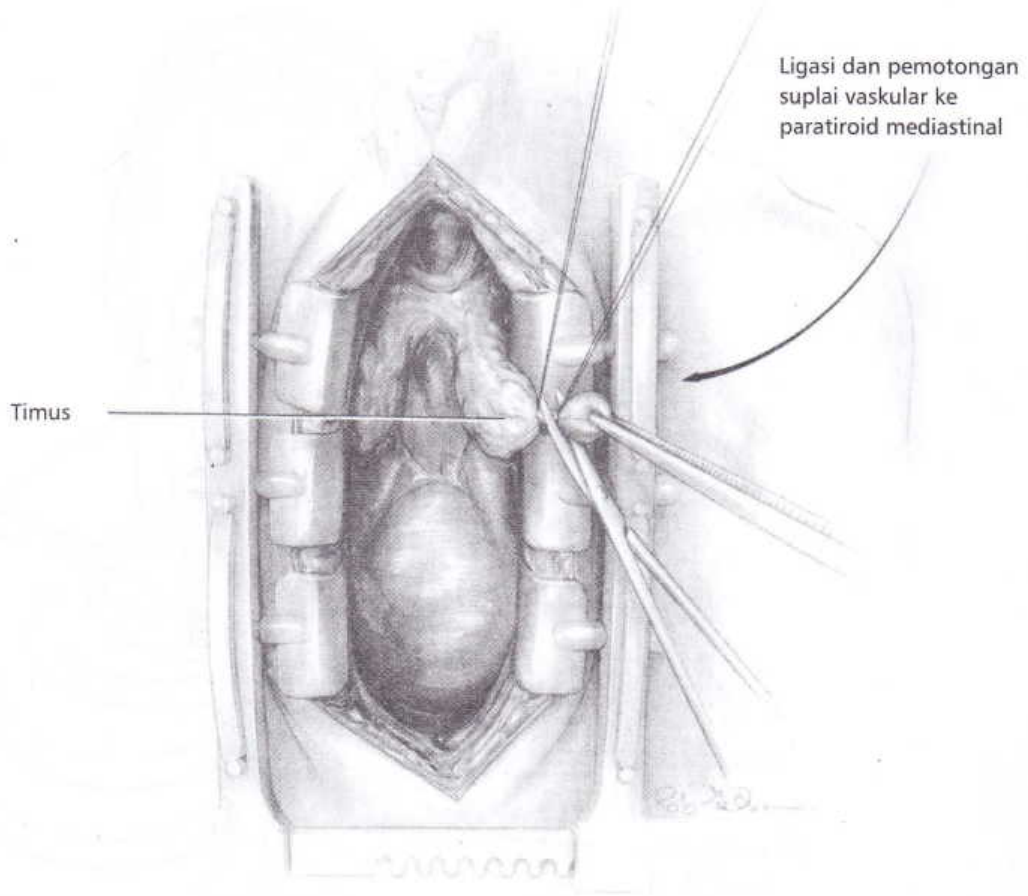

GAMBAR 107–10. Sternum yang telah diiris diretraksi ke lateral, yang memungkinkan paparan timus dan struktur jaringan mediastinum yang lain. Nervus rekuren dan frenikus perlu diidentifikasi dan dilindungi. Pelacakan yang cermat selanjutnya dikerjakan, dan adenoma paratiroid mediastinal direseksi.

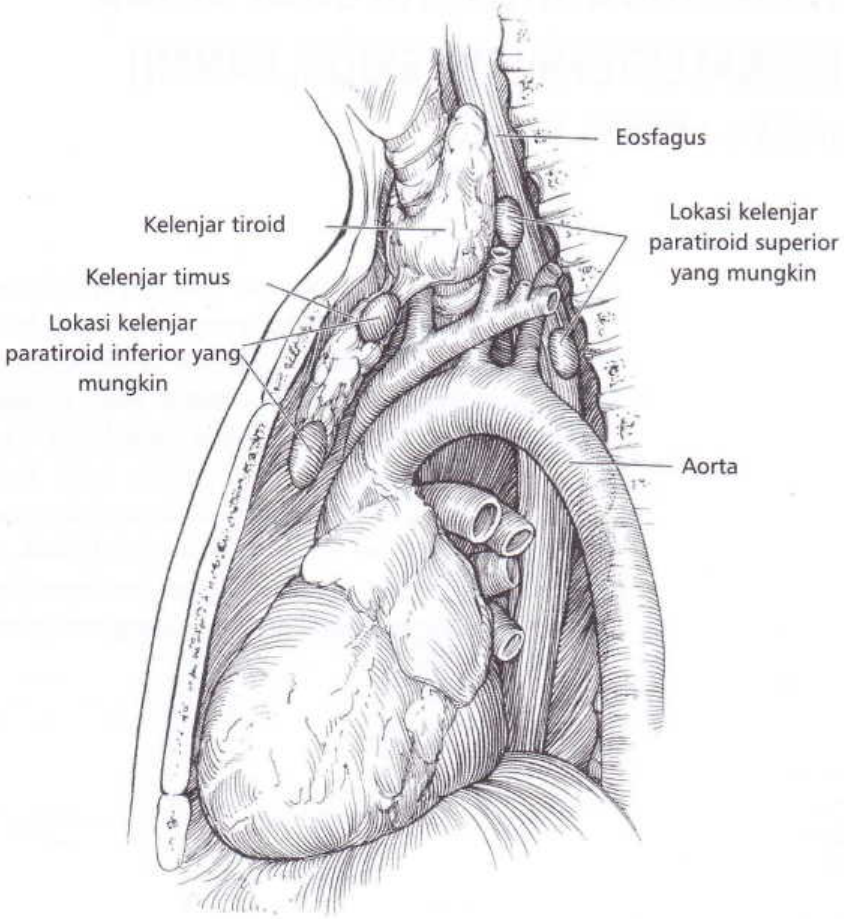

GAMBAR 107–11. Lokasi ektopik adenoma paratiroid yang paling sering dijumpai diperlihatkan pada gambar. Bilamana kelenjar paratiroid inferior tidak ditemukan, kelenjar tersebut biasanya terletak dalam timus atau jaringan peritimus di sekitarnya. Bila kelenjar superior tidak ada, kelenjar tersebut biasanya berada di dalam mediastinum posterior.

108

Eksisi Adenoma Adrenal Jinak

(ADRENALEKTOMI POSTERIOR, KANAN)

GEORGE S. LEIGHT, JR., M.D.

Adrenalektomi posterior merupakan pendekatan yang lebih disukai untuk penatalaksanaan tumor adrenal yang fungsional dan non-fungsional yang berukuran kecil. Feokromositoma, karena kemungkinan adanya tumor multipel atau ekstra-adrenal, dan tumor adrenal yang berukuran besar, bilamana keganasan dicurigai, perlu direseksi dengan pendekatan transabdominal untuk memungkinkan paparan yang lebar dan reseksi total. Pendekatan posterior menghindari trauma yang potensial pada organ intra-abdominal, dan ileus paska-bedah biasanya minimal. Prosedur dapat diterima lebih baik oleh penderita karena penderita mengalami nyeri yang lebih ringan dan dapat dipulangkan dari rumah sakit lebih cepat dibanding dengan penderita yang mengalami prosedur transabdominal.

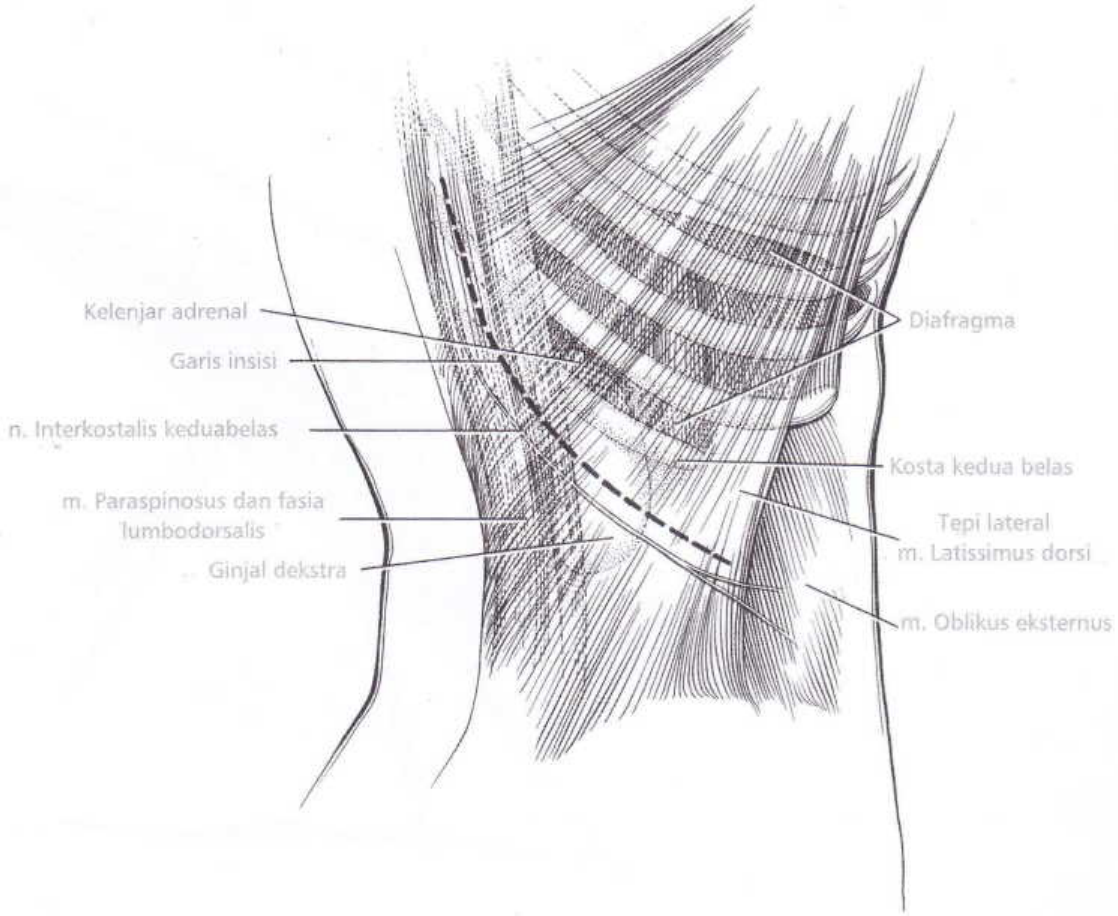

GAMBAR 108–1. Penderita dianestesi dan diletakkan dalam posisi tertelungkup, dengan gulungan guling diletakkan di bawah dada dan pelvis. Insisi dimulai di sekitar kosta kesebelas, dua sampai tiga buku jari sebelah lateral garis tengah dan diperluas melengkung hingga suatu titik di bawah ujung kosta kedua belas.

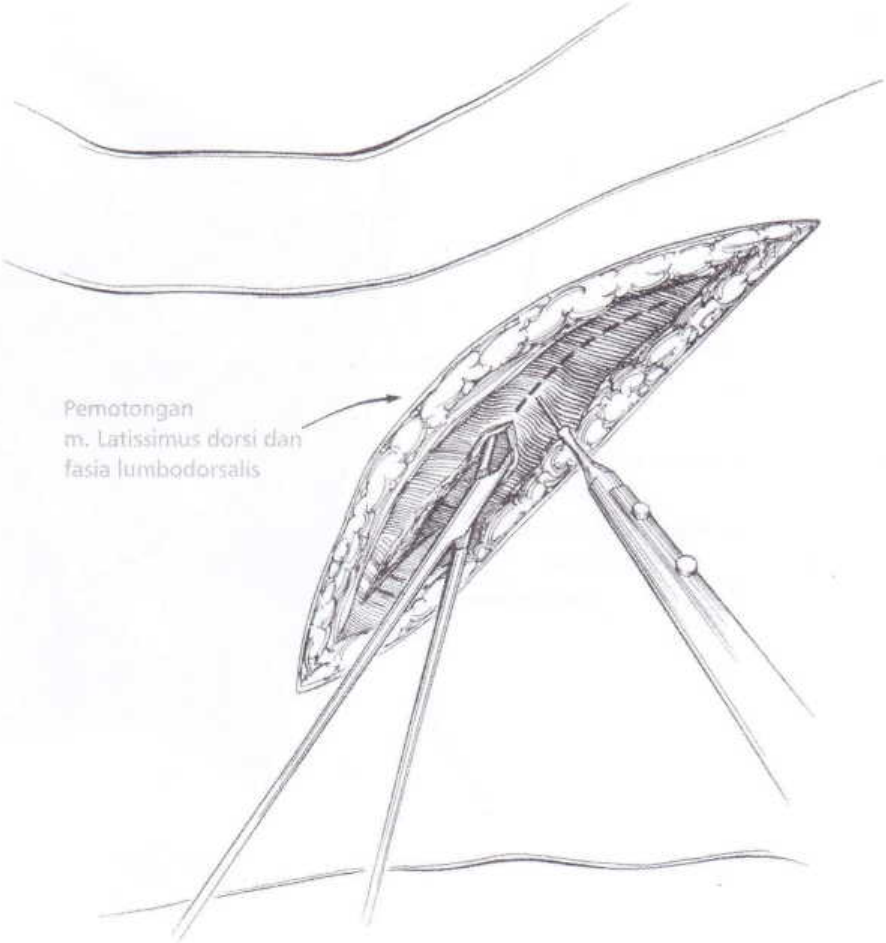

GAMBAR 108–2. Insisi diperluas melalui lamela posterior fasia lumbodorsalis dan serabut otot latissimus dorsi. Selanjutnya otot-otot paraspinalis (erektor spinae) diretraksi ke medial, yang memaparkan kosta keduabelas.

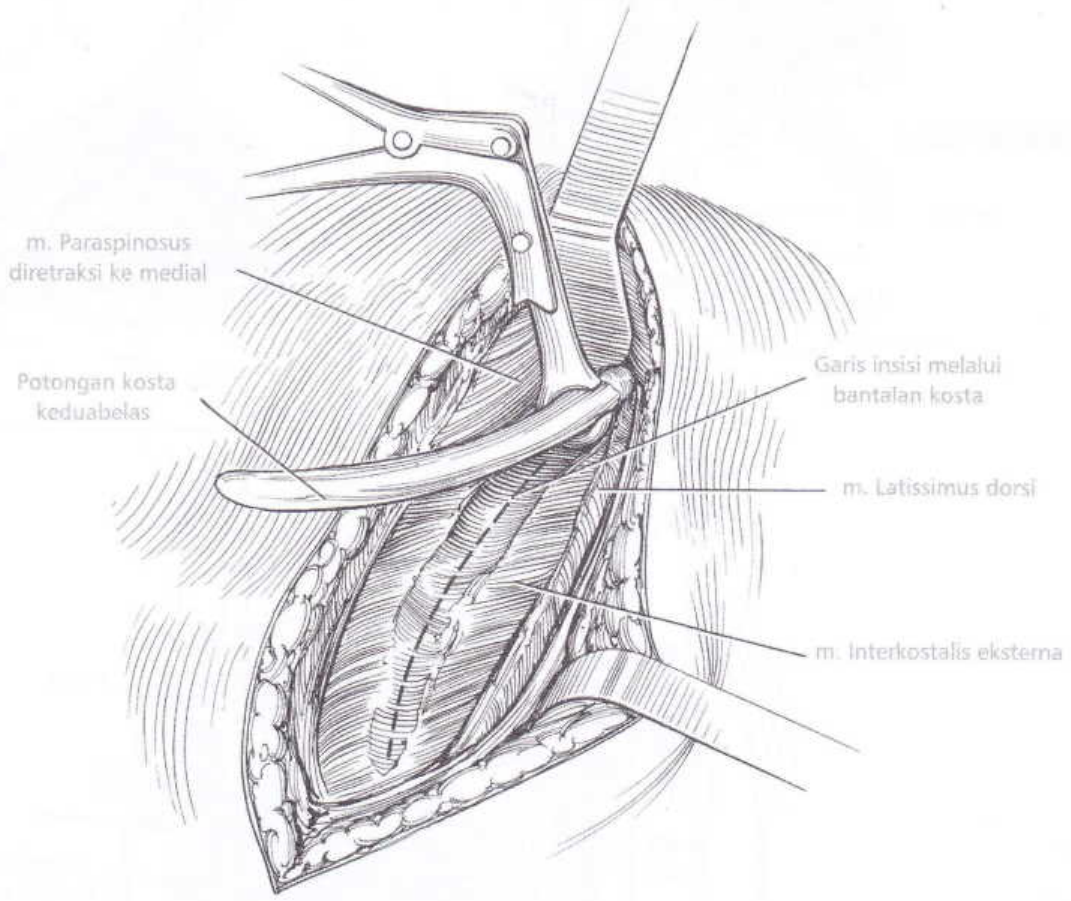

GAMBAR 108–3. Kosta keduabelas dimobilisasi ke medial sejauh mungkin dan direseksi. Batas inferior pleura dapat ditetapkan dengan menginstruksikan ahli anestesi mengembangkan paru, yang mendorong tepi inferior pleura ke bawah. Fasia lumbodorsal dan fasia Gerota selanjutnya dipotong, dengan hati-hati hingga menyisakan sekitar 1 cm di bawah pleura. Nervus interkostalis, yang berada di sebelah inferior bantalan kosta, perlu dilindungi.

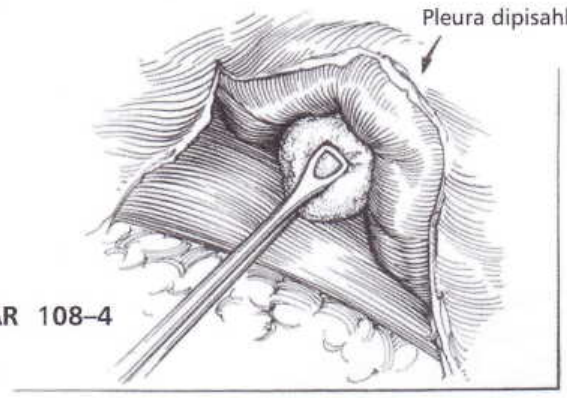

GAMBAR 108–4

GAMBAR 108–5

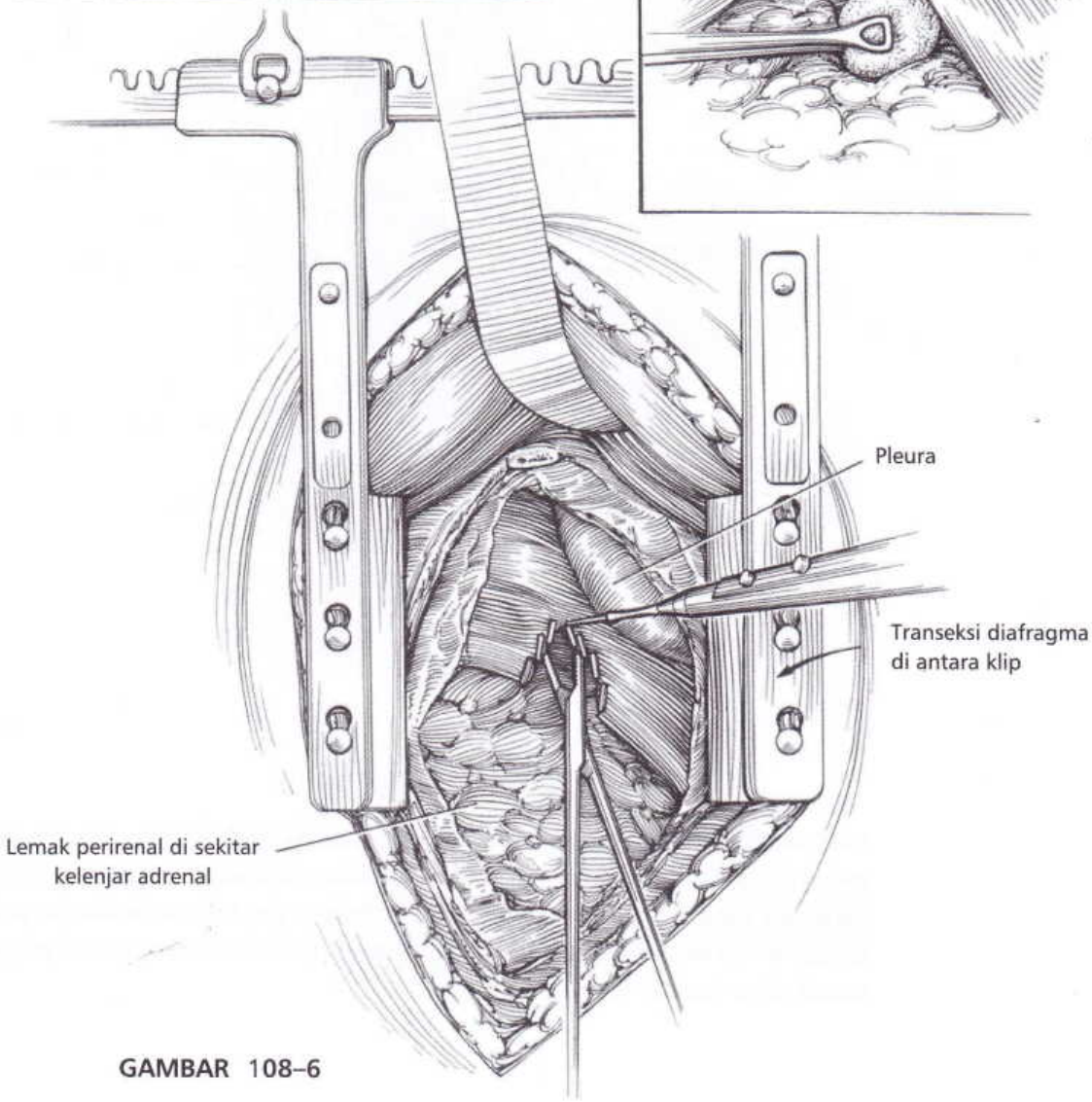

GAMBAR 108–6

GAMBAR 108–4 sampai 108–6. Serabut posterior diafragma, yang berinsersio ke periosteum kosta keduabelas, dipisahkan dari pleura. Insersio muskular diafragma ini dipotong di antara klip, yang memungkinkan pleura diretraksi ke atas. Robekan pleura kecil dapat ditutup dengan jahitan.

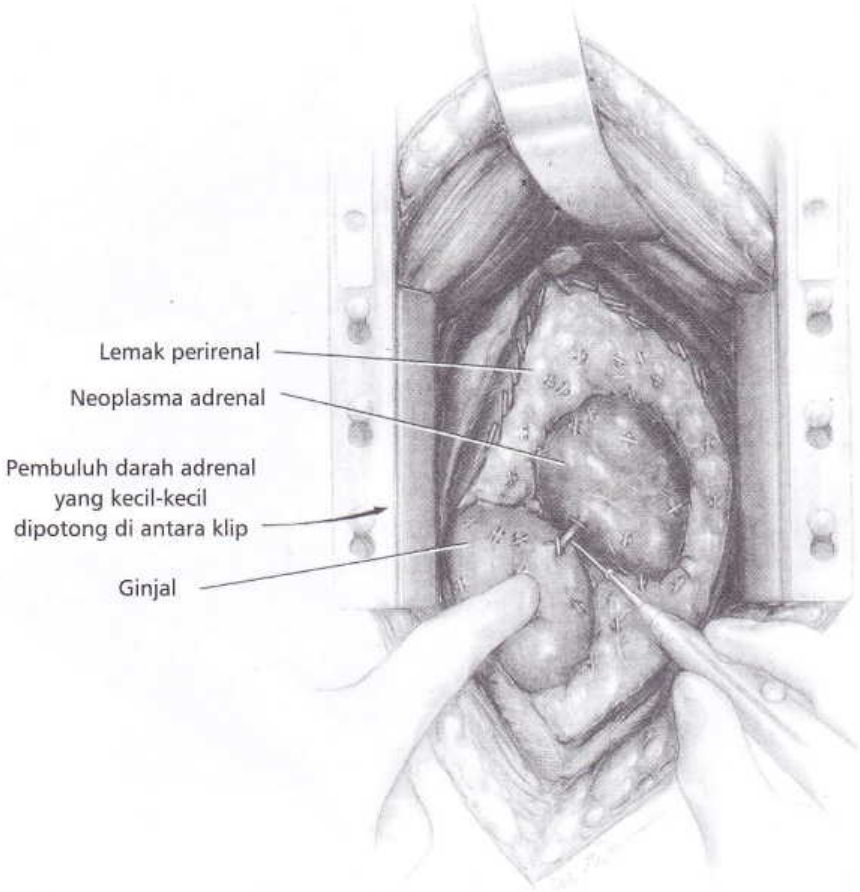

GAMBAR 108–7. Ginjal diretraksi ke inferior dan lateral. Diseksi tumpul lemah dengan lembut digunakan untuk memaparkan tumor adrenal. Dimulai di sebelah lateral, pembuluh darah kecil yang menuju tumor adrenal dimobilisasi dengan klem right-angle halus, diklip pada sisi parietal, dan dipotong dengan elektrokauter. Pembuluh darah yang lebih besar dijepit klip pada kedua sisi. Diseksi diperluas di sekitar sisi superior dan inferior tumor. Permukaan anterior biasanya dapat dimobilisasi dengan diseksi tumpul yang lemah lembut.

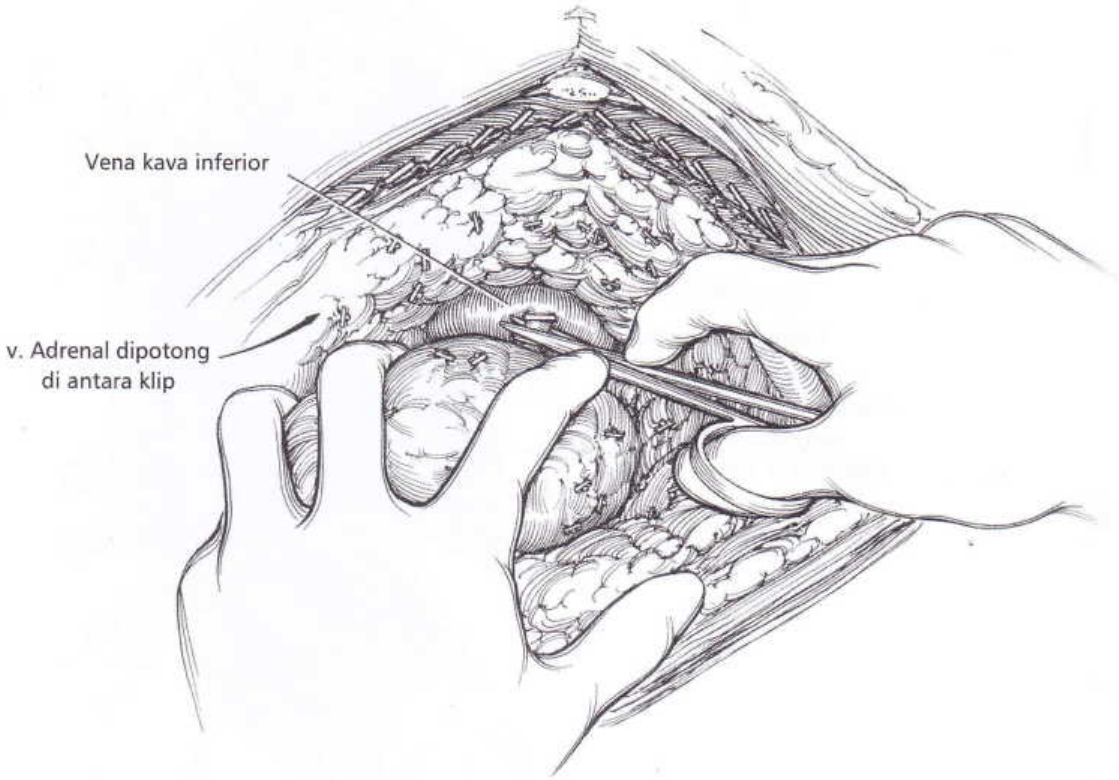

GAMBAR 108–8. Sekarang tumor dapat diretraksi ke lateral untuk memaparkan pembuluh-pembuluh darah kecil dan vena adrenal, yang pada sisi kanan, bermuara langsung ke dalam vena kava. Setelah semua pembuluh darah kecil lainnya dipotong, vena adrenal dapat dipotong di antara klip atau ligasi jika pembuluh darah ini mempunyai panjang yang cukup.

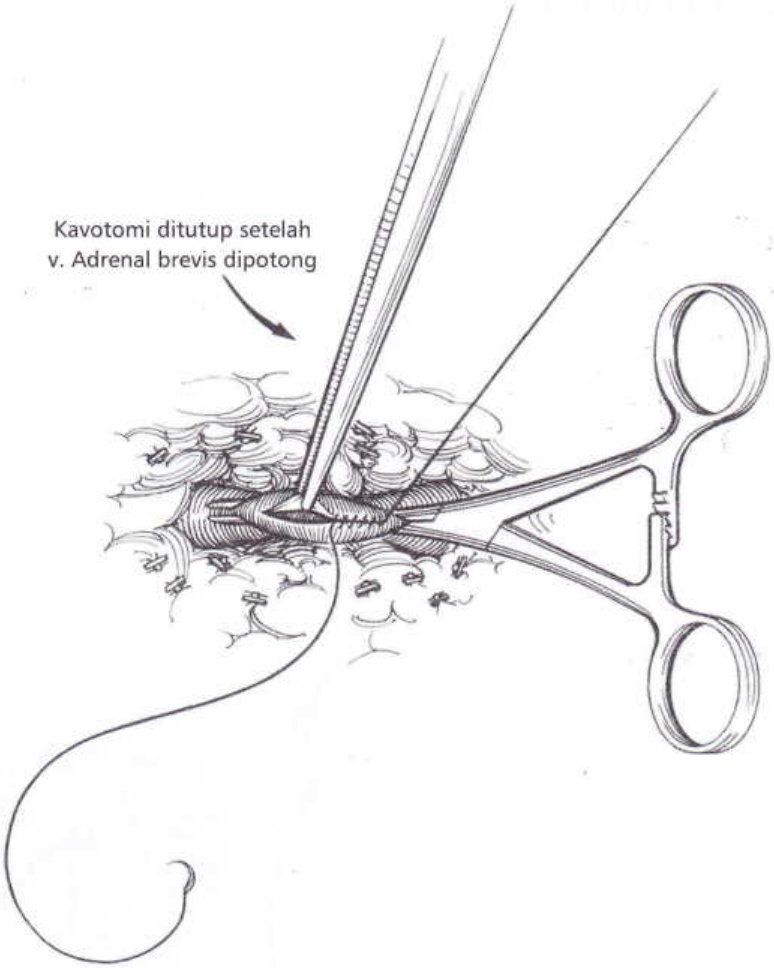

GAMBAR 108–9. Jika vena adrenal sangat pendek, klem vaskular dipasang untuk oklusi vena kava parsial; vena adrenal dipotong, dan vena kava ditutup dengan jahitan benang Prolene 3–0 atau 4–0.

Fasia lumbodorsalis ditutup pada sisi lateral otot paraspinalis dengan jahitan benang absorbable. Fasia latissimus dorsi dan lumbodorsalis posterior ditutup dengan jahitan benang non-absorbable, dan kulit ditutup dengan klip. Foto toraks dilakukan selama paska-bedah untuk memeriksa adanya pneumotoraks.

109

Adrenalektomi Total (ANTERIOR)

GEORGE S. LEIGHT, JR., M.D.

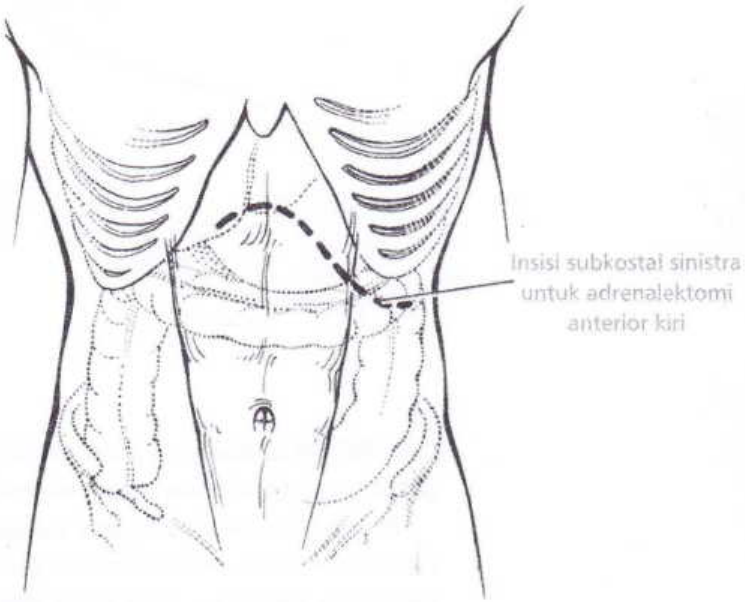

GAMBAR 109–1. Pendekatan anterior pada adrenal sinistra dilakukan melalui insisi subkostal sinistra, yang dapat diperluas melintasi garis tengah untuk menambahkan paparan.

GAMBAR 109–3

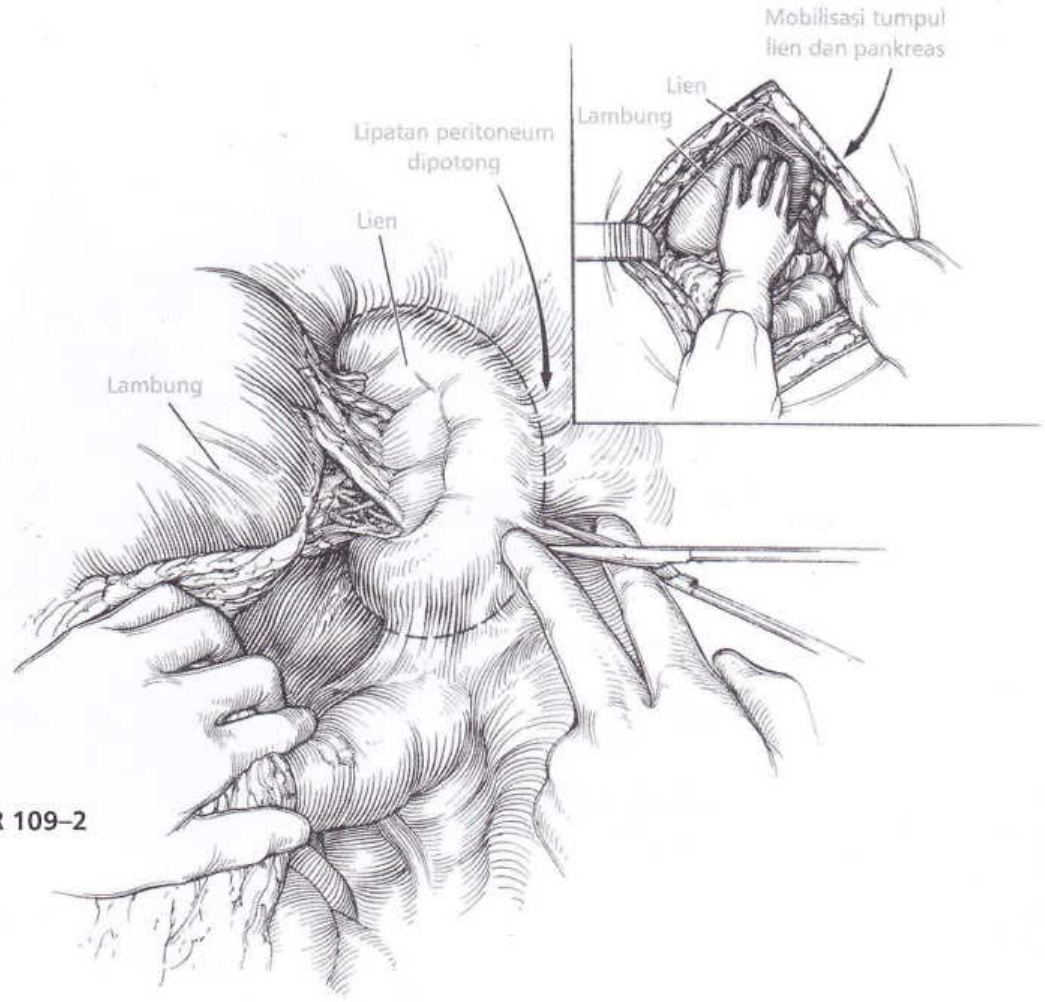

GAMBAR 109–2

GAMBAR 109–2 dan 109–3. Kelenjar adrenal sinistra dapat didekati dengan membuka bursa omentalis dan memobilisasi pankreas ke superior atau dengan cara memobilisasi lien dan kauda pankreas ke medial. Metode memobilisasi lien dan kauda pankreas ke medial mempunyai risiko trauma lien yang lebih tinggi tetapi memberikan paparan yang lebih luas kelenjar adrenal sinistra dan mempunyai peranan penting bilamana tumor berukuran besar. Dekompresi lambung dilakukan dengan pipa nasogastrik, dan fleksura lienalis dimobilisasi ke inferior. Peritoneum pada sisi posterolateral lien dipotong dengan gunting, dan pembuluh darah kecil dielektrokoagulasi. Lien dimobilisasi secara cermat ke medial dengan kombinasi diseksi tajam dan tumpul. Kauda pankreas diretraksi secara cermat ke medial bersamaan lien.

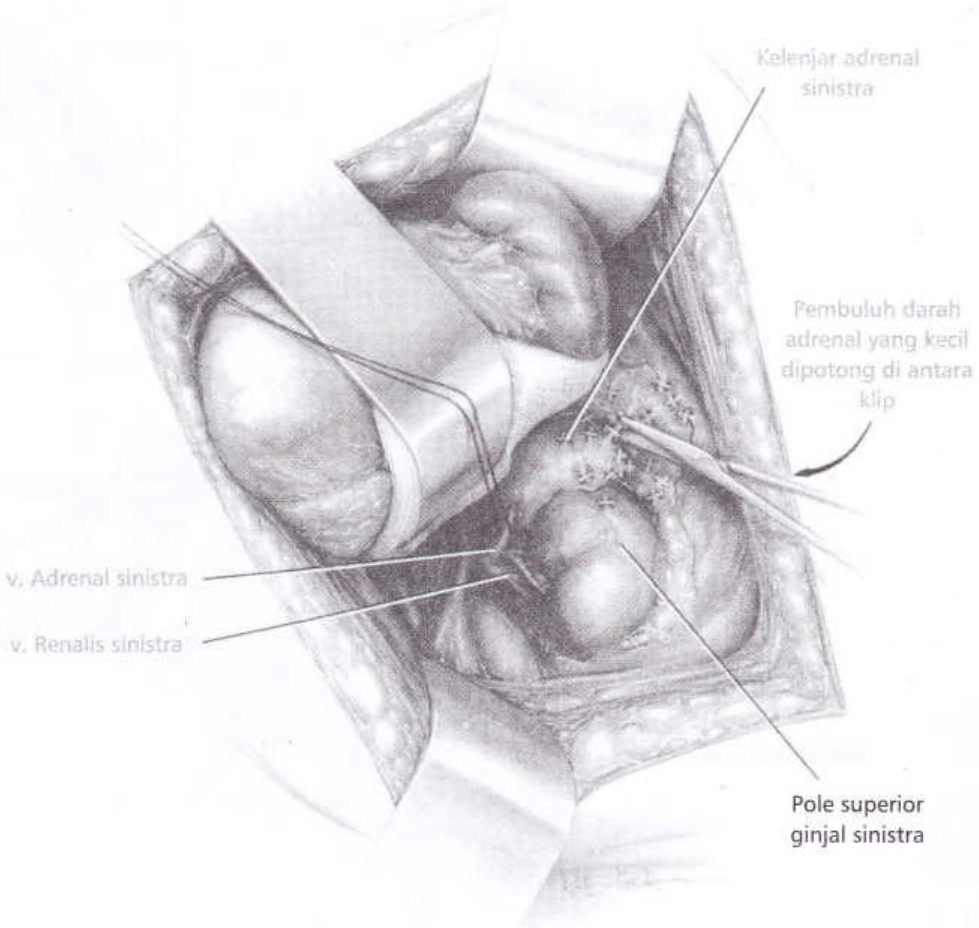

GAMBAR 109–4. Lien ditutup dengan bantalan kasa basah dan diretraksi ke medial. Ginjal dan adrenal sinistra dipaparkan. Untuk tumor adrenal yang berukuran besar, diseksi dimulai ke lateral dan dilanjutkan di sekitar sisi superior dan inferior massa. Vena-vena kecil dijepit dengan klip pada sisi parietal dan dikoagulasi pada sisi adrenal. Vena dan arteri memerlukan klip pada kedua sisi. Selanjutnya tumor dapat diretraksi ke lateral untuk memaparkan beberapa arteri kecil dan vena adrenal untuk diligasi dan dipotong. Bilamana operasi dilakukan untuk feokromositoma, vena adrenal diidentifikasi dan diligasi secara langkap pertama untuk mengurangi efluks katekolamin ke dalam sirkulasi sistemik.

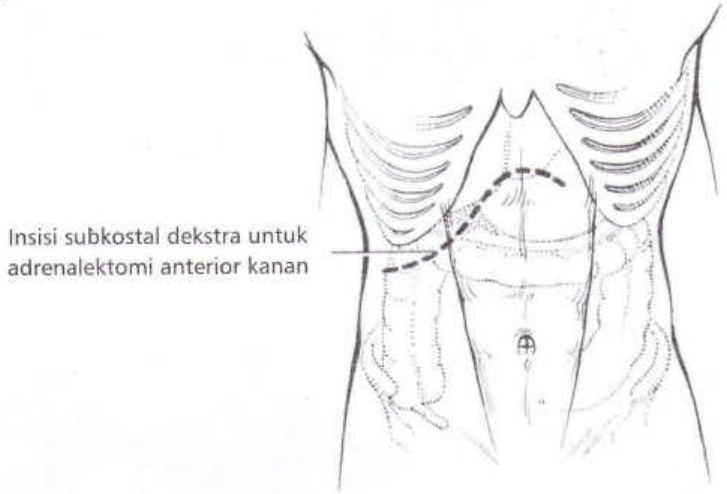

GAMBAR 109–5. Kelenjar adrenal dekstra didekati melalui insisi subkostal dekstra, yang diperluas melintasi garis tengah untuk memperbesar paparan.

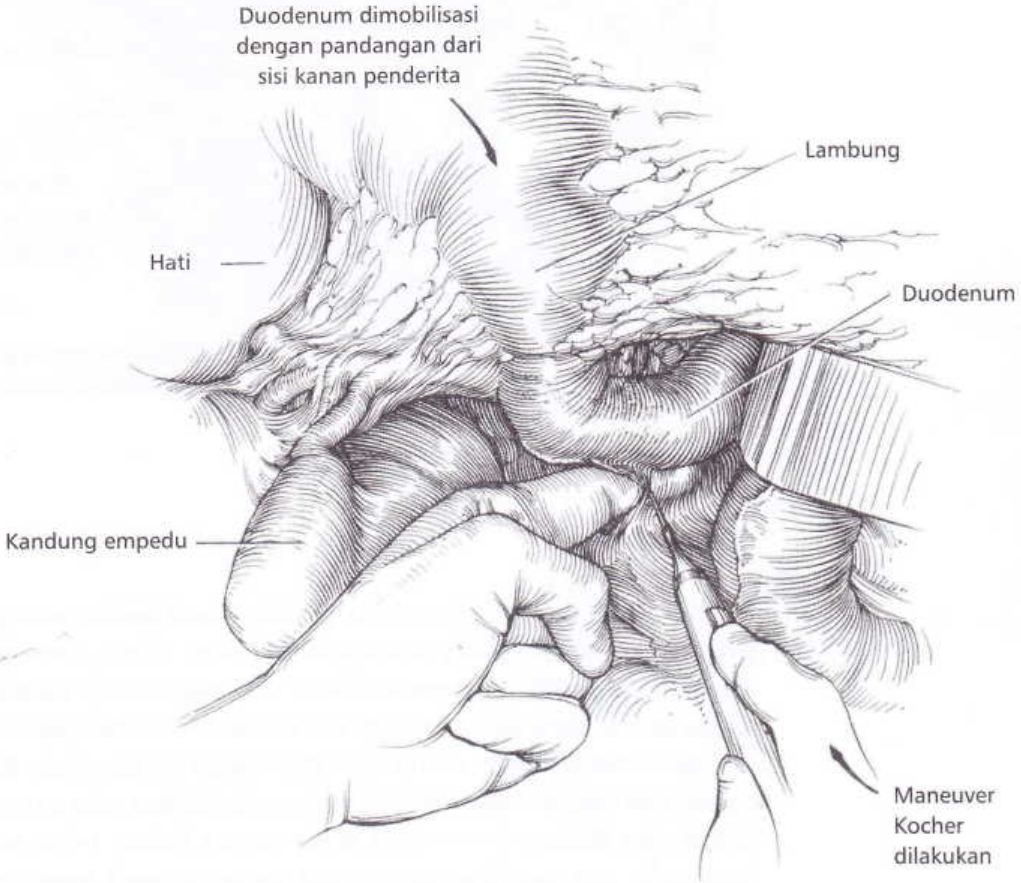

GAMBAR 109–6. Duodenum dimobilisasi dengan cara memotong peritoneum tepat di sebelah lateral tepi lateralnya. Perlekatan hati dengan permukaan peritoneum posterior dipotong secara tajam, dan hati selanjutnya diretraksi ke superior.

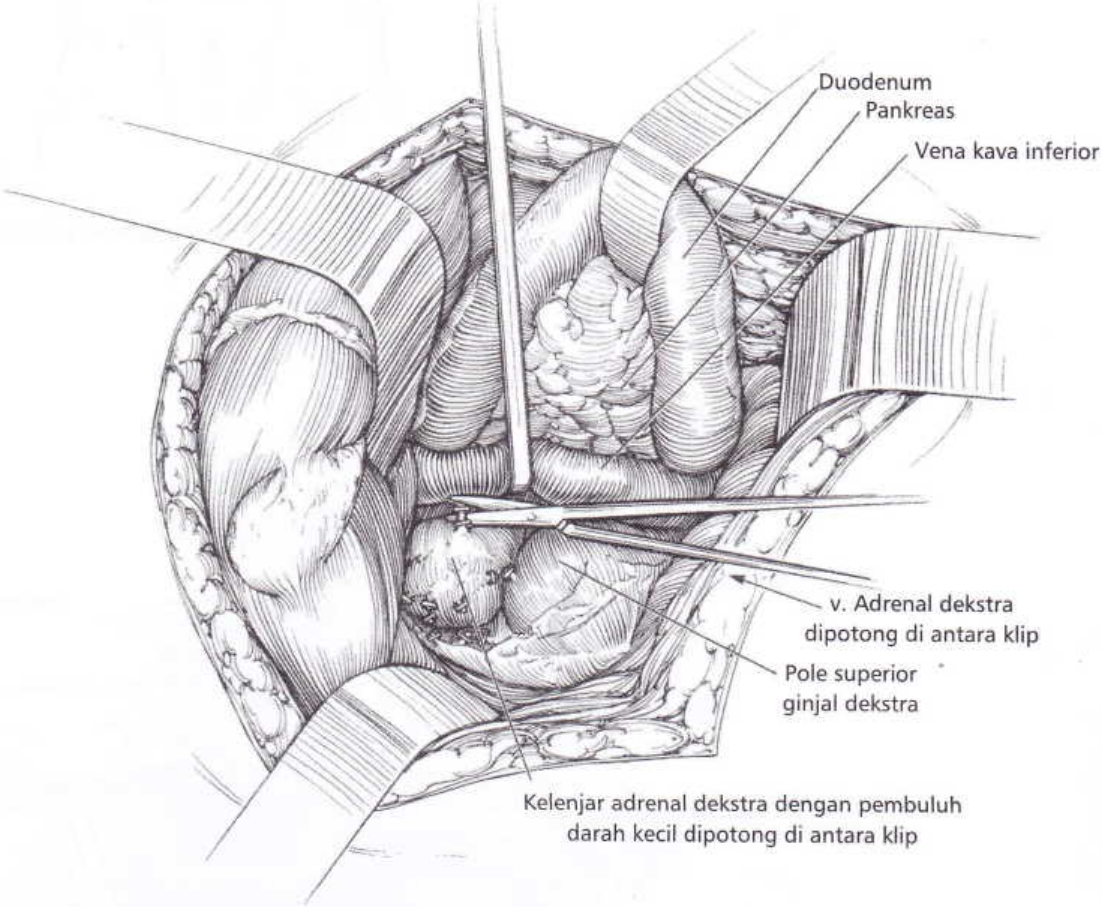

GAMBAR 109–7. Ginjal kanan, vena kava, dan vena adrenal dekstra sekarang ini terlihat. Peritoneum yang melapisi adrenal dipotong secara tajam. Sisi lateral, inferior, dan superior tumor dimobilisasi seperti yang dijelaskan untuk adrenal sinistra. Vena adrenal cukup pendek pada sisi kanan, dan retraksi tumor ke lateral dan retraksi vena kava ke medial memberikan paparan yang paling jelas. Jika vena adrenal cukup panjang, vena ini dapat dijepit dengan klip atau diligasi. Bila vena adrenal sangat pendek, klem vaskular lengkung perlu digunakan pada vena kava sebelum vena dipotong. Ujung vena adrenal yang dipotong dioverhecthing dengan benang Prolene 4–0 di tempat dimana vena ini bermuara ke vena kava. Drain biasanya tidak digunakan kecuali tumor cukup besar atau kecuali diseksi limfatik yang luas perlu dilakukan.

110

Parotidektomi

SAMUEL R. FISEHER, M.D.

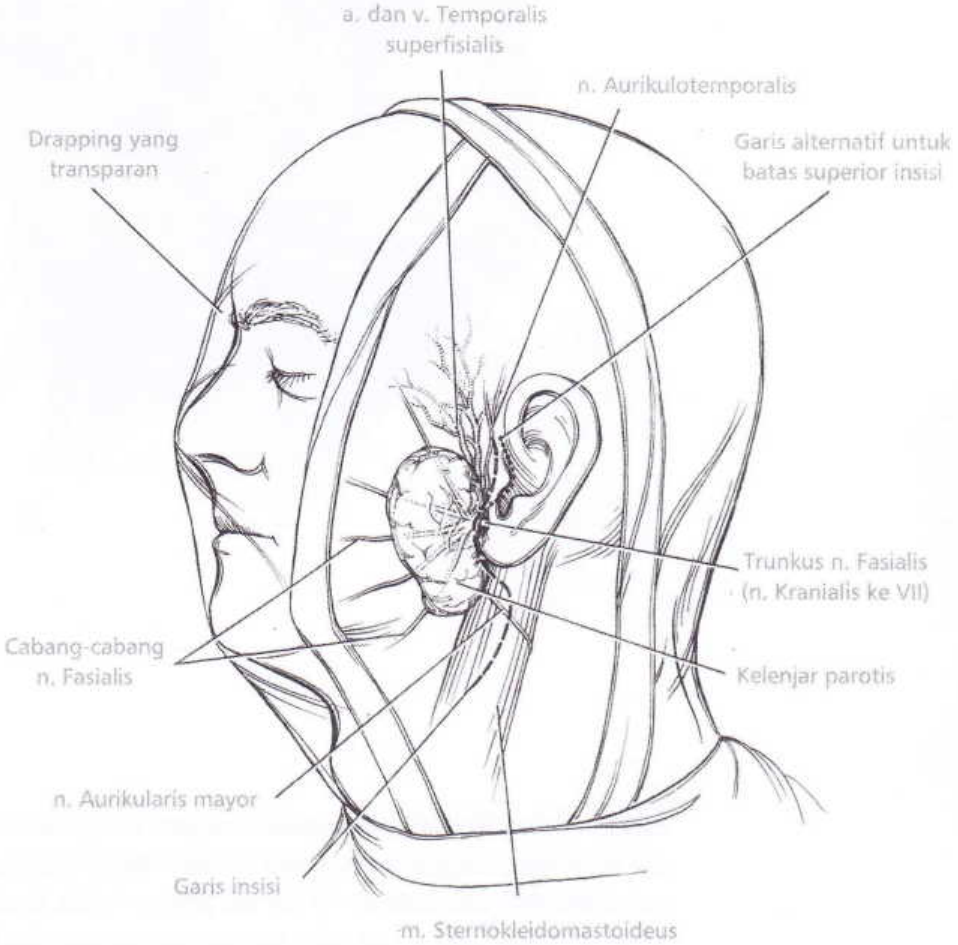

GAMBAR 110–1. Insisi standar untuk parotidektomi adalah di garis regangan kulit pada sulkus preaurikularis. Insisi berjalan di bawah lobulus telinga, yang dibelokkan lembut ke posterior dan selanjutnya sejajar dengan bagian tengah otot sternokleidomastoideus. Insisi alternatif disembunyikan di sepanjang tepi tragus dan diperluas di bawah lobulus telinga dan di sekitar otot sternokleidomastoideus.

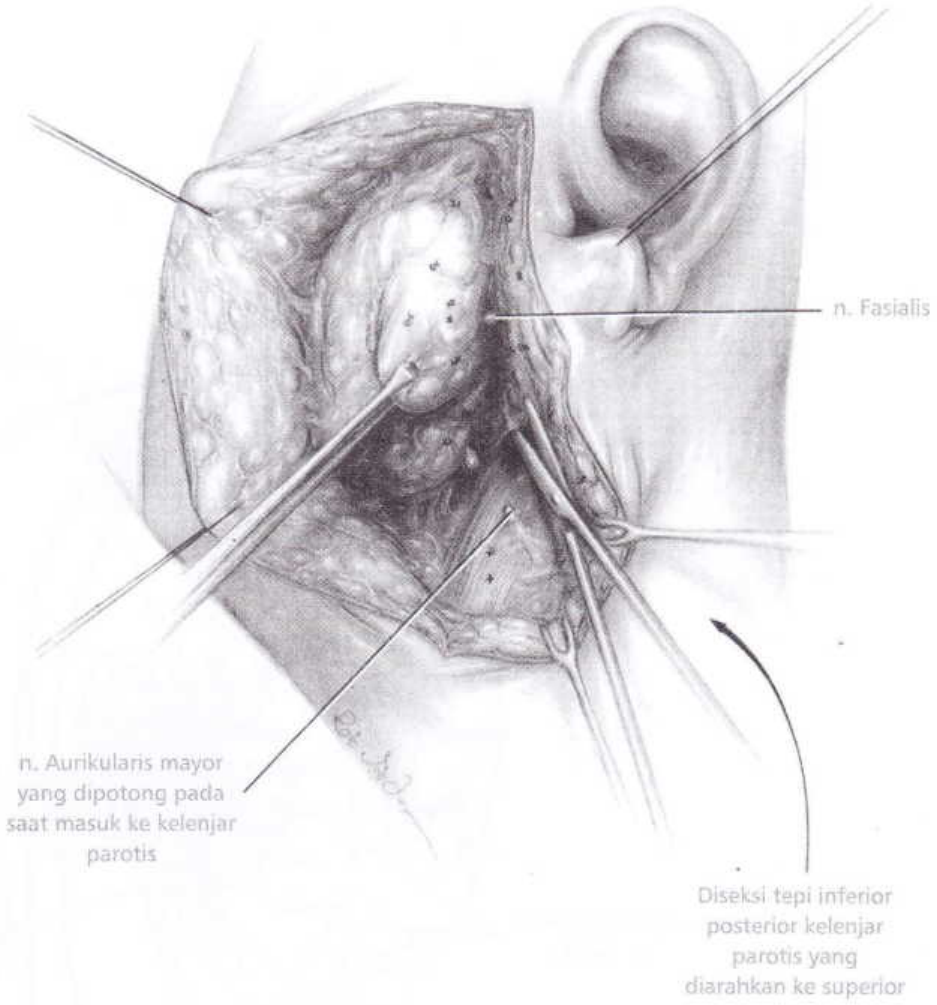

GAMBAR 110–2. Flap kulit anterior dielevasikan pada bidang subkutikular ke level pertengahan wajah, dan flap posterior diangkat ke tepi superior otot sternokleidomastoideus. Tindakan ini dilakukan secara cermat agar tidak melakukan diseksi flap kulit yang terlalu tipis, terutama pada laki-laki karena dapat terjadi kerusakan folikel rambut, yang menyebabkan alopesia. Jika flap terlalu tebal, kapsul parotis dapat tertembus. Nervus aurikularis mayor diidentifikasi di sepanjang tepi anterior otot sternokleidomastoideus dan dipotong seraya masuk ke dalam kelenjar pada permukaan inferiornya.

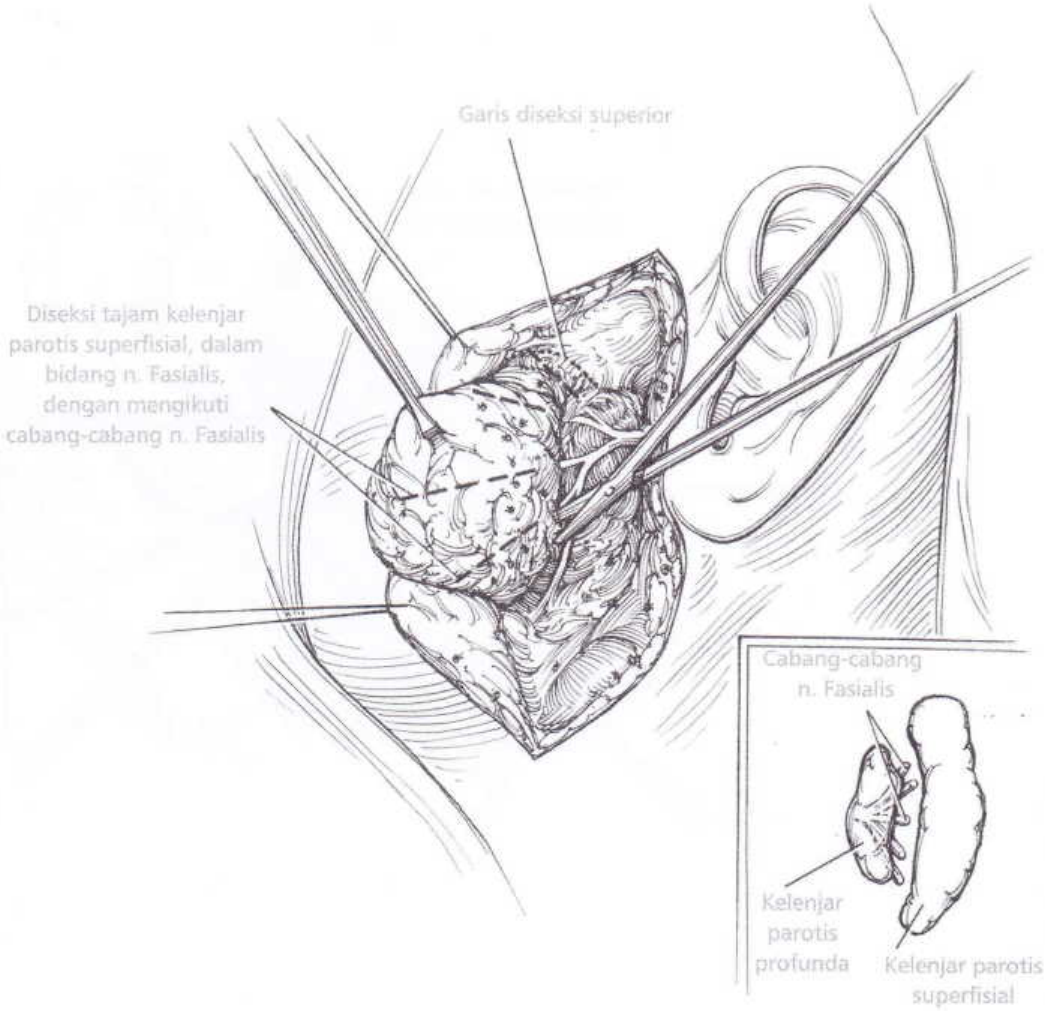

GAMBAR 110–3. Trunkus nervus fasialis diidentifikasi seraya nervus keluar di dasar tengkorak pada foramen stilomastoideus. Trunkus ini terletak berdekatan dengan prosesus stiloideus dan di sebelah inferiomedial dari struktur stilomastoideus. Metode yang lazim menentukan lokasi trunkus saraf melibatkan pelacakan tepi kartilago anterior telinga di sebelah inferior dengan kartilago "petunjuk" sebagai pemandu. Metode ini mungkin tidak praktis tetapi dapat dipermudah jika kauda dan korpus inferior kelenjar parotis pertama kali dipisahkan dari otot sternokleidomastoideus. Tindakan ini banyak memperlebar lapangan operasi dan memberikan paparan trunkus nervus fasialis. Nervus aurikularis mayor dipotong, dan kauda dan sisi inferior kelenjar parotis dilakukan diseksi bebas dari tepi otot sternokleidomastoideus.

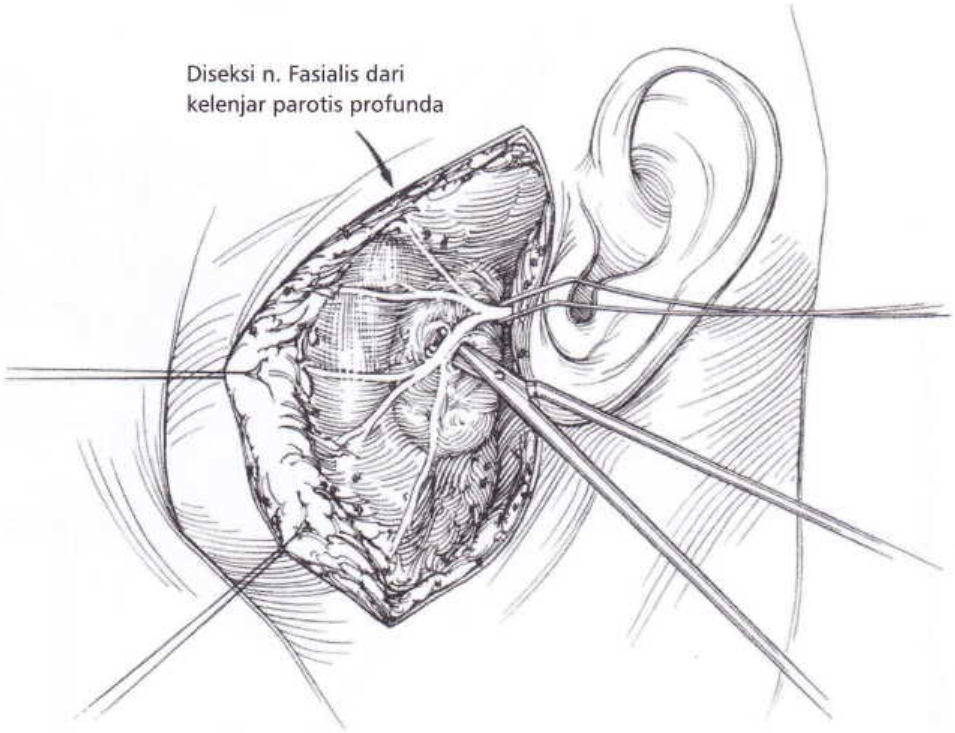

GAMBAR 110–4. Segera setelah trunkus nervus fasialis diidentifikasi dan/atau dikonfirmasikan dengan stimulator nervus fasialis, lobus superfisial diangkat di sebelah lateral masing-masing cabang nervus fasialis. Hal ini dikerjakan dengan cara melacak setiap cabang ke distal, yang memungkinkan transeksi jaringan parotis di antara masing-masing cabang tanpa risiko cedera saraf. Segera setelah semua cabang nervus fasialis diidentifikasi dan dilacak ke distal ke wajah, lobus superfisial diangkat. Perlu diperhatikan bahwa, terutama pada cabang frontozigomatikus dan orbitalis, nervus sering kali berkelok-kelok dan terletak relatif superfisial. Diseksi cabang-cabang saraf ini dilakukan dengan hati-hati untuk mencegah transeksi secara tidak sengaja. Nervus terletak paling superfisial tepat berdekatan dengan arkus zigomatikus. Seluruh kelenjar sebaiknya diangkat ke perifer dengan maksud untuk mencegah jaringan parotis dari sisanya di sebelah lateral.

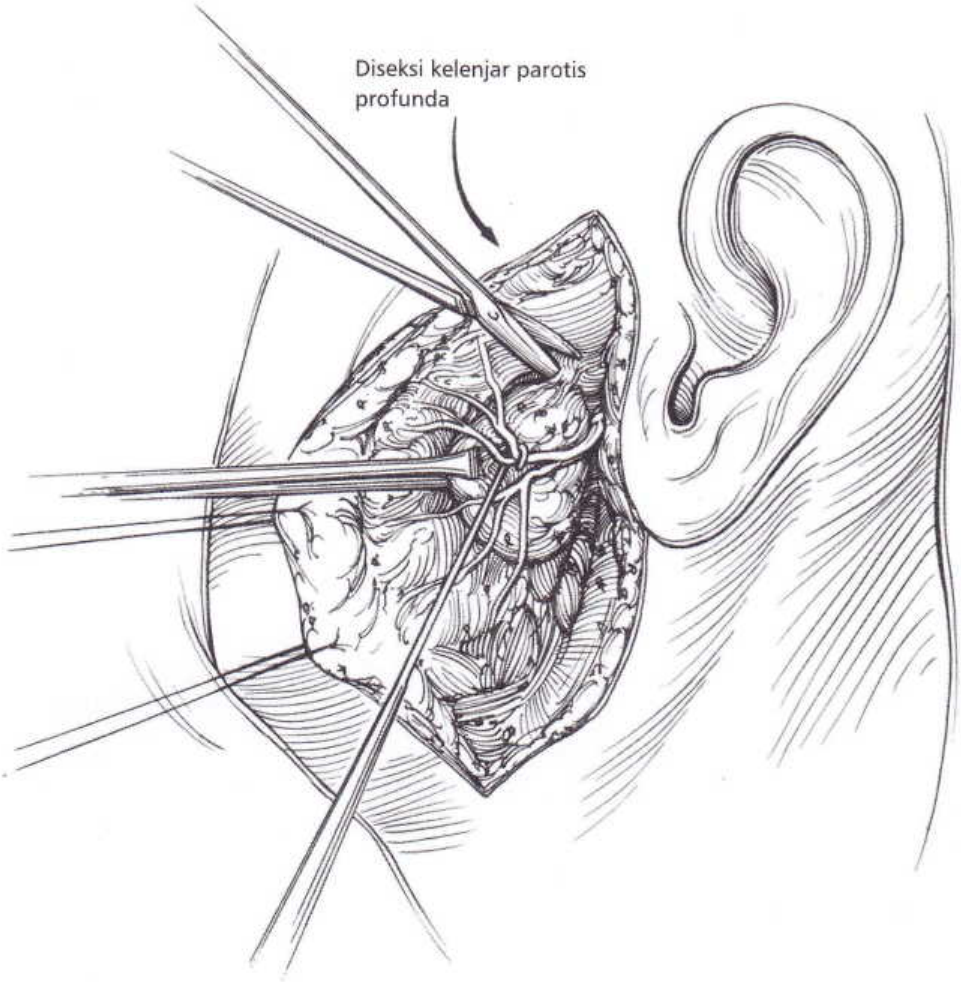

GAMBAR 110–5. Lobus profunda kelenjar parotis direseksi dengan cara memobilisasi seluruh cabang nervus fasialis dan mereseksi jaringan parotis medial sisanya. Traksi lemah lembut nervus fasialis dengan kait saraf tumpul atau retraktor tumpul membantu mengangkat jaringan parotis profunda. Traksi nervus fasialis dilakukan dengan hati-hati selama diseksi untuk mencegah trauma iatrogenik dan neuropraksia. Meskipun masing-masing cabang dikorbankan oleh ahli bedah yang berbeda, pengorbanan saraf umumnya diperlukan hanya pada kasus yang disertai dengan invasi neural oleh tumor maligna. Waktu optimal untuk graft nervus fasialis adalah pada saat operasi pertama.

BAGIAN XIII

Ginekologi

111

Histerektomi Abdominal

DANIEL CLARKE-PEARSON, M.D.

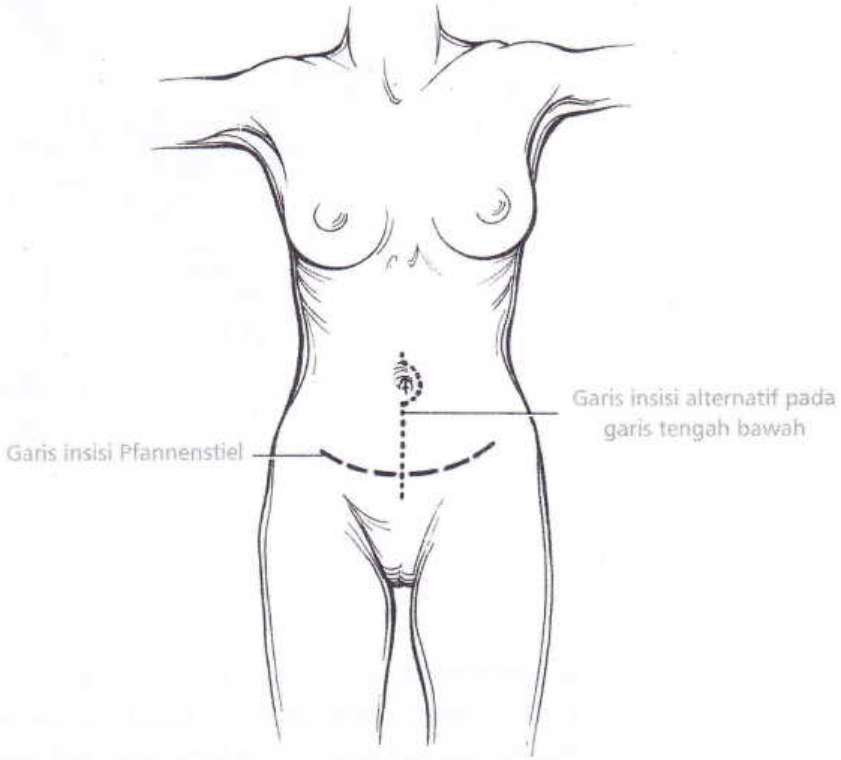

GAMBAR 111–1. Histerektomi abdominal total dapat dilakukan baik melalui insisi garis tengah bawah atau insisi transversal Pfannenstiel. Pemilihan insisi tergantung pada beberapa faktor, termasuk postur tubuh penderita dan luas paparan yang diperlukan untuk melakukan histerektomi dan prosedur terkait seperti limfadenektomi pelvik dan para-aorta.

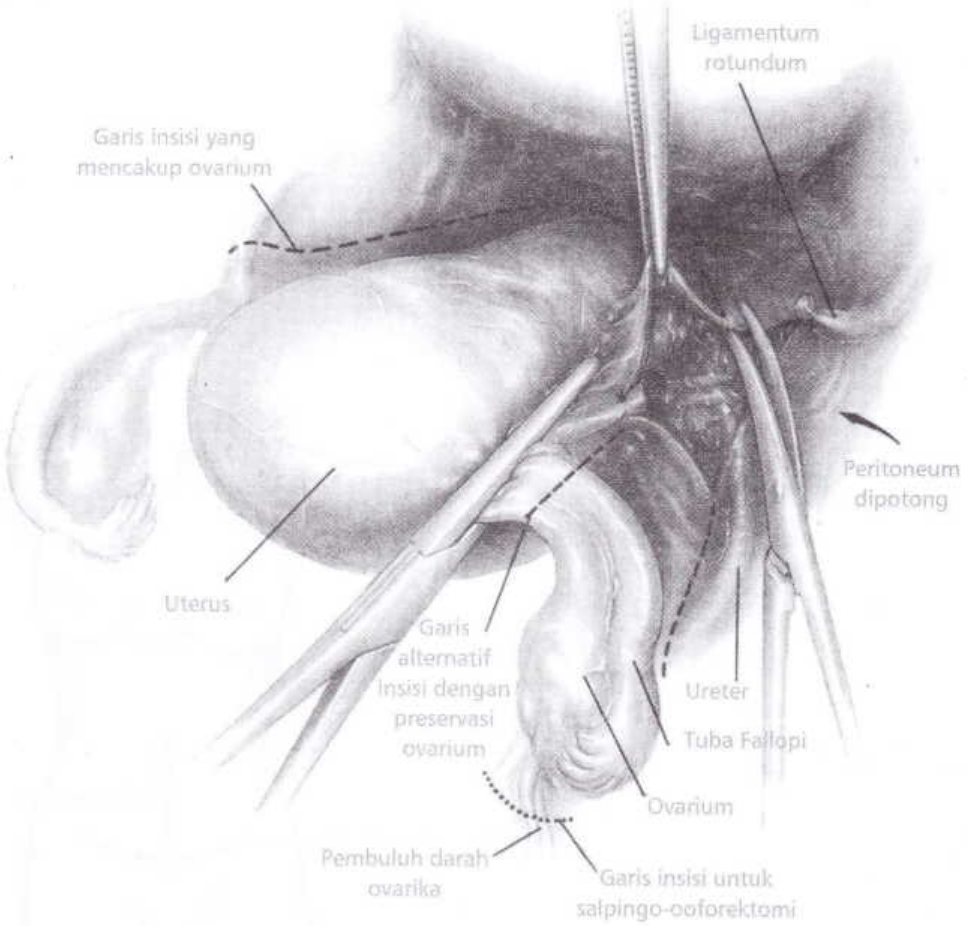

GAMBAR 111–2. Abdomen dan pelvis perlu dieksplorasi, dan, setelah paparan yang memadai diperoleh dengan membungkus usus halus keluar dari pelvis, uterus dijepit melintasi ligamentum rotundum dan tuba fallopi, di dekat kornu uterus untuk mengelevasikan uterus dan memanipulasinya selama prosedur operasi. Ligamentum rotundum diligasi dan dipotong. Peritoneum dari ligamentum latum diinsisi ke arah serviks, dengan memotong peritoneum pada sambungan antara kandung kemih dengan serviks. Peritoneum juga diinsisi ke kaudal sejajar dengan arteri iliaka eksterna. Jika tuba fallopi dan ovarium diangkat bersamaan dengan uterus, pembuluh darah ovarika di sebelah proksimal ovarium perlu diisolasi, diklem,. dipotong, dan diligasi. Tindakan ini dilakukan secara cermat untuk mengidentifikasi ureter sehingga ureter tidak terjepit dalam klem ini. Segera setelah pembuluh darah ovarika diligasi, lembaran posterior ligamentum latum dapat diinsisi di bawah tuba fallopi, dengan memperluas insisi ini ke arah uterus.

Jika tuba fallopi dan ovarium dipertahankan, tuba fallopi proksimal dan pembuluh darah utero-ovarika sebaiknya diklem, dipotong, dan diligasi dengan benang. Kandung kemih dimobilisasi dari perlekatannya ke serviks dan vagina atas dengan proses diseksi tumpul dan tajam.

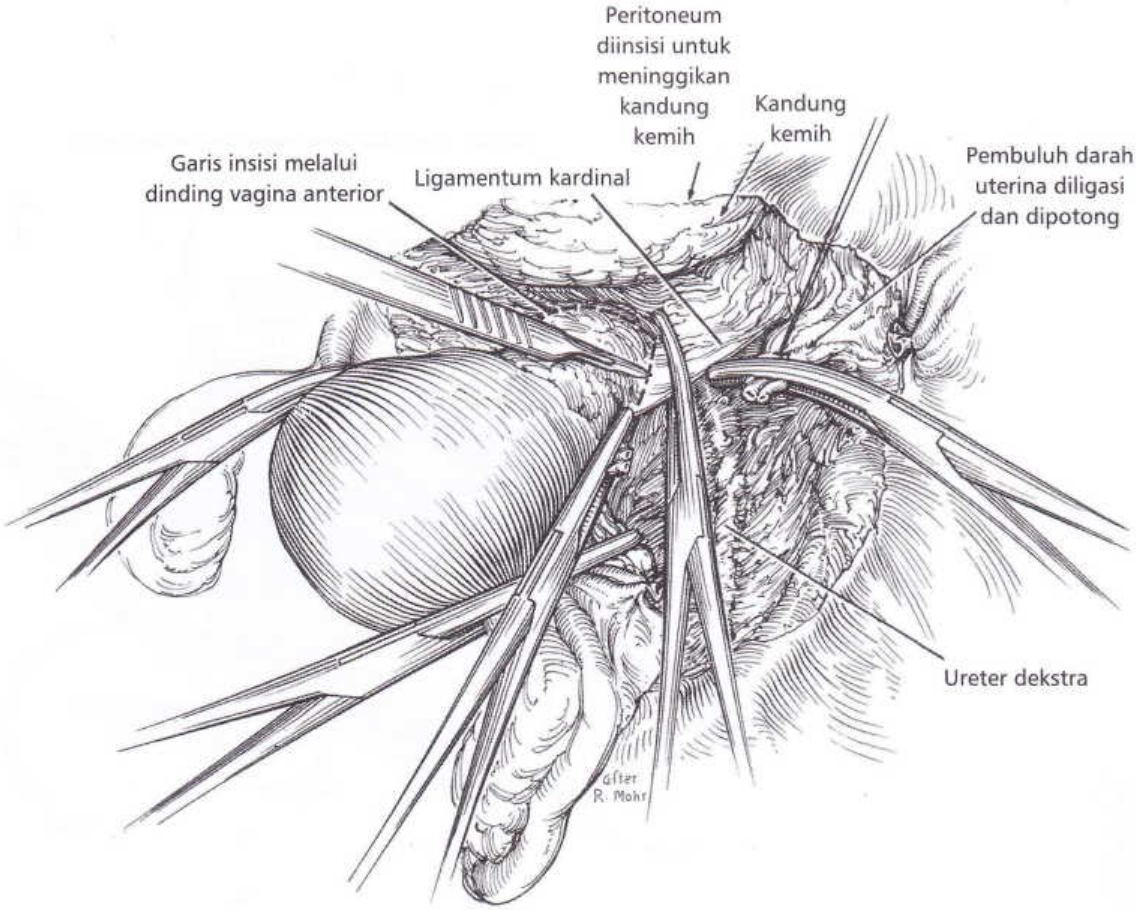

GAMBAR 111–3. Pembuluh darah uterin diklem di dekat serviks atas, dipotong, dan diligasi dengan benang. Penulis lebih suka menggunakan Vicryl 2–0 untuk semua penjahitan dan ligasi. Semua klem sebaiknya dipasang tepat di dekat uterus untuk menghindari trauma ureter, yang berjalan pada jaringan paraservikalis sekitar 1 sampai 2 cm sebelah lateral serviks dan vagina atas. Ligamentum kardinal dapat diklem di dekat serviks, dipotong, dan diligasi dengan benang. Kandung kemih harus ditelusuri terus menerus dari serviks bawah dan vagina atas sampai sambungan servikovaginalis dijumpai. "Sudut" vagina lateral sebaiknya diklem dan vagina diinsisi pada sambungannya dengan serviks. Uterus dan serviks selanjutnya diangkat ke luar dari lapangan operasi.

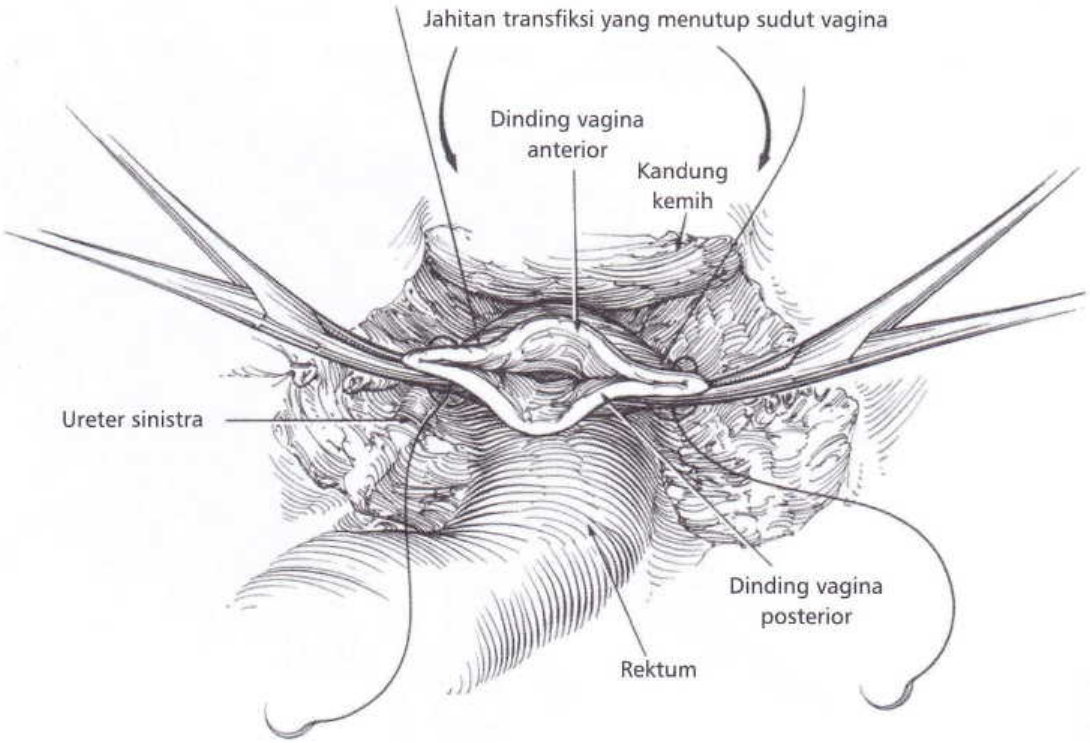

GAMBAR 111–4. Sudut-sudut vagina ditutup rapat-rapat dengan jahitan transfiksi dengan menggunakan benang Vicryl 2–0 atau 1–0. Manset vagina sisanya dapat ditutup dengan jahitan figure-of-eight atau, bilamana drainase pelvis dalam diperlukan karena infeksi, tepi vagina dapat ditutup rapat-rapat dengan jahitan jelujur figure-of-eight, dengan meninggalkan manset vagina tengah terbuka untuk drainase. Peritoneum flap kandung kemih direaproksimasikan dengan manset vagina dan peritoneum di dekat manset vagina posterior dan rektum. Kecuali terjadi infeksi, drainase pengisap sistem tertutup ke manset vagina atau pelvis tidak diperlukan.

112

Salpingektomi-ooforektomi

DANIEL CLARKE-PEARSON, M.D.

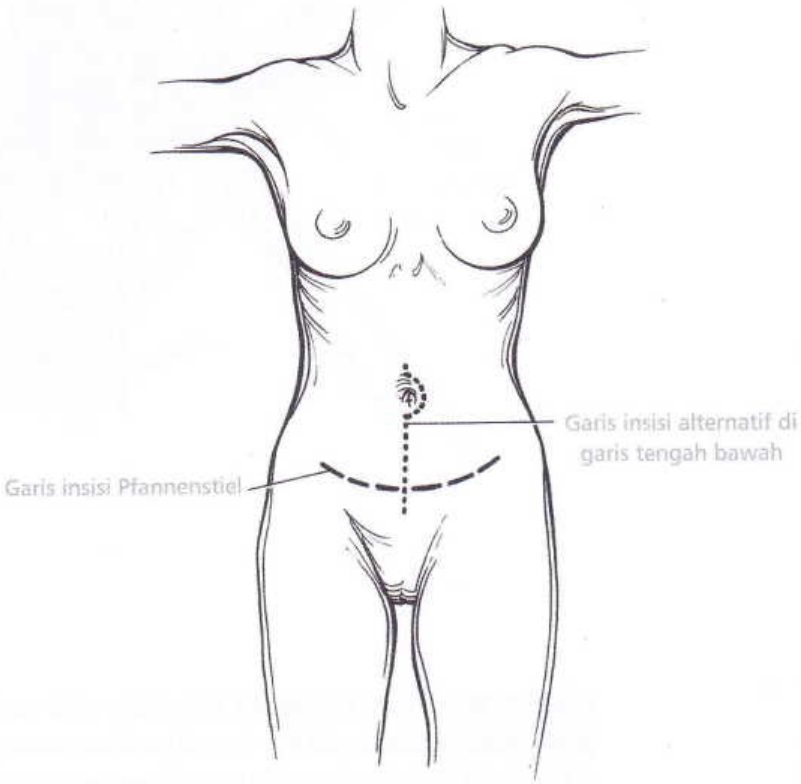

GAMBAR 112–1. Abdomen dieksplorasi melalui insisi garis tengah bawah atau Pfannenstiel. Pemilihan insisi tergantung pada postur tubuh penderita dan kelainan yang dicurigai. Bilamana karsinoma ovarium dicurigai, insisi garis tengah bawah paling tepat karena insisi ini memungkinkan perluasan insisi ke dalam abdomen atas untuk melakukan omentektomi, limfadenektomi para-aorta, dan debulking tumor dari abdomen atas.

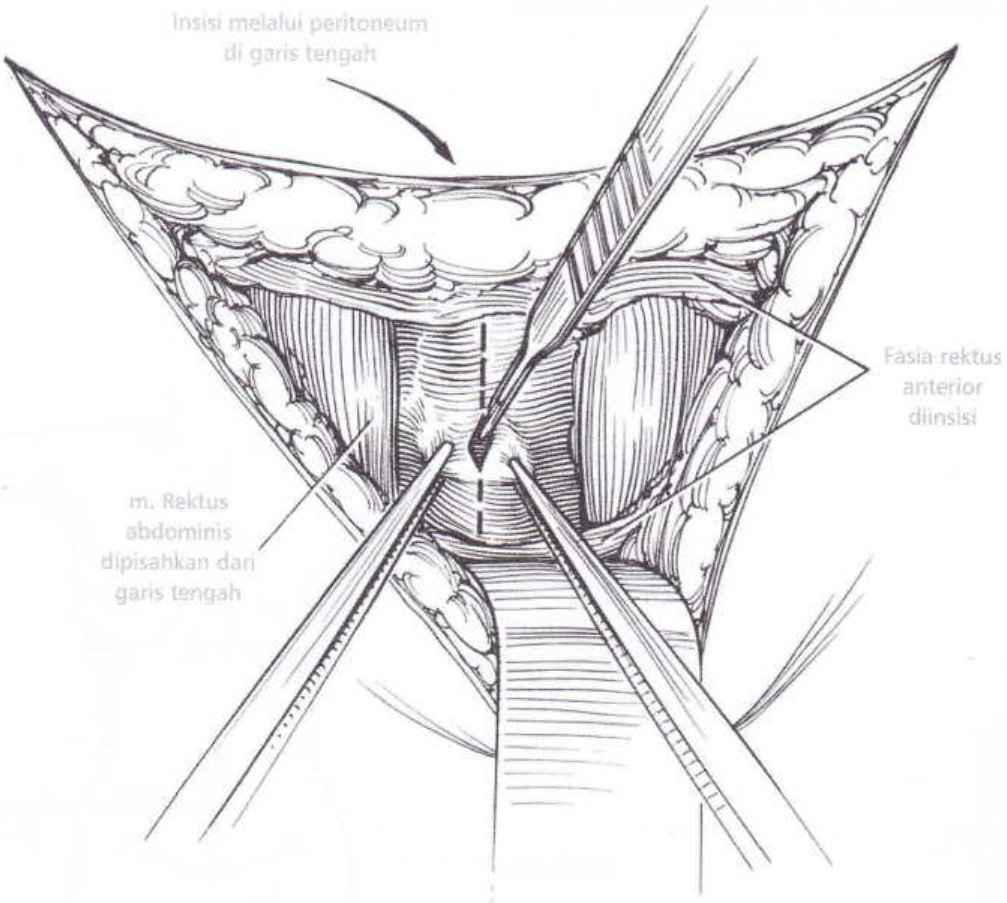

GAMBAR 112–2. Insisi Pfannenstiel paling tepat untuk wanita pra-menopause yang ramping atau dengan postur tubuh rata-rata dan dicurigai menderita massa adneksa jinak. Insisi dibuat sekitar 3 cm di atas ramus pubis dan diperluas ke lateral, dengan lengkungan lembut ke sefalad yang meluas ke krista iliaka anterior. Panjangnya insisi tergantung pada paparan yang diperlukan. Fasia rektus diinsisi ke arah transversal dan dimobilisasi ke sefalad dan kaudal dari perlekatannya dengan otot rektus. Peritoneum diinsisi di antara dua gelendong rektus, dengan hati-hati untuk menghindari trauma kandung kemih pada bagian insisi bawah.

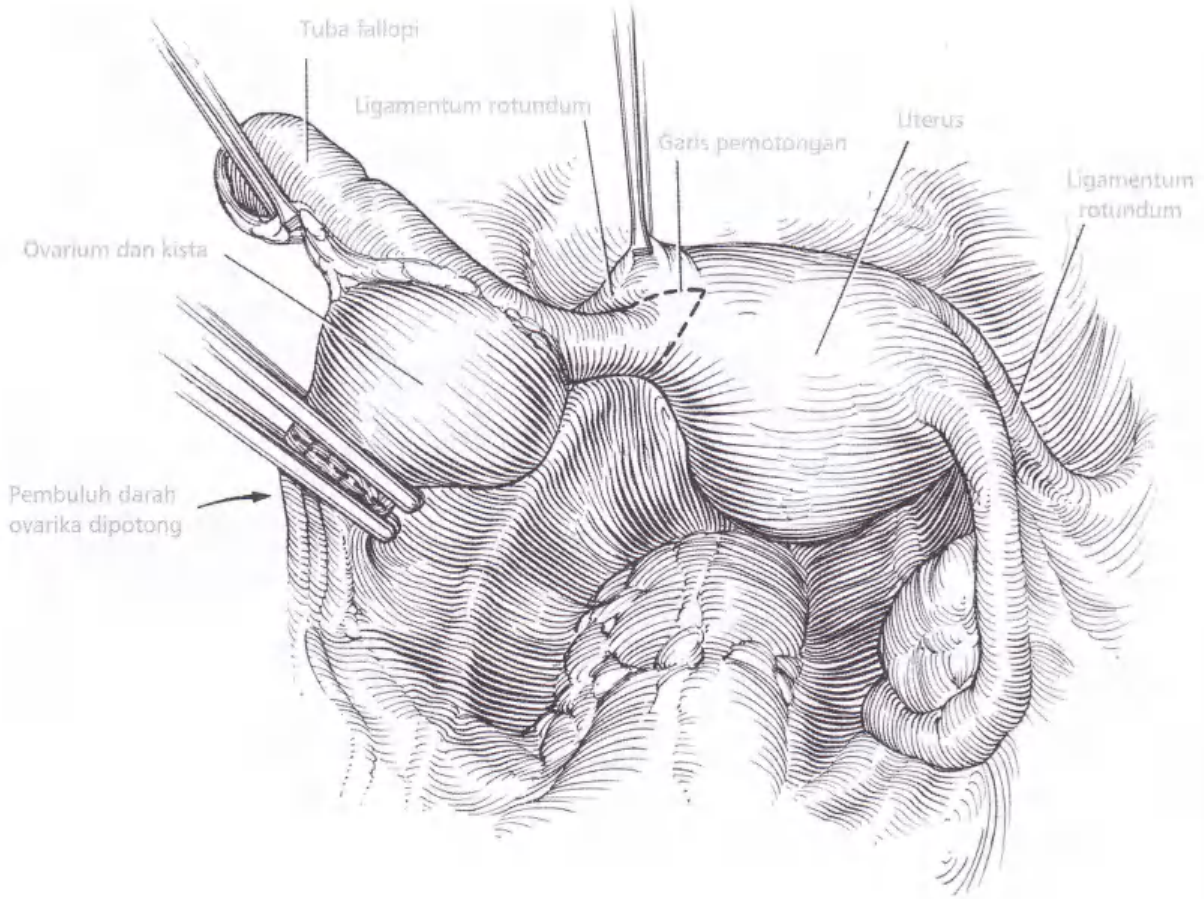

GAMBAR 112–3. Abdomen dan pelvis sebaiknya dieksplorasi, dan prosesus adneksa diidentifikasi. Jika terdapat kecurigaan keganasan ovarium, kumbah peritoneum sebaiknya dikerjakan dari pelvis dan abdomen atas dan dikirim untuk pemeriksaan sitopatologik. Salpingo-ooforektomi dapat dilakukan bersamaan dengan histerektomi abdominal total (*lihat* Bab 111). Bilamana tuba dan ovarium diangkat dan uterus serta tuba dan ovarium kontralateral dipertahankan, pembuluh darah ovarika di sebelah proksimal ovarium diklem, dipotong dan diligasi ganda dengan menggunakan benang absorbable sintetik 2 – 0. Hal ini dikerjakan dengan hati-hati untuk menghindari trauma ureter, yang terletak di sebelah medial dan inferior pembuluh darah ovarika. Segera setelah pembuluh darah ovarika diikat, lembaran anterior dan posterior peritoneum dari ligamentum latum diinsisi ke arah kornu uterus. Sambungan tuba fallopi dan kornu uterus selanjutnya diklem, dan anastomosis vaskular tuba fallopi dan utero-ovarium dipotong dan diligasi dengan jahitan figure-of-eight benang Vicryl 1 – 0.

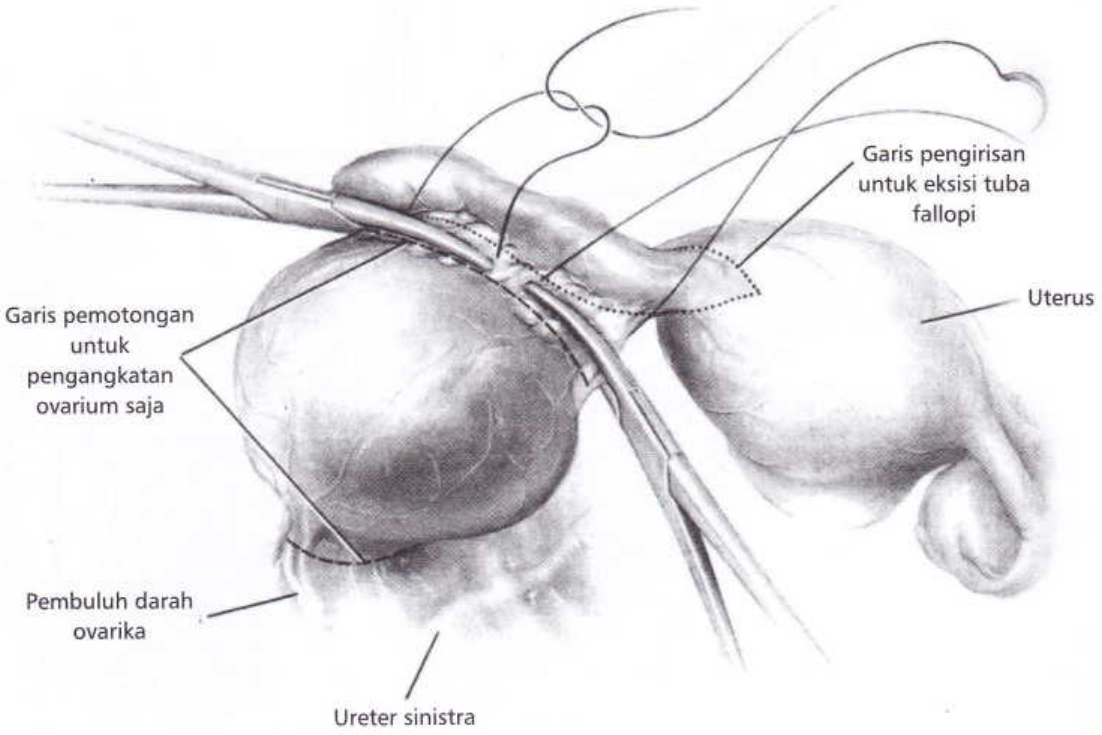

GAMBAR 112–4. Bilamana pada kasus kista ovarium jika diperlukan ooforektomi, tuba fallopi ipsilateral dapat dipreservasi untuk memperbaiki fertilitas selanjutnya, Dalam melakukan ooforektomi, pembuluh darah ovarika dipotong dan diligasi. Mesosalping dan suplai vaskular utero-ovarika dipotong di dekat tuba fallopi, dan pedikel diligasi dengan benang. Sebaliknya, proses penyakit dalam tuba fallopi (seperti ruptur kehamilan ektopik) dapat diterapi dengan salpingektomi dengan preservasi ovarium ipsilateral. Pada gambaran ini, klem dipasang di sepanjang mesosalping, tuba fallopi dipotong dari ovarium, dan mesosalping diligasi dengan benang untuk hemostasis. Perlekatan tuba fallopi ke uterus dipotong, dan jahitan figure-of-eight digunakan untuk mendapatkan hemostasis.

BAGIAN XIV

Transplantasi Organ

113

Transplantasi Ginjal

JOHN L. WEINERTH, M.D.

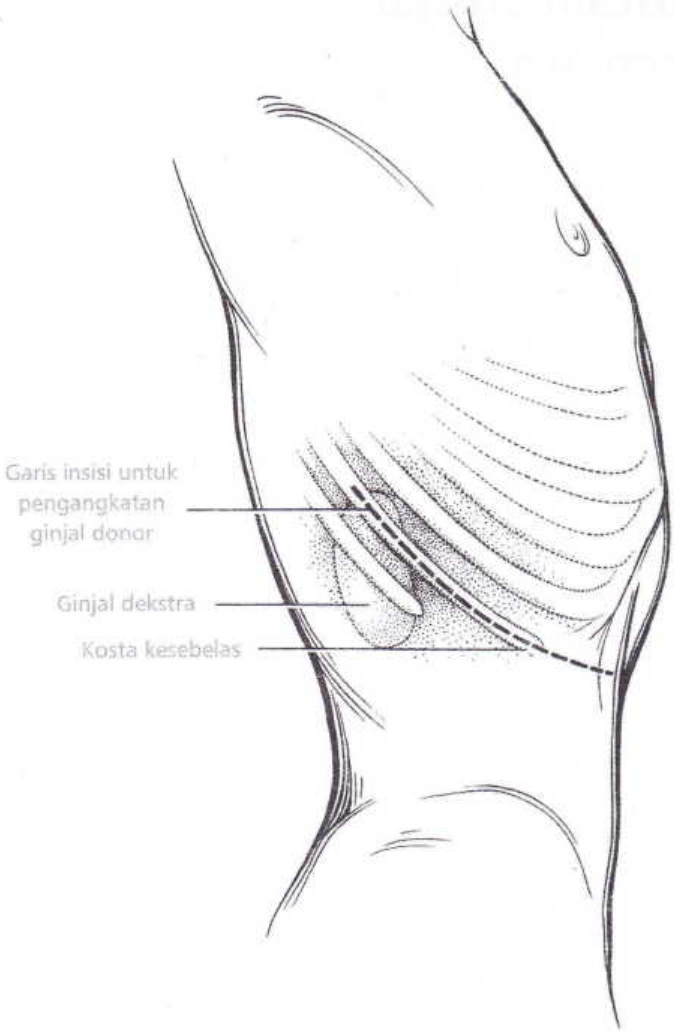

GAMBAR 113–1. Peletakan posisi penderita untuk nefrektomi donor hidup adalah 30 derajat sebelah posterior pinggang, yang memungkinkan jalur masuk anterior dan posterior ke ginjal. Insisi dibuat di atas kosta kesepuluh atau sebelas, yang dimulai di linea aksilaris anterior dan diarahkan horizontal dari ujung kosta ke fasia rektus. Otot obliquus abdominis eksternus dan internus dipotong dengan kauter. Otot transversus abdominis dibelah sesuai dengan arah serabutnya setelah bagian kosta anterior direseksi subperiosteal, dan peritoneum dilakukan diseksi secara tumpul dari tepi bawah otot transversus abdominis.

Fasia Gerota dibuka di sebelah posterior pada garis vertikal, dan semua jaringan perinefrik dilakukan diseksi dari permukaan anterior, posterior, dan inferior ginjal, dengan memaparkan hilus renalis.

Pendekatan alternatif adalah insisi subkosta dari xifoid ke ujung kosta dua belas dan diseksi ekstraperitoneal selanjutnya dengan penderita diletakkan dalam posisi terlentang.

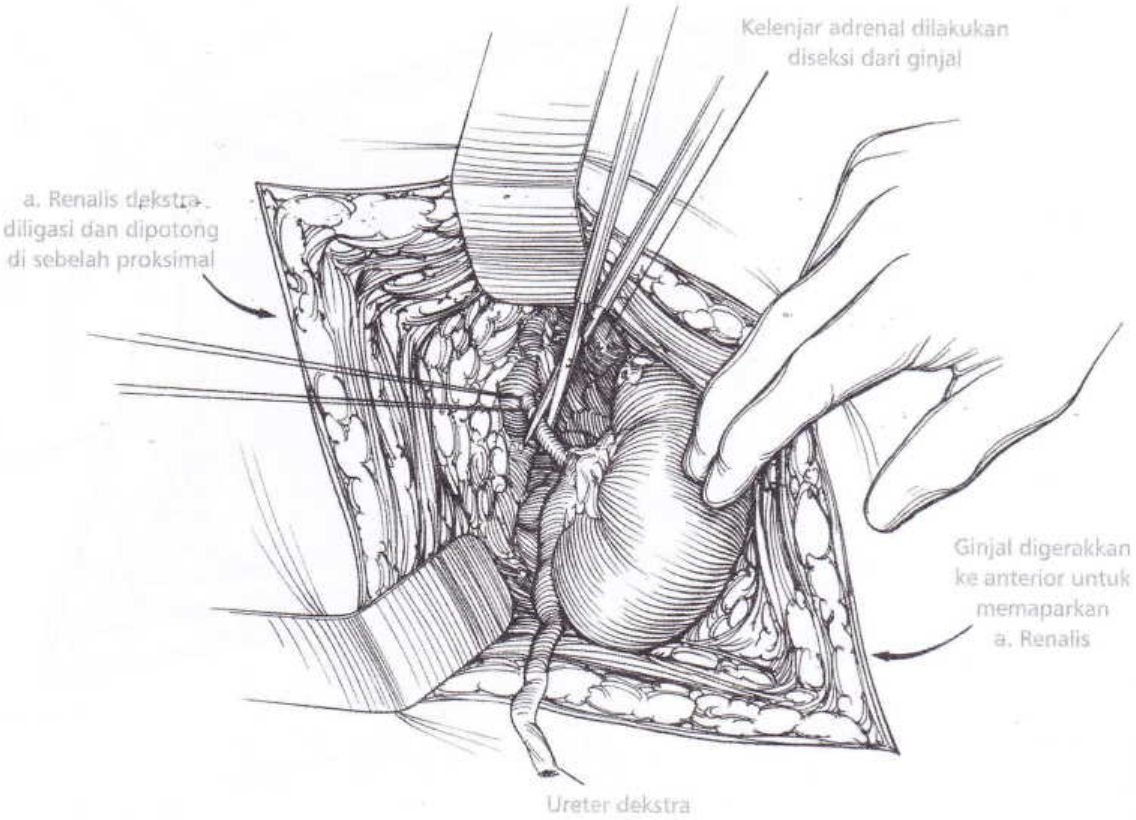

GAMBAR 113–2. Kelenjar adrenal dipisahkan dari pole atas ginjal. Ureter dilakukan diseksi dengan lapisan adventisia (untuk preservasi suplai darah ureter) hingga level arteri iliaka komunis. Bagian distal ureter dijepit dengan klip atau dijahit dengan benang, dan ureter dipotong.

Setelah diseksi arteri dan vena renalis, termasuk permukaan anterior dan posterior vena kava, ginjal dikondisikan dalam status diuretik dengan manitol atau furosemid dan siap diangkat.

Ginjal dirotasi ke anterior, dan arteri renalis diligasi ganda dengan benang silk 1 – 0 (benang yang lebih kecil, terutama monofilamen, dapat memotong arteri) dan dipotong tanpa klem untuk panjang yang maksimal.

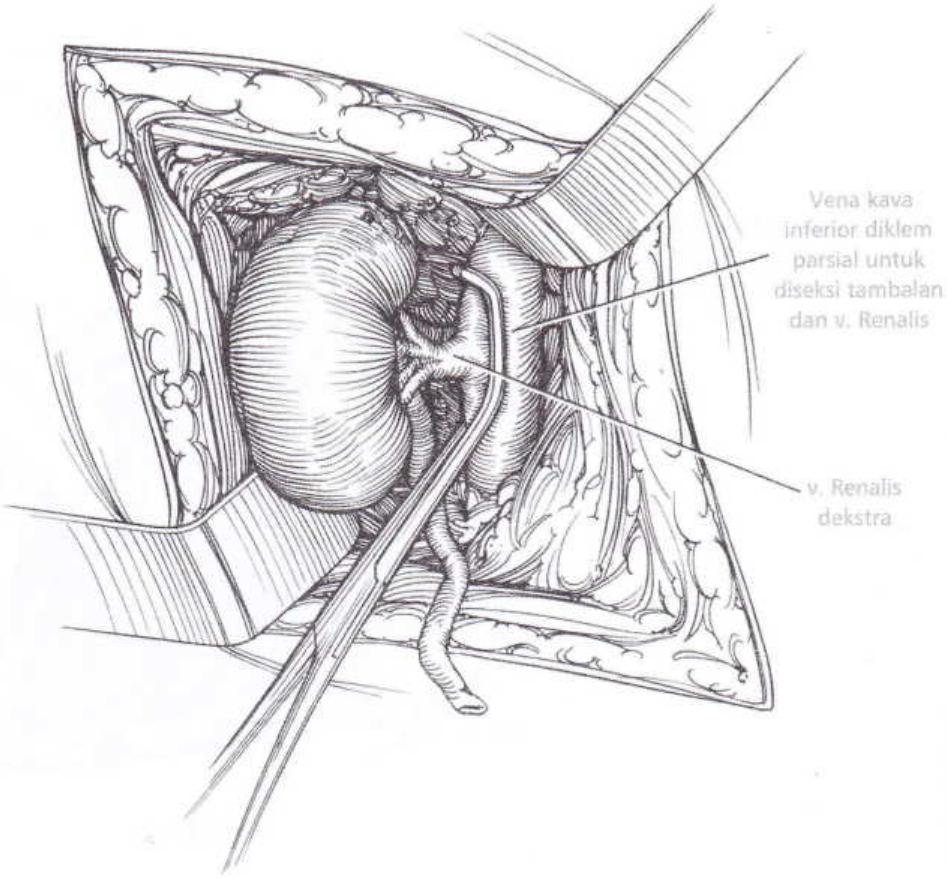

GAMBAR 113–3. Ginjal dirotasikan ke posterior (posisi asli). Klem Satinsky oklusif parsial dipasang pada vena kava untuk memungkinkan manset vena kava dipungut bersamaan dengan vena renalis, yang sering kali tipis dan pendek. Dianjurkan pemasangan klem Satinsky penyokong di belakang klem pertama. Manset dipotong, dan ginjal diangkat ke meja lain untuk perfusi dengan larutan preservatif yang dingin.

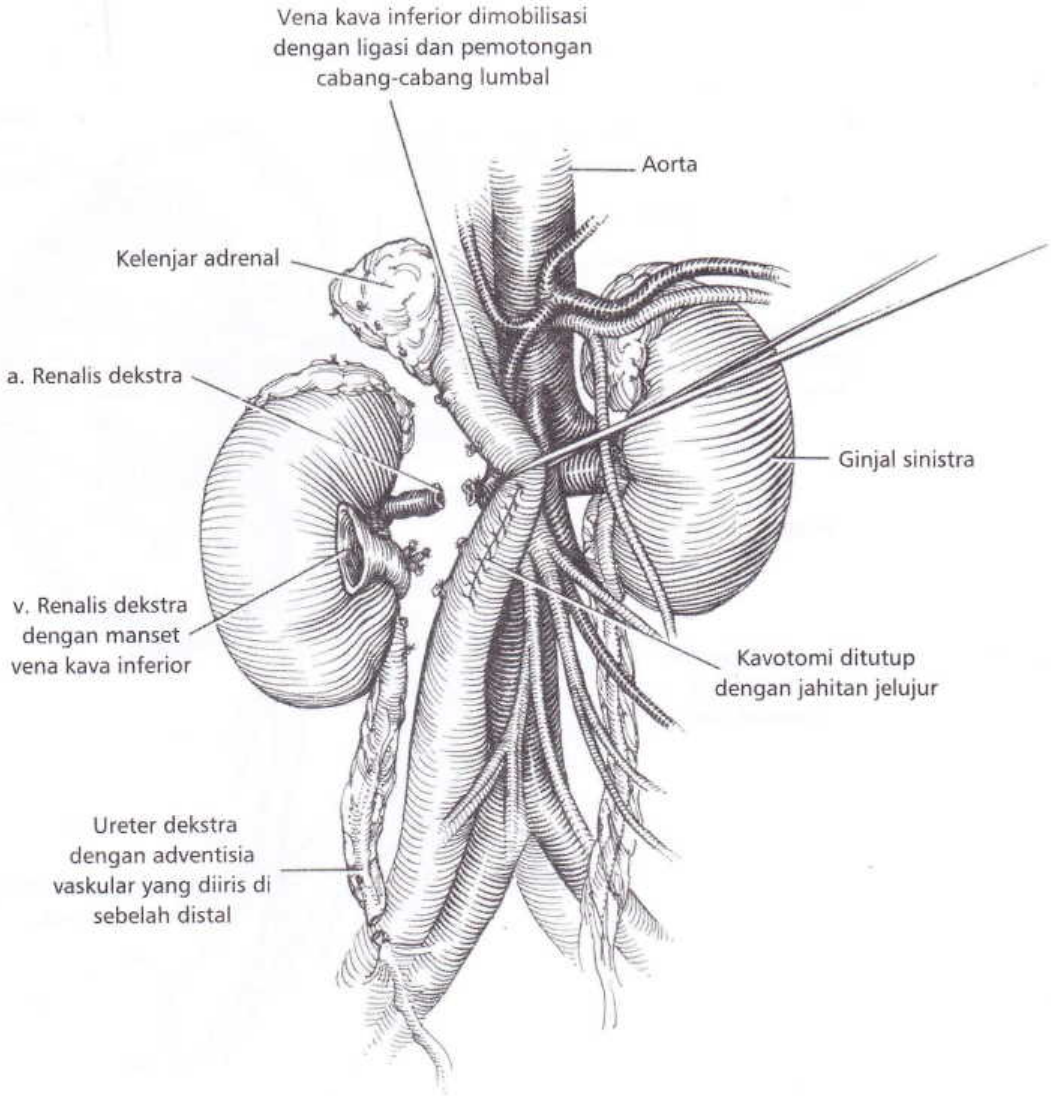

GAMBAR 113–4. Lubang pada vena kava inferior ditutup dengan jahitan jelujur benang monofilamen 4–0. Vena lumbalis yang mengganggu diseksi diligasi ganda dengan benang silk kecil dan dipotong untuk menghindari avulsi selama manipulasi ginjal.

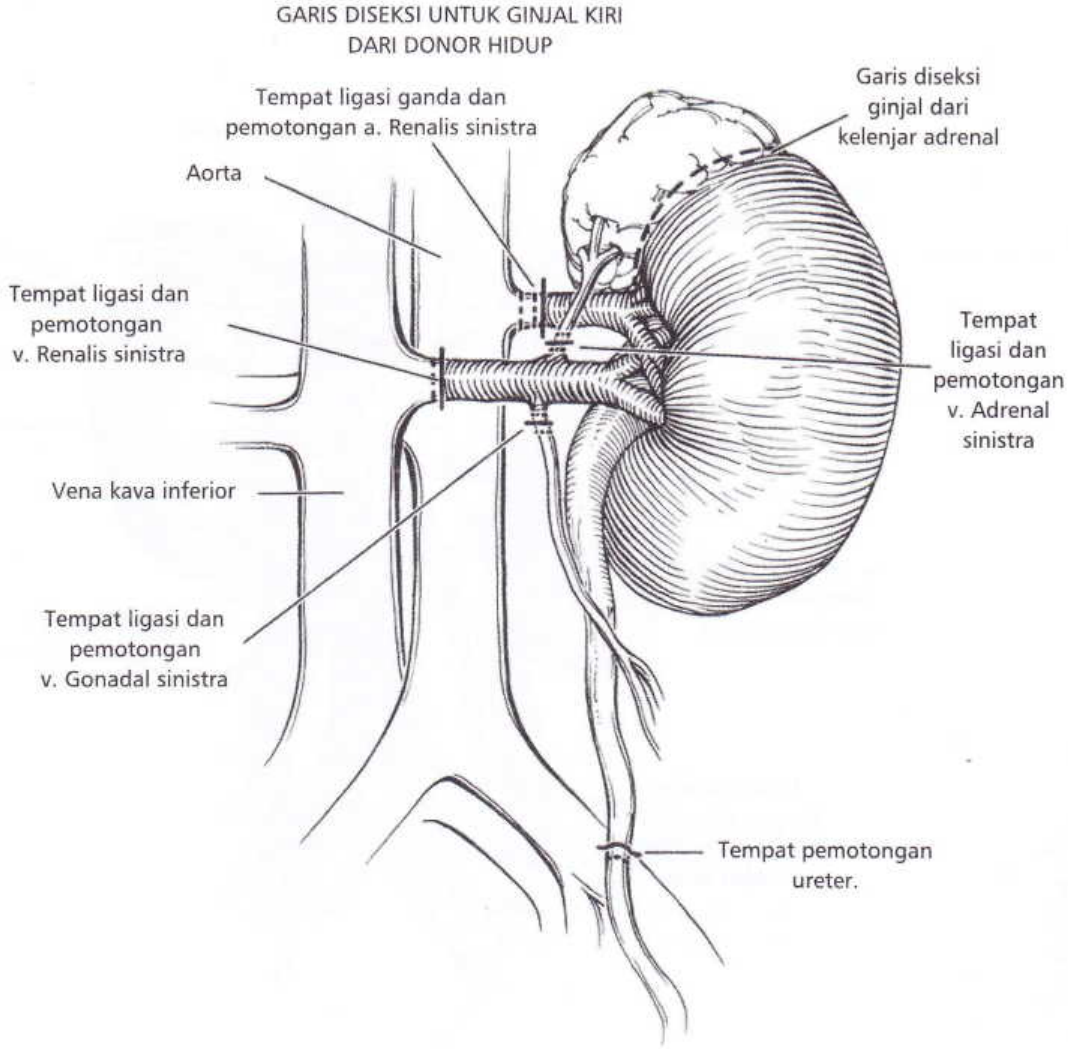

GAMBAR 113–5. Pendekatan ginjal kiri donor hidup identik. Perbedaan melibatkan diseksi vena, yang jauh lebih besar. Baik vena adrenal maupun gonadal diligasi ganda dan dipotong untuk mendapatkan mobilitas dan panjang vena renalis.

Sangat perlu diinspeksi sisi posterior vena renalis sinistra terhadap adanya vena lumbalis, yang dapat berjumlah banyak dan berbahaya. Pembuluh darah ini perlu diligasi dan dipotong sebelum mobilisasi penuh vena renalis didapatkan. Arteri renalis diligasi ganda dan dipotong di dekat aorta. Dengan ligasi ganda dan dipotong, didapatkan 5 sampai 6 cm segmen vena renalis sinistra.

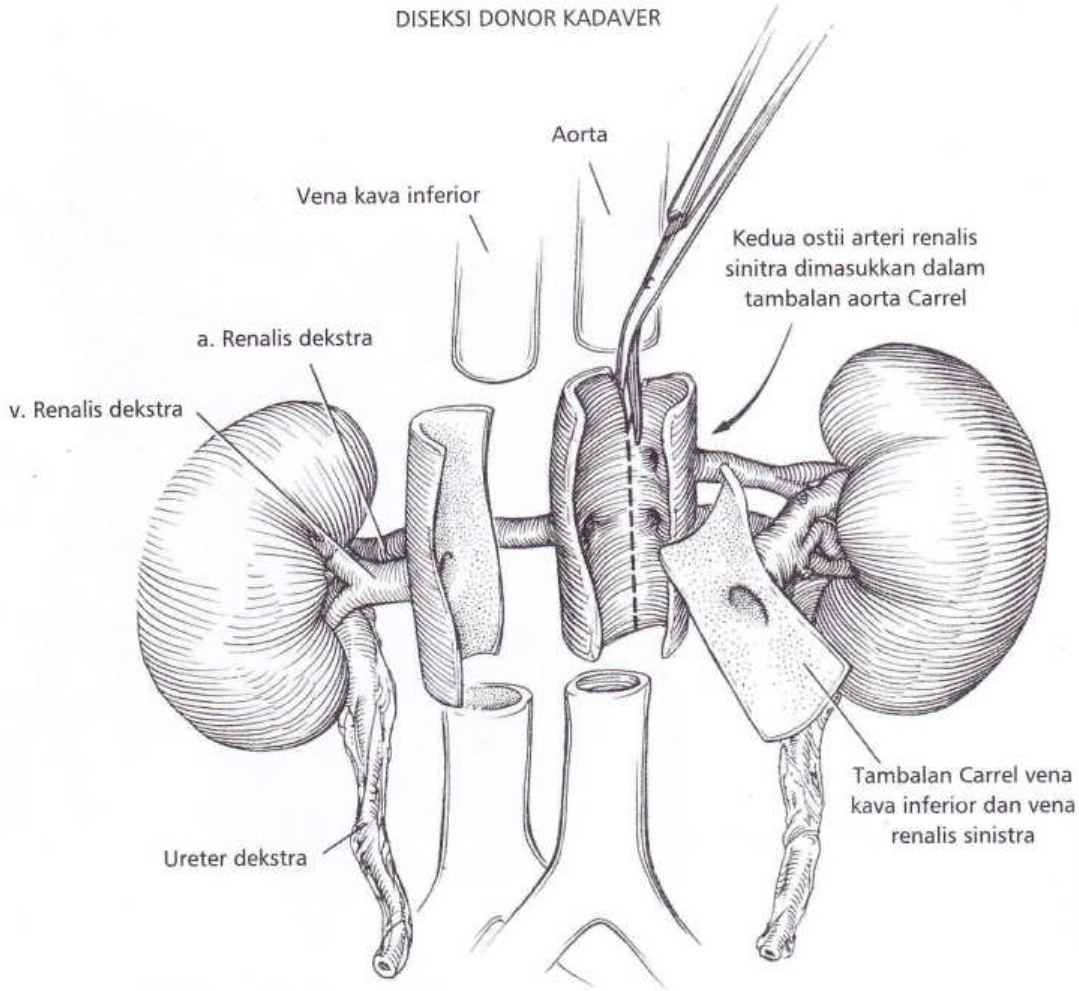

GAMBAR 113–6. Ginjal donor kadaver dilakukan diseksi *en blok,* termasuk aorta, vena kava, dan ureter dengan tunika adventisia yang luas. Bagaimanapun, karena arteriogram pra-bedah umumnya tidak dilakukan, aorta dan vena kava sebaiknya dibelah di sebelah anterior dan posterior, yang menghasilkan tambalan Carrel yang besar yang dapat mencakup arteri dan vena sekunder atau tersier.

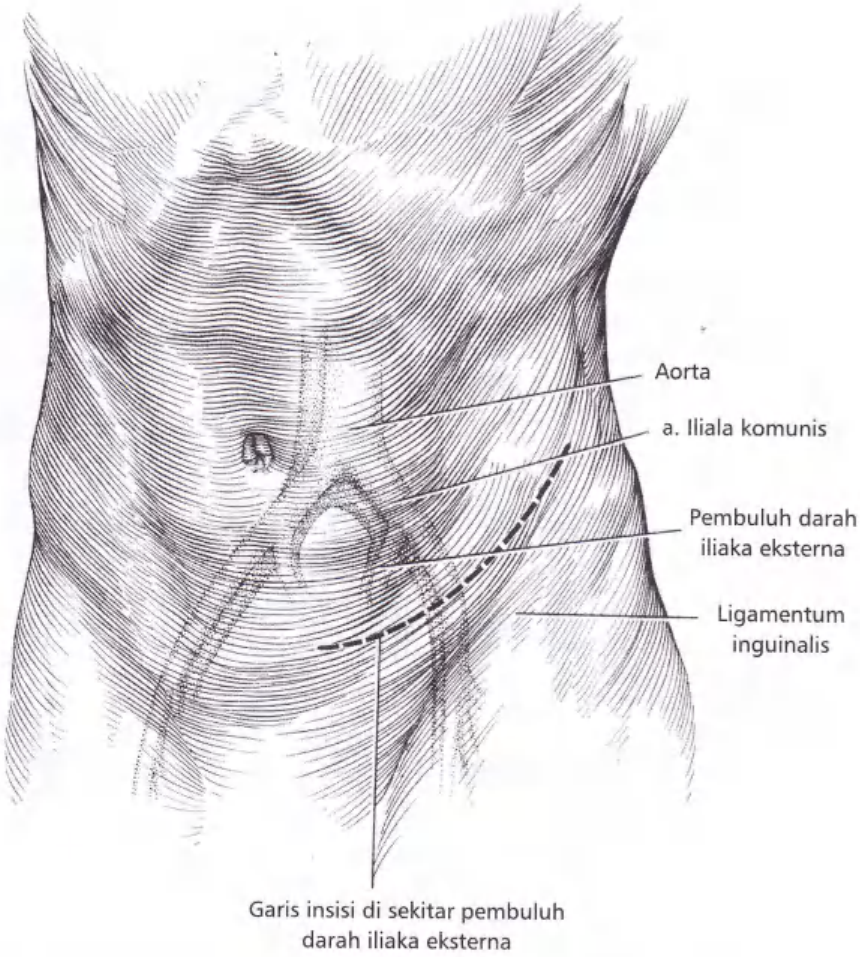

GAMBAR 113–7. Insisi resipien dibuat berlawanan dengan sisi ginjal yang dipungut sehingga ginjal dapat dibalik depan ke belakang, dengan demikian memperpendek jarak yang diperlukan untuk anastomosis venosa. Insisi berbentuk lengkung, mengikuti garis ligamentum inguinalis kecuali dua sampai tiga buku jari tangan sebelah medialnya, yang diperluas dari bagian tengah fasia rektus sampai titik sebelah sefalad dari spina iliala anterior superior. Semua lapisan otot dipotong, dan peritoneum dibalik ke medial, yang memaparkan pembuluh darah iliaka serta sisi anterior dan lateral kandung kemih.

Ligamentum rotundum dapat diligasi dan dipotong. Funikulus spermatikus, jika tidak banyak menghambat operasi, sebaiknya dibebaskan ke superior dan inferior serta diretraksi ke lateral. Pada saat penutupan, funikulus spermatikus sebaiknya diletakkan sebelah anterior ginjal dan ureter untuk menghindari obstruksi ureter. Preservasi funikulus spermatikus kemungkinan berdampak fertilitas dan kemungkinan menurunkan timbulnya hidrokel paska-bedah.

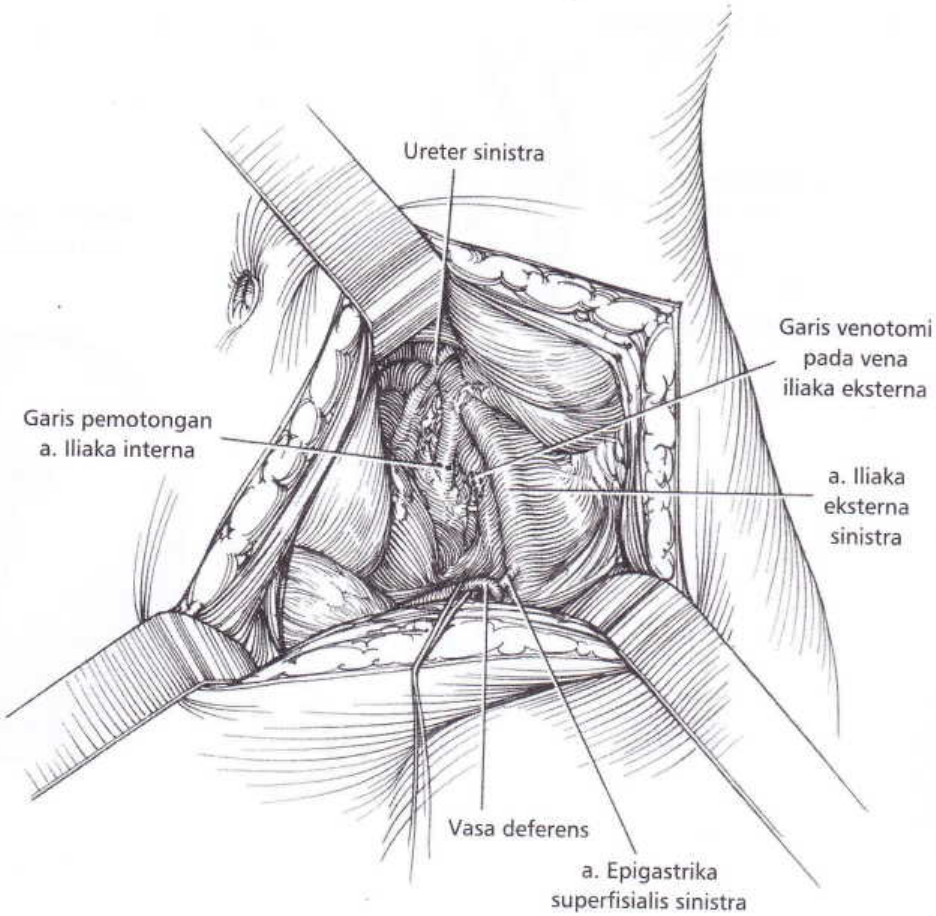

GAMBAR 113–8. Pembuluh darah pelvik dimobilisasi, dan setiap pembuluh limfe yang terlihat diligasi dengan benang kecil untuk mengurangi timbulnya komplikasi limfokel paska-bedah. Vena iliaka sebaiknya dipaparkan dan dimobilisasi secara memadai untuk memilih posisi yang tepat untuk anastomosis vena renalis.

Arteri iliaka interna, serta bifurkasio arteri iliaka komunis, perlu dilakukan diseksi sepenuhnya untuk memungkinkan rotasi eksterna, yang menghindari tertekuknya arteri iliaka pada pangkalnya. Diseksi distal arteri iliaka interna dikerjakan hingga titik dimana arteri ini bercabang menjadi beberapa arteri vesikalis. Segmen distal dapat diikat dengan ligasi benang silk dan benang jahitan.

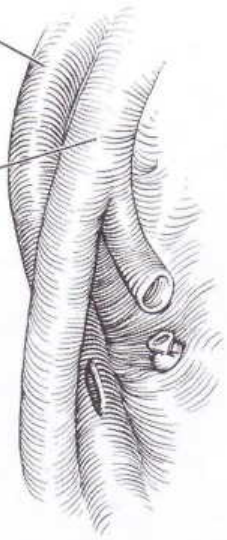

GAMBAR 113–9

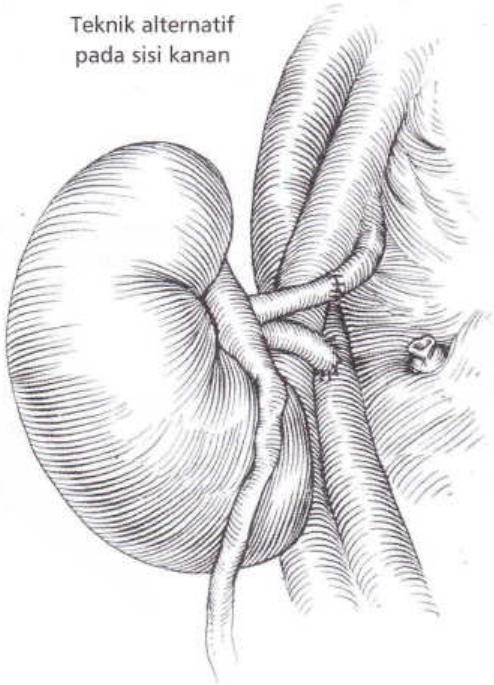

GAMBAR 113–10

GAMBAR 113–9. Sebelum arteri iliaka interna dipotong, klem vaskular sebaiknya dipasang baik di sebelah proksimal maupun distal pada vena iliaka, di sebelah proksimal pada arteri iliaka komunis, dan sebelah distal pada arteri iliaka eksterna. Jika didapatkan panjang arteri yang cukup panjang, satu klem dapat dipasang pada bifurkasio arteri iliaka komunis.

GAMBAR 113–10. Posisi terakhir ginjal yang ditransplantasi sedemikian sehingga permukaan posterior ginjal, ureter, dan pelvis renalis berada di sebelah anterior, dan anastomosis venosa mengarah di sebelah posterior dari hilus renalis, dan arteri renalis melintasi di sekitar vena iliaka ke arteri iliaka interna.

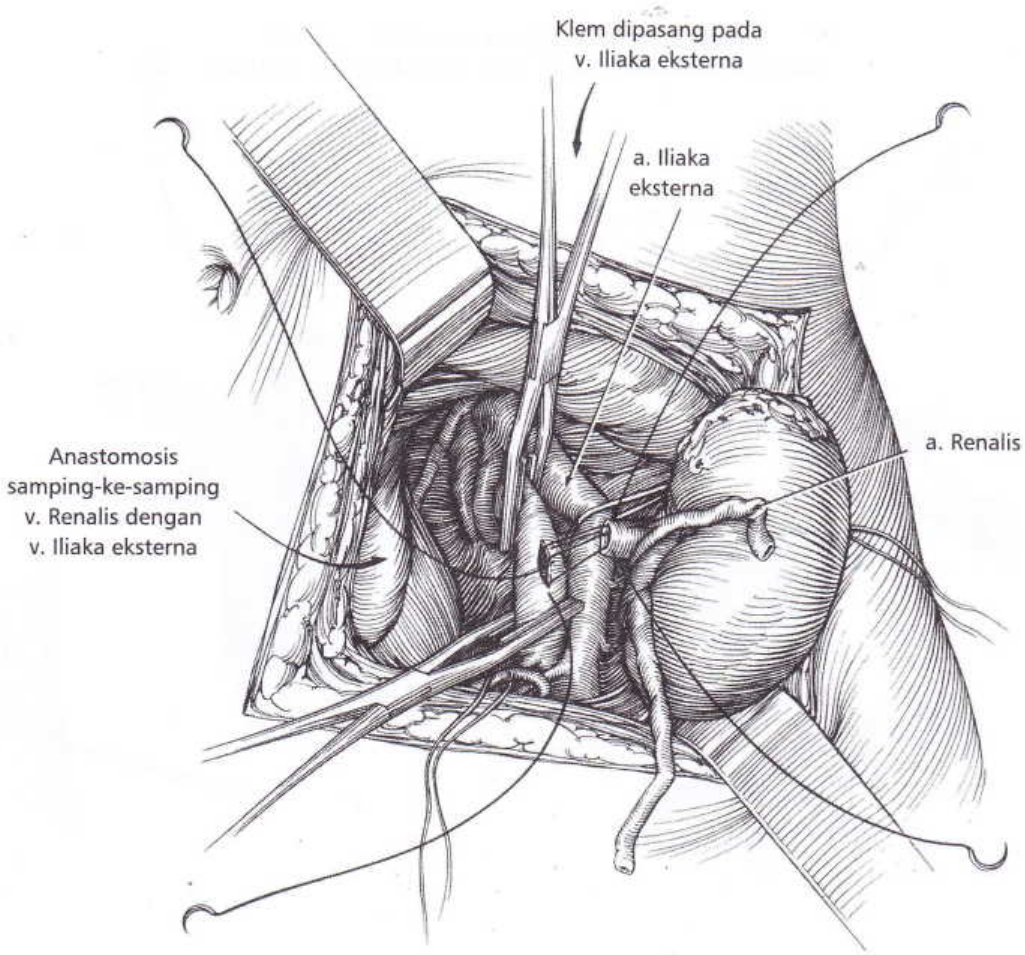

GAMBAR 113–11. Anastomosis venosa dilakukan pertama kali, dan venotomi yang memadai, paling sering dalam bentuk elips, dilakukan. Anastomosis dimulai pada bagian posterior, diikuti dengan jahitan jelujur anterior.

TEKNIK ALTERNATIF DENGAN JAHITAN TUNGGAL
ANASTOMOSIS SAMPING-KE-SAMPING DAN KLEM BULLDOG

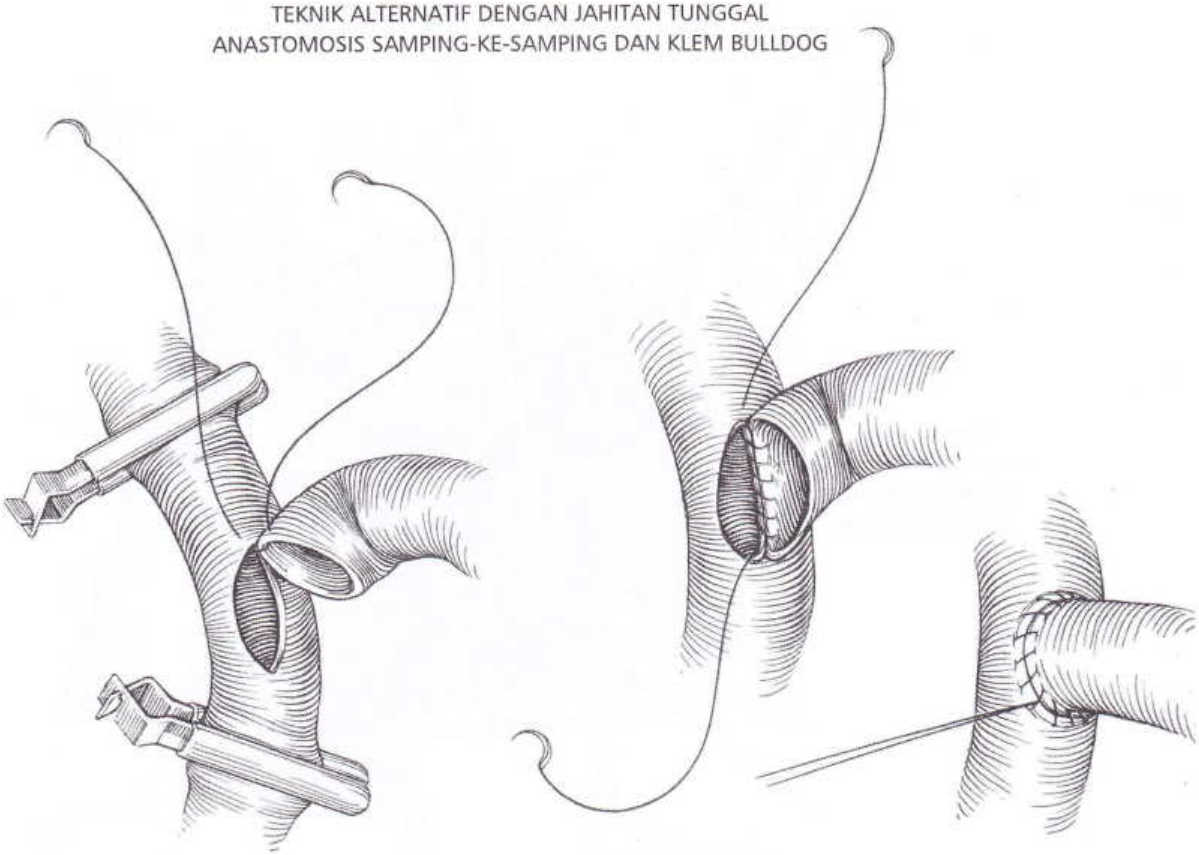

GAMBAR 113–12 sampai 113–14. Variasi-variasi mencakup dimulai dua jahitan di bagian tengah sebelah posterior dan menyambungnya di sebelah anterior atau dengan menggunakan jahitan monofilamen berujung ganda.

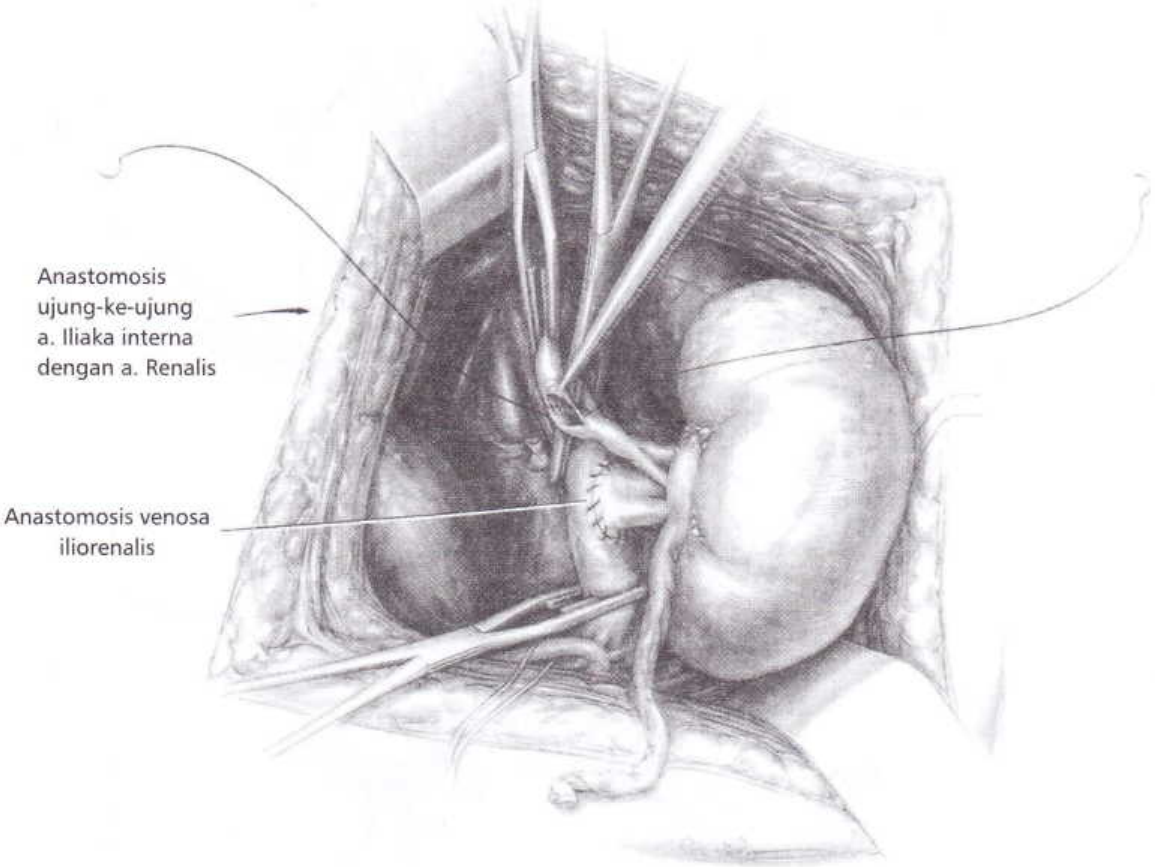

GAMBAR 113–15. Anastomosis arterial dilakukan selanjutnya dengan jahitan jelujur benang monofilamen, yang dimulai dari belakang serta diakhiri dan diikat di depan, atau dengan dua jahitan di titik superior dan inferior, dengan menyelesaikan barisan belakang pertama kali, bersatu dengan jahitan kedua, dan selanjutnya berakhir di jajaran depan. Seraya ginjal diletakkan, hal ini dilakukan dengan hati-hati sehingga tidak terdapat angulasi pada titik anastomosis.

TEKNIK ALTERNATIF DENGAN ANASTOMOSIS UJUNG-KE-SAMPING
A. RENALIS DENGAN A. ILIAKA EKSTERNA

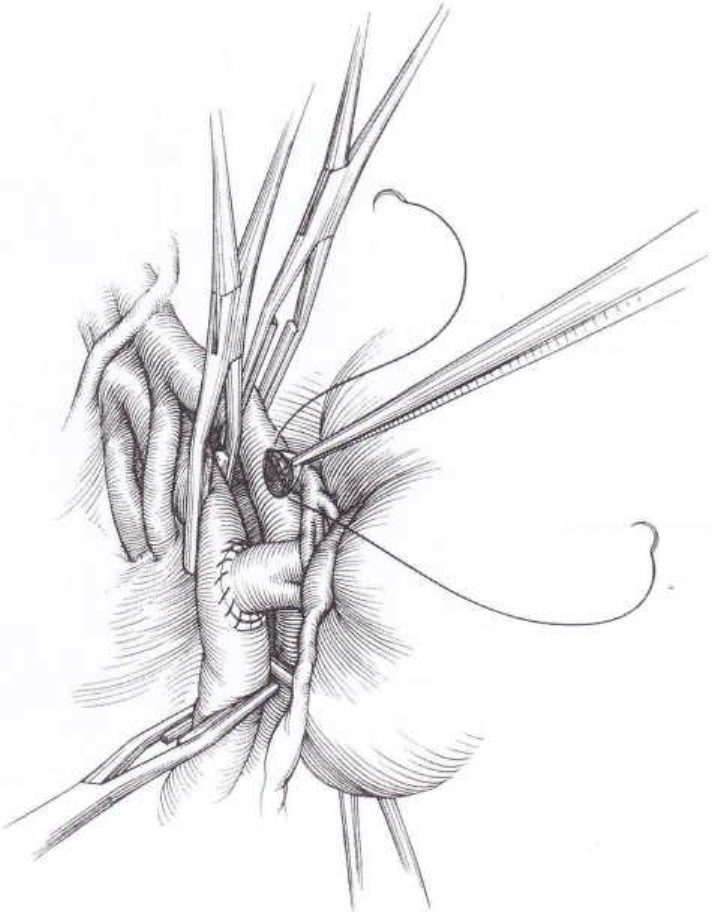

GAMBAR 113–16. Jika arteri iliaka interna atau pangkalnya dari arteri iliaka komunis abnormal atau arteri iliaka interna terlalu pendek, anastomosis arterial alternatif dapat dikerjakan ujung-ke-samping dengan arteri iliaka eksterna.

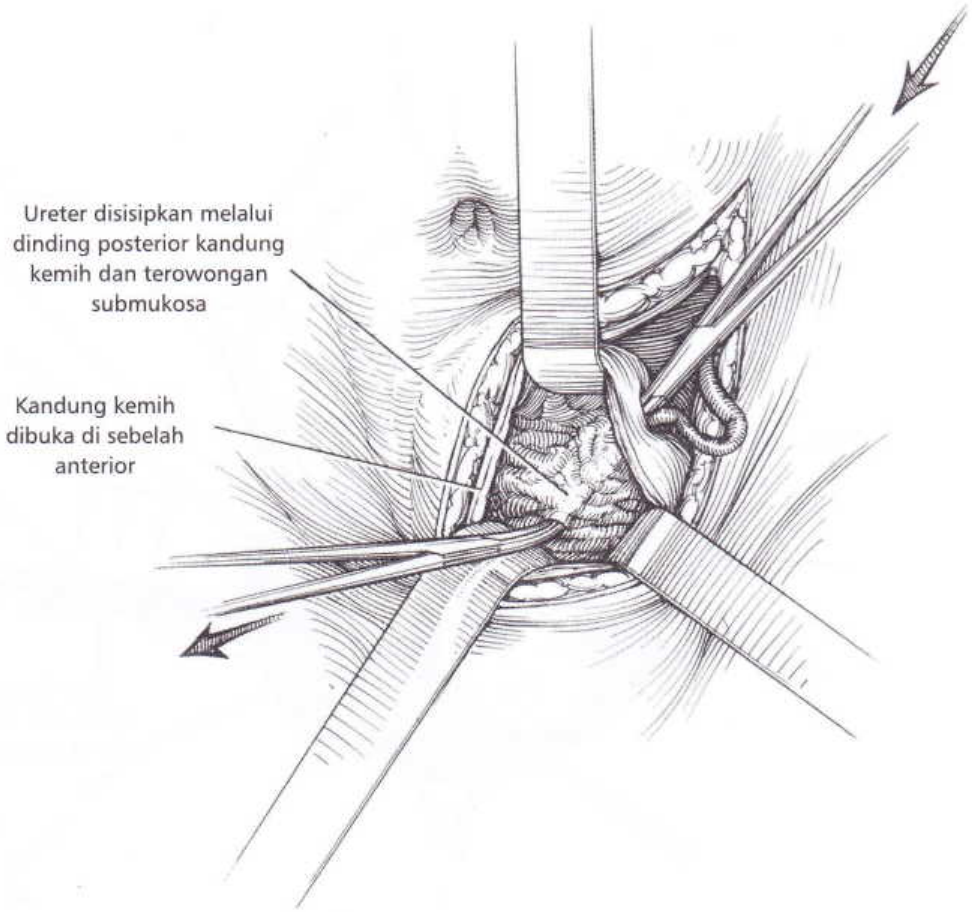

GAMBAR 113–17. Ureter dianastomosiskan dengan kandung kemih dengan membuka kandung kemih insisi anterior agak lateral, yang memaparkan *bas-fond*. Insisi dibuat di mukosa kandung kemih sebelah medial lubang muara ureter ipsilateral yang asli, dan, dengan klem lengkung, terowongan submukosa 2,5 cm dibentuk. Selanjutnya klem dikeluarkan menembus melalui lapisan otot kandung kemih ke ruang paravesikal. Ureter dijepit dan dibawa ke dalam kandung kemih tanpa torsio, tegangan, atau tekukan.

Kelebihan sedikit ureter dibiarkan di luar kandung kemih untuk memungkinkan gerakan atau peletakan ginjal. Ureter dijahit dengan kandung kemih pada titik masuknya mukosa dengan jahitan satu-satu seluruh lapisan dengan benang chromic catgut 4–0. Stent ureter bersifat fakultatif (optional). Kandung kemih ditutup dengan jahitan jelujur benang chromic catgut melalui mukosa, muskular, dan serosa. Jika funikulus spermatikus dipreservasi, ureter harus diletakkan melewati sebelah bawahnya untuk menghindari obstruksi.

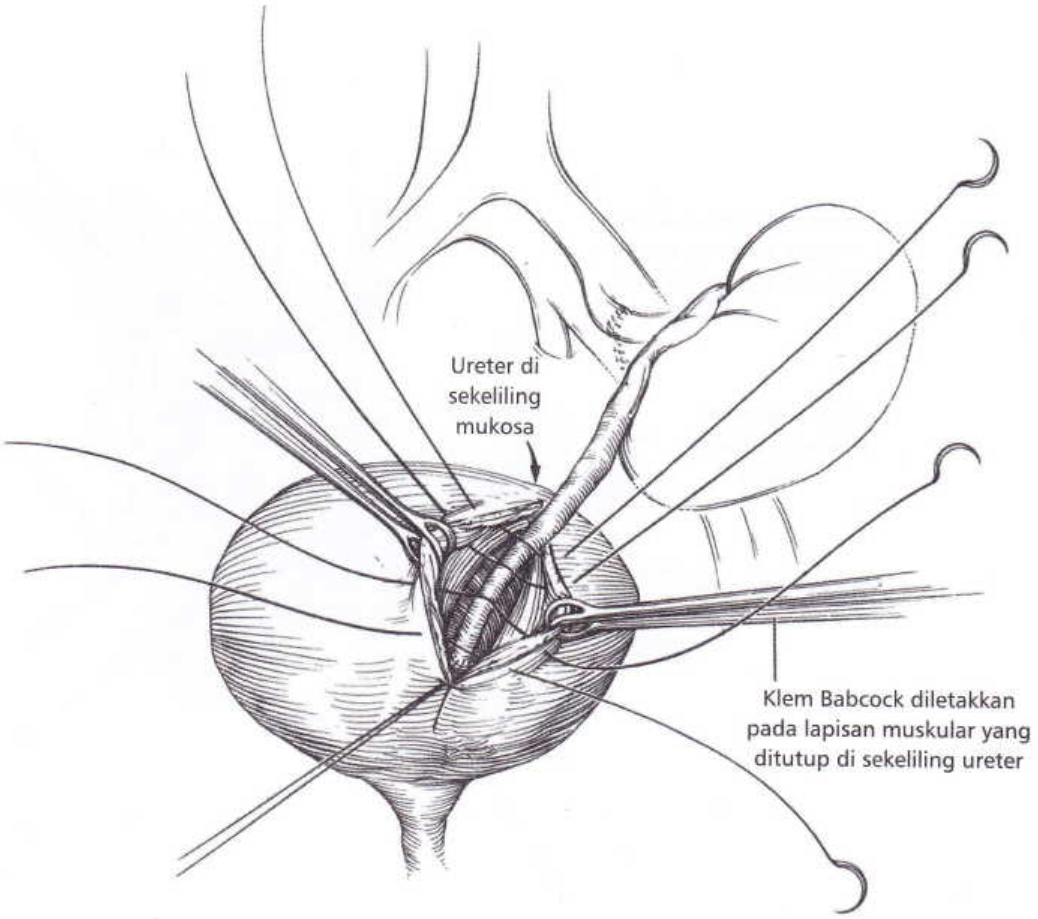

GAMBAR 113–18. Salah satu teknik alternatif adalah pendekatan ekstravesika. Kandung kemih dikembangkan dengan memasukkan larutan garam melalui kateter Foley yang dipasang dengan cara steril. Serosa kandung kemih anterolateral dibuka dalam garis lurus dengan ureter. Dengan diseksi tajam dan tumpul, lapisan otot kandung kemih dipisahkan membentuk terowongan lebar, dimana dasarnya adalah mukosa kandung kemih. Insisi dibuat pada mukosa kandung kemih pada sisi yang paling distal, dan ureter dijahitkan pada lubang di mukosa kandung kemih dengan jahitan satu-satu benang chromic catgut. Ureter diletakkan dalam terowongan, dan lapisan otot kandung kemih ditutupkan di sekitar ureter, yang dimulai di sebelah distal. Hal ini dikerjakan dengan hati-hati agar ureter tidak mengalami kompresi yang berlebihan. Untuk mencegah timbulnya keadaan ini, klem kecil dapat disisipkan di sekeliling ureter seraya masing-masing benang jahitan diikat.

114

Transplantasi Hati

WILLIAM C. MEYERS, M.D.

Di saat transplantasi hati dilakukan pertama kali, operasi ditakutkan akan terjadinya komplikasi. Dengan pengetahuan yang bertambah melalui pengalaman, operasi berubah menjadi prosedur bedah yang bermanfaat. Penyebab-penyebab utama perbaikan hasil ini adalah pemilihan penderita yang lebih baik, standarisasi prosedur, dan kontrol perdarahan yang lebih baik. Preservasi hati yang lebih baik juga memperbaiki hasil transplantasi hati, dan operasi biasanya dapat dilakukan selama jadwal yang reguler. Operasi yang mulus memerlukan tim kerja dari perawat yang berpengalaman, ahli anestesi yang terampil, dan tim perfusi.

Pada dasarnya terdapat lima penentu untuk penggantian hati yang dapat diterima: seleksi donor, prosedur pemungutan, waktu iskemia hangat atau dingin, penatalaksanaan anestesi intraoperasi, dan proses teknik pengangkatan hati natif dan penggantian dengan transplan.

PENGAMBILAN HATI

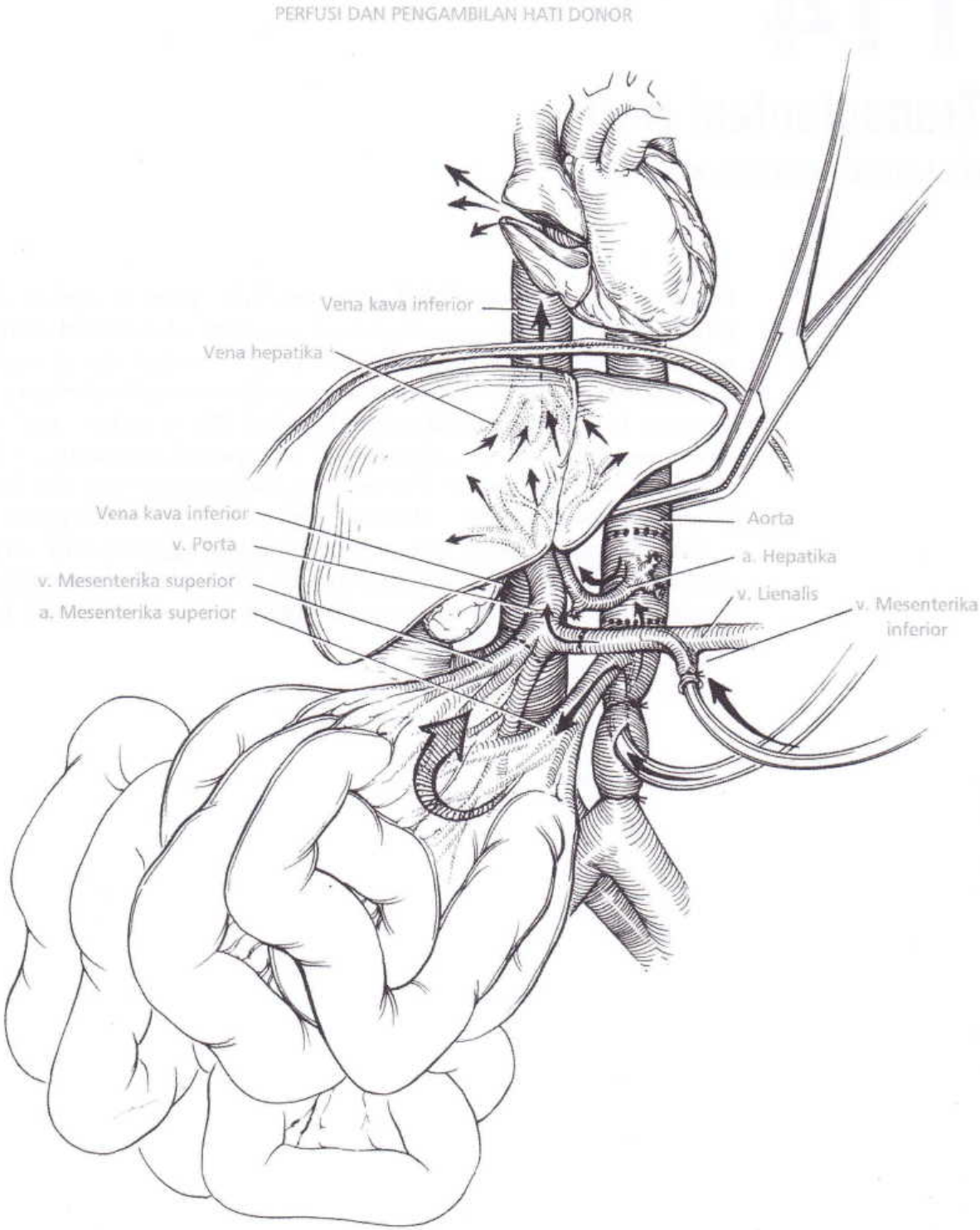

GAMBAR 114–1. Lihat penjelasan pada halaman selanjutnya.

GAMBAR 114–1. Seleksi donor melibatkan sejumlah pertimbangan, termasuk ukuran hati dan kompatibilitas golongan darah ABO. Baik pada metode pengambilan yang *lambat* maupun *cepat*, digunakan insisi garis tengah yang panjang dengan perluasan transversal untuk mendapatkan paparan. Metode cepat merujuk pada dilakukannya sebagian diseksi setelah perfusi larutan preservasi dingin. Insisi transversal hanya diperluas beberapa inci untuk mempertahankan larutan dingin dalam kavum abdomen. Insisi abdomen diperluas sebagai sternotomi median apakah jantung atau paru diambil atau tidak.

Hati dimobilisasi, dan arteri hepatika dekstra atau sinistra aberan (replaced) diidentifikasi untuk mencegah trauma. Arteri dekstra aberan melintasi di sebelah posterior vena porta, dan arteri sinistra aberan berasal dari arteri gastrika sinistra dan memasuki lobus kiri hati di bawah segmen lateral kiri. Selanjutnya, arteri diangkat *en blok* dengan tambalan (flap) aorta. Duktus koledokus dipotong dan diligasi atau dibiarkan mengalir bebas. Pada suatu tahap, kandung empedu dibuka dan sistem bilier diirigasi dengan larutan Belzer. Di meja, duktus koledokus selanjutnya diberi perfusi secara retrograd dengan larutan yang sama.

Arteri gastroduodenalis, lienalis, dan gastrika diligasi dan dipotong dengan suatu cara untuk memberikan flap (tambalan) aorta dengan arteri hepatika. Jika arteri aberan ada, flap (tambalan) mencakup semua lubang aorta yang diperlukan. Aorta proksimal dilingkungi dengan pita umbilikus di sebelah diafragma, dan aorta dikanulasi di atau di atas bifurkatio dengan arteri iliaka. Larutan irigan dialirkan melalui vena kava intra-abdominal, atrium, atau vena kava inferior di atas diafragma. Larutan irigan lebih disukai dimasukkan ke vena kava inferior di atas diafragma kecuali paru diambil. Setelah hati dimobilisasi, vena porta dipaparkan hingga mencakup pertemuan vena lienalis dengan vena mesenterika superior. Vena renalis dekstra diidentifikasi, dan kanula diletakkan ke dalam sistem porta melalui vena mesenterika inferior, yang mudah diidentifikasi karena vena tersebut berjalan di sepanjang mesenterium kolon di dekat ligamentum Treitz.

Segera setelah aorta diklem melintang di dalam dada (jika jantung diambil) atau di bawah diafragma, baik perfusi arterial maupun porta dimulai. Insisi dibuat pada vena kava hepatik inferior atau atrium kanan untuk pengaliran larutan perfusi. Lima liter larutan Belzer diinfuskan — 3 liter ke dalam aorta dan 2 liter ke dalam vena porta — dan hati diangkat dengan manset yang panjang dari vena kava suprahepatik dan infrahepatik, gabungan vena porta, dan tambalan aorta. Duktus koledokus dipotong dengan panjang yang mencukupi untuk memudahkan implantasi tetapi di atas pankreas untuk memelihara suplai darah arterial hepatika. Kandung empedu diangkat sebelum implantasi.

Terdapat beberapa hal penting lainnya tentang pengambilan organ. Kavum abdomen diisi dengan larutan garam dingin segera setelah aorta diklem melintang, dan perfusi dimulai. Perfusi yang terus menerus memegang peranan penting, sebagaimana adanya monitor, untuk memastikan bahwa pengaliran larutan perfusi dan perubahan warna hati yang sesuai terjadi. Pada kasus dengan pengambilan organ jantung bersamaan, hati diretraksi ke inferior di saat vena kava supradiafragmatika dipotong untuk menjamin adanya manset yang layak implantasi. Untuk jantung donor, atrium diangkat sebelum transplantasi jantung. Sebagian diafragma dieksisi bersamaan dengan vena kava, dan hati dieksisi untuk menghindari trauma vena kava.

OPERASI RESIPIEN

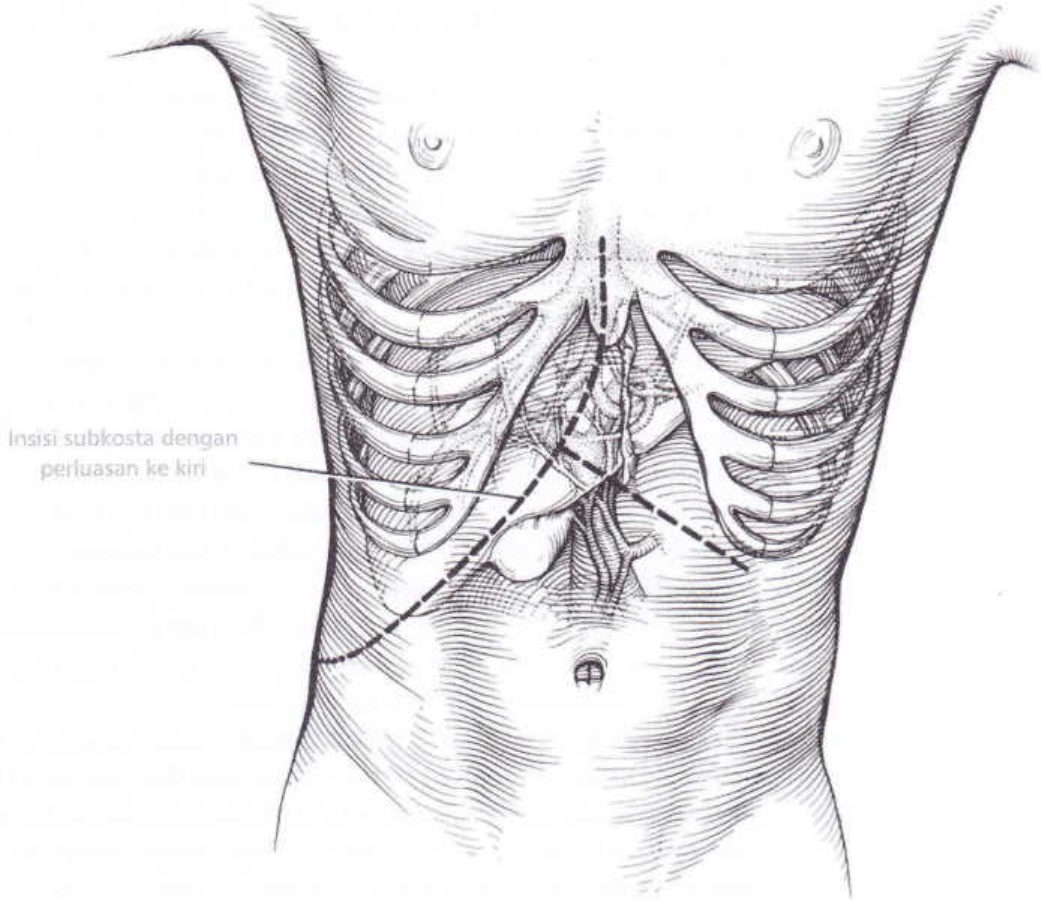

GAMBAR 114–2. Transplan hati dilakukan melalui insisi subkosta kanan yang luas, yang diperluas sekitar 1 inci di atas prosesus xifoid dan mencakup rongga abdomen kanan. Perluasan subkosta kiri melengkapi insisi.

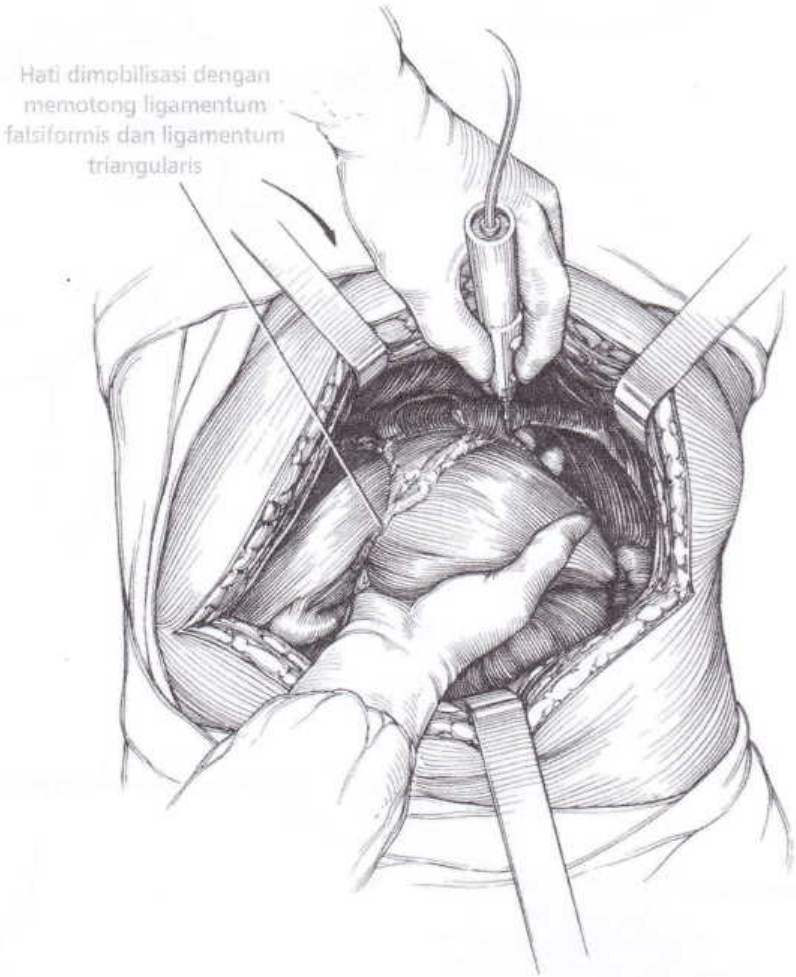

GAMBAR 114–3

GAMBAR 114–3. Hati dimobilisasi keseluruhan sebagaimana yang dilakukan untuk reseksi hati yang luas.

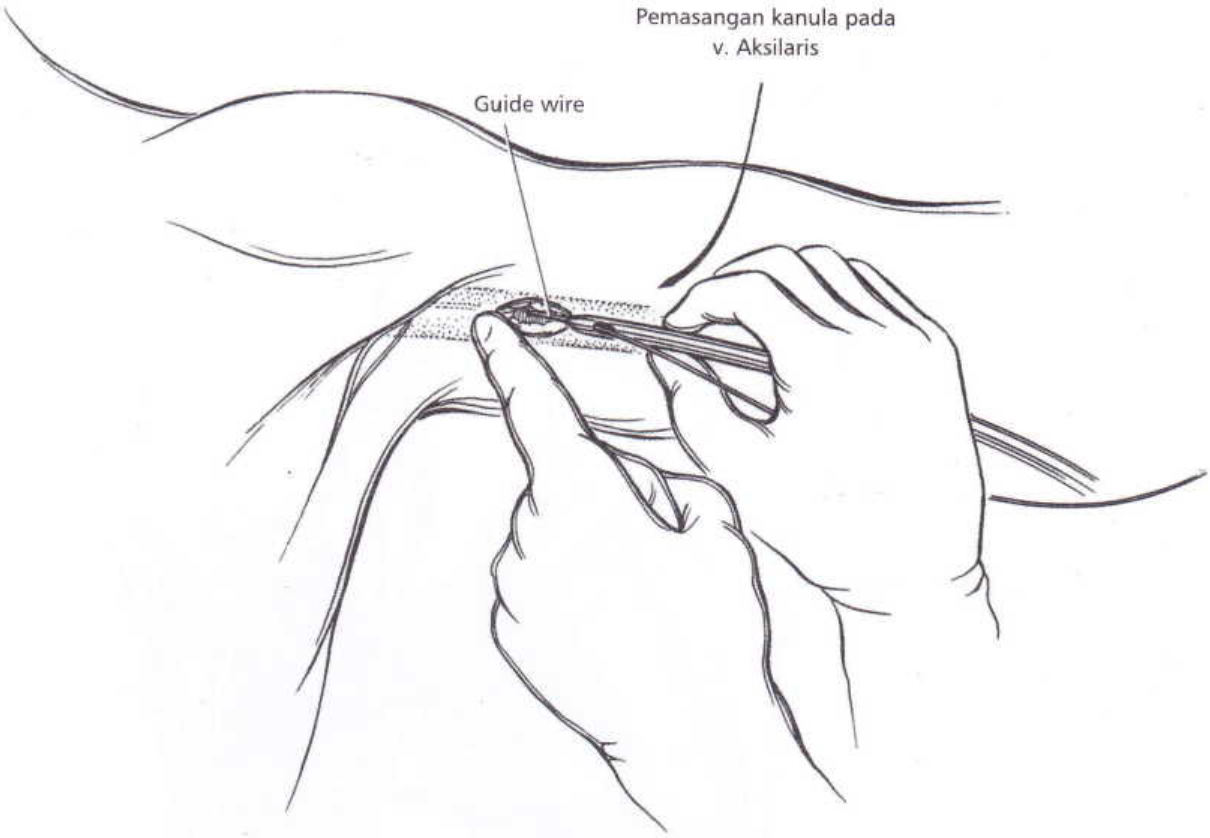

GAMBAR 114–4

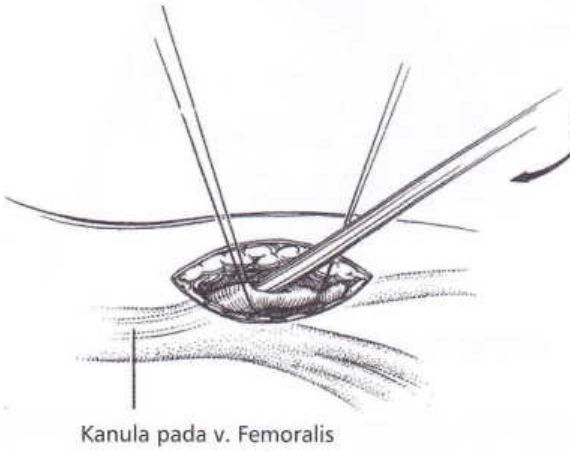

GAMBAR 114–5

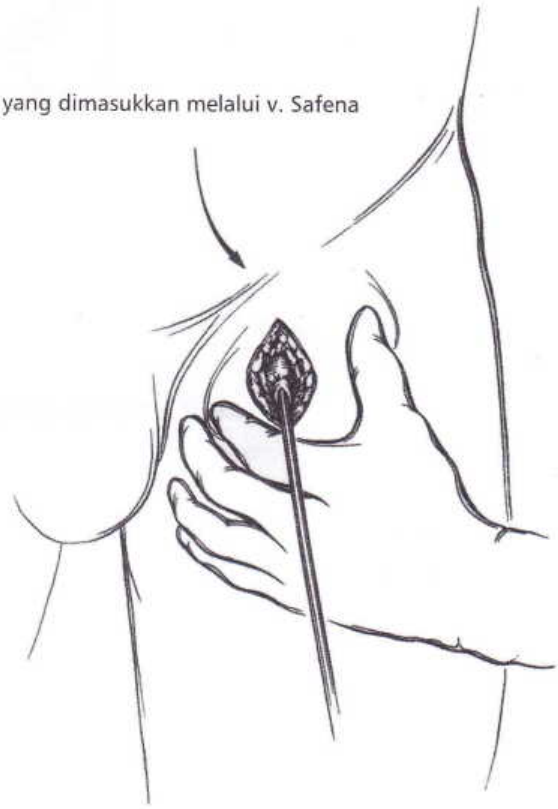

GAMBAR 114–6

GAMBAR 114–4 sampai 114–6. Pada suatu saat baik sebelum ataupun selama diseksi, area aksilaris maupun femoralis sinistra dibuka untuk kanulasi untuk pintasan venovenosa. Pendekatan vena femoralis sinistra dilakukan melalui vena safena sinistra, dan vena aksilaris sinistra dimasuki secara langsung. Pipa pintasan venovenosa dimodifikasi, jika perlu, agar cocok ke dalam vena aksilaris yang berukuran kecil.

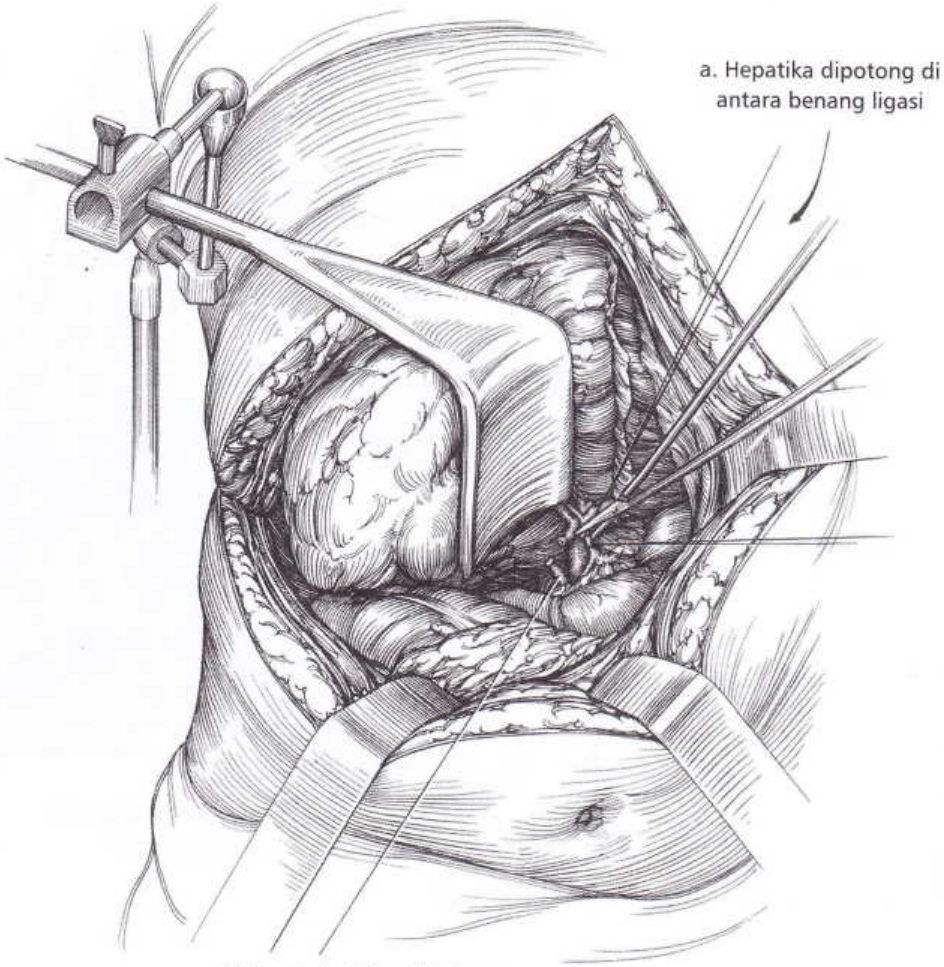

GAMBAR 114–7. Prinsip-prinsip diseksi porta meliputi ligasi *en blok* varises porta setelah identifikasi pembuluh darah kunci, penggunaan kauter secara ekstensif untuk varises kecil, pemotongan duktus koledokus dengan panjang stump sekitar 1 inci, serta ligasi dan pemotongan arteri hepatika di dekat bifurkatio, yang selanjutnya dirampingkan. Anastomosis arterial hepatika umumnya dikerjakan pada sambungan arteri gastroduodenalis dan arteri hepatika atau dengan aorta.

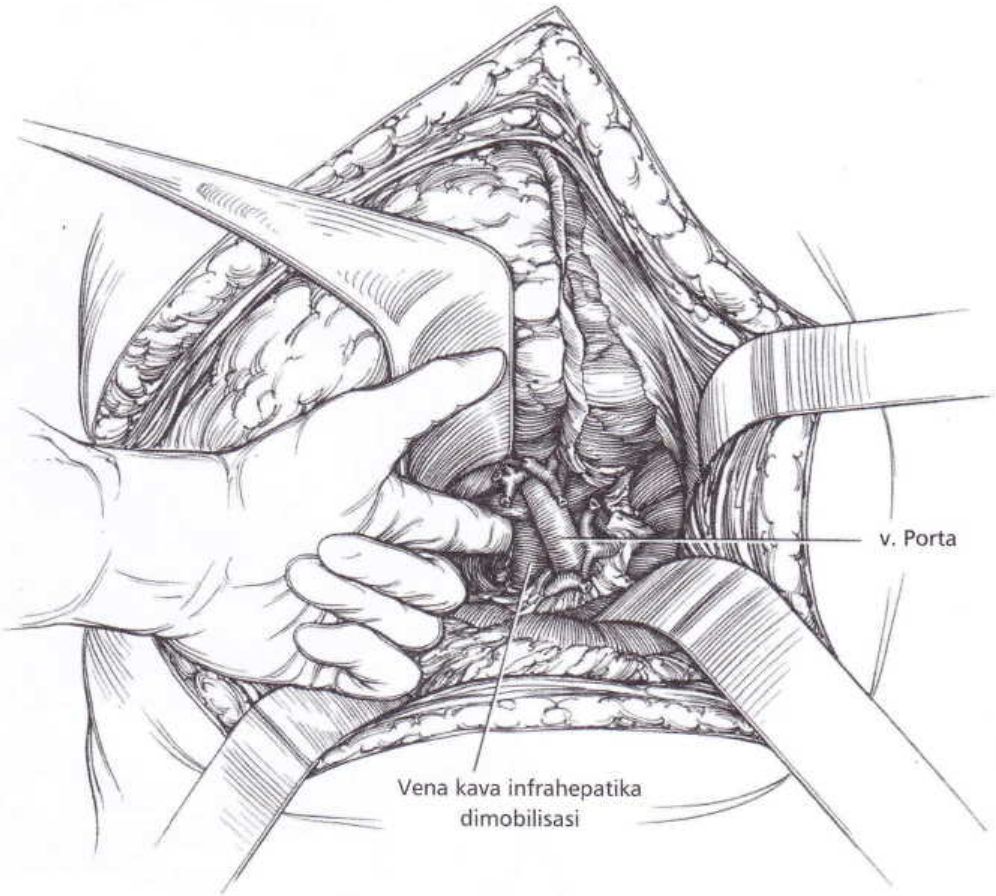

GAMBAR 114–8. Setelah duktus biliverus dan arteri hepatika dipotong, vena porta mudah diidentifikasi. Jaringan limfe, saraf, dan lainnya dipotong, dan vena porta dilakukan diseksi hingga sangat panjang.

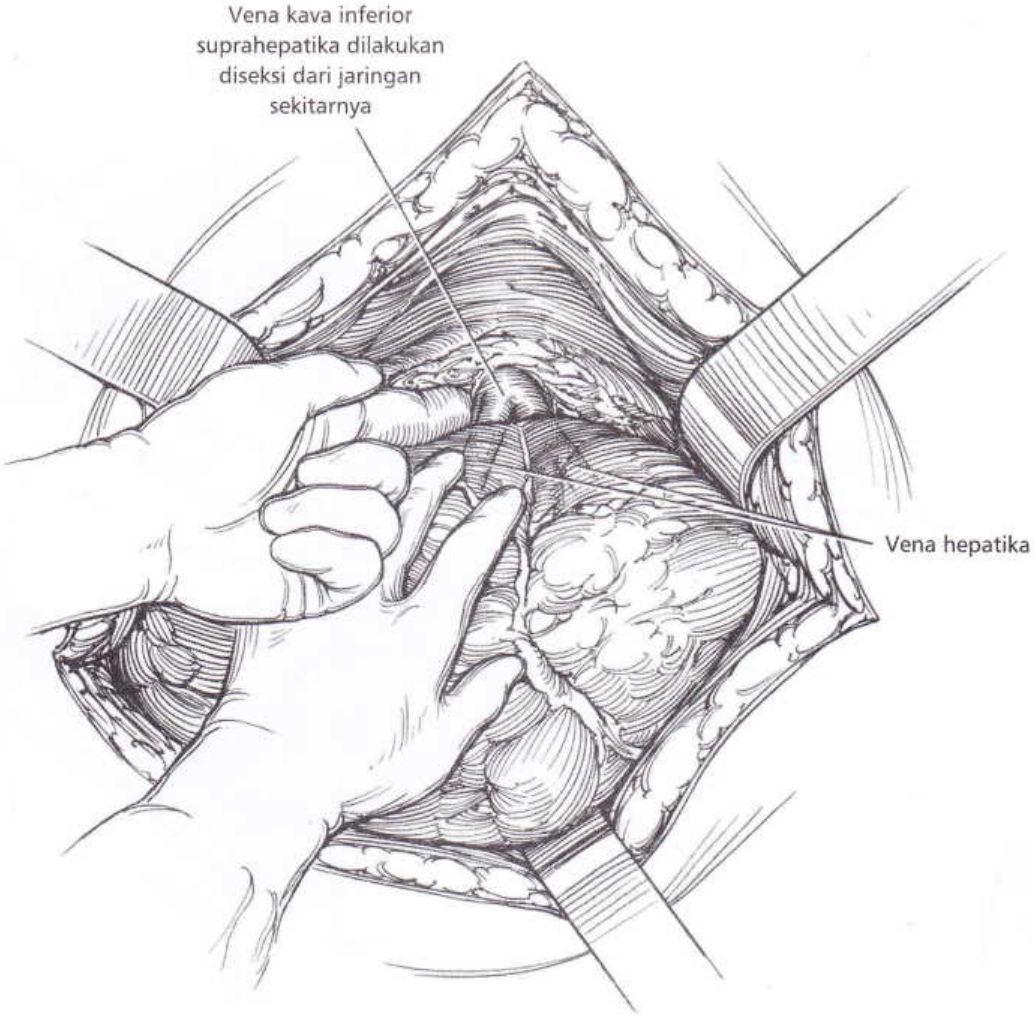

GAMBAR 114–9. Tahap-tahap utama diseksi vena kava suprahepatik dan infrahepatik biasanya dicadangkan sampai setelah diseksi porta. Sebagian diafragma biasanya ditinggalkan dengan vena kava suprahepatika.

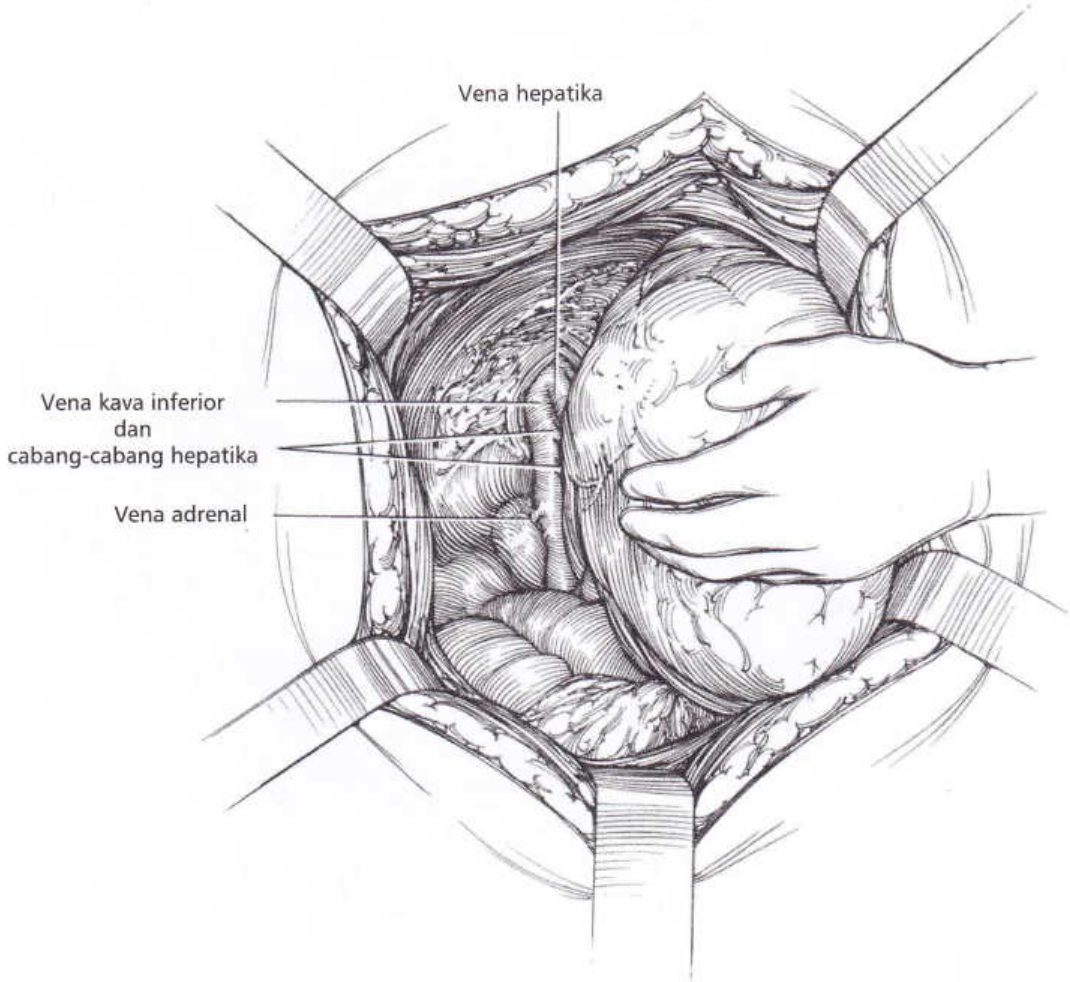

GAMBAR 114–10. Vena kava infrahepatika dilakukan diseksi di antara vena adrenal dengan vena renalis.

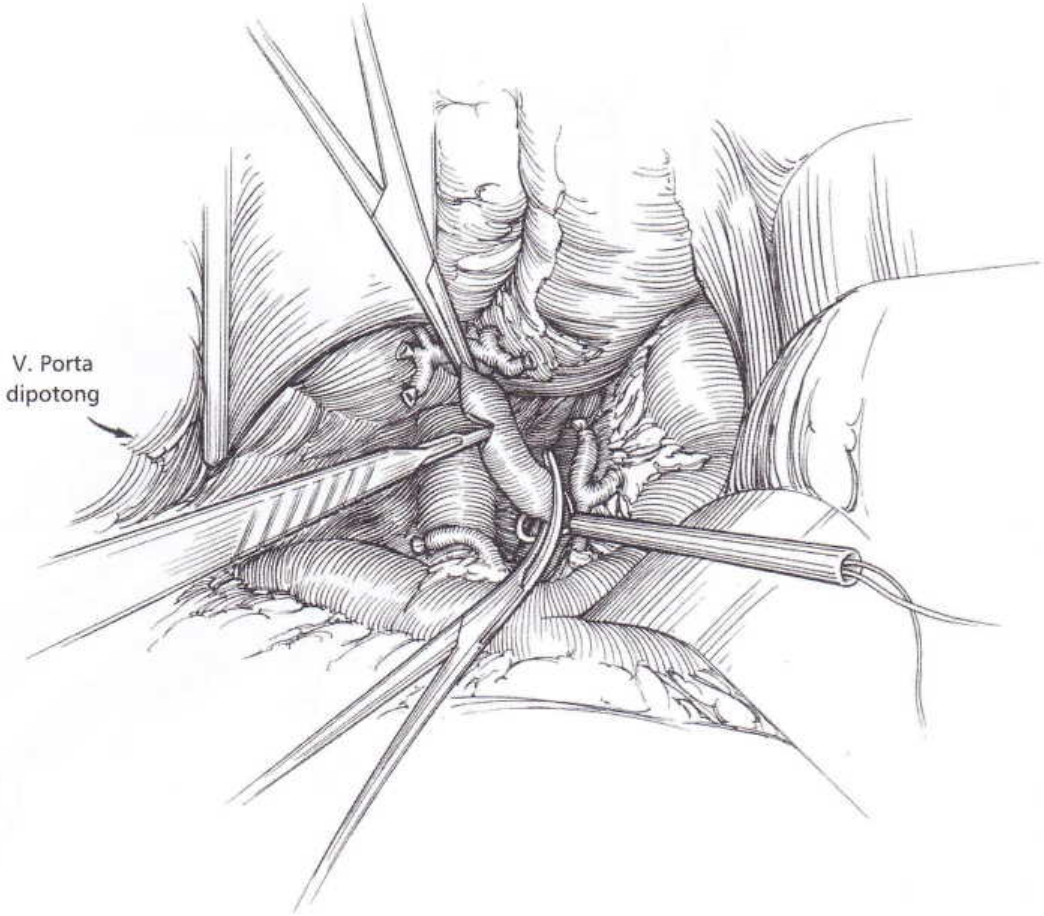

GAMBAR 114–11. Setelah diseksi vena porta dan vena kava inferior diselesaikan, vena porta siap dikanulasi. Klem lengkung panjang DeBakey dipasang pada vena porta sebelah anterior tourniquet Rumel. Vena porta diklem, dipotong, dan diligasi di dekat bifurkationya pada hilus hati dengan meninggalkan stump yang panjang.

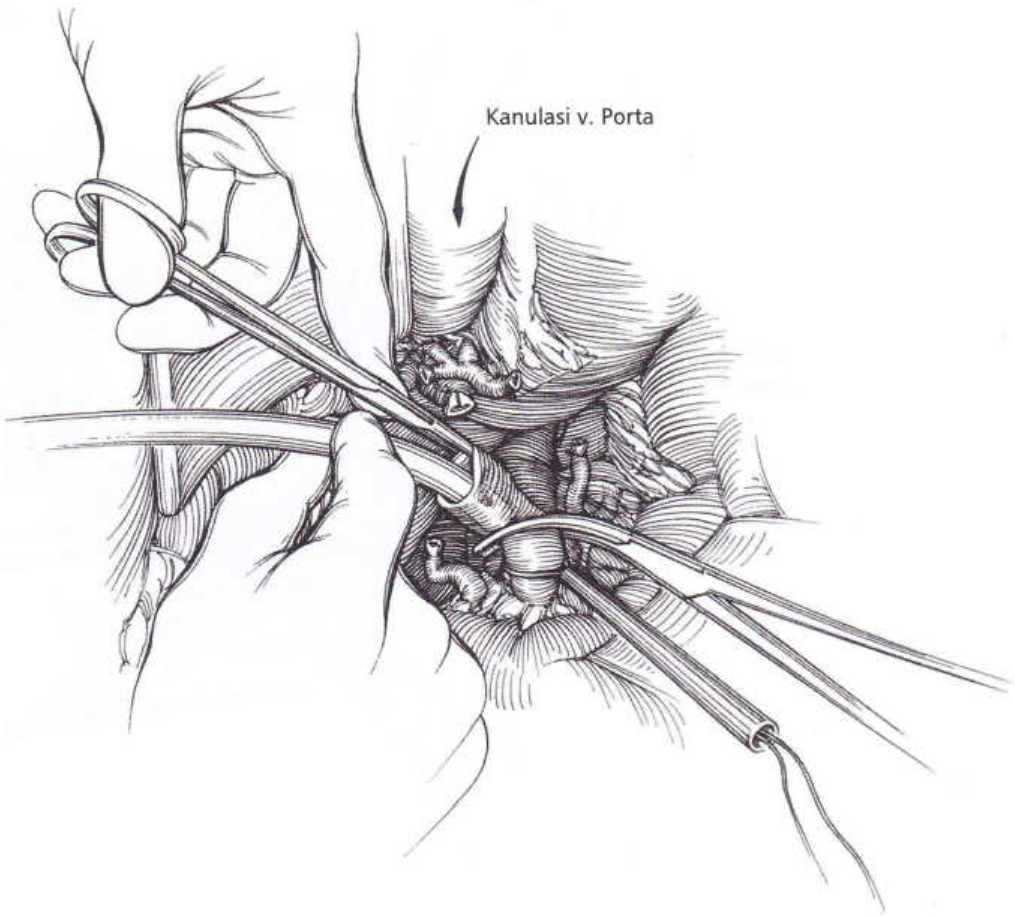

GAMBAR 114–12. Kanulasi vena porta, yaitu salah satu bagian penting operasi, dilakukan selanjutnya. Klem tipe tonsil kecil dipasang pada sisi medial vena porta untuk kontrol. Dengan traksi pada klem ini, dan dengan kedua tangan, ahli bedah memasang kanula ke dalam vena porta. Dalam *satu langkah* untuk meminimalkan perdarahan, klem vaskular dilepas dan tourniquet Rumel dikencangkan di atas lubang untuk kanula. Dengan paparan yang sama, asisten meretraksi kanula vena porta seraya klem Crafoord dipasang pada vena kava intrahepatik.

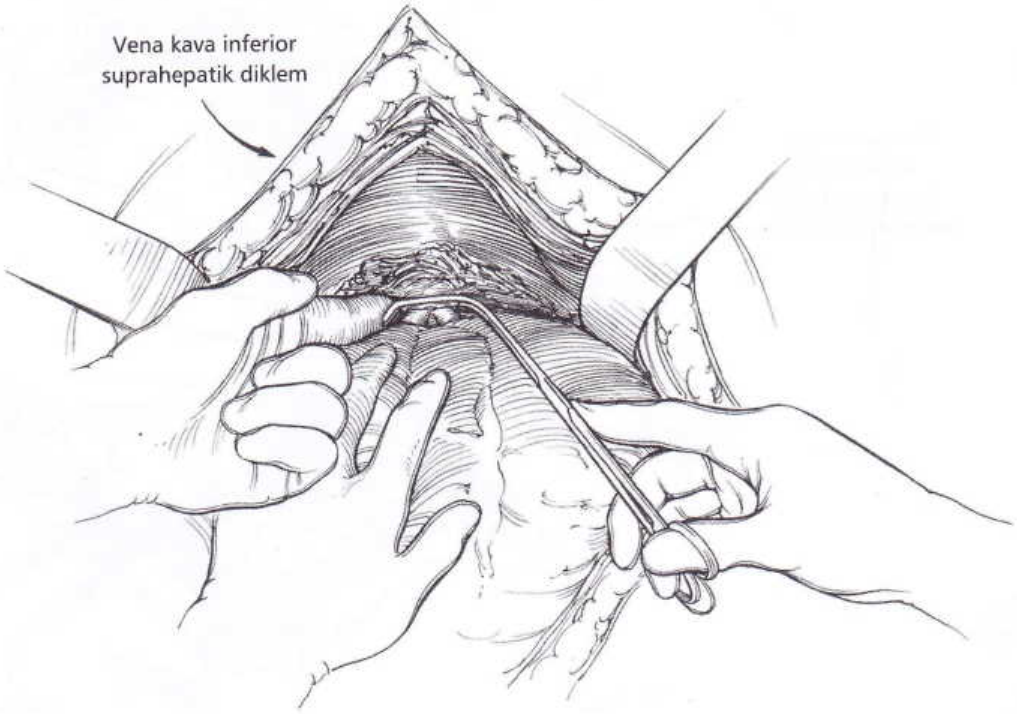

GAMBAR 114–13. Selanjutnya vena kava suprahepatik diklem. Sebagian diafragma sebaiknya juga ikut dijepit dalam klem untuk mencegah selip.

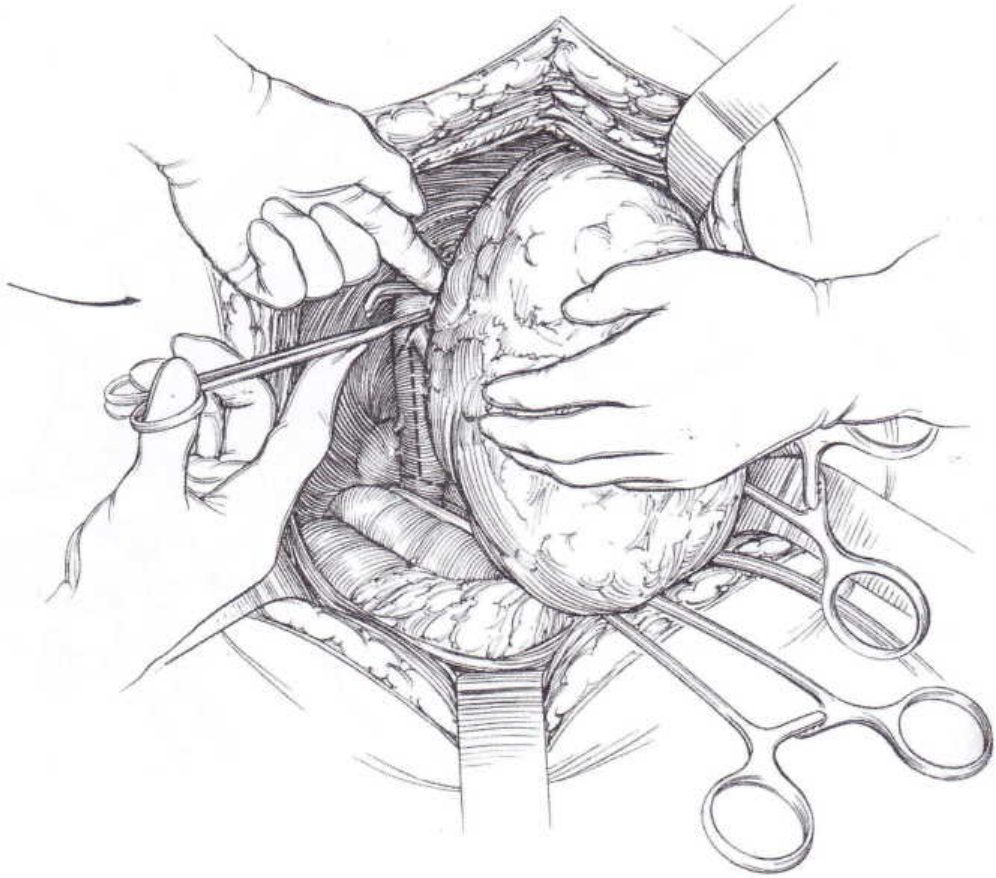

GAMBAR 114–14. Hal terakhir yang belum dikerjakan untuk mengangkat hati adalah eksisi bagian intrahepatik vena kava inferior. Vena kava suprahepatik dipotong dengan mencakup sambungan vena hepatika dan vena hepatika lebih lanjut dirampingkan. Preservasi satu inci atau lebih menset vena kava infrahepatik lebih disukai tetapi tidak selalu dapat diterima.

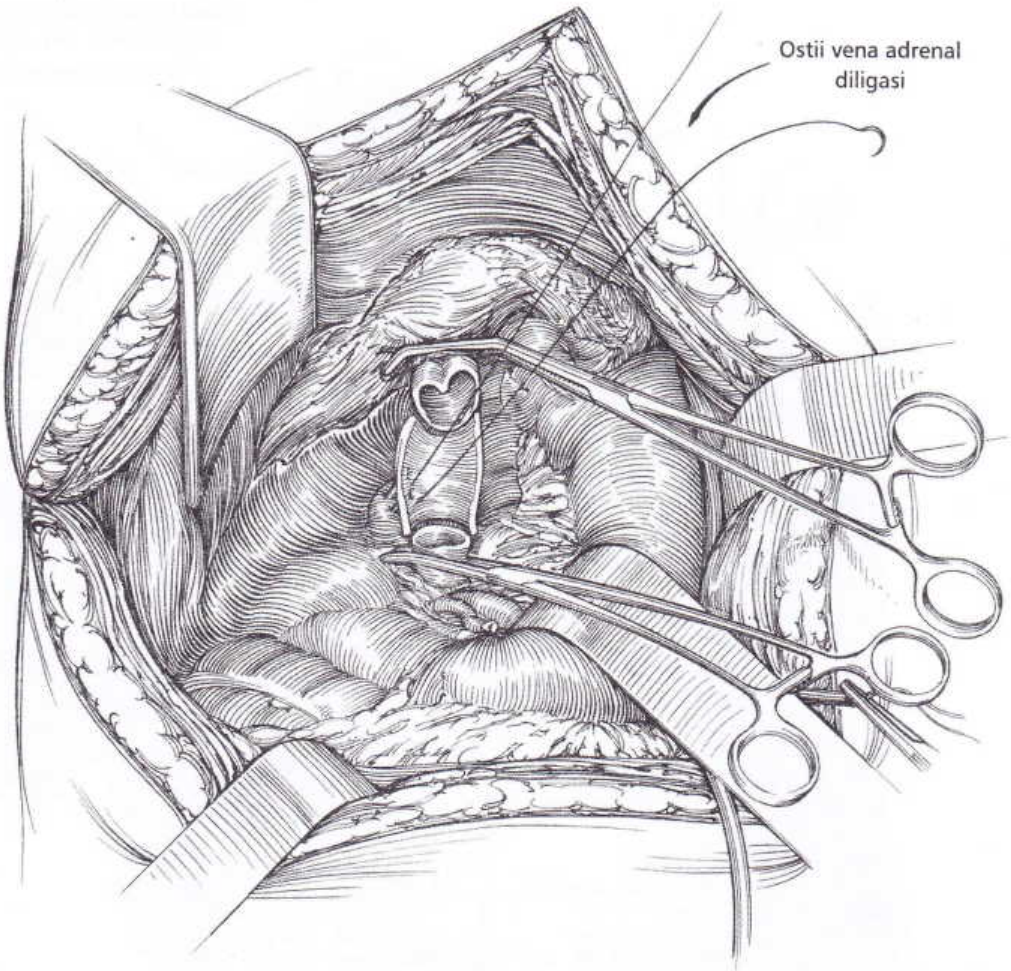

GAMBAR 114–15. Vena adrenal tidak perlu dilakukan diseksi secara terpisah; dinding belakang vena kava infrahepatik dibiarkan intak tetapi dioverhecthing dengan jahitan benang Prolene 3–0 setelah hati diangkat.

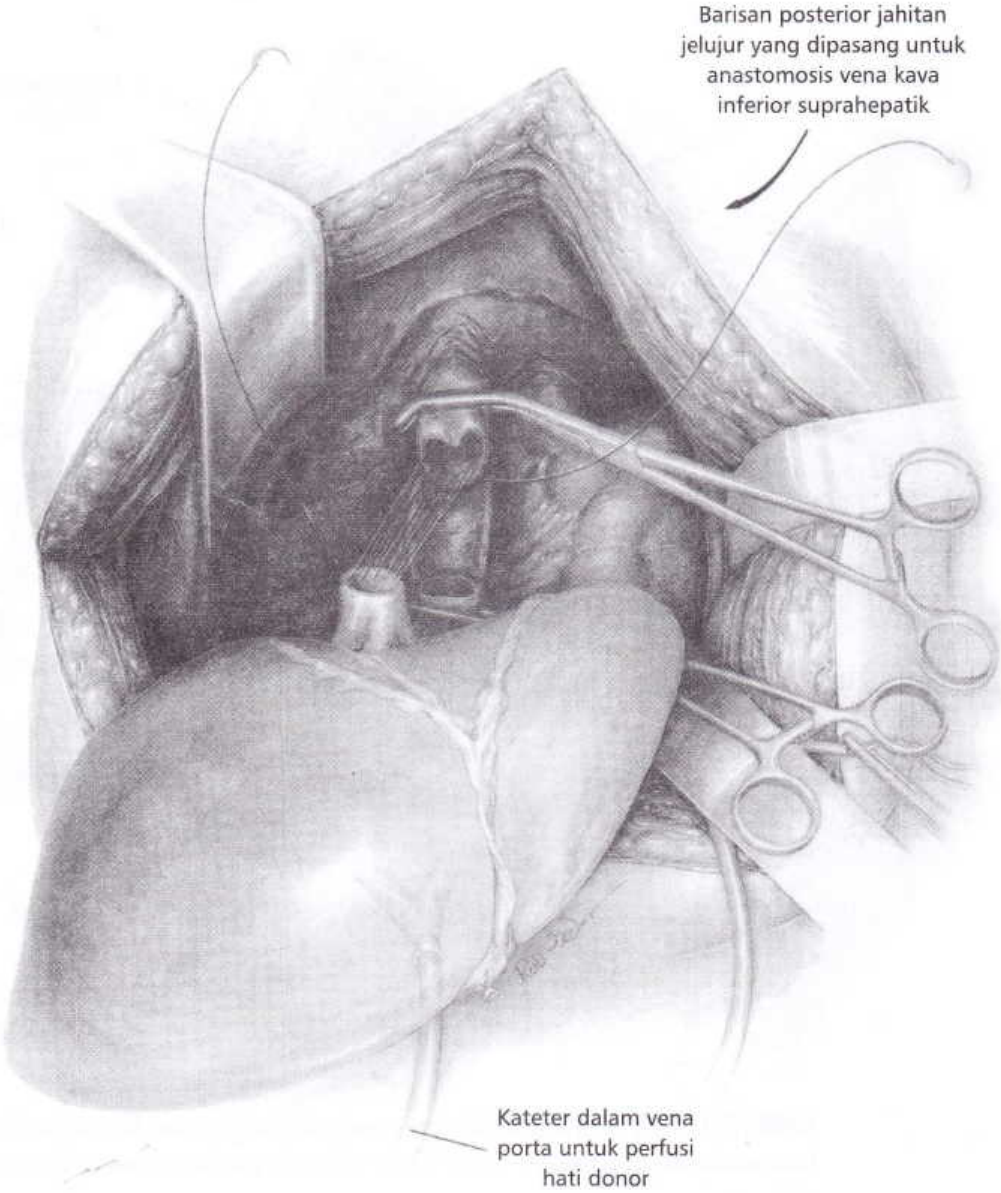

GAMBAR 114–16. Anastomosis hati yang baru memegang peranan yang sangat penting. Hati, yang dipersiapkan di meja, diletakkan ke dalam abdomen resipien dengan bungkusan lumpur es yang dingin.

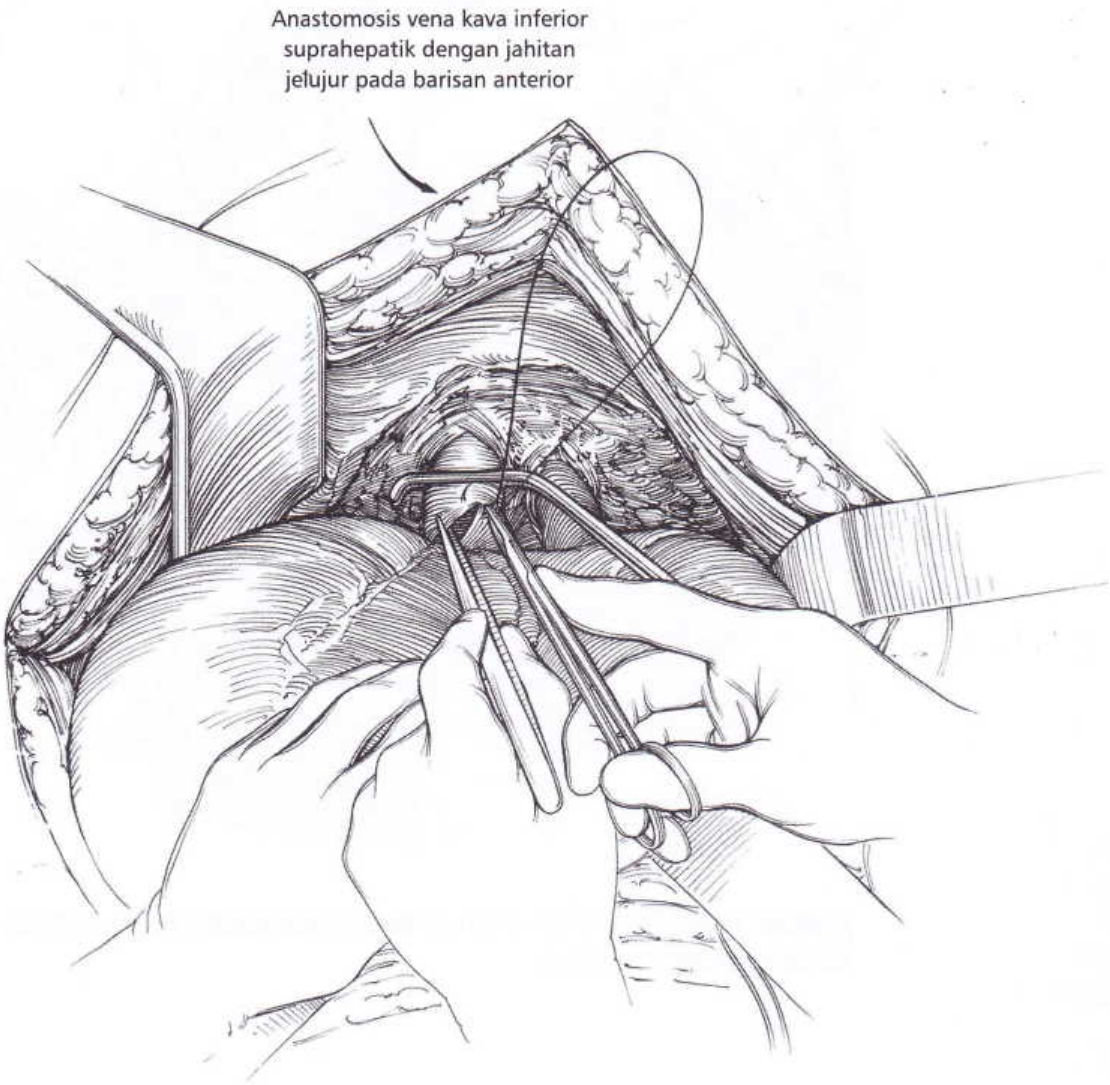

GAMBAR 114–17. Benang Prolene 3–0 yang panjang digunakan untuk anastomosis vena kava suprahepatik, dengan sebagian besar dinding posterior vena kava dijahit dengan hati ditinggikan ke superior. Anastomosis anterior diselesaikan setelah hati diletakkan ke dalam lokasi subdiafragmatika. Retraktor El-med sangat membantu dan meniadakan tambahan asisten. Setelah anastomosis vena kava suprahepatik diselesaikan, retraktor Deaver *yang dalam* dipasang ke dalam satu retraktor El-med untuk meretraksi hati seraya anastomosis vena kava infrahepatika dilakukan.

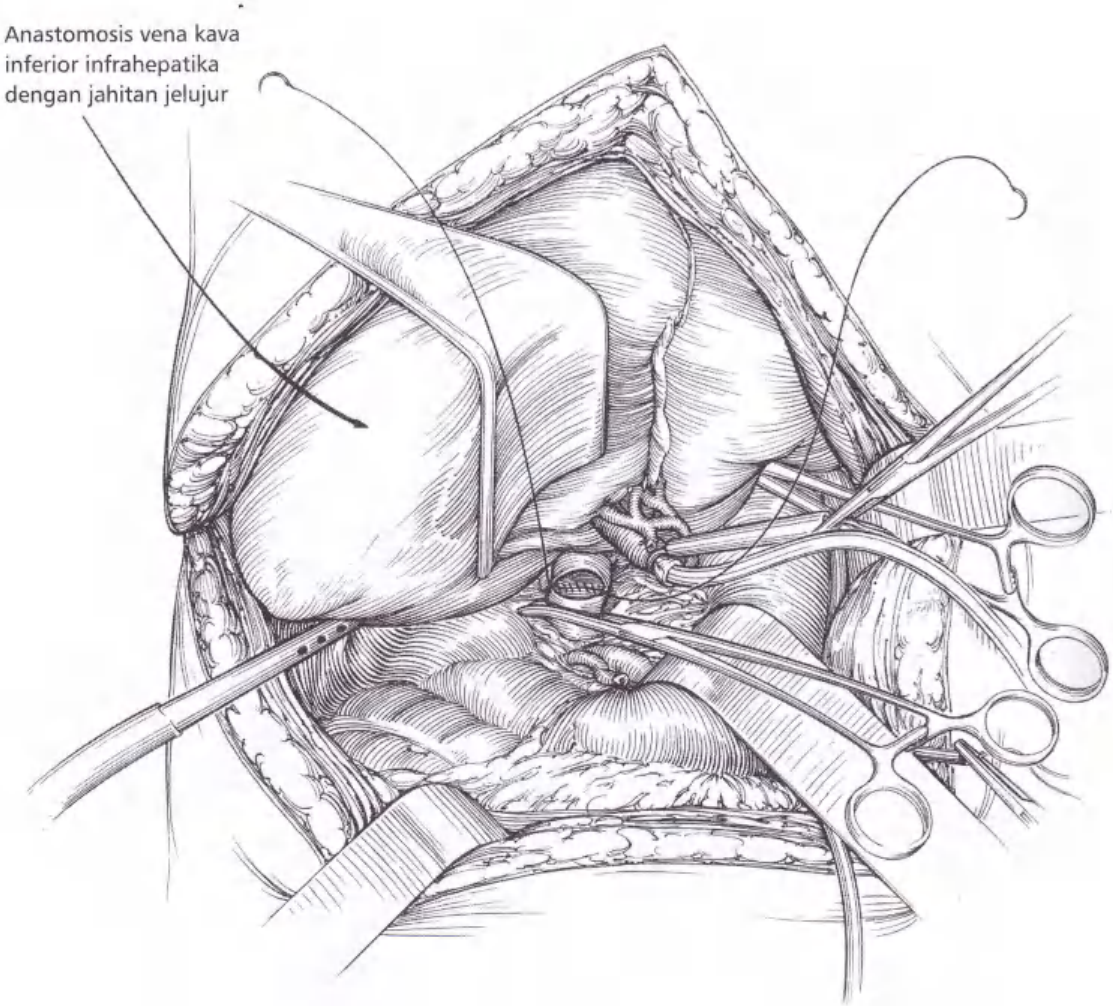

GAMBAR 114–18. Anastomosis vena kava inferior (dengan benang Prolene 3–0) tidak diselesaikan sampai mendekati akhir prosedur

GAMBAR 114–19. Sebagian besar anastomosis vena porta dilakukan dengan jahitan benang Prolene 5–0 dengan penderita diletakkan dalam pintasan (bypass) porta-venosa.

GAMBAR 114–20. Anastomosis arterial dilakukan dengan jahitan benang Prolene 6–0. Selanjutnya vena porta diguyur dengan larutan albumin 5 persen dalam larutan Ringer untuk mengeluarkan kalium yang tinggi, dan anastomosis vena porta selanjutnya diselesaikan. Anastomosis infrahepatik ditutup rapat-rapat, dan tim anestesi mempersiapkan untuk pelepasan klem. Klem dilepaskan, dan stabilitas diperoleh dengan mengakhiri perdarahan mekanik. Anastomosis duktus biliverus dilakukan dalam lapangan yang kering.

GAMBAR 114–21. Anastomosis duktus biliverus biasanya dilakukan dengan koledokokoledokostomi.

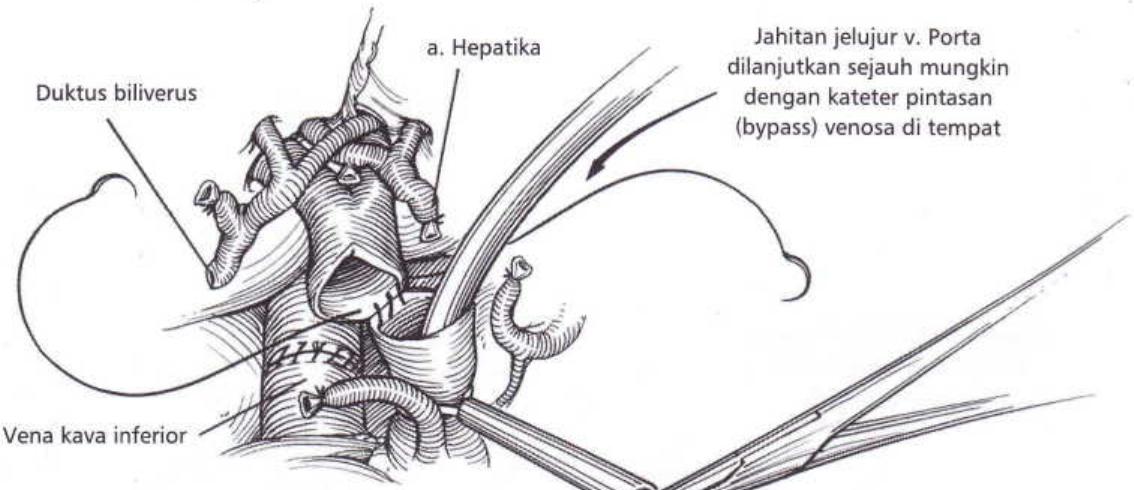

GAMBAR 114–19

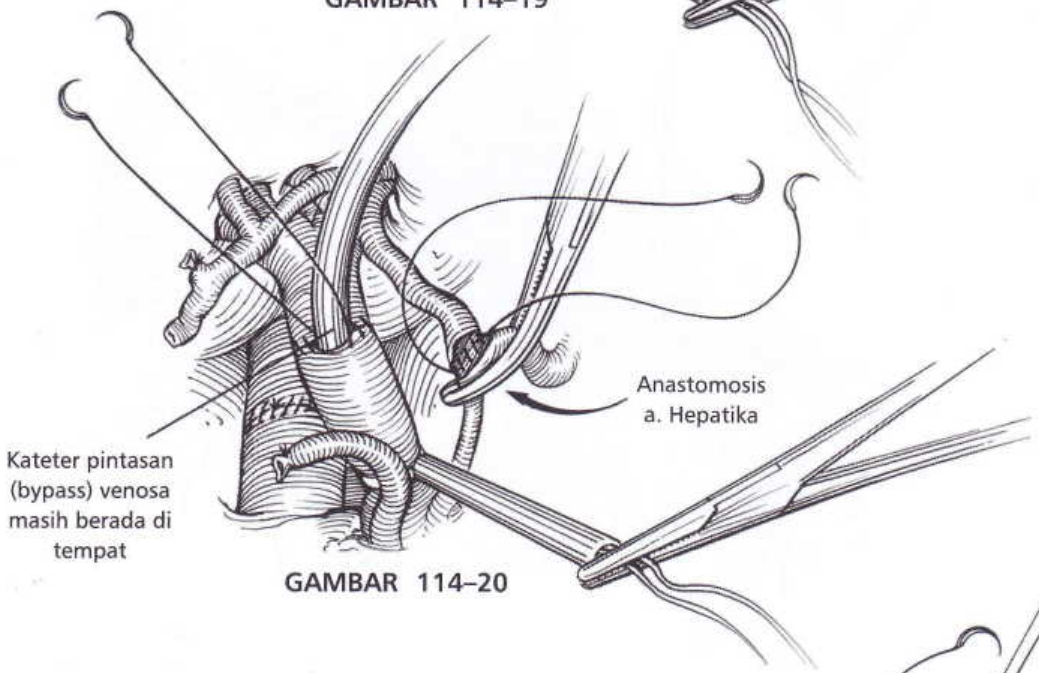

GAMBAR 114–20

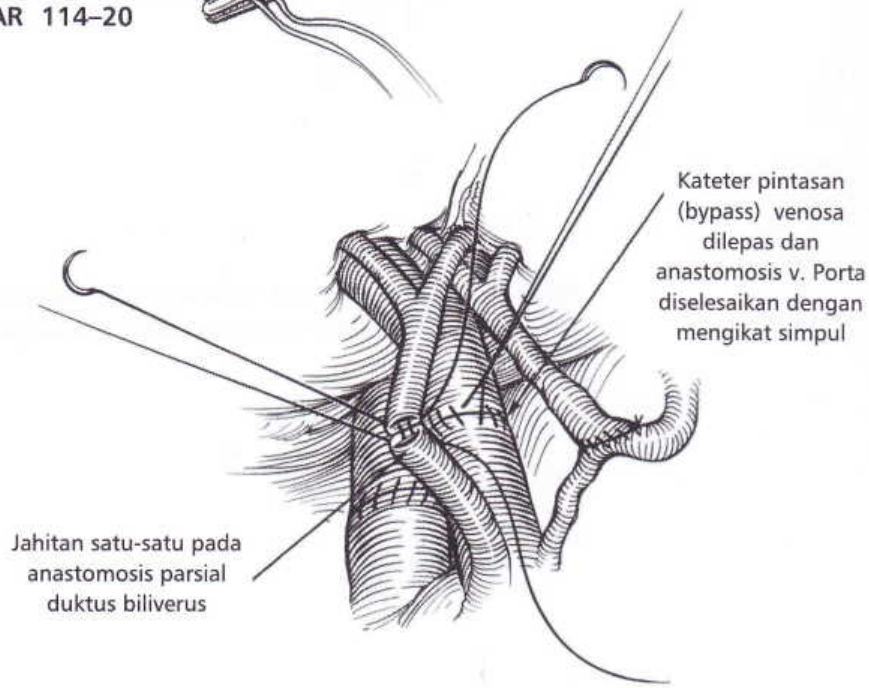

GAMBAR 114–21

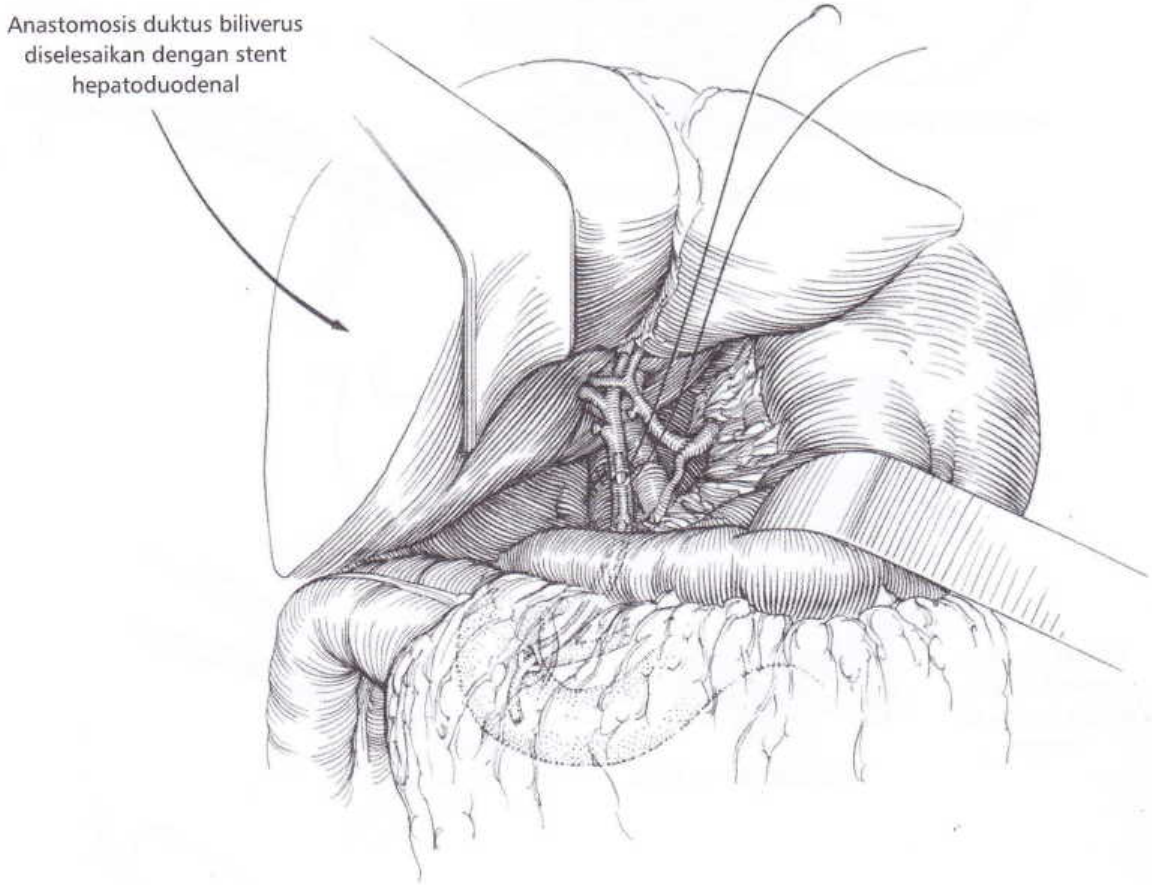

GAMBAR 114–22. Anastomosis dilakukan secara langsung dengan jahitan satu-satu benang Prolene 4–0 dan pemasangan stent intraluminal yang serupa dengan yang digunakan oleh ahli endoskopi.

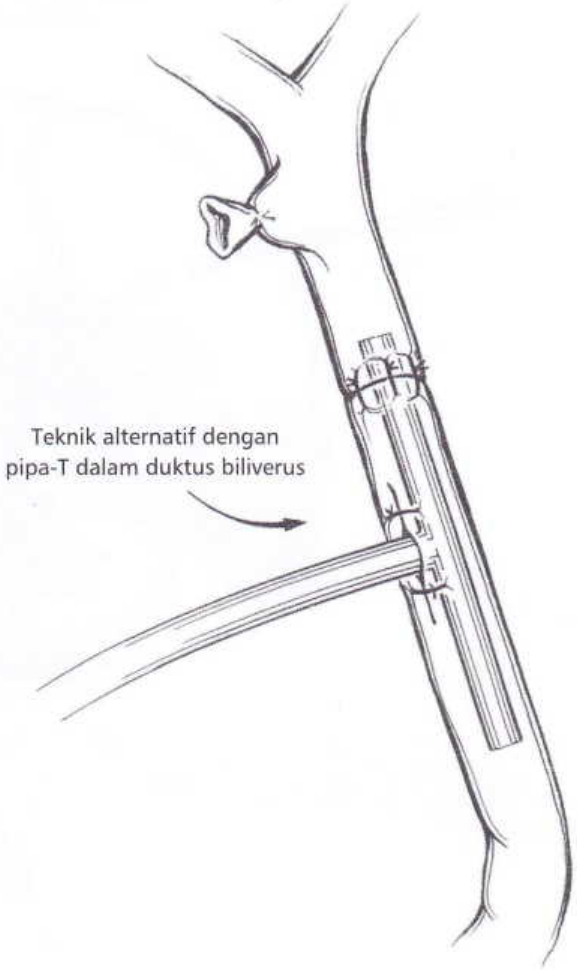

GAMBAR 114–23. Metode alternatif rekonstruksi bilier mencakup penggunaan pipa-T melalui duktus resipien, dengan ujung proksimal yang menjembatani anastomosis, atau melakukan hepato-yeyunostomi Roux-en-Y dengan segmen Roux sepanjang 18 inci.

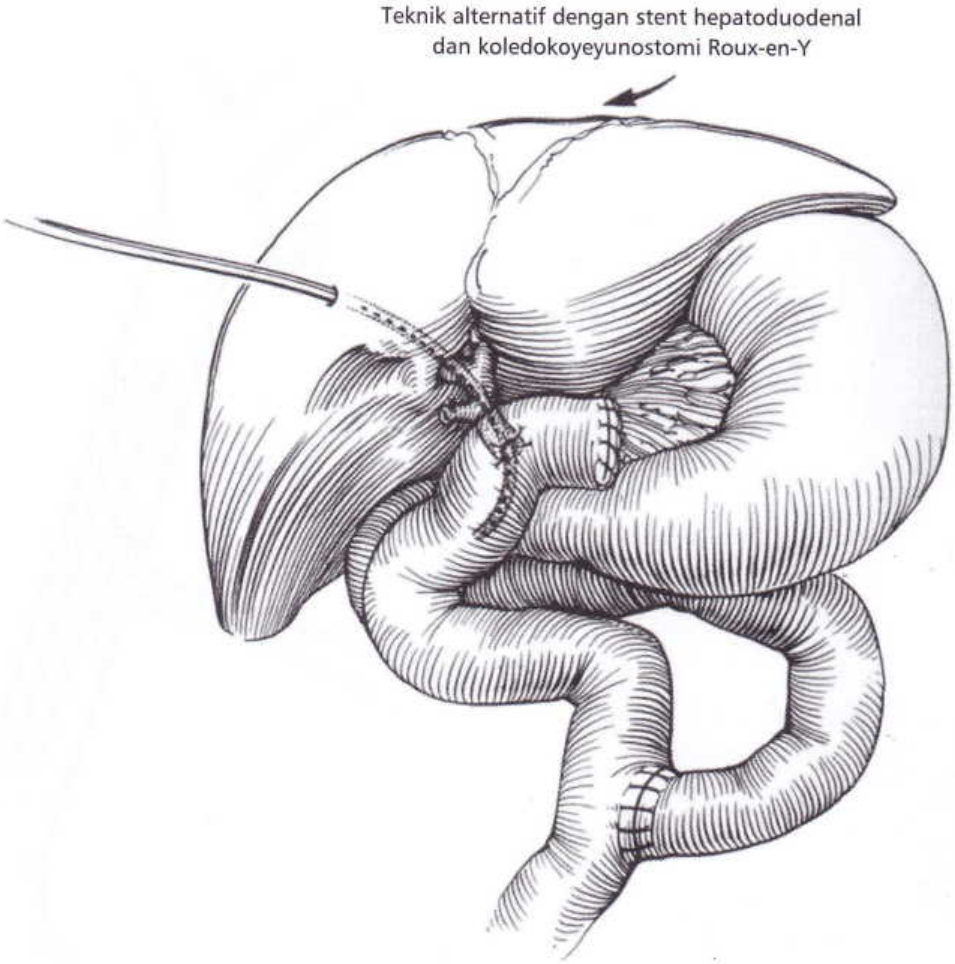

GAMBAR 114–24. Untuk rekonstruksi bilier Roux-en-Y, dalam duktus tidak dipasang stent, yang dijembatani dengan pipa transhepatik, atau dijembatani dengan stent Silastik intraluminal yang selanjutnya mengalir spontan.

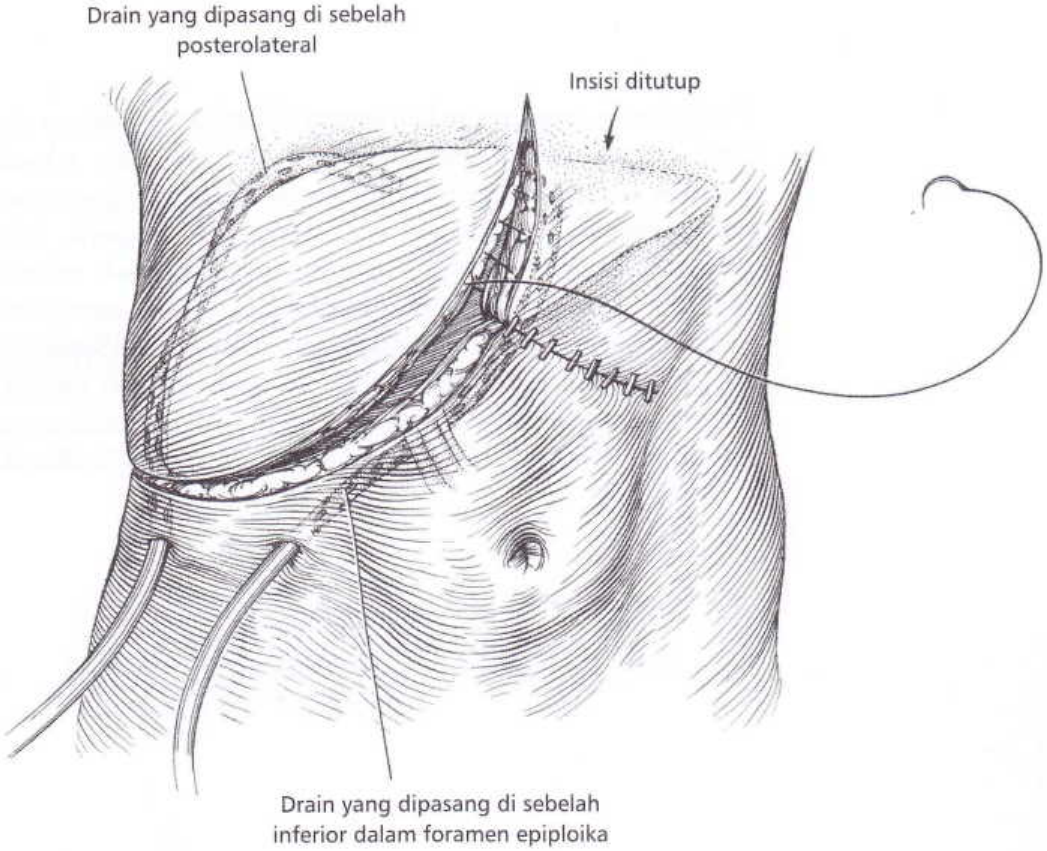

GAMBAR 114–25. Setelah hemostasis dicapai, insisi transplan ditutup dengan jahitan jelujur benang nylon besar. Dua drain Silastik (tipe Blake) dipasang: satu di sepanjang sisi kiri hati sebelah inferior, yang juga mengalirkan area anastomosis bilier, dan drain satunya sepanjang rongga abdomen kanan. Insisi aksilaris dan femoral ditutup dengan jahitan absorbable. Vena aksilaris direpair dengan jahitan benang Prolene 6–0, dan vena safena diligasi. Tiga staples biasanya diperlukan untuk penutupan kulit abdomen.

115

Transplantasi Pankreas

WALTER B. VERNON, M.D.

Transplantasi pankreas paling sering dilakukan bersamaan dengan transplantasi ginjal kadaver untuk penyakit ginjal stadium akhir sekunder sebagai akibat diametes melitus yang dependen insulin. Bagaimanapun, transplantasi pankreas dapat dikerjakan tunggal atau setelah transplantasi ginjal. Teknik preserasi baru-baru ini memungkinkan penyimpanan hipotermik selama 24 jam. Setelah pemungutan graft, resipien dipersiapkan untuk menjalani prosedur seraya pemeriksaan reaksi silang (cross-match) dikerjakan. Preparasi mencakup enema, dialisis jika diindikasikan, hidrasi intravena, terapi insulin intravena untuk mengontrol glukosa darah, dan dosis awal obat-obatan imunosupresif. Azatioprin oral, siklosporin intravena, dan bolus metilprednisolon diberikan pra-bedah.

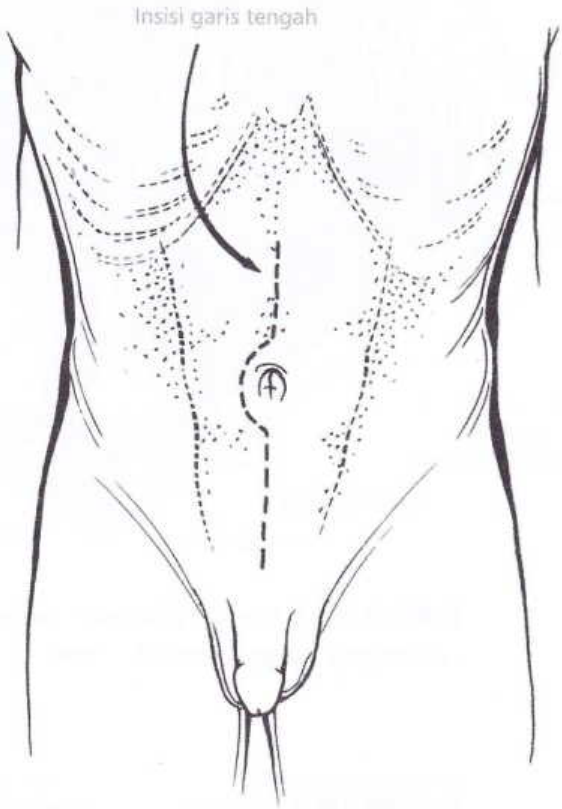

GAMBAR 115–1. Penderita diletakkan dalam posisi terlentang, dan perhatian diberikan untuk memberikan bantalan tumit penderita dan titik tekanan yang lain. Karena sifat yang lengket dan kental dari getah pankreas, kateter Foley ukuran besar (22 sampai 24 French) dipasang ke dalam kandung kemih, dan kandung kemih diirigasi dengan larutan yang mengandung basitrasin dan neomisin. Setelah evakuasi kandung kemih selesai, 200 mL irigan ini dimasukkan ke dalam kandung kemih dan kateter diklem.

Abdomen dipreparasi dari xifoid sampai tumit dan didrapping ke dalam lapangan yang steril. Insisi abdomen garis tengah dibuat dari pertengahan antara xifoid dengan umbilikus hingga pubis. Pada saat kavum peritoneum dibuka, perlu diperhatikan dengan benar yang dibuka adalah antara plika umbilikal lateral atau antara plika umbilikal lateral dekstra dengan urakus. Plika umbilikal dekstra dan sinistra dipisahkan dari dinding abdomen anterior dengan elektrokauter dan dipreservasi untuk penggunaan selanjutnya sebagai "telinga kandung kemih" (*lihat* Gambar 115–14 dan 115–15).

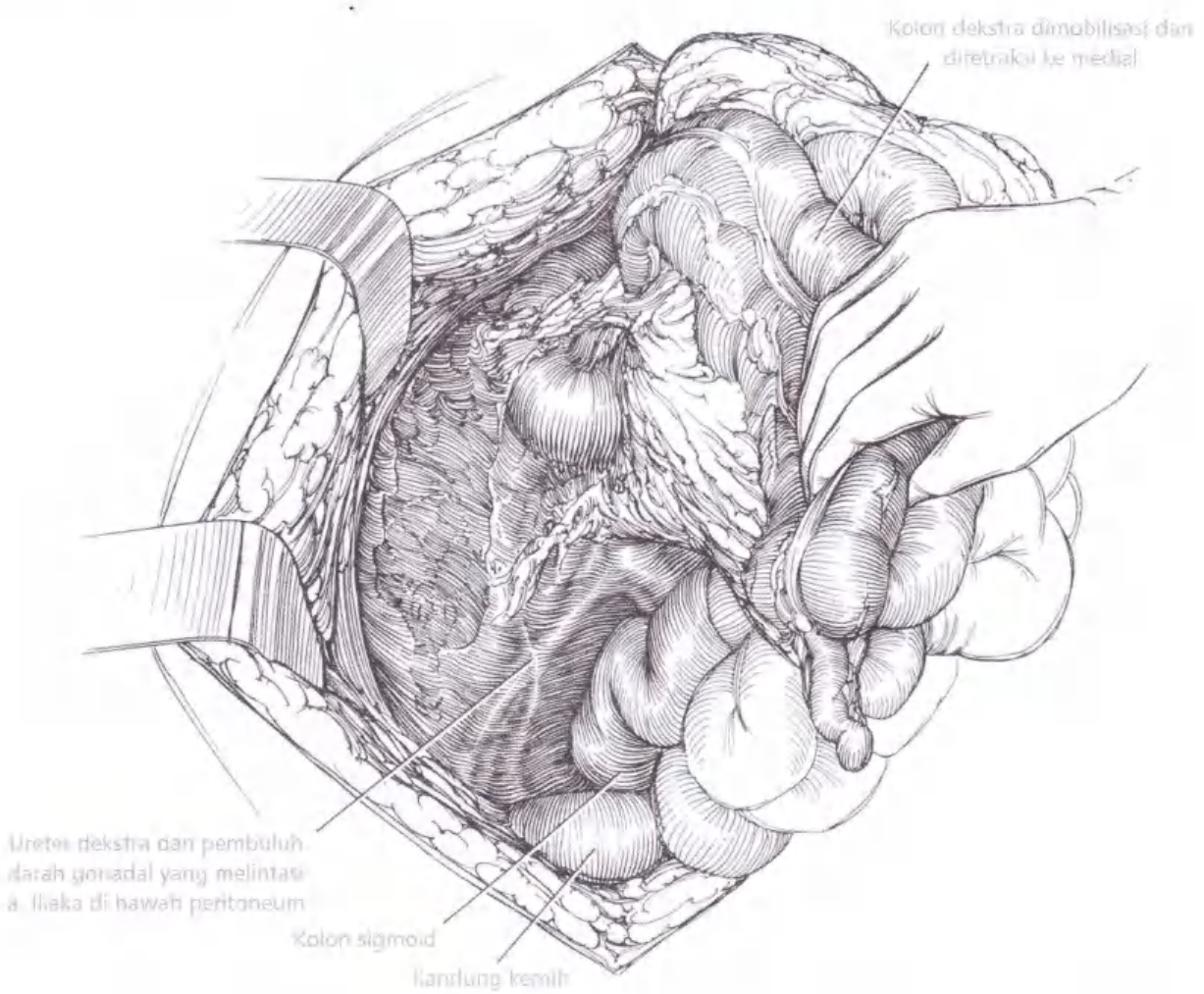

GAMBAR 115–2. Retraktor Buchwalter dipasang, dan kolon dekstra dielevasi dengan ligasi cabang vaskular pada fleksura hepatika dari kolon.

GAMBAR 115–3. Pembuluh darah gonadal diligasi di sebelah proksimal dan distal, dan bagian tengahnya dieksisi.

GAMBAR 115–4. Ureter dekstra dielevasi dengan hati-hati agar dapat mempertahankan pedikel jaringan periureter yang memadai untuk mencegah iskemia ureter. Mobilisasi ini dilakukan ke atas ke retroperitoneum dan ke dalam pelvis untuk memungkinkan mobilisasi dan retraksi ureter dilakukan dengan mudah selama anastomosis.

GAMBAR 115–5. Arteri iliaka komunis dekstra dipaparkan dari pangkalnya, dan arteri iliaka eksterna dipaparkan di ligamentum inguinalis. Arteri ini dilakukan diseksi bebas secara cermat dari jaringan areoler sekitarnya, dan arteri iliaka interna dilakukan diseksi dari jaringan areoler yang memadai untuk memungkinkan aplikasi klem vaskular dengan mudah.

Vena iliaka sekarang dipaparkan dari vena kava inferior hingga ligamentum inguinalis. Vena iliaka dilakukan diseksi bebas secara cermat dari jaringan areolar sekitarnya. Semua cabang-cabang posteriornya dipotong antara ligasi benang silk kecil. Hal ini memungkinkan mobilisasi vena dilakukan dengan mudah dari pelvis, yang membuat anastomosis vena dikerjakan lebih mudah dan, setelah pemasangan graft akhir, memungkinkan vena porta dan iliaka yang dianastomosiskan berada dalam suatu posisi untuk menghindari obstruksi.

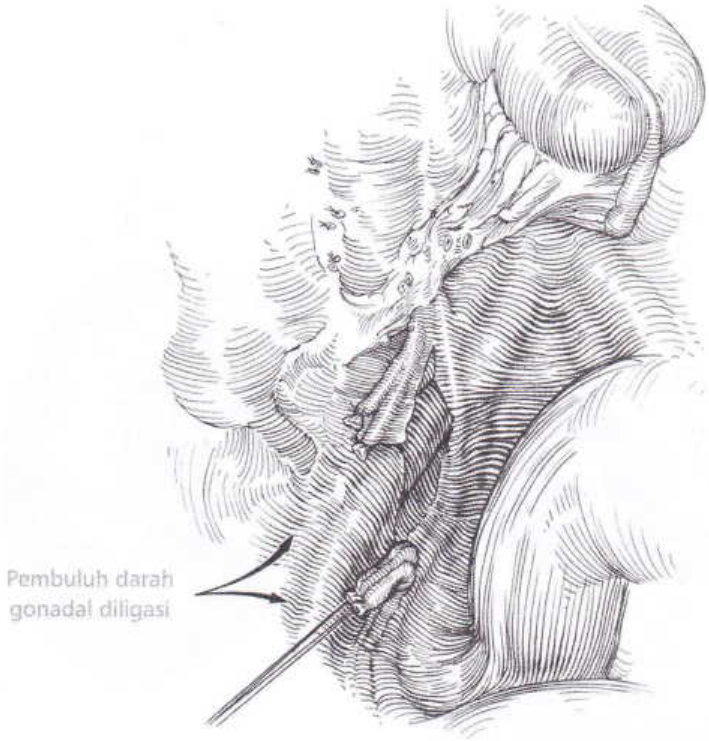

GAMBAR 115–3

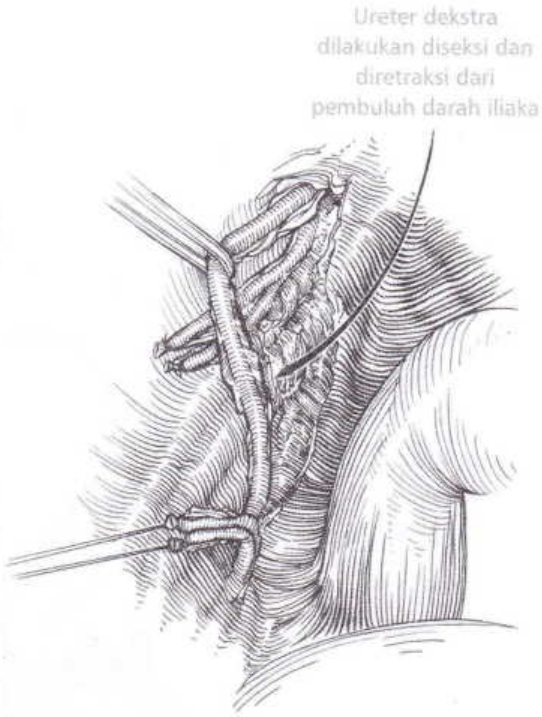

GAMBAR 115–4

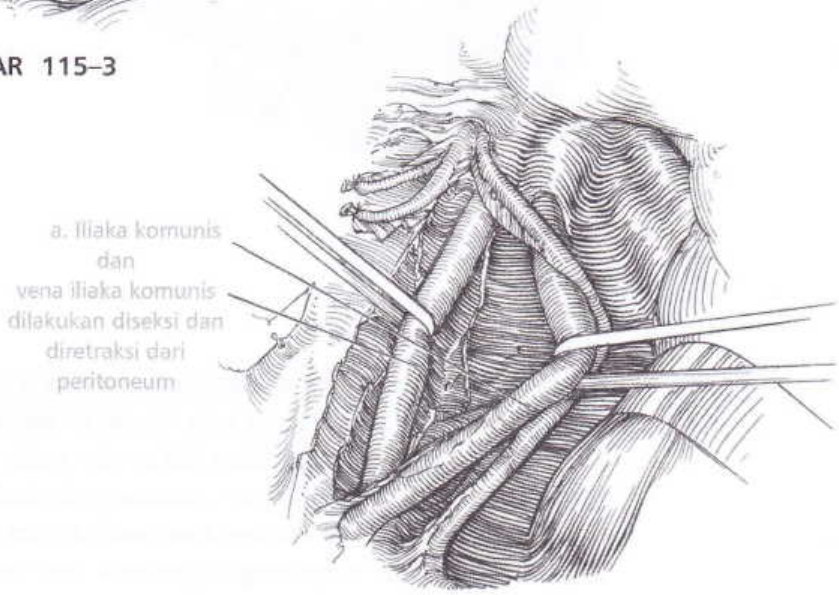

GAMBAR 115–5

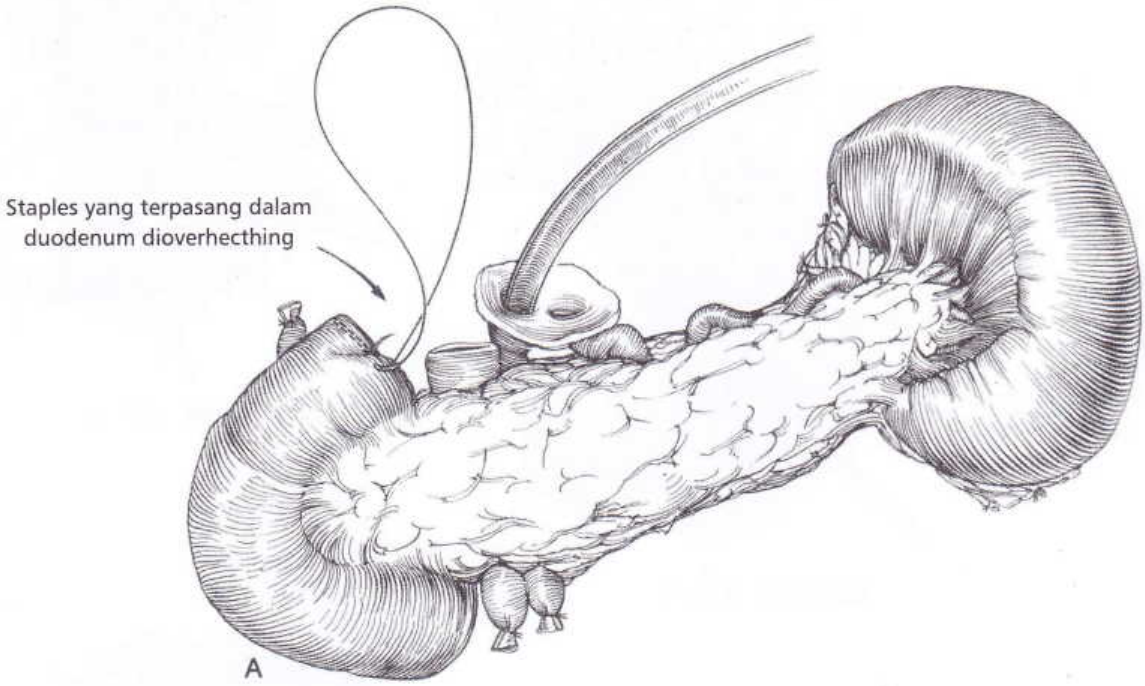

GAMBAR 115–6. *A,* Sebelum atau selama diseksi awal di meja operasi, graft dipersiapkan dalam larutan preparasi di meja. Elemen kunci diseksi ini mencakup (1) menutup rapat-rapat duktus koledokus; (2) diseksi vena porta bebas dari jaringan areolar sekitarnya untuk memberikan panjang yang memadai untuk anastomosis dan melakukan graft ekstensi venosa dari vena iliaka donor, jika benar-benanr diperlukan; (3) dilakukan ligasi ganda dan erat arteri dan vena mesenterika superior dengan maksud untuk menyelamatkan pembuluh darah pankreatikoduodenalis; dan (4) diseksi duodenum ke proksimal dan distal hingga suatu titik dimana duodenum berada berdekatan dengan kaput pankreas. Duodenum dipotong dengan alat stapler, dan ujung-ujungnya diinversi dengan jahitan Lembert benang silk 3 – 0; aliran masuk arterial dipersiapkan dengan cara mendiseksi tambalan (flap) aorta Carrel yang berisi baik aksis seliaka maupun arteri mesenterika superior dari jaringan saraf dan areolar sekitarnya. Dalam diseksi ini, penutupan lubang arteri hepatika dan gastrika sinistra dilakukan secara cermat.

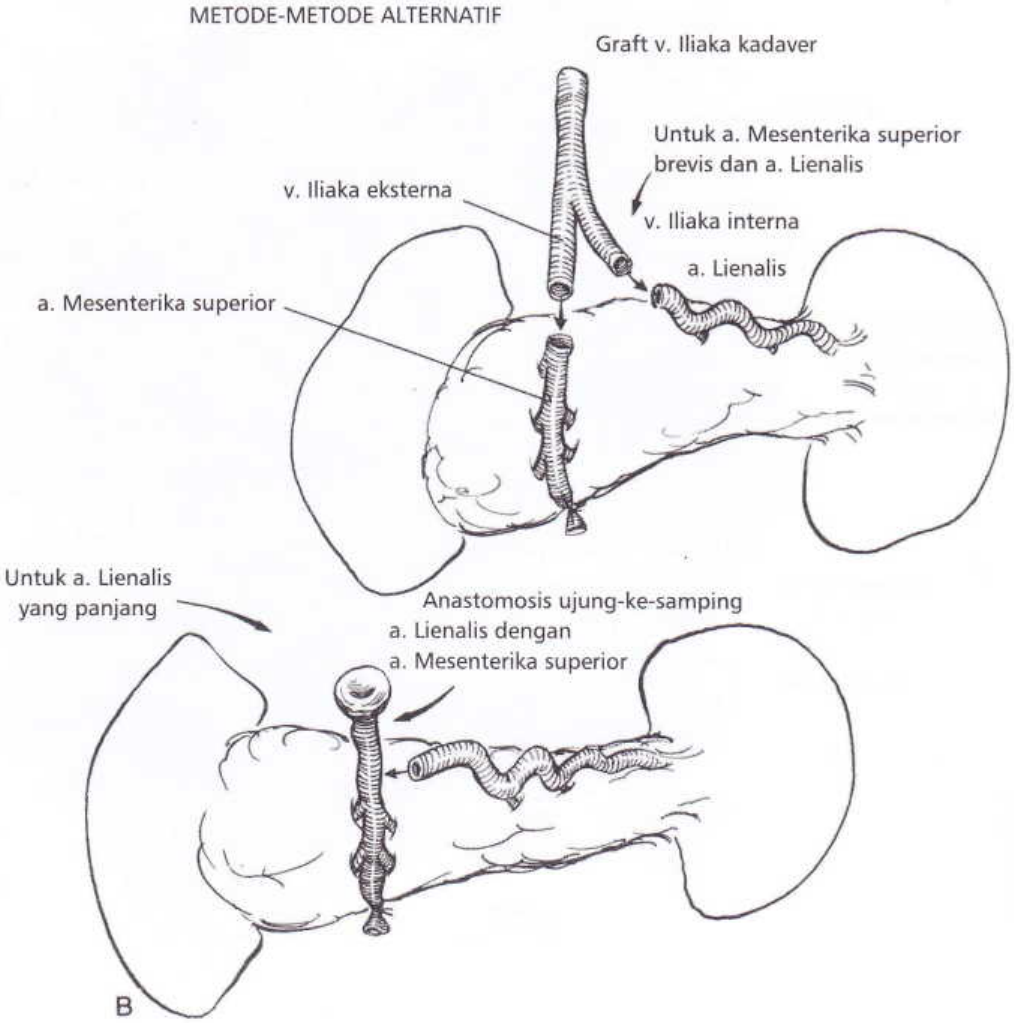

GAMBAR 115–6 *Lanjutan B,* Metode alternatif untuk rekonstruksi arterial untuk graft dimana aksis seliaka diambil dengan hati.

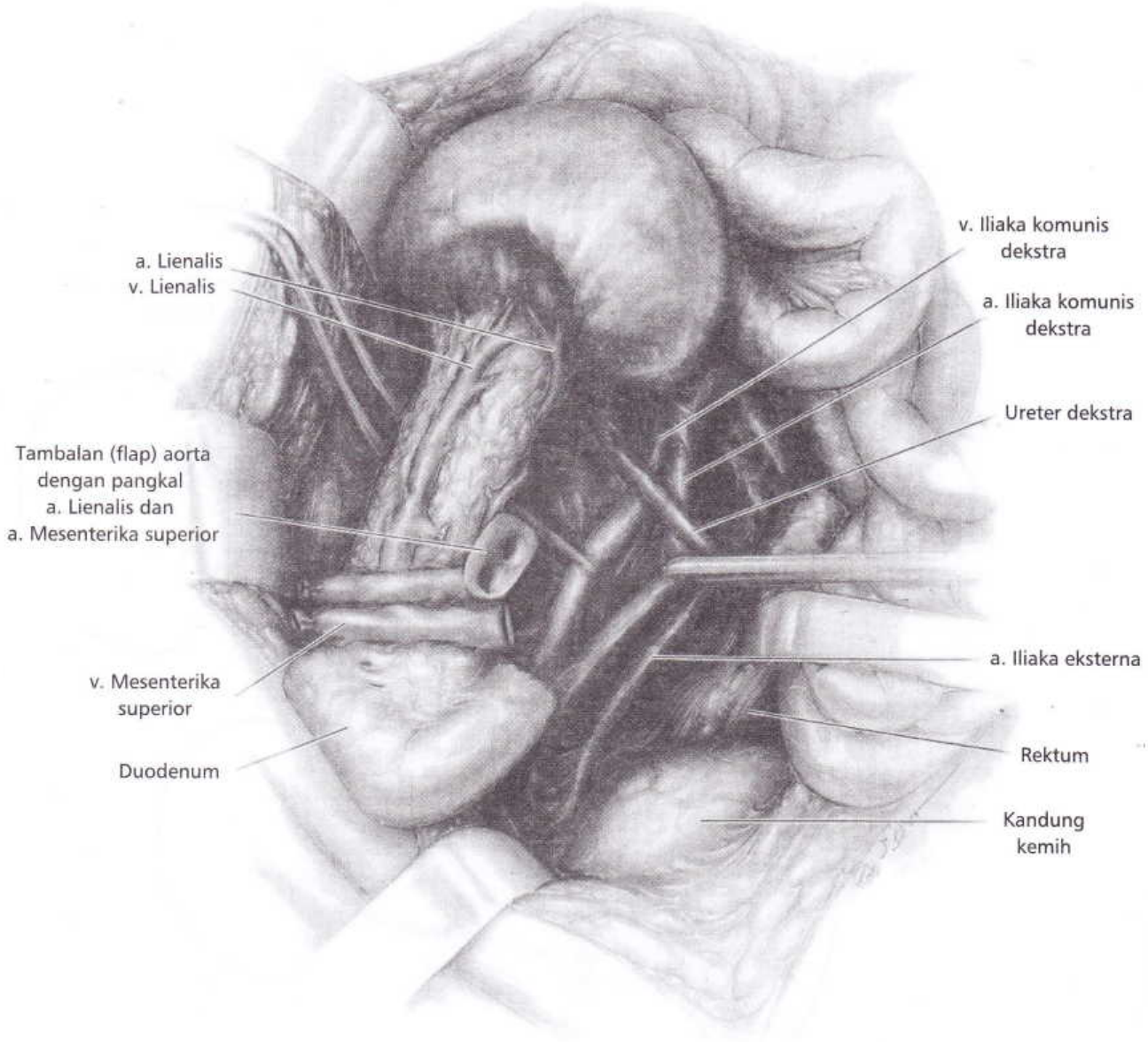

GAMBAR 115–7. Dipilih posisi yang benar untuk graft. Seraya asisten menahan graft, ahli bedah memilih tempat yang cocok untuk anastomosis venosa. Dalam menentukan tempat ini, perlu dipertimbangkan dengan benar jarak dari anastomosis venosa dengan duodenosistostomi.

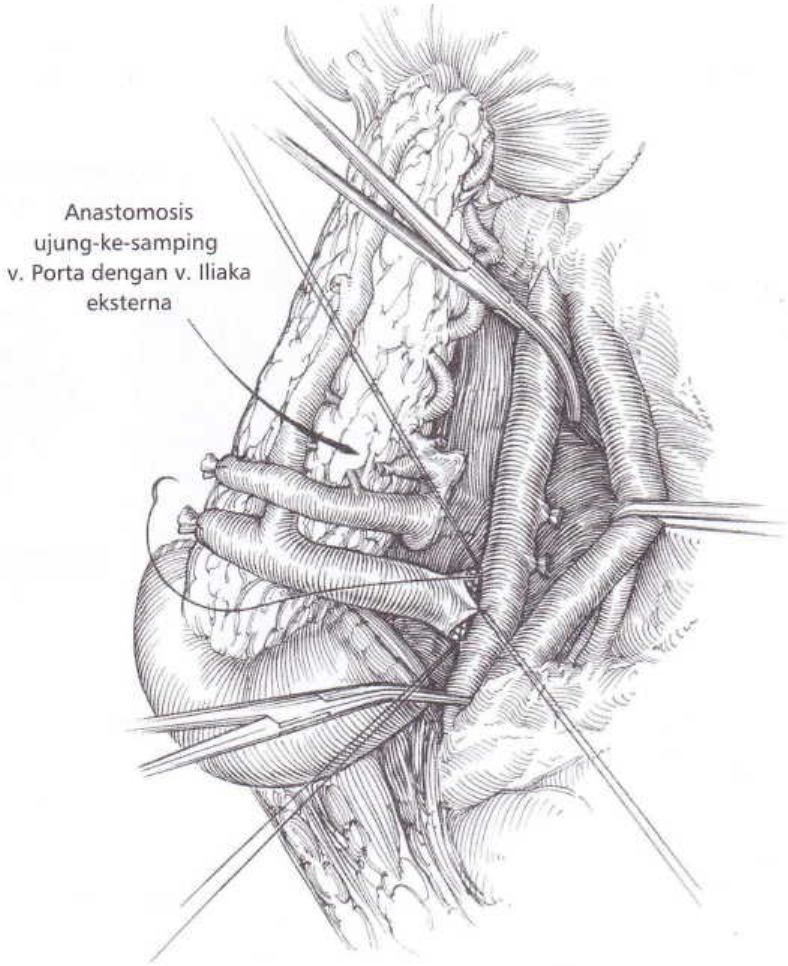

GAMBAR 115–8. Klem dipasang pada vena iliaka (perhatikan ikatan pada cabang pelvis posterior yang telah dipotong), dan venotomi dibuat dengan melakukan eksisi elips kecil vena iliaka. Empat jahitan dengan benang Prolene 5–0 dipasang, dan anastomosis dijahit secara jelujur dengan simpul di sebelah proksimal dan distal.

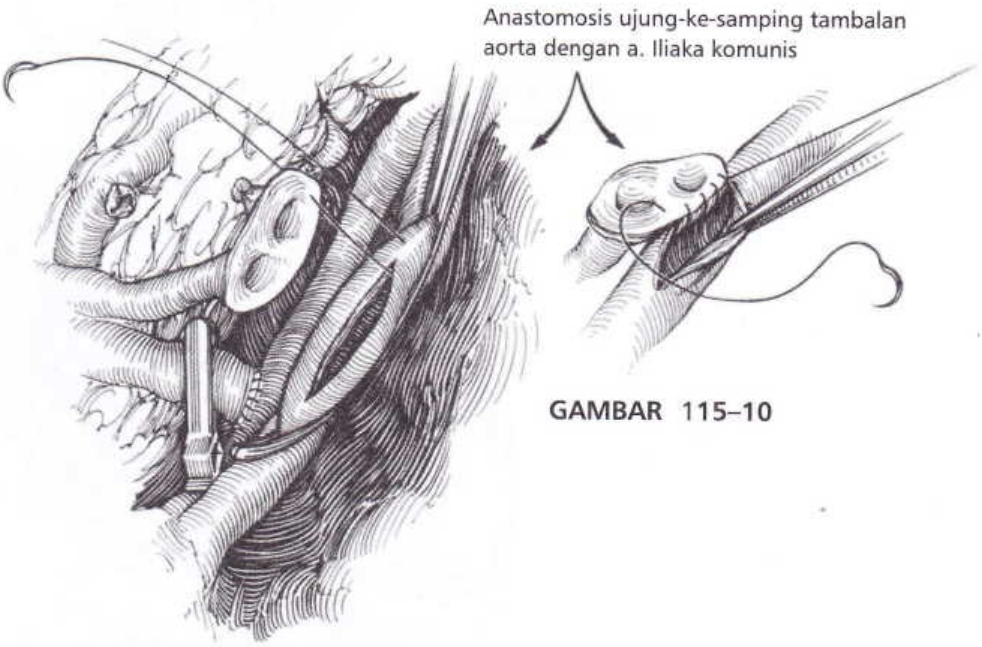

GAMBAR 115–10

GAMBAR 115–9

GAMBAR 115–9 dan 115–10. Setelah anastomosis venosa selesai, klem dipasang pada arteri iliaka komunis, eksterna, dan interna. Timbulnya berulang plakat aterosklerotik yang relatif lanjut pada pembuluh darah ini biasanya mengindikasikan penggunaan klem arterial Fogarty dan seleksi yang cermat tempat untuk anastomosis arterial. Anastomosis arterial ujung-ke-samping tambalan aorta Carrel dengan arteri iliaka komunis diperlihatkan pada gambar ini.

Selama penjahitan anastomosis arterial, obat imunosupresi pra-reperfusi akhir diberikan secara intravena dengan manitol untuk meminimalkan trauma reperfusi akibat radikal superoksida.

Di akhir anastomosis vaskular, anastomosis arterial diuji dengan oklusi cabang mesenterika superior dan seliaka dan melepaskan klem iliaka eksterna. Jika hemostasis memuaskan, klem venosa dilepas, diikuti dengan klem arterial.

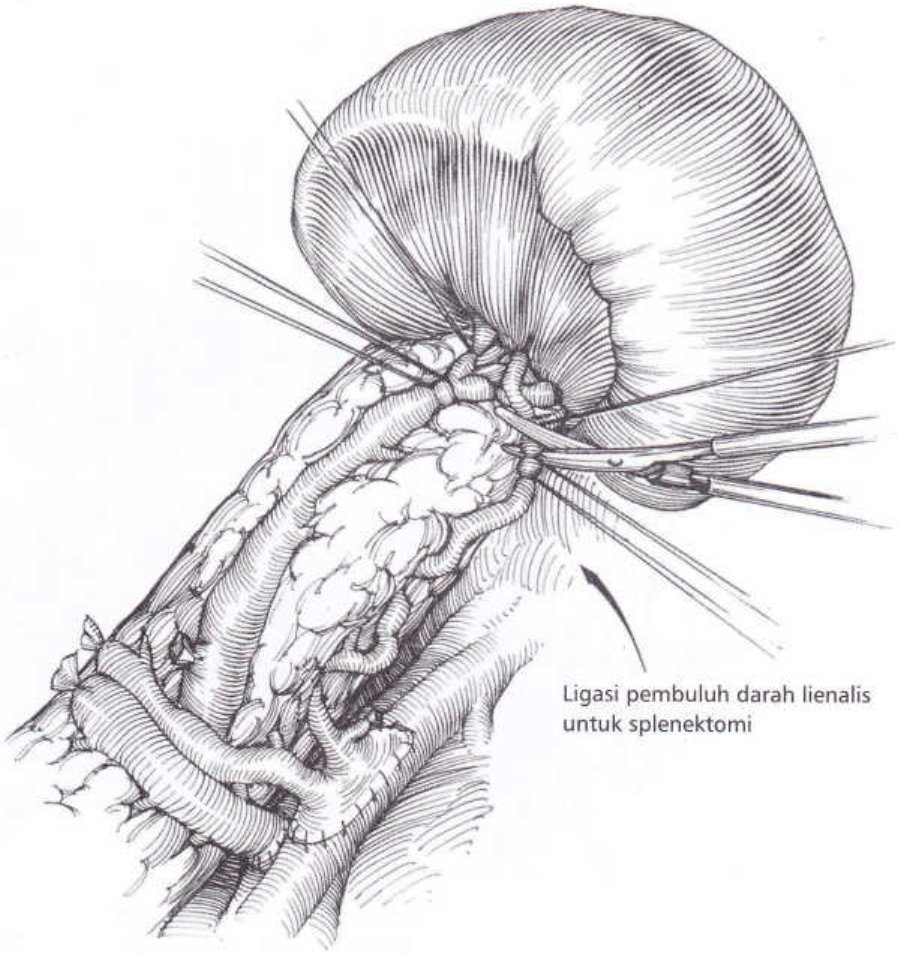

GAMBAR 115–11. Pelepasan klem vaskular dapat diikuti dengan sedikit perdarahan, dan tim anestesiologi diberi advis melakukan hal ini sebelum reperfusi. Lien dibiarkan melekat dengan pedikel vaskularnya dengan pankreas, dan sekarang turgor lien dan tekanan di dalam vena lienalis yang mudah dipalpasi dapat dibandingkan dengan tekanan pada vena iliaka untuk menilai dan melepaskan setiap stenosis drainase venosa. Segera setelah turgornya dinilai dapat diterima, lien diangkat, secara hati-hati dengan ligasi ganda cabang-cabang vaskular pada sisi pankreas. Sel-sel lien dapat dibekukan dan digunakan selanjutnya sebagai sumber jaringan donor dalam penatalaksanaan imunologik resipien. Graft sekarang ini diinspeksi secara cermat kembali, dan semua titik-titik perdarahan dikontrol. Sering kali jahitan benang polipropilen 5–0 dan 6–0 menghasilkan kontrol perdarahan kecil-kecil yang lebih baik dalam parenkim pankreas ketimbang hasil elektrokauter.

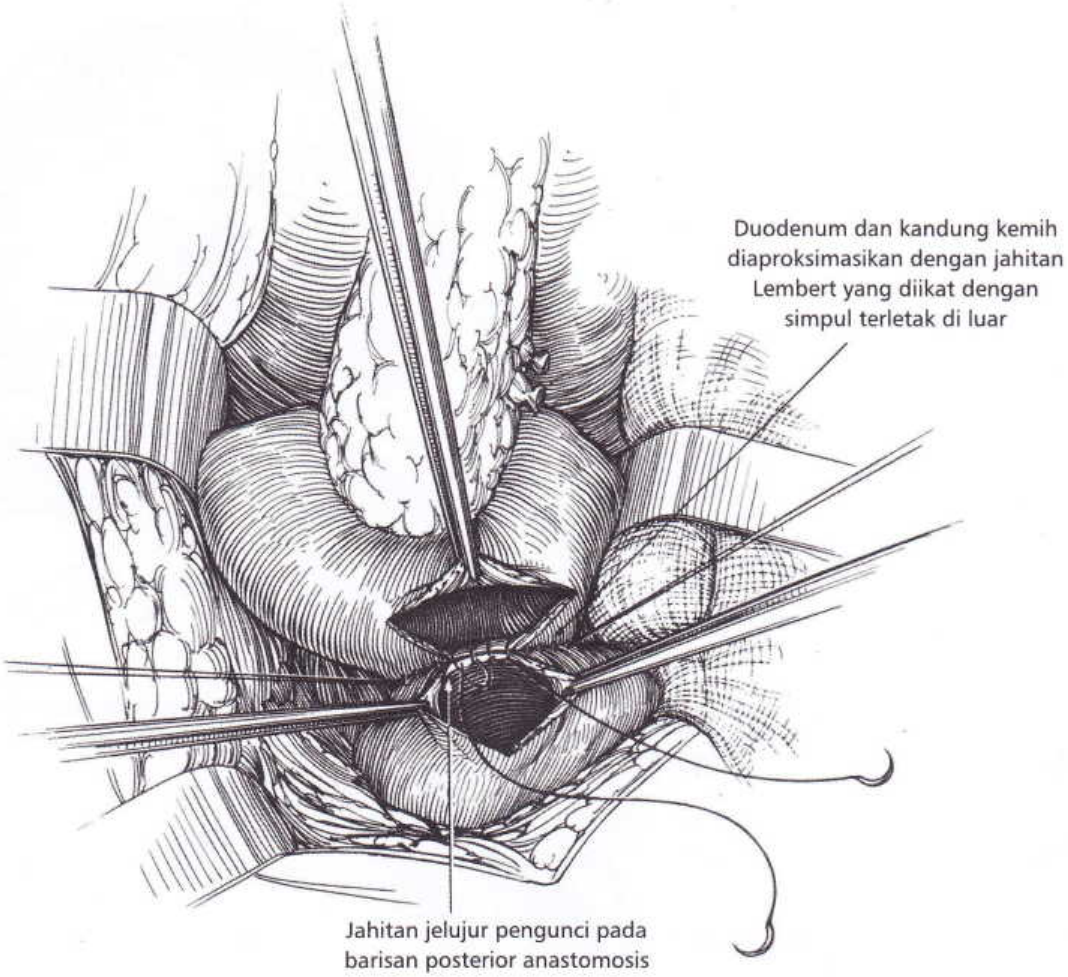

GAMBAR 115–12. Setelah tercapai anastomosis vaskular dan hemostasis yang dapat diterima, kubah kandung kemih diidentifikasi, dan, pada bagian posteriornya pada bidang parasagital kanan, sebuah insisi dibuat dalam kandung kemih dengan elektrokauter. Duodenum dibuka longitudinal, dan duodenosistostomi transplan dilakukan dua lapis. Barisan posterior jahitan Lembert polyester berulir 3–0 dipasang, dengan perhatian diberikan untuk meletakkan simpul di luar. Barisan dalam jahitan jelujur polydioxanone 3–0 dipasang dalam bentuk simpul terkunci dan dibalik bilamana sesuai pada barisan anterior ke jahitan Connell dan diikat dengan erat.

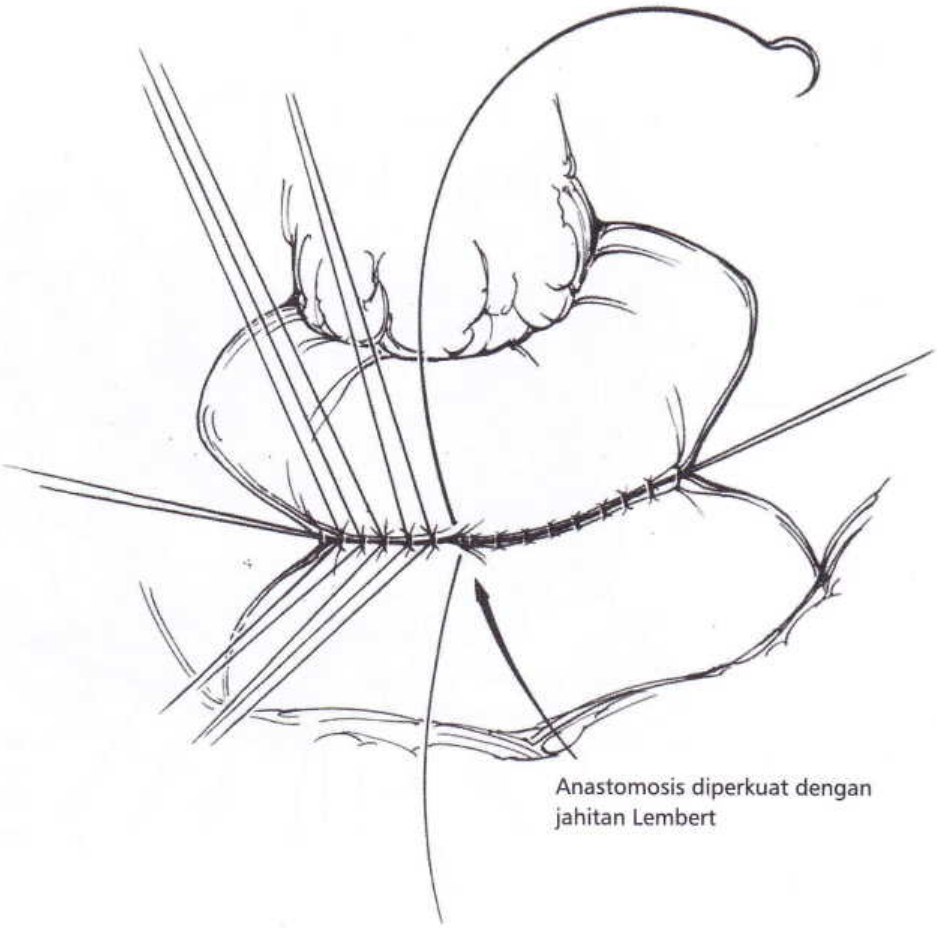

GAMBAR 115–13. Barisan anterior jahitan Lembert inversi benang polyester 3–0 dipasang. Tindakan ini sebaiknya dikerjakan secara cermat baik sebelah posterior dan anterior untuk memastikan bahwa tidak ada jahitan ini yang menembus mukosa kandung kemih.

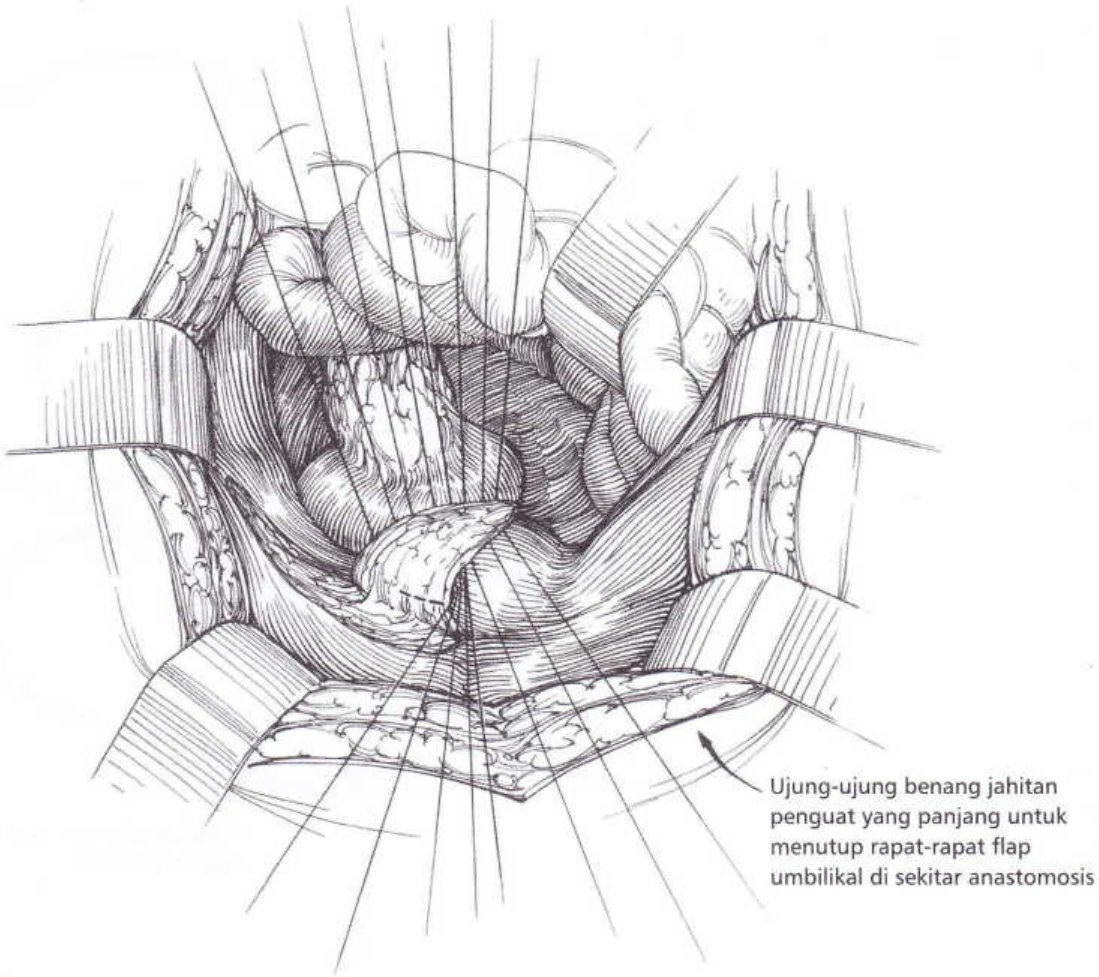

GAMBAR 115–14. *Lihat penjelasan di halaman selanjutnya.*

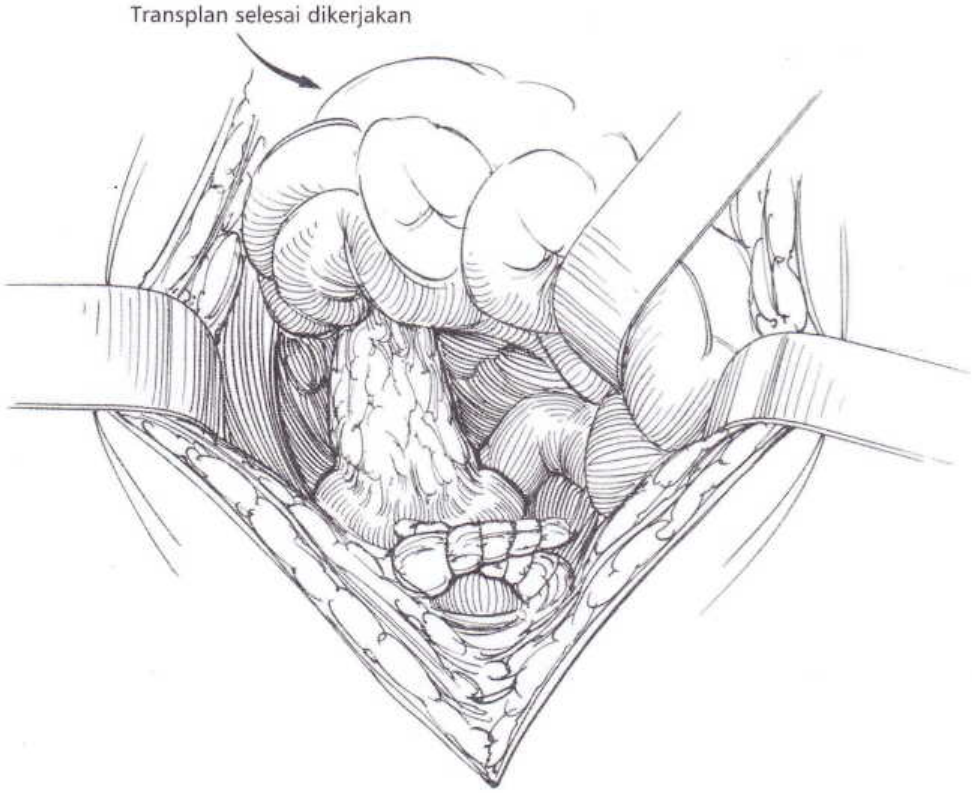

GAMBAR 115–15

GAMBAR 115–14 dan 115–15. Ujung benang setiap jahitan Lembert yang lain pada dinding anterior dibiarkan panjang, dan sekarang plika umbilikal lateral dekstra diletakkan di sekitar garis jahitan anastomosis anterior dan diikatkan di tempat. Prosedur yang sama diulangi untuk urakus atau plika umbilikal lateral sinistra.

Graft diinspeksi ketiga kali apakah hemostasis yang memuaskan tercapai, dengan perhatian yang cermat terhadap pembuluh darah lienalis yang diligasi pada kauda pankreas dan sering kali pembuluh-pembuluh darah kecil pada bantalan dari arteri seliaka dan mesenterika superior yang mengganggu. Pankreas diletakkan pada rongga abdomen kanan; drain Jackson-Pratt diletakkan sebelah medial di sepanjang pankreas melalui dinding abdomen kanan, dan drain lainnya ditempatkan sebelah lateral, dengan ujung kedua drain dikeluarkan pada pelvis. Abdomen dibilas dengan banyak larutan garam, dan kolon dekstra dikembalikan ke sekitar transplan pankreas. Usus halus diletakkan secara cermat secara berurutan. Untuk membantu diagnosis banding pankreatitis graft lebih lanjut, apendektomi inversi sering kali dikerjakan. Omentum dikembalikan, dan linea alba direaproksimasikan dengan beberapa jahitan figure-of-eight satu-satu benang polydioxanone No. 1. Drain dijahit di tempat, dan kulit direaproksimasi dengan alat stapler. Luka operasi dicuci, dikeringkan, dan ditutup balut.

BAGIAN XV

Amputasi

116

Amputasi Bawah Lutut

RICHARD L. McCANN, M.D.

Amputasi bawah lutut biasanya dilakukan dengan aman pada penderita dengan gangren yang terbatas pada kaki. Delapan puluh lima persen amputasi bawah-lutut sembuh cukup memadai untuk memungkinkan usaha mendapatkan prostesis yang cocok. Prostesis bawah lutut yang modern menggunakan socket kontak total, dengan penahan berat diterima terutama pada tendon patela. Gerakan lutut yang memadai terjadi jika 4 atau 5 cm tibia dipreservasi di bawah tuberkulum tibia. Flap kulit dirancang untuk menutup ujung-ujung tulang dengan bantalan yang memadai dan tanpa tegangan. Karena penahan berat badan diterima pada tuberkulum tibia dan tidak pada ujung stump, posisi garis jahitan pada kulit kurang memegang peranan. Baik flap posterior yang panjang ataupun flap kulit anterior dan posterior yang simetris merupakan rancangan yang dapat diterima. Kedua rancangan memberikan penutupan otot ke ujung-ujung tulang yang memadai, dan pilihannya mungkin tergantung pada penilaian integritas kulit lokal.

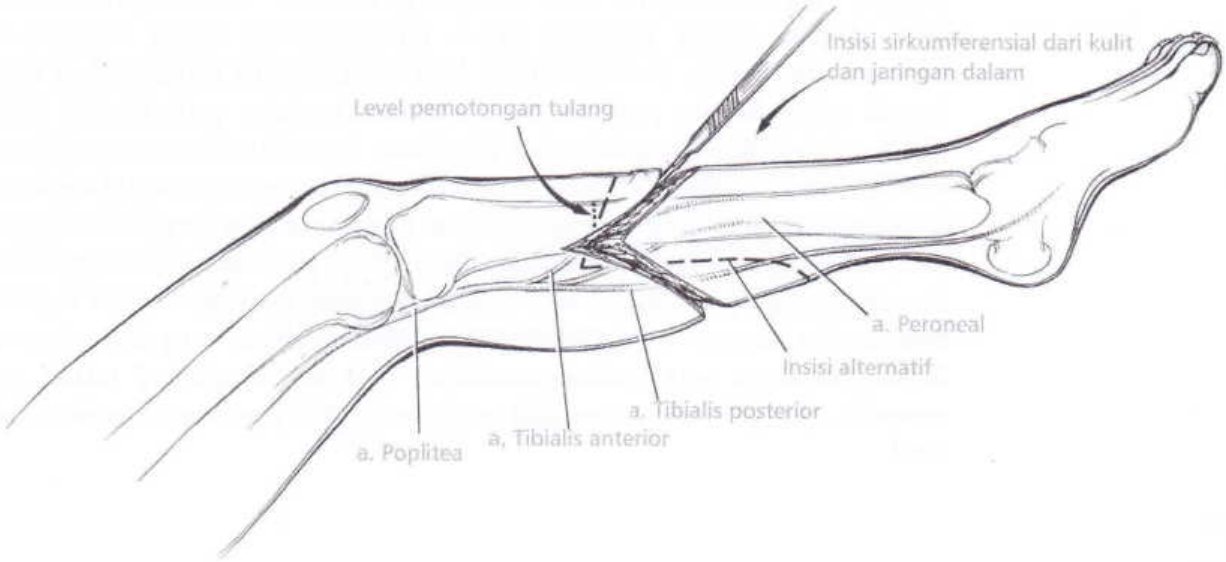

GAMBAR 116–1

GAMBAR 116–1 dan 116–2. Kulit, jaringan subkutan, dan fasia superfisial diinsisi tajam dalam konfigurasi yang telah dipilih. Gelendong otot dipotong secara tajam atau dengan elektrokauter. Masing-masing bundel neurovaskular diklem ganda, dipotong, dan diligasi selama ditemukan. Traksi tidak boleh diberikan berlebihan pada saraf sebelum saraf dipotong untuk menghindari trauma regangan saraf dan sindrom nyeri yang mengganggu selama paska-bedah.

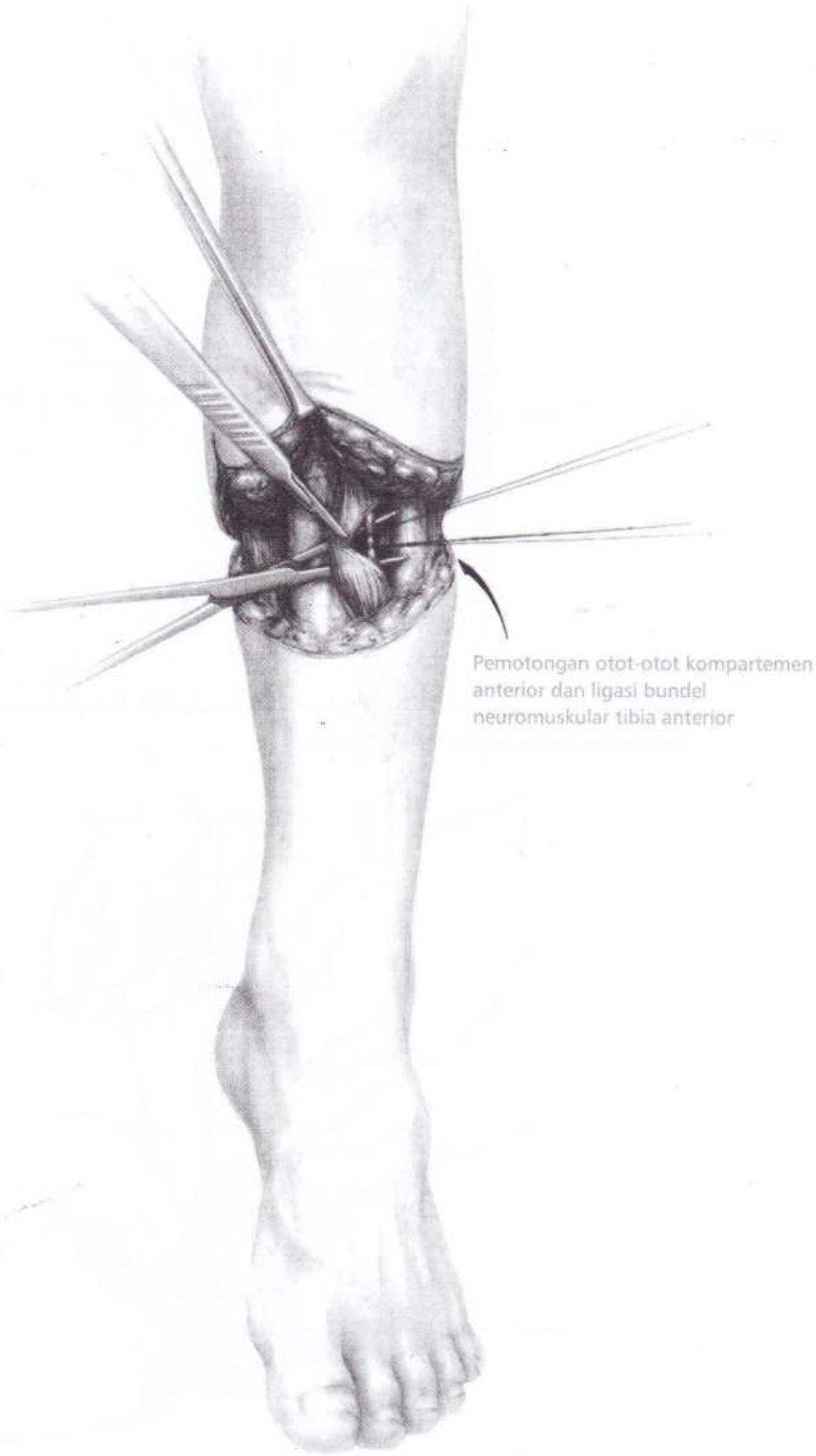
Pemotongan otot-otot kompartemen
anterior dan ligasi bundel
neuromuskular tibia anterior

GAMBAR 116–2

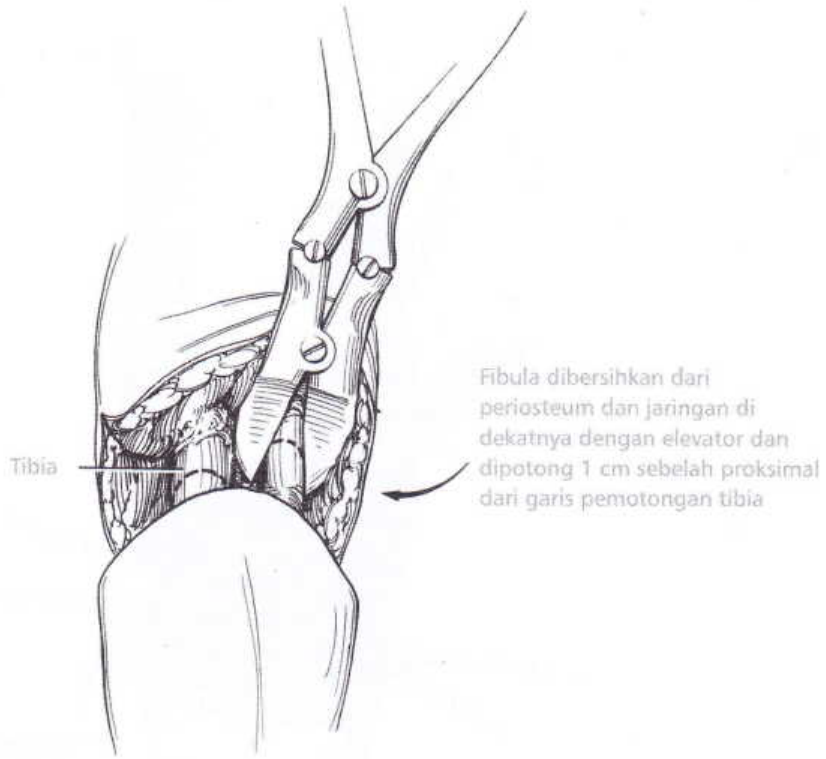

GAMBAR 116–3. Fibula dipotong 1 cm sebelah proksimal dari garis pemotongan tibia untuk menghasilkan bentukan kerucut pada stump.

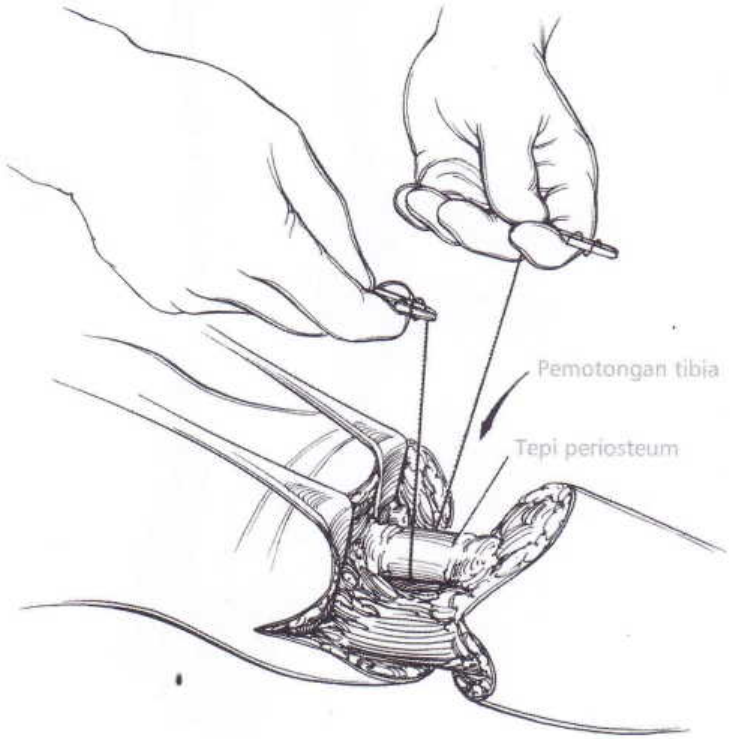

GAMBAR 116–4. Tibia dipotong tegak lurus terhadap aksis panjangnya dengan gergaji tangan atau gergaji tulang mesin.

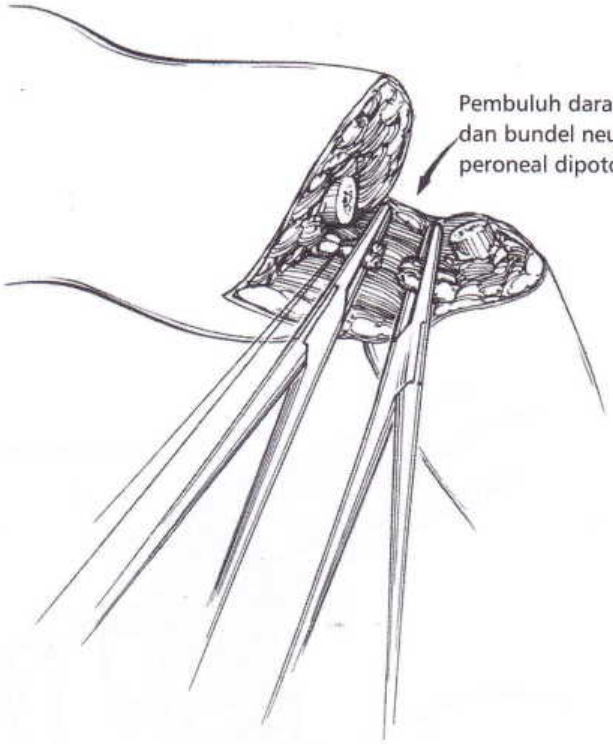

GAMBAR 116–5

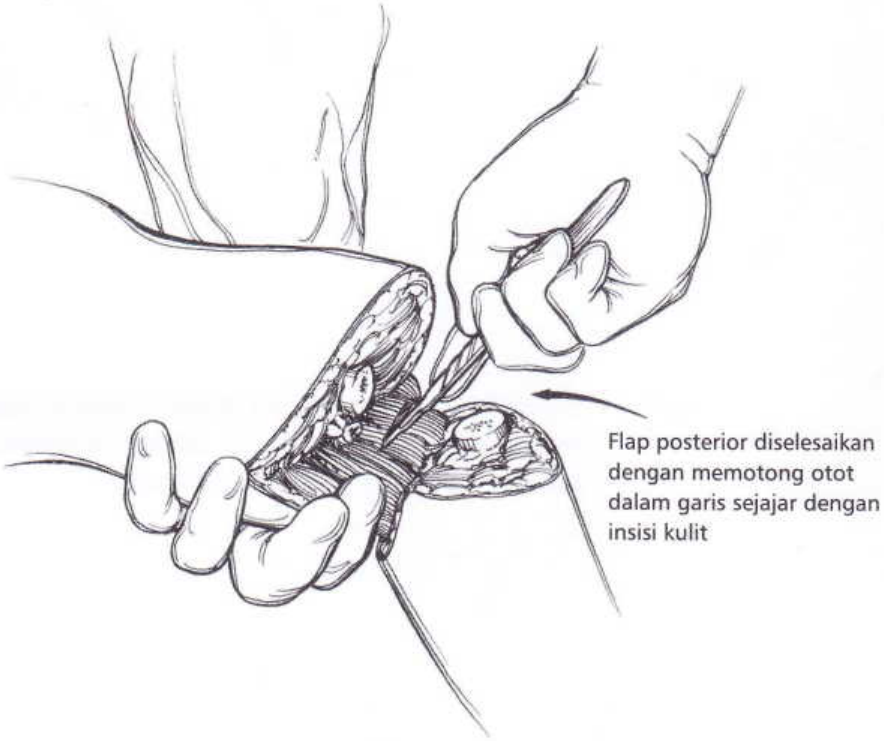

GAMBAR 116–6

GAMBAR 116–6. Flap posterior dibentuk, dengan hati-hati untuk mengontrol pembuluh darah tibialis posterior dan peroneal.

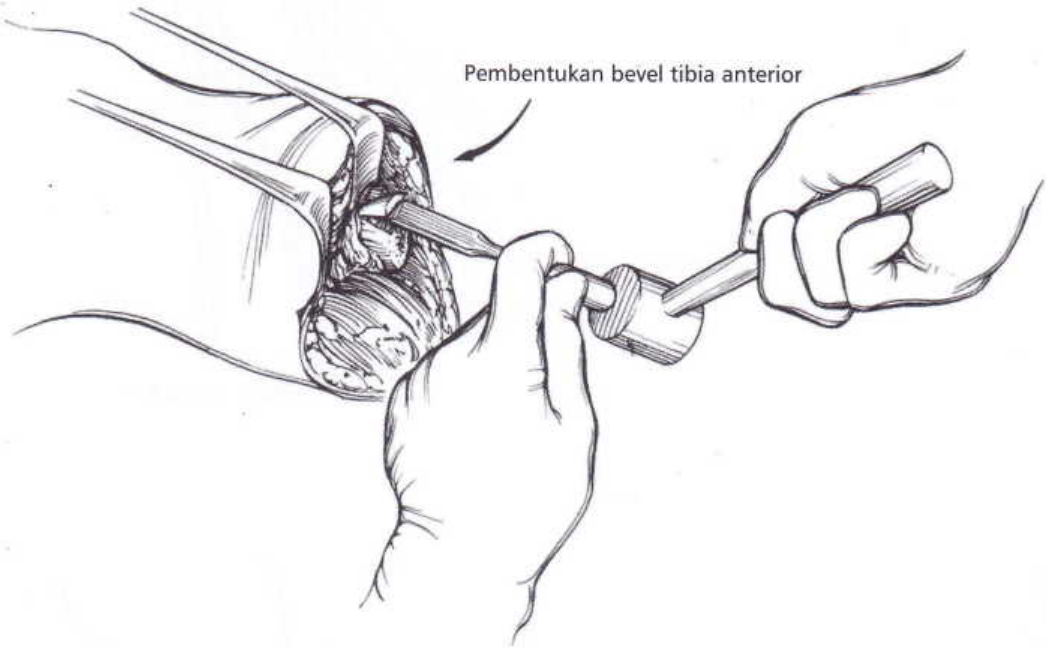

GAMBAR 116–7. Sisi anterior tibia dihaluskan dan dibevel dengan gergaji mesin atau osteotom tangan dengan maksud untuk menghindari tonjolan tulang dalam stump. Luka diirigasi dengan larutan antibiotik, dan otot dinilai terhadap viabilitasnya.

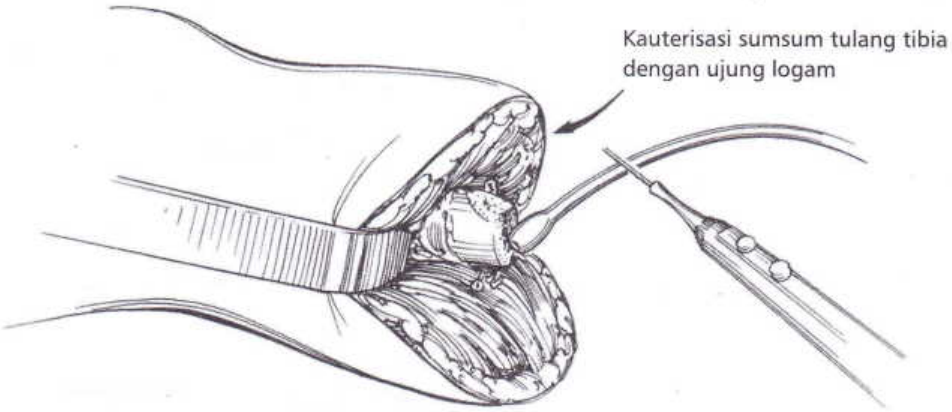

GAMBAR 116–8. Hemostasis yang cermat diperoleh untuk menghindari hematom. Drainase tidak digunakan dan, pada penderita yang diamputasi untuk kelainan vaskular perifer, tourniquet dikontraindikasikan.

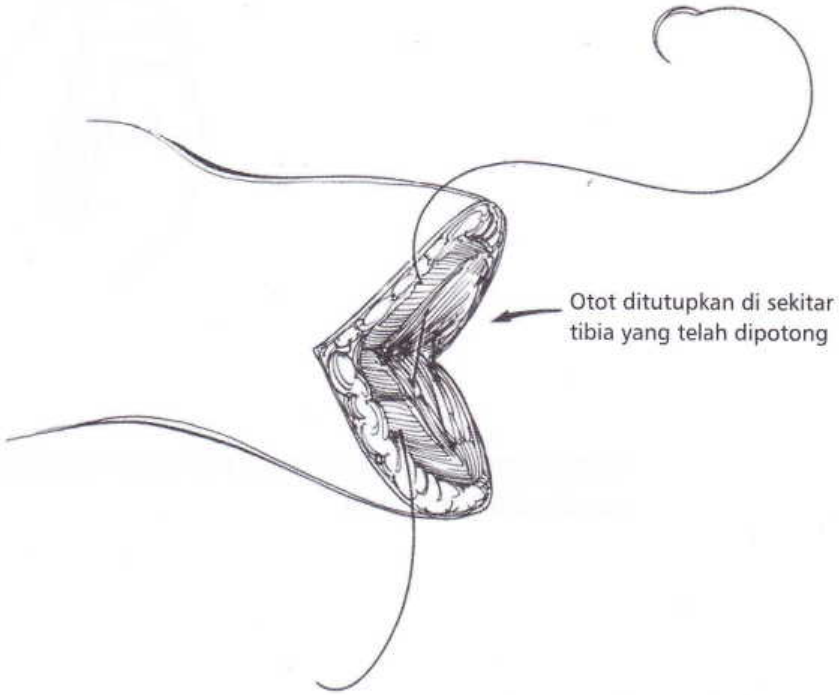

GAMBAR 116–9. Miodesis yang sederhana mengaproksimasikan otot-otot betis di sekitar ujung-ujung tulang, dan fasia superfisial dijahit dengan jahitan satu-satu benang absorbable.

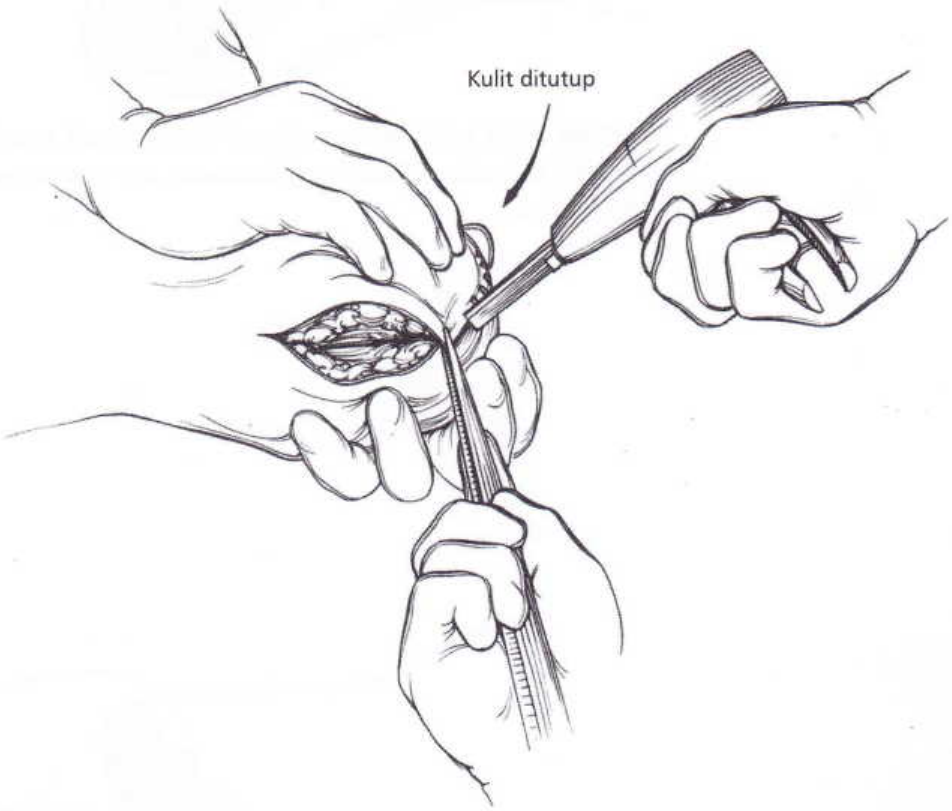

GAMBAR 116–10. Kulit diaproksimasikan secara cermat dengan staples baja, dan setiap defek dog ears dikoreksi secara cermat.

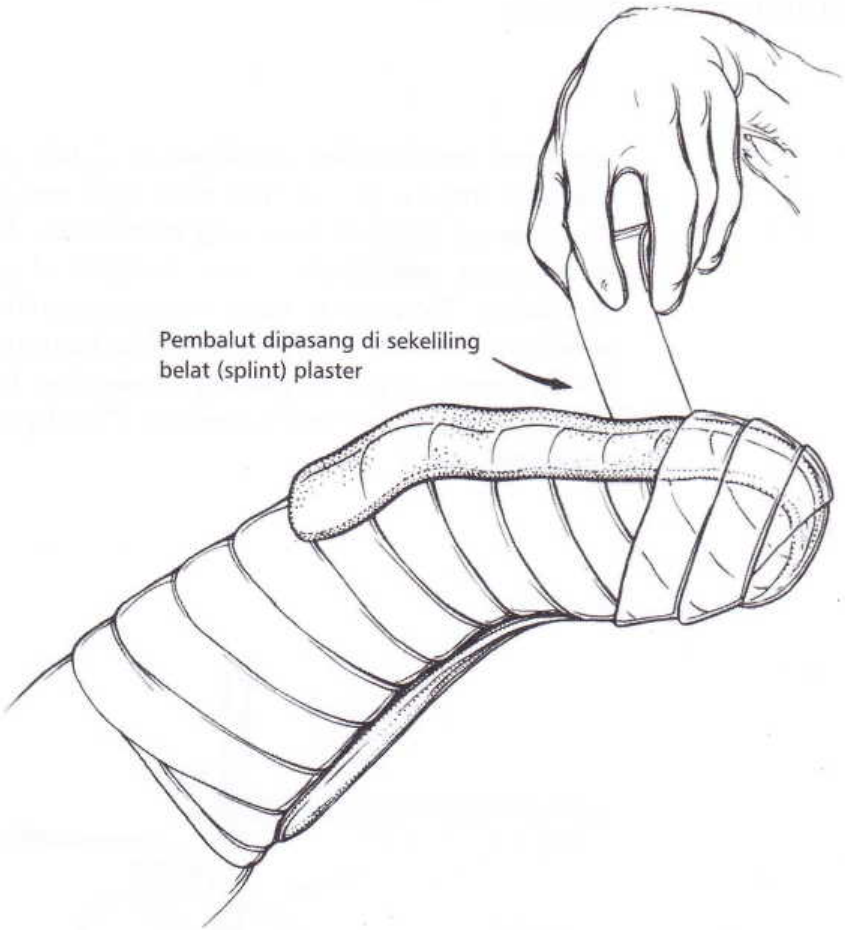

GAMBAR 116–11. Pembalut yang sesuai memegang peranan penting untuk meminimalkan pembengkakan dan nyeri paska-bedah. Imobilisasi yang benar juga memperbaiki angka keberhasilan penyembuhan dan meminimalkan waktu rehabilitasi. Garis jahitan ditutup dengan kassa steril dan area dari stump sampai paha atas dibungkus bantalan gips. Belat plaster digunakan untuk imobilisasi lutut pada suatu posisi fleksi minimal, diikat erat dengan pembungkus, dan ditutup dengan stockinette tubular.

Karena suplai vaskular yang lemah, penyembuhan diperbaiki dengan imobilisasi dan penentuan kecocokan prostesis segera sering dirasakan kurang tepat pada orang tua. Pembalut dilepas pada hari ke 5, dan latihan fleksi aktif diaktifkan. Pada 3 sampai 4 minggu, jahitan kulit dilepas dan pembungkusan stump dimulai. Pengukuran prostesis dipertimbangkan pada 6 sampai 8 minggu setelah operasi jika penyembuhan berlangsung sempurna.

117

Amputasi Suprakondiler

RICHARD L. McCANN, M.D.

Amputasi suprakondiler diindikasikan untuk penderita non-ambulatori atau bilamana amputasi bawah lutut tidak layak atau tidak sembuh. Anestesi umum atau regional memberi hasil yang memuaskan, dan, pada keadaan yang jarang, blok nervus iskiadika-femoralis ditambah dengan anestesi lokal mungkin diperlukan. Panjangnya stump tergantung pada luas proses gangren. Stump sebaiknya dibentuk sepanjang mungkin konsisten dengan penyembuhan luka karena stump yang lebih panjang memberikan fulcrum yang lebih baik untuk prostesis atau transfer untuk amputat. Flap dapat diletakkan anterior dan posterior atau sagital.

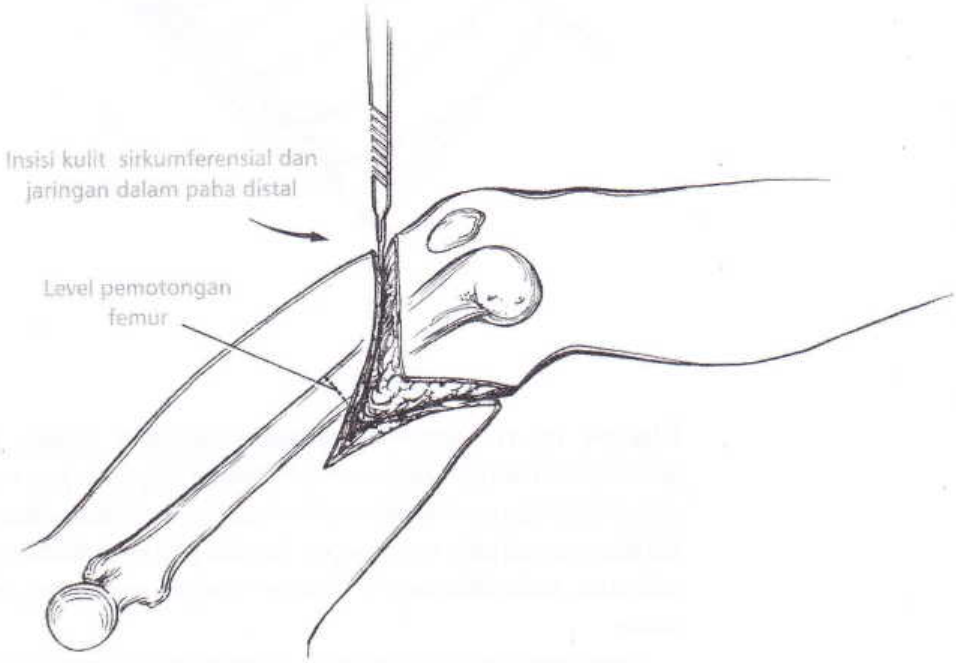

GAMBAR 117–1. Kulit dan jaringan subkutan diinsisi secara tajam, dan tourniquet tidak digunakan pada amputasi yang dilakukan untuk kelainan vaskular.

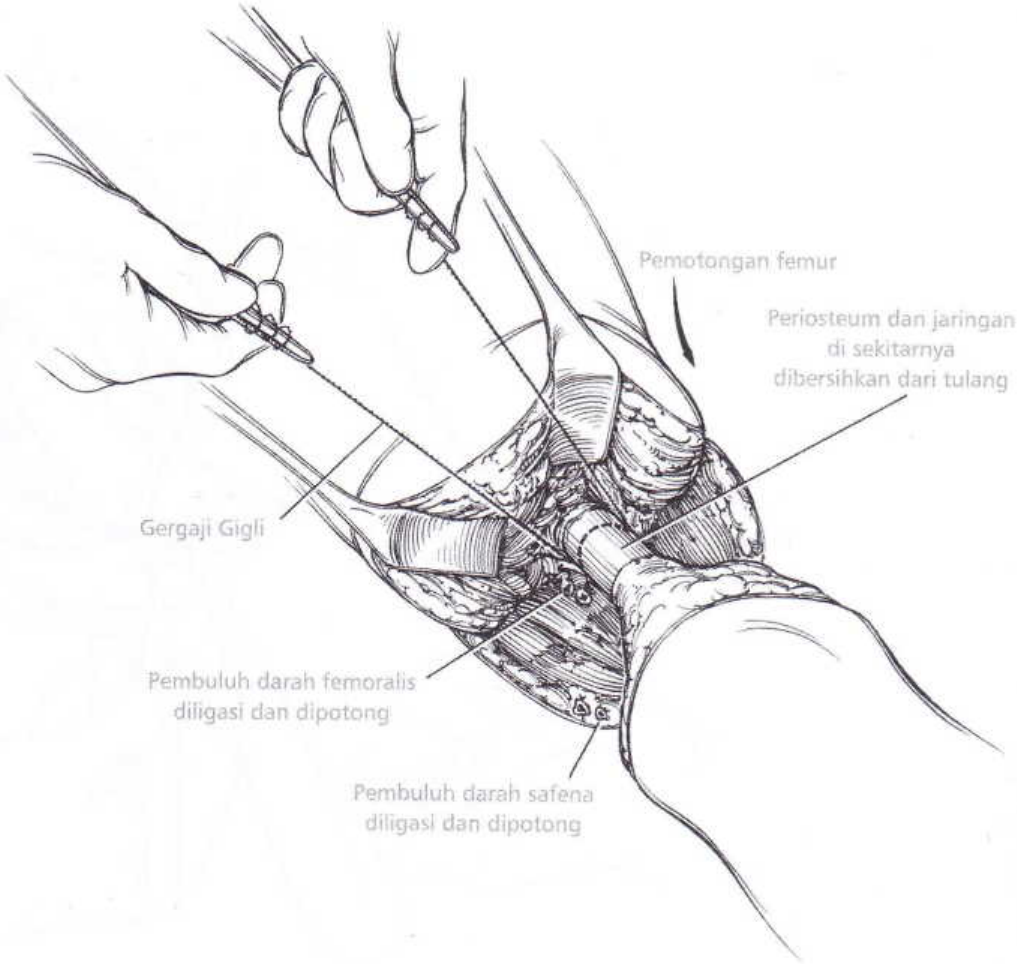

GAMBAR 117–2. Pembuluh darah femoralis diklem ganda, dipotong, dan diligasi atau diikat benang ligasi. Nervus femoralis dipotong dan dibiarkan retraksi. Pemotongan saraf ini dilakukan dengan hati-hati untuk menghindari tarikan yang berlebihan pada nervus femoralis dan nervus iskiadika untuk menghindari trauma regangan dan masalah sindrom nyeri yang menjengkelkan di kemudian hari. Femur dipotong dengan gergaji tangan atau gergaji tulang mesin pada level untuk memungkinkan aproksimasi flap tanpa tegangan di sekitar ujung-ujung tulang. Hemostasis yang cermat memegang peranan penting, dan drainase tidak digunakan.

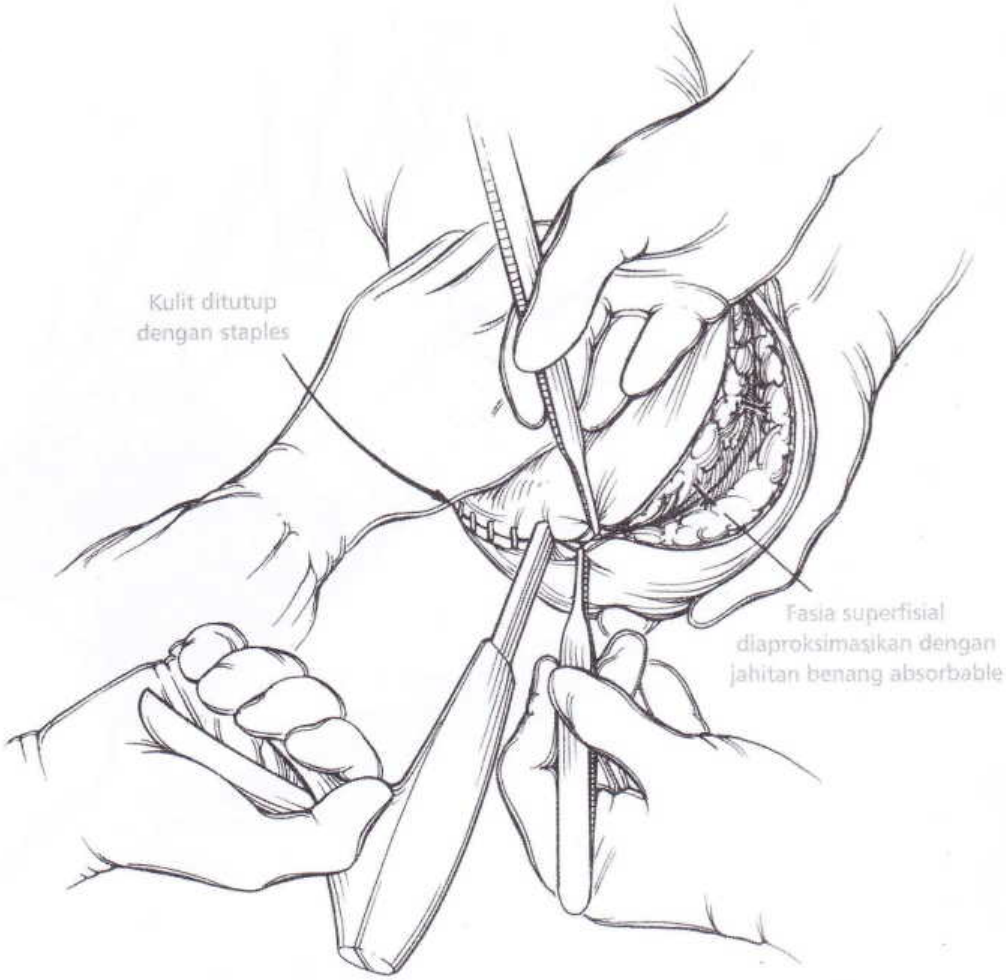

GAMBAR 117–3. Flap diaproksimasikan dengan fasia superfisial dengan jahitan satu-satu benang absorbable. Kulit dipertemukan secara cermat dengan staples baja atau jahitan benang monofilamen. Lebih banyak digunakan pembalut halus daripada plaster. Perhatian diarahkan di sebelah posterior untuk menghindari kontraktur fleksi lipat paha, dengan penggunaan fisioterapi secara bijaksana selama paska-bedah.

118

Amputasi Transmetatarsal

RICHARD L. McCANN, M.D.

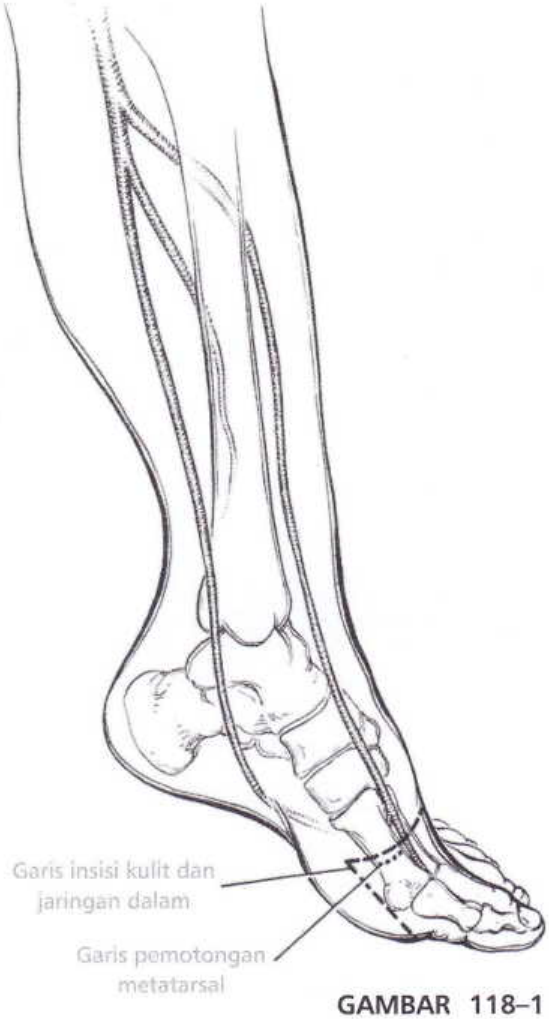

GAMBAR 118–1

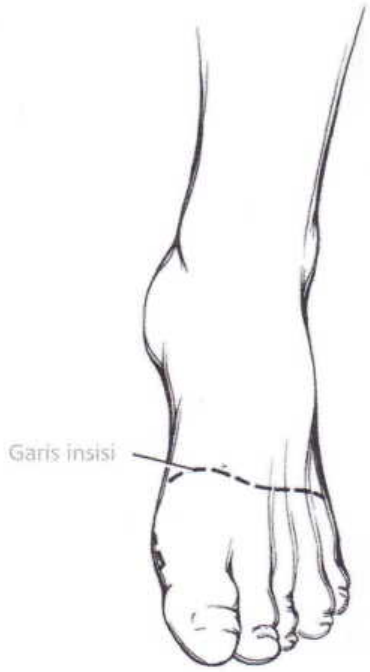

GAMBAR 118–2

GAMBAR 118–1 sampai 118–3. Amputasi transmetatarsal dilakukan dengan flap plantaris yang panjang. Insisi dorsal dibuat pada level pertengahan tarsal dan diperdalam secara tajam sampai tulang-tulang. Sudut-sudut dibuat agak melengkung di punggung kaki untuk menghindari kelebihan jaringan di sebelah lateral. Flap plantar dipertahankan sepanjang dan setebal mungkin.

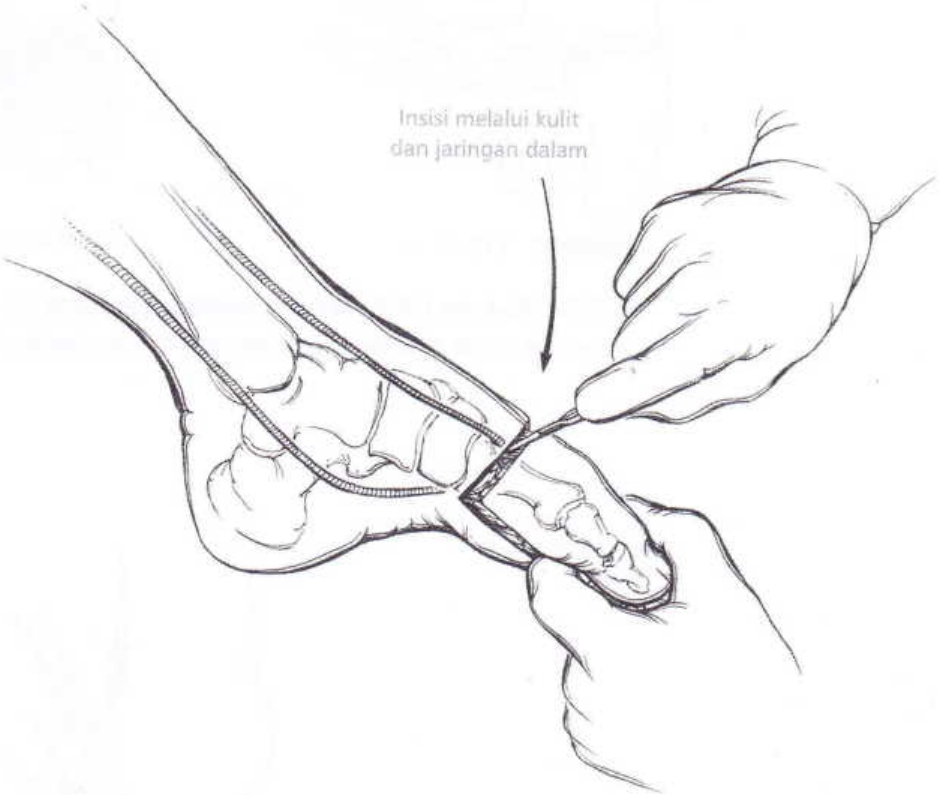

GAMBAR 118–3

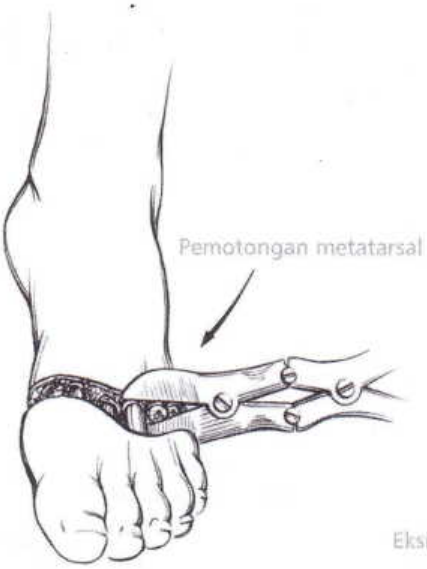

GAMBAR 118–4

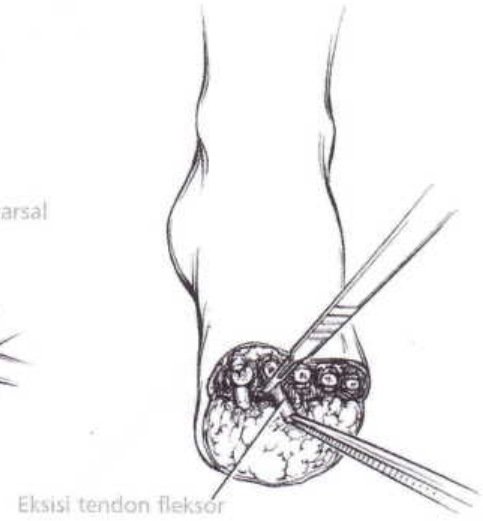

GAMBAR 118–5

GAMBAR 118–4 dan 118–5. Metatarsal dipotong secara serial, dan tendon fleksor diiris dan dibiarkan retraksi. Flap diputar ke anterior dan dirancang untuk mendapatkan koaptasi kulit yang akurat.

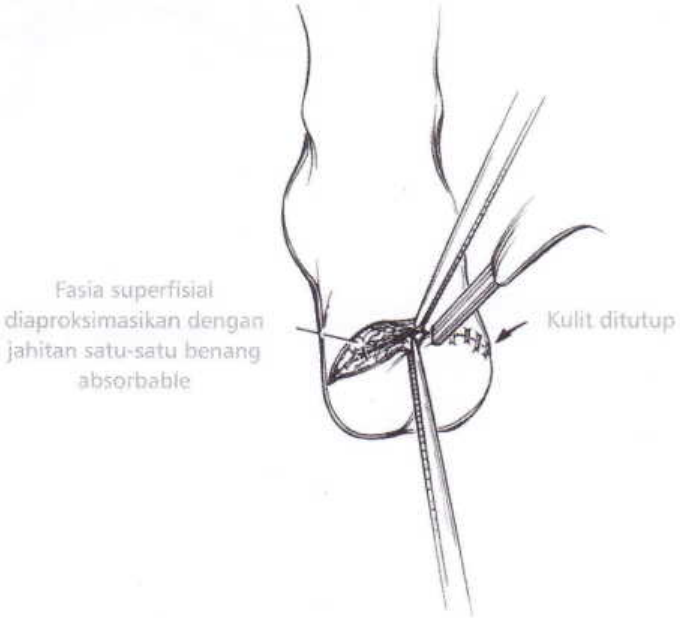

GAMBAR 118–6. Jaringan yang lebih dalam diaproksimasikan dengan jahitan satu-satu benang absorbable dan kulit ditutup dengan staples baja. Pembalut kaku dipasang untuk meminimalkan edema dan imobilisasi pergelangan kaki. Menahan berat badan dengan bersentuhan lantai diperbolehkan setelah penggantian balut pertama kali pada 5 hari. Prostesis formal tidak diperlukan, tetapi pemakaian sepatu yang baik diperlukan untuk meminimalkan risiko robekan jahitan.

BAGIAN XVI

Prosedur Lain-lain

119

Eksisi Kista dan Sinus Pilonidal

ONYE E. AKWARI, M.D.

Hodges mengusulkan istilah *pilonidal (pilus, rambut; nidus, nest)* pada tahun 1880 dan mengajukan sumber penyebab bawaan. Sekarang ini terlihat jelas bahwa masalah yang paling sering terjadi di area sakrokoksigeal dan yang pernah dilaporkan pada umbilikus, aksila, klitoris, selaput interdigital kaki, telapak kaki, dan kanalis ani, pada kenyataannya, merupakan kelainan didapat. Distorsi folikel rambut sekunder sebagai akibat ingesti tambut, menjadi terisi dengan keratin dan debris lainnya, dan, bila terinfeksi, terjadi sebagai abses pilonidal akut.

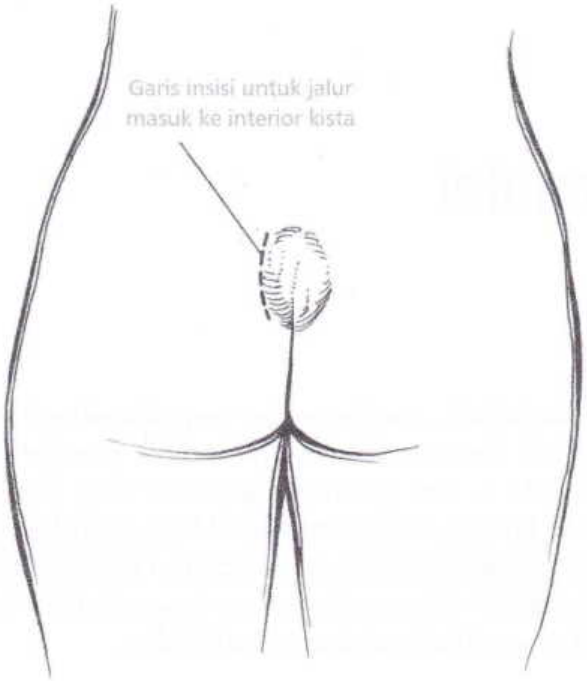

GAMBAR 119–1

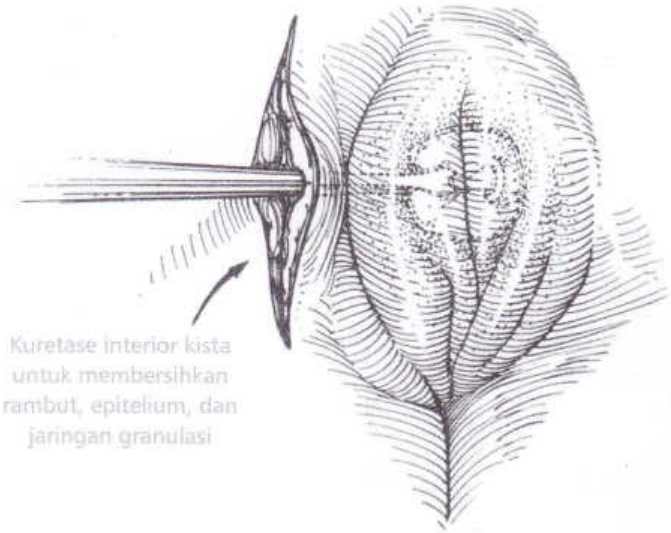

GAMBAR 119–2

GAMBAR 119–1 dan 119–2. *Abses pilonidal akut:* Melalui insisi yang menghindari celah garis tengah, abses diinsisi dan didrainase. Evakuasi pus dan rambut serta kuretase jaringan granulasi lebih disukai.

Abses pilonidal kronis: Delapan puluh persen penderita dengan kelainan pilonidal dijumpai dengan gambaran abses kronis dan tanpa riwayat stadium akut yang secara klinis jelas sebelumnya. Terapi awal harus mencakup pengobatan untuk rasa nyeri dan regimen antibiotik terutama yang ditujukan terhadap spesies *Staphylococcus* dan *Bacteroides*. Setelah diberikan anestesi lokal atau regional, abses kronis dibuka, dengan menjauhi *celah* garis tengah dan sinus. Rongga abses dibersihkan bebas dari rambut dan debris. Semua lubang kecil yang terlihat dari kulit garis tengah dieksisi dengan menghilangkan kulit yang minimal. Insisi lateral dibiarkan terbuka lebar untuk memungkinkan drainase.

Kista inklusi epitelial: Pada penderita yang jarang dengan kelainan yang berlangsung lama, dinding abses ditutup dengan epitelium permukaan yang tumbuh ke dalam rongga kista. Pada tahap ini, abses kronis tidak lagi dijumpai selain kista inklusi epitelial dan sebaiknya dieksisi. Kadang kala, beberapa rongga dapat ditemukan di bawah folikel yang tampaknya tidak bermakna, dan, sekali lagi, jumlah jaringan yang dieksisi diusahakan minimal tetapi sudah mengangkat semua saluran epitelial.

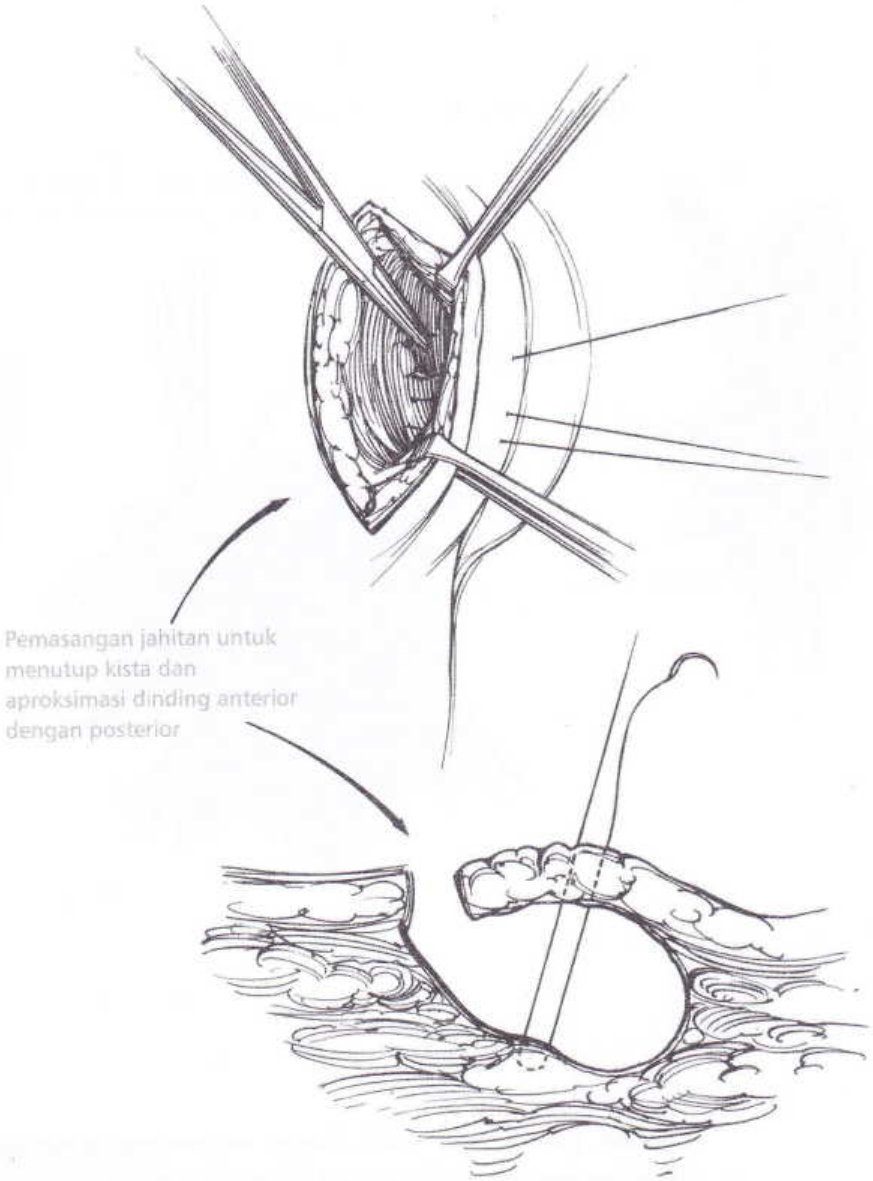

GAMBAR 119–3 dan 119–4. Penyembuhan primer dibantu dengan mengempiskan sebagian dinding rongga yang jauh terhadap sisi bawah penutupan.

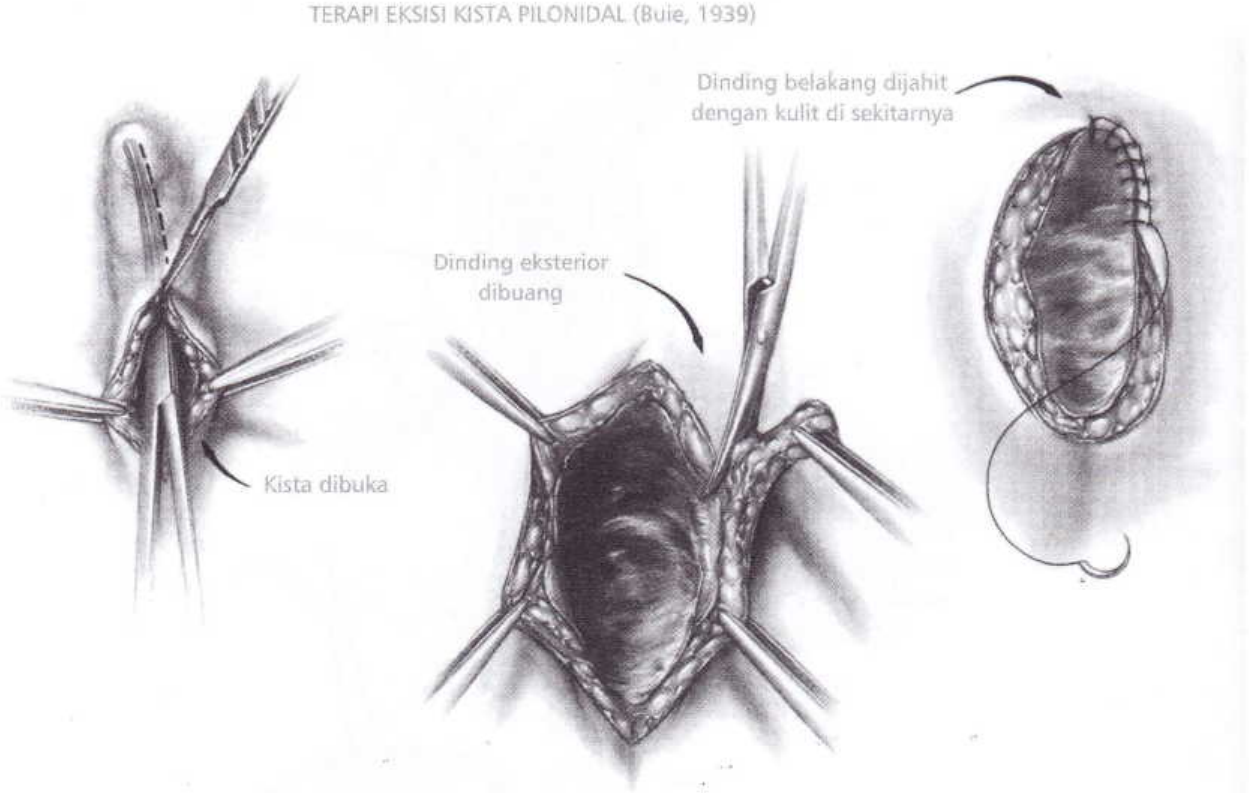

GAMBAR 119–5 sampai 119–7. Dengan mencerminkan pandangan bahwa Buie, yang mempopulerkan operasi marsupialisasi yang memberikan pelajaran berharga, semestinya telah menjumpai sejumlah besar kasus kronis lanjut seperti ini dan mempunyai hasil yang memuaskan dari unroofing kista ini yang lebih radikal. Terdapat penambahan konsensus bahwa penatalaksanaan penyakit pilonidal sebaiknya melibatkan pendekatan konservatif dengan sedapat mungkin membuang jaringan yang minimal, terutama karena pendekatan ini memberikan hasil yang memuaskan dan angka kekambuhan yang lebih rendah dan dapat dikerjakan di unit rawat jalan.

120

Diseksi Kelenjar Aksila

HILLIARD F. SEIGLER, M.D.

Tumor ganas padat pada manusia berkaitan dengan metastasis hematogen dan limfogen. Adenokarsinoma paling sering berkaitan dengan metastasis limfogen, sedangkan sarkoma lebih sering menyebar melalui aliran darah. Tumor neuroektodermal dapat melibatkan pembuluh limfatik atau hematogen. Kelenjar limfe yang paling sering yang dapat dideteksi dengan pemeriksaan eksternal meliputi area servikal, rantai ilioinguinal, dan aksila. Kelenjar limfe yang jarang terlibat adalah kelenjar limfe di fosa poplitea dan fosa antekubiti. Ahli bedah sering kali melibatkan diseksi aksila standar dan diseksi lipat paha.

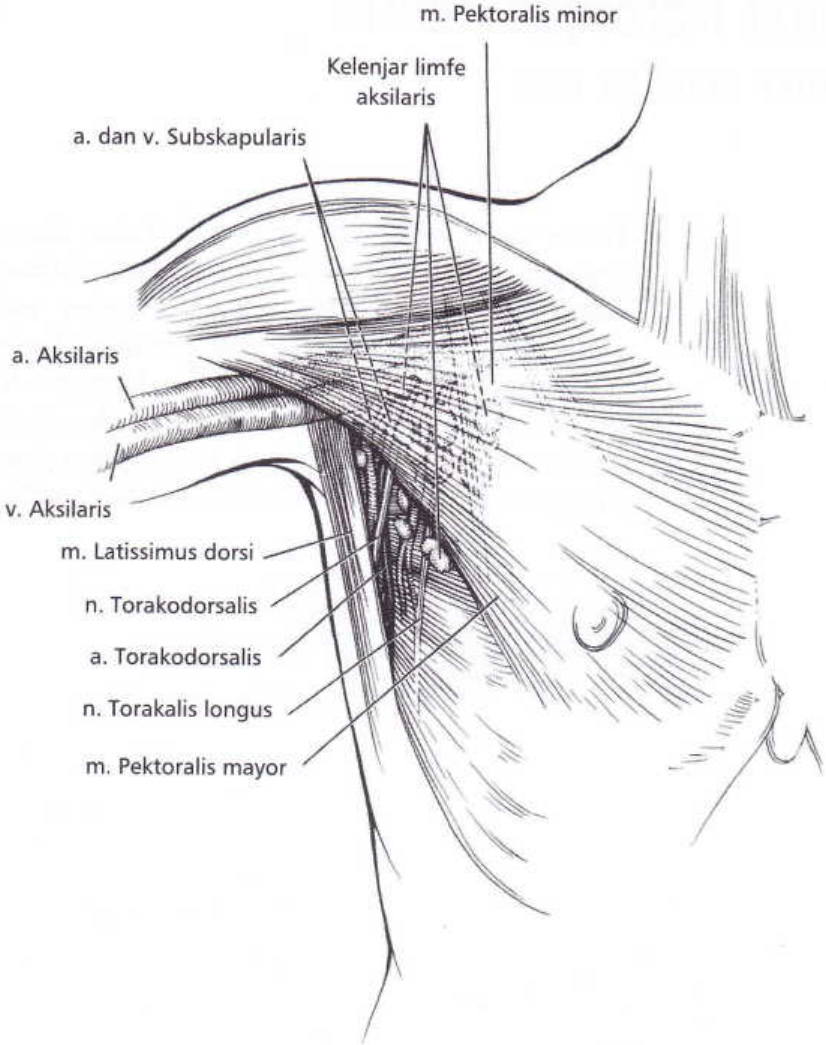

GAMBAR 120–1. Kelenjar limfe aksilaris biasanya berkaitan dengan adenokarsinoma atau melanoma yang melibatkan trunkus ipsilateral di bawah klavikula dan di atas linea Sappey, yang terletak pada level umbilikus. Di samping itu, lesi primer pada anggota gerak atas ipsilateral sering kali berkaitan dengan perluasan kelenjar limfe aksilaris.

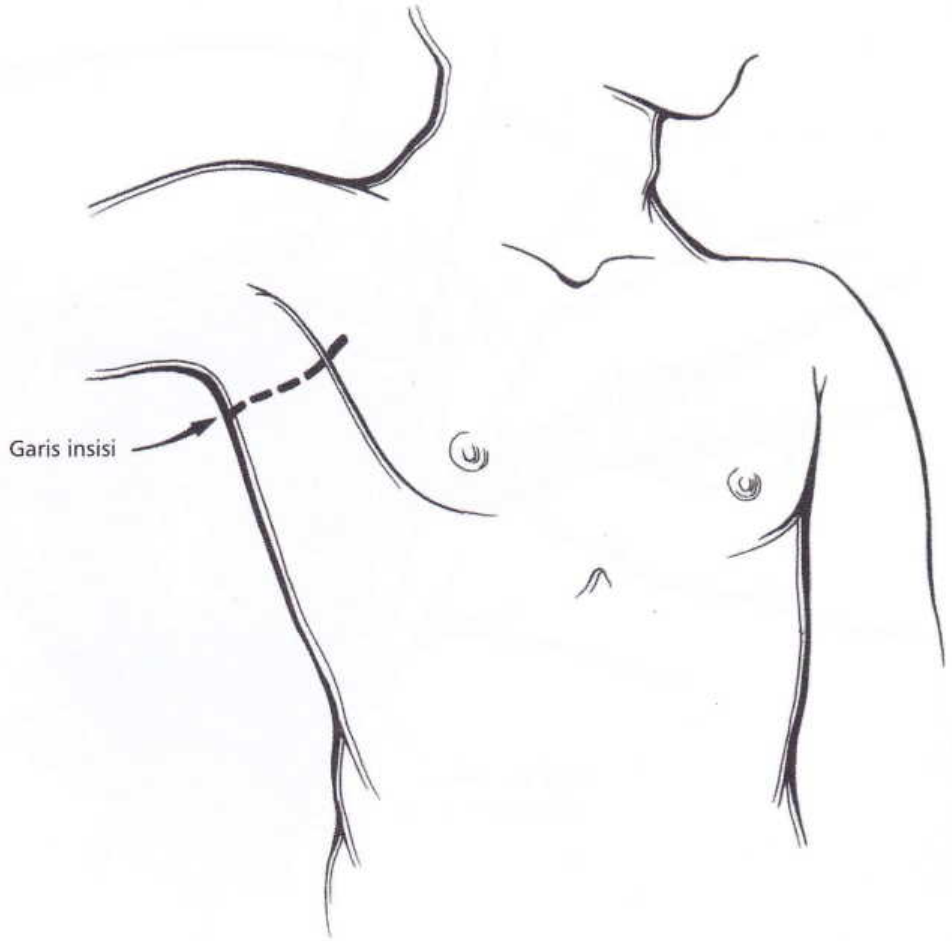

GAMBAR 120–2. Insisi untuk diseksi aksila sebaiknya dibuat dari tepi pektoralis mayor sampai tepi otot latissimus dorsi yang mengikuti garis kulit alami.

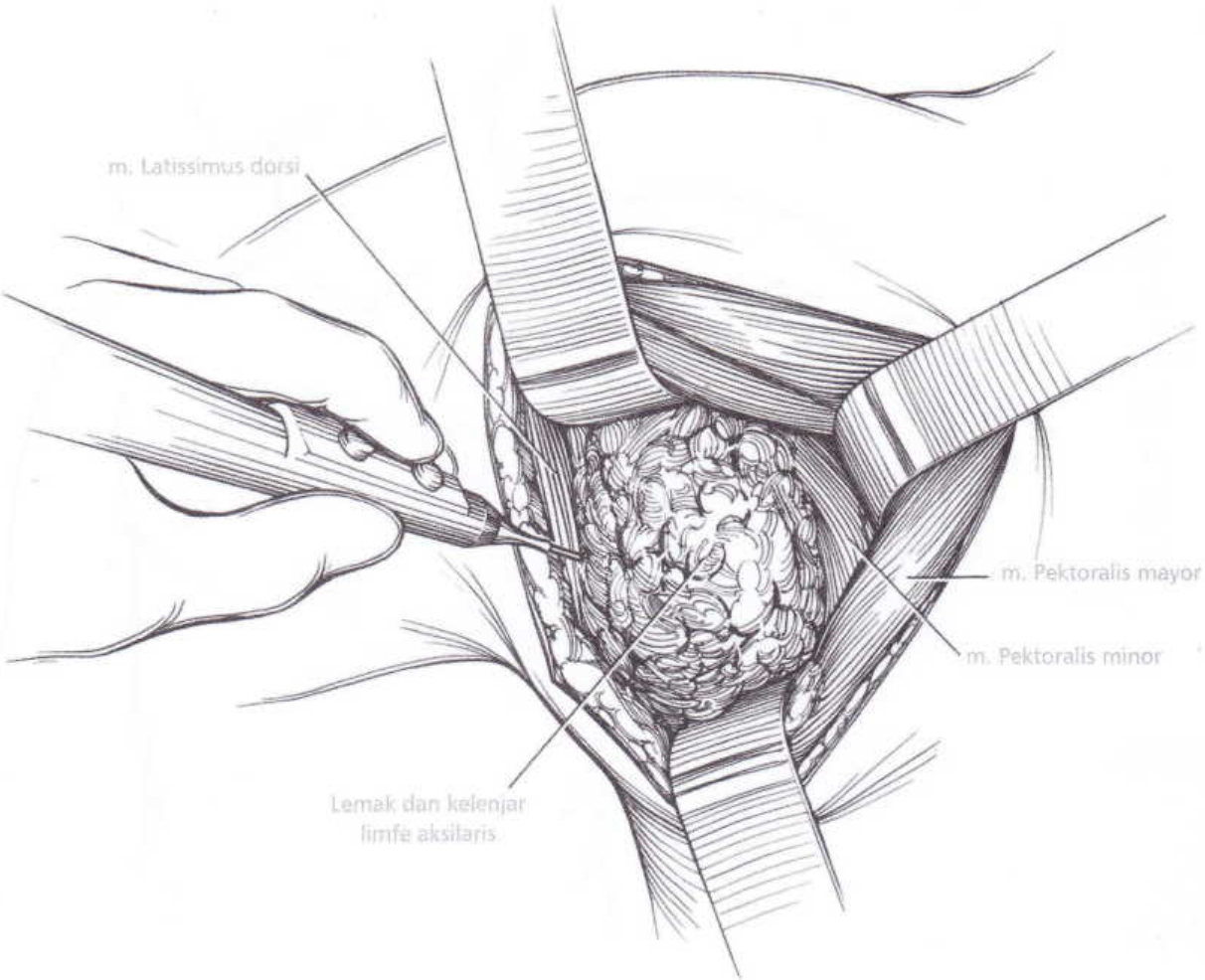

GAMBAR 120–3. Flap superior dan inferior dilakukan diseksi dengan kauter. Seraya jaringan lemak yang berisi kelenjar limfe dimobilisasi, tindakan ini dikerjakan dengan hati-hati agar tidak merusak inervasi neural otot pektoralis. Kelenjar interpektoralis sebaiknya juga ikut diangkat dengan spesimen. Jalur masuk aksila didapatkan dengan mengikuti tepi otot pektoralis minor. Vena aksilaris dipaparkan secara tajam dengan membuka sarung vaskular. Pembuluh darah cabang kecil-kecil dari permukaan inferior vena aksilaris sebaiknya dilakukan diseksi secara cermat, diklem, dan diligasi dengan kuat. Hal ini memungkinkan diseksi yang mengandung kelenjar limfe di apeks aksila. Pada tahap ini, pembuluh vaskular dan limfatik sebaiknya diklem dan diligasi ganda secara cermat.

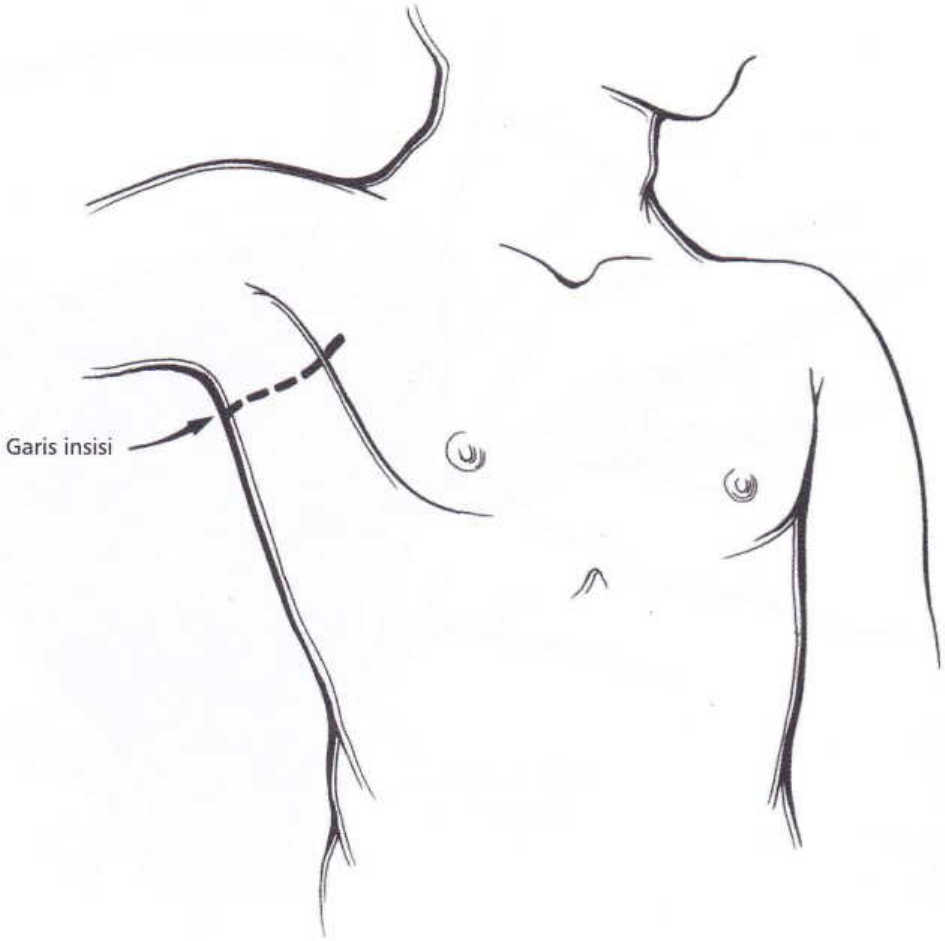

GAMBAR 120–2. Insisi untuk diseksi aksila sebaiknya dibuat dari tepi pektoralis mayor sampai tepi otot latissimus dorsi yang mengikuti garis kulit alami.

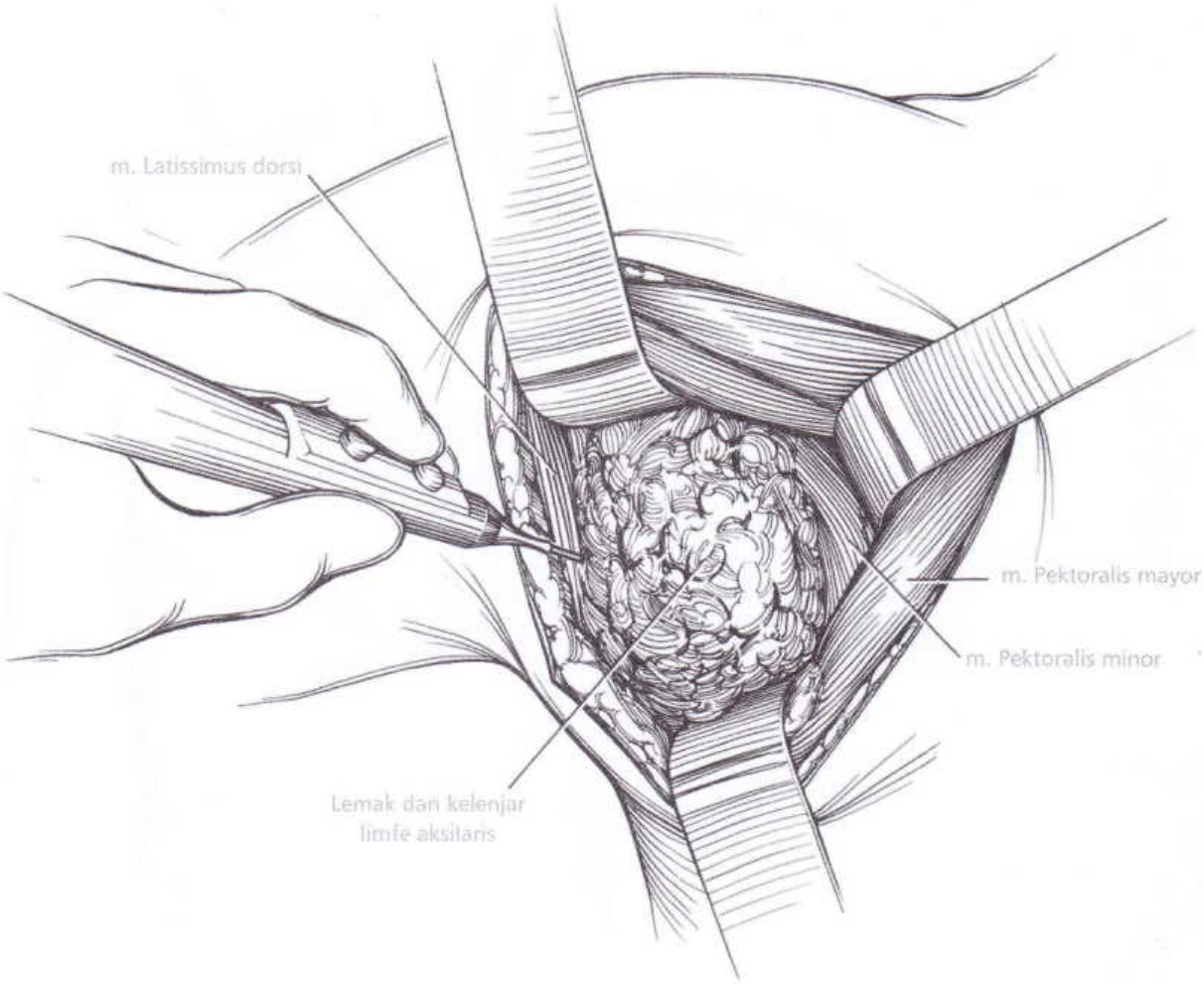

GAMBAR 120–3. Flap superior dan inferior dilakukan diseksi dengan kauter. Seraya jaringan lemak yang berisi kelenjar limfe dimobilisasi, tindakan ini dikerjakan dengan hati-hati agar tidak merusak inervasi neural otot pektoralis. Kelenjar interpektoralis sebaiknya juga ikut diangkat dengan spesimen. Jalur masuk aksila didapatkan dengan mengikuti tepi otot pektoralis minor. Vena aksilaris dipaparkan secara tajam dengan membuka sarung vaskular. Pembuluh darah cabang kecil-kecil dari permukaan inferior vena aksilaris sebaiknya dilakukan diseksi secara cermat, diklem, dan diligasi dengan kuat. Hal ini memungkinkan diseksi yang mengandung kelenjar limfe di apeks aksila. Pada tahap ini, pembuluh vaskular dan limfatik sebaiknya diklem dan diligasi ganda secara cermat.

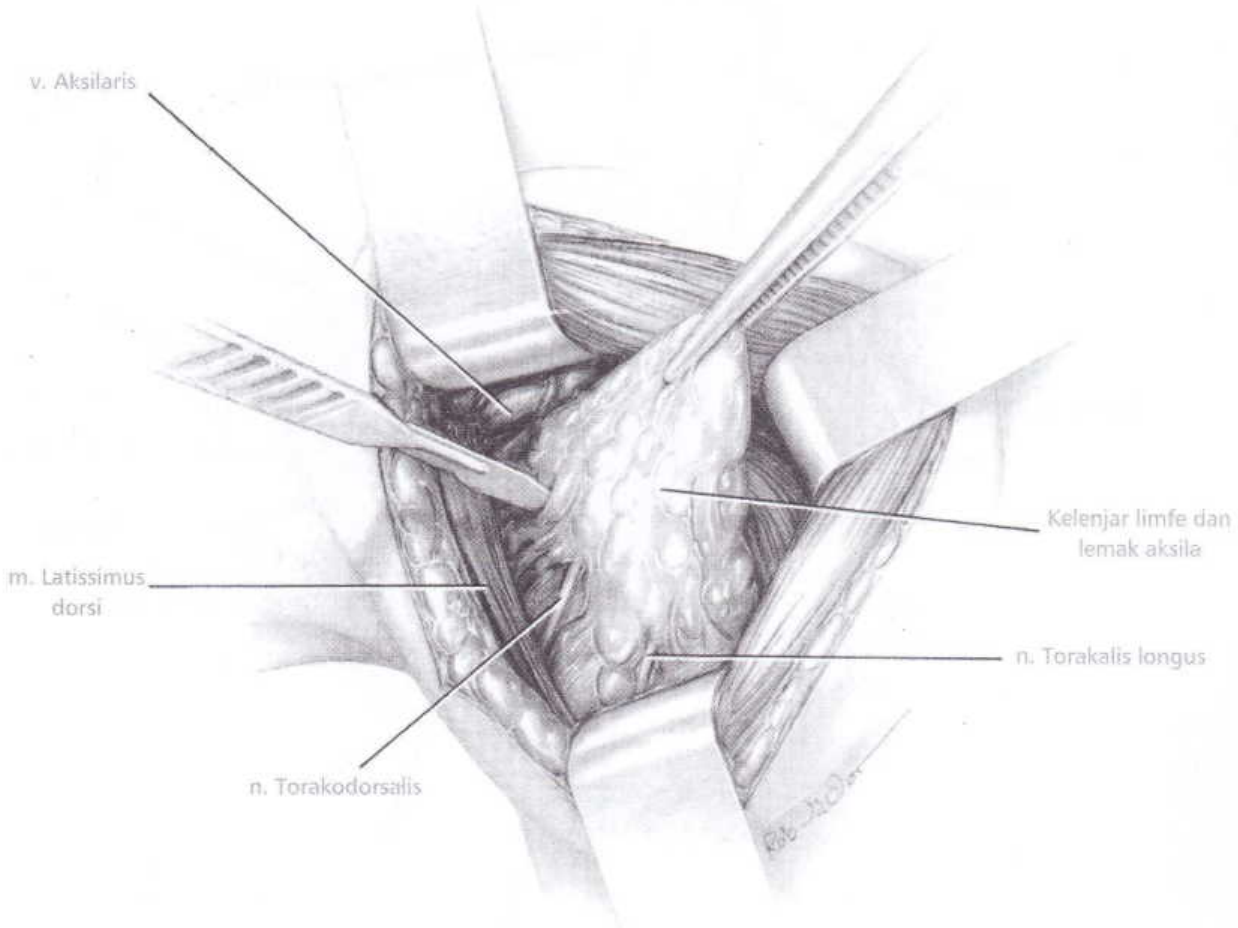

GAMBAR 120–4. Seraya diseksi dikerjakan di sepanjang otot serratus anterior, nervus torakalis longus diidentifikasi secara cermat dan keutuhannya dipreservasi. Bundel neurovaskular yang berisi pembuluh darah subskapularis serta pembuluh darah dan nervus torakodorsalis mudah diidentifikasi dan dapat dilakukan diseksi dari isi aksilaris dan dibiarkan tetap intak di dekat otot latissimus dorsi. Seluruh jaringan lemak dengan kelenjar limfe aksilaris diangkat *en block*.

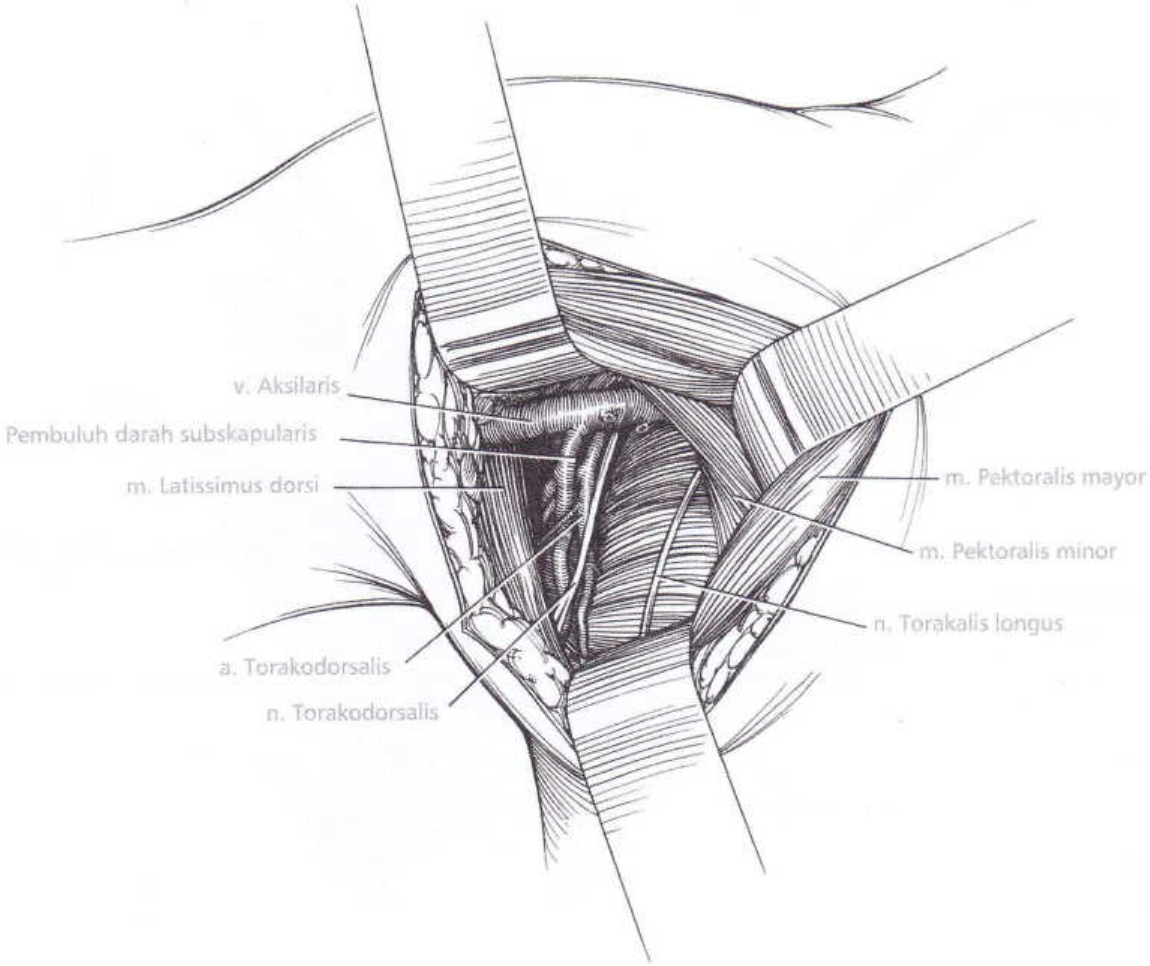

GAMBAR 120–5. Tepi superior diseksi dibatasi oleh vena aksilaris, dan sebelah medial otot pektoralis mayor dan minor yang dilakukan diseksi secara cermat bebas dari jaringan lemak yang berisi kelenjar limfe. Tepi lateral diseksi adalah otot latissimus dorsi. Di dasar luka terletak nervus torakalis longus dan nervus torakodorsalis yang intak.

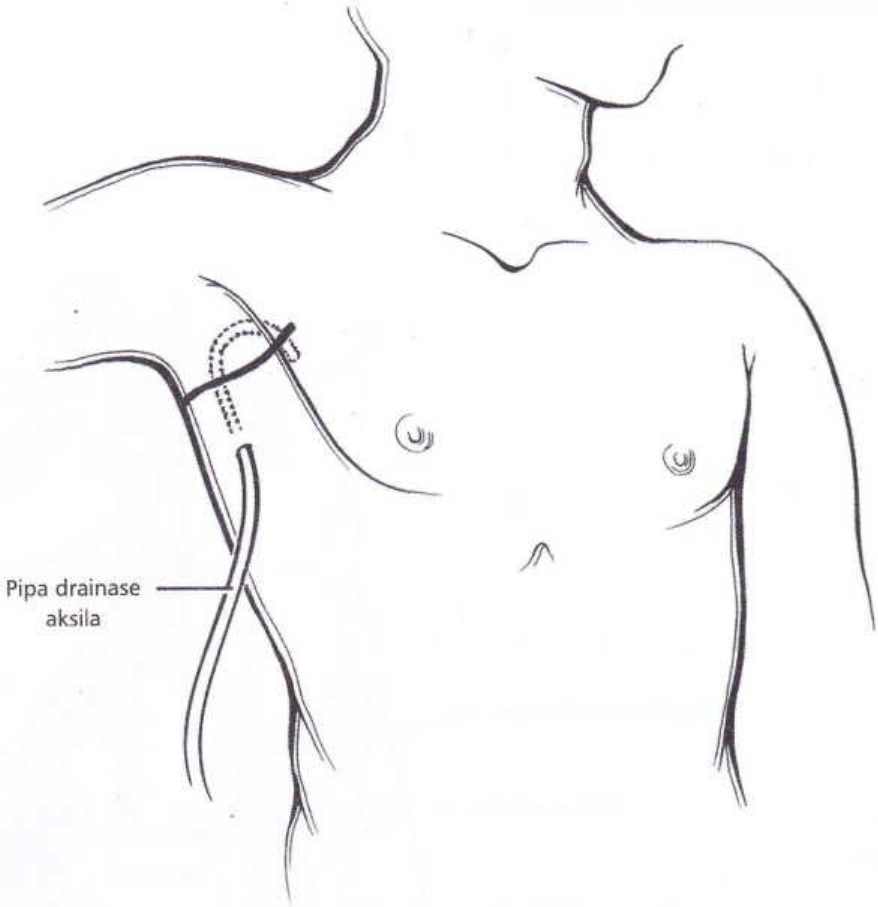

GAMBAR 120–6. Pipa drainase sistem tertutup dipasang melalui kulit dengan luka tusukan yang terpisah. Drain difiksasi di tempat pada level kulit. Bagian pipa yang berlubang diletakkan di dalam aksila, dengan ujungnya berada di bawah otot pektoralis, dan dipertahankan dalam posisi yang benar. Hemostasis dan limfostasis yang benar didapatkan dengan ligasi benang dan elektrokoagulasi. Flap ditutup dengan mengaproksimasikan jaringan subkutan dengan jahitan benang absorbable, dan kulit ditutup dengan cara standar.

121

Diseksi Kelenjar Limfe Inguinal

HILLIARD F. SEIGLER, M.D.

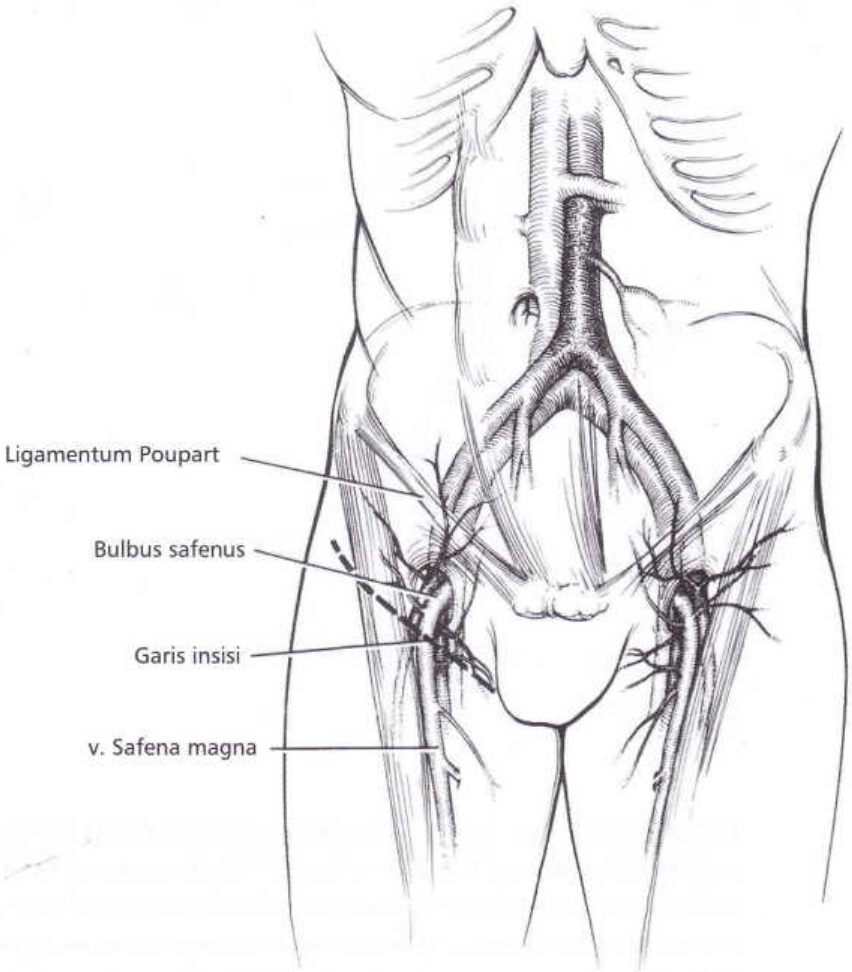

GAMBAR 121–1. Diseksi lipat paha superfisial mencakup drainase kelenjar limfe dari anggota gerak bawah ipsilateral dan tempat-tempat aksial ipsilateral di bawah linea Sappey. Operasi yang mencakup kelenjar limfe iliaka profunda dan obturator mempunyai nilai yang meragukan. Insisi diseksi lipat paha superfisial diletakkan sejajar dengan ligamentum Poupart. Flap superior dan inferior dilakukan diseksi dengan kauter.

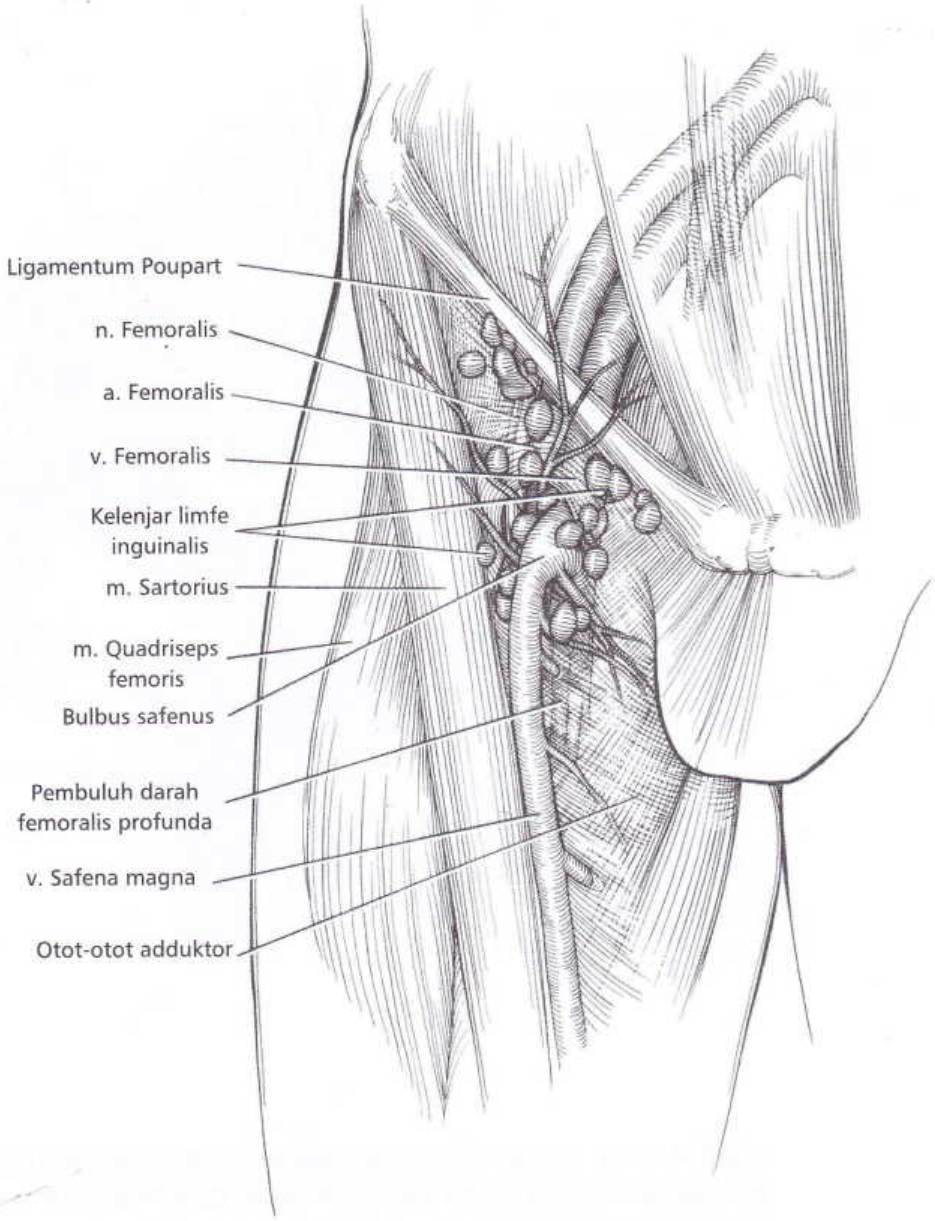

GAMBAR 121–2. Jaringan lemak yang mengandung kelenjar limfe inguinalis dan triangulus femoralis diperlihatkan pada gambar. Vena safena magna diidentifikasi dengan diseksi tumpul dan tajam pada bagian inferior diseksi lipat paha dan pada tahap tersebut vena ini diklem ganda, dipotong dan diligasi dengan benang. Selanjutnya diseksi diarahkan ke sefalad, secara hati-hati untuk preservasi fasia yang menutupi otot-otot adduktor. Semua pembuluh darah cabang diklem ganda, dipotong dan diligasi.

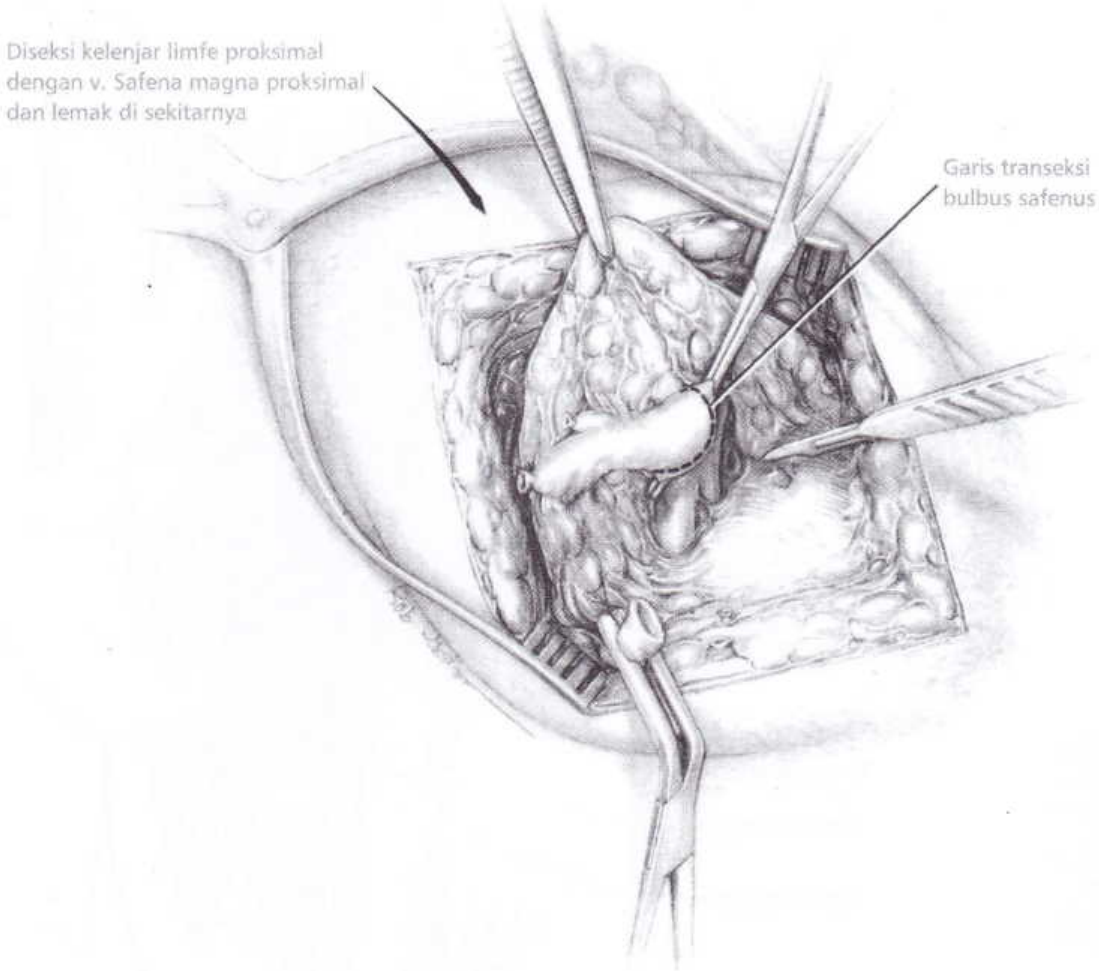

GAMBAR 121–3. Jaringan kelenjar limfe dilakukan diseksi secara cermat dari fasia otot quadriseps dan sartorius. Di sebelah superior, ligamentum Poupart diidentifikasi, dan jaringan yang berisi kelenjar limfe dilakukan diseksi bebas dengan diseksi tumpul dan tajam, dengan semua struktur vaskular diidentifikasi secara cermat, diklem, dan diligasi. Bulbus safenus diidentifikasi dan diklem ganda, dipotong, dan diligasi dengan benang. Kelenjar limfe dan pembuluh limfatik dalam kanalis femoralis diretraksi ke inferior, yang memungkinkan diklem dan ligasi yang cermat. Hal ini memungkinkan pengangkatan kelenjar limfe lipat paha superfisial. Hemostasis dan limfostasis yang cermat dilakukan dengan ligasi dan elektrokoagulasi.

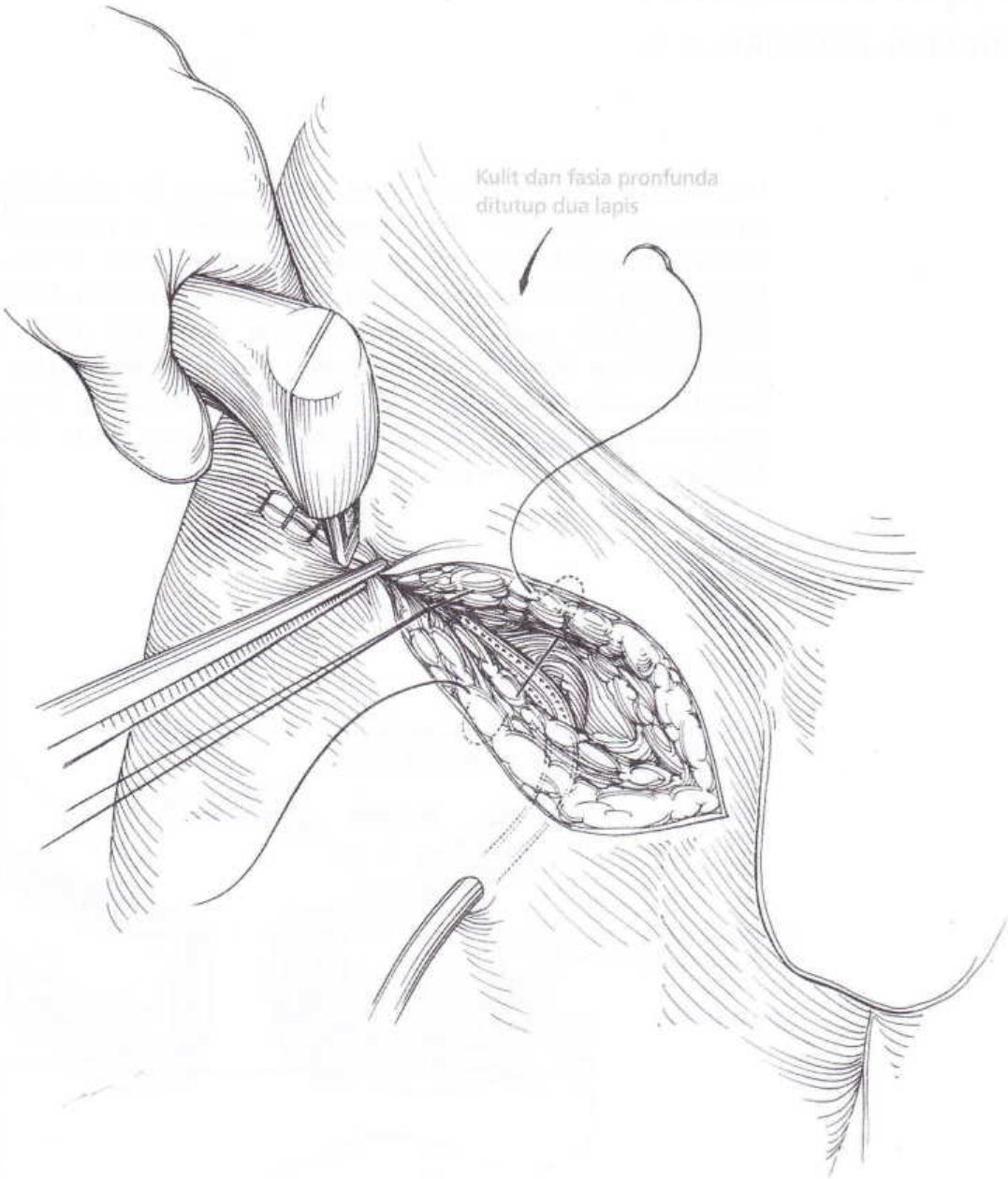

GAMBAR 121–4. Luka operasi didrainase dengan sistem drainase tertutup yang dibawa ke luar melalui kulit dengan luka tusukan terpisah. Drain difiksasi pada level kulit dengan ligasi benang. Flap diaproksimasikan dengan jahitan benang absorbable pada jaringan subkutan, dan kulit dapat diaproksimasikan baik dengan stapler kulit atau jahitan kulit.

122

Penjahitan Saraf

RICHARD D. GOLDNER, M.D.

Pencahayaan dan pembesaran yang tepat dengan lup dianjurkan agar dapat mereseksi jaringan saraf yang rusak secara memadai di dekat laserasi. Analisis yang cermat potongan lintang saraf memegang peranan penting untuk mendapatkan kesejajaran (alignment) segmen motorik dan sensorik. Nervus diinspeksi terhadap pembuluh darah pada permukaannya yang membantu dalam orientasi dan mengembalikan kesejajaran yang benar dari ujung-ujung saraf yang diiris. Stimulasi saraf serabut motorik dan pengecatan histokimia intra-operasi dapat membantu mendapatkan kesejajaran rotasional yang benar. Neurorafi harus dilakukan tanpa regangan pada saraf yang direpair.

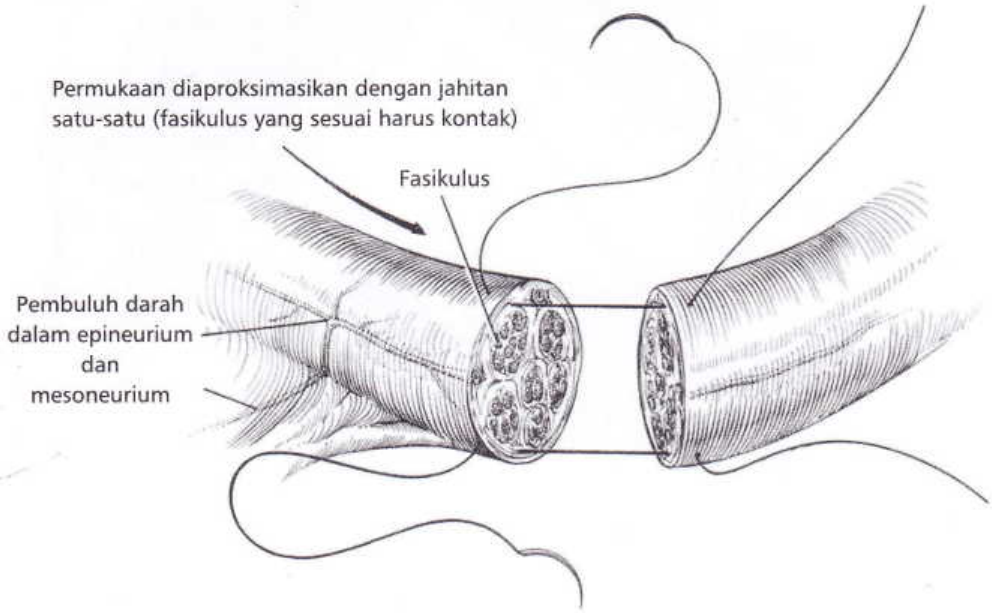

GAMBAR 122–1. Nervus yang lebih besar seperti medianus atau ulnaris direpair dengan benang nylon 8–0, dan nervus yang lebih kecil seperti nervus pada jari tangan direpair dengan benang nylon 9–0 atau 10–0, dengan menggunakan mikroskop operasi. Repair epineural saraf seperti medianus dimulai dengan memasukkan jahitan benang nylon 8–0 melalui epineurium ujung-ujung proksimal dan distal berdekatan dari saraf yang mengalami kerusakan.

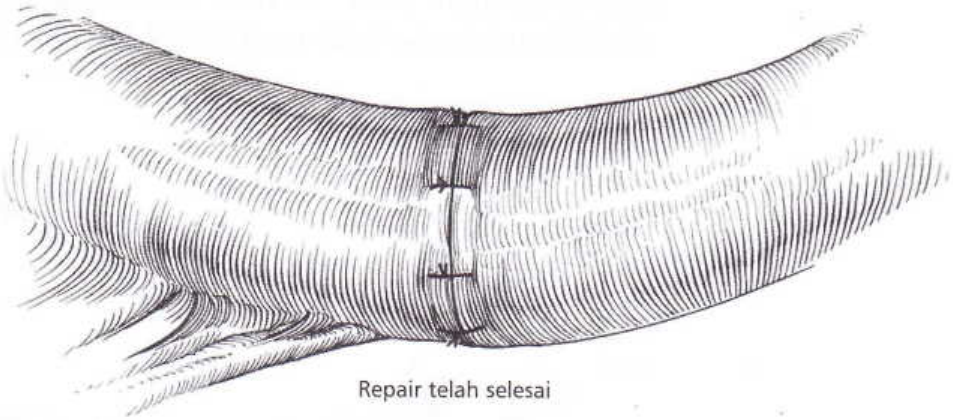

GAMBAR 122–2. Jahitan kedua diletakkan berhadapan dengan jahitan pertama. Jahitan tambahan dipasang di tengah-tengah antara jahitan-jahitan sebelumnya, dan saraf dirotasikan untuk repair sisi yang berlawanan. Epineurium sebaiknya tidak ditutup begitu kuat sehingga ujung-ujung fasikulus menjadi terlipat ke dalam dan salah bertemu. Sebaiknya tidak ada fasikulus yang menonjol keluar di antara garis jahitan. Repair mikroskopik masing-masing fasikulus atau kelompok fasikulus cocok pada keadaan-keadaan tertentu.

123

Penjahitan Tendon

RICHARD D. GOLDNER, M.D.

Karena tendon tersusun atas beberapa serat longitudinal dari kolagen, repair tendon hanya dengan jahitan sederhana tidak akan memberikan kekuatan yang memadai. Teknik penjahitan yang memerlukan beberapa tusukan melalui tendon dapat menurunkan perfusi vaskular. Teknik grasping dari Tajima dan Kessler memberikan kekuatan yang cukup memadai tanpa menimbulkan iskemia.

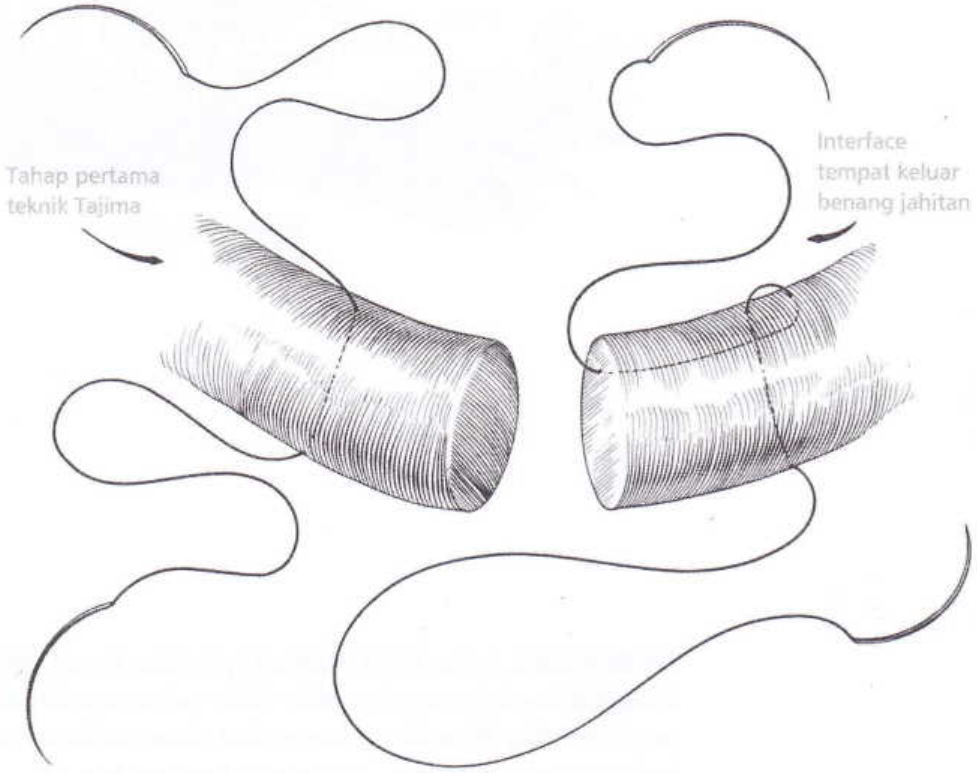

GAMBAR 123–1. Untuk merepair tendon yang mengalami laserasi di pergelangan tangan, benang polyester berulir 3–0 dapat digunakan. Salah satu jarum dimasukkan secara transversal melintasi tendon.

GAMBAR 123–2. Selanjutnya jarum disisipkan sebelah proksimal hingga titik tempat ke luar segmen transversal benang jahitan dan diarahkan di dalam badan tendon, ke arah dan ke luar permukaan irisan tendon.

GAMBAR 123–3. Penempatan jahitan serupa dilakukan dengan ujung sebelahnya dari jarum berlengan-dua sehingga kedua ujung jahitan ke luar di permukaan irisan tendon. Dengan teknik yang sama, benang berlengan-dua sisi lainnya diletakkan pada irisan tendon sebelahnya yang dimulai dengan komponen transversal, dan, selanjutnya, masing-masing jarum ditesulurkan dari dalam tendon ke luar ke interface irisan. Ahli bedah dan asisten masing-masing mengikatkan sepasang simpul. Teknik ini memungkinkan simpul tertanam di dalam ujung-ujung irisan tendon.

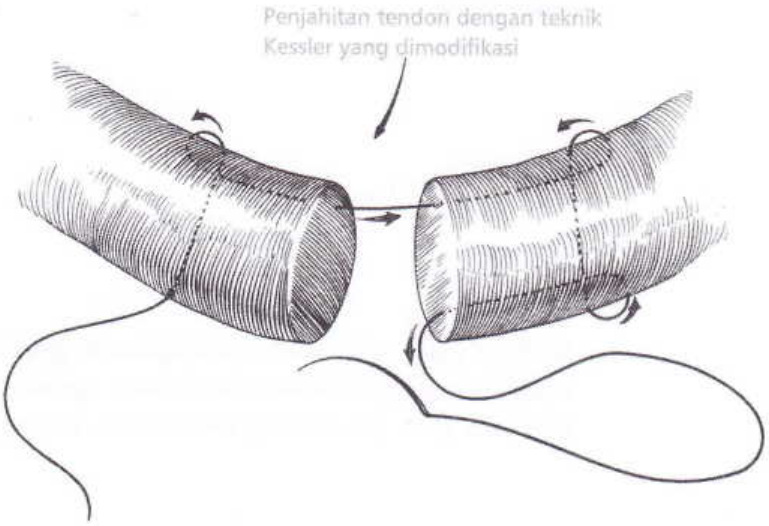

GAMBAR 123–4. Penjahitan tendon dengan teknik Kessler yang dimodifikasi hanya memerlukan satu jahitan. Pada awalnya, jarum dimasukkan transversal dari satu sisi tendon ke sisi tendon lainnya. Selanjutnya jarum disisipkan agak ke proksimal dan dimasukkan longitudinal dari sisi dalam tendon dan ke luar dari permukaan irisan. Jarum ditelusurkan ke permukaan irisan dari ujung tendon di dekatnya dan ke luar di sepanjang sisi tendon. Dua segmen tendon selanjutnya dipertemukan dengan benar, seraya jarum dijalankan transversal mengunci jahitan dan menstabilkan posisi tendon. Jarum disisipkan agak ke proksimal dan dijalankan longitudinal ke luar dari ujung irisan tendon.

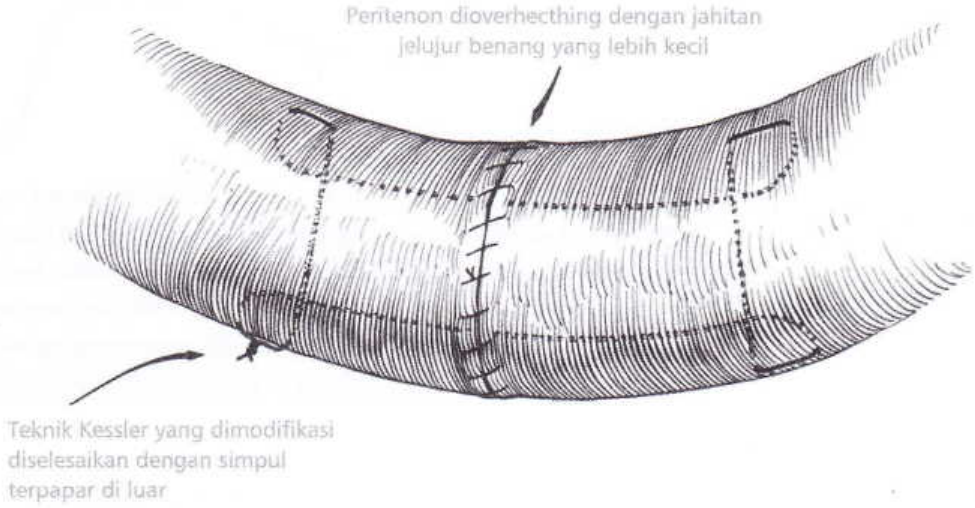

GAMBAR 123–5. Jarum selanjutnya dijalankan ke ujung irisan tendon sisi sebelahnya dan keluar di sepanjang samping tendon dimana simpul diikat. Agar dapat memperbaiki kekuatan dan memperhalus tepi tendon, jahitan jelujur benang yang lebih kecil dipasang di peritenon.

124

Drainase Infeksi Tangan

RICHARD D. GOLDNER, M.D.

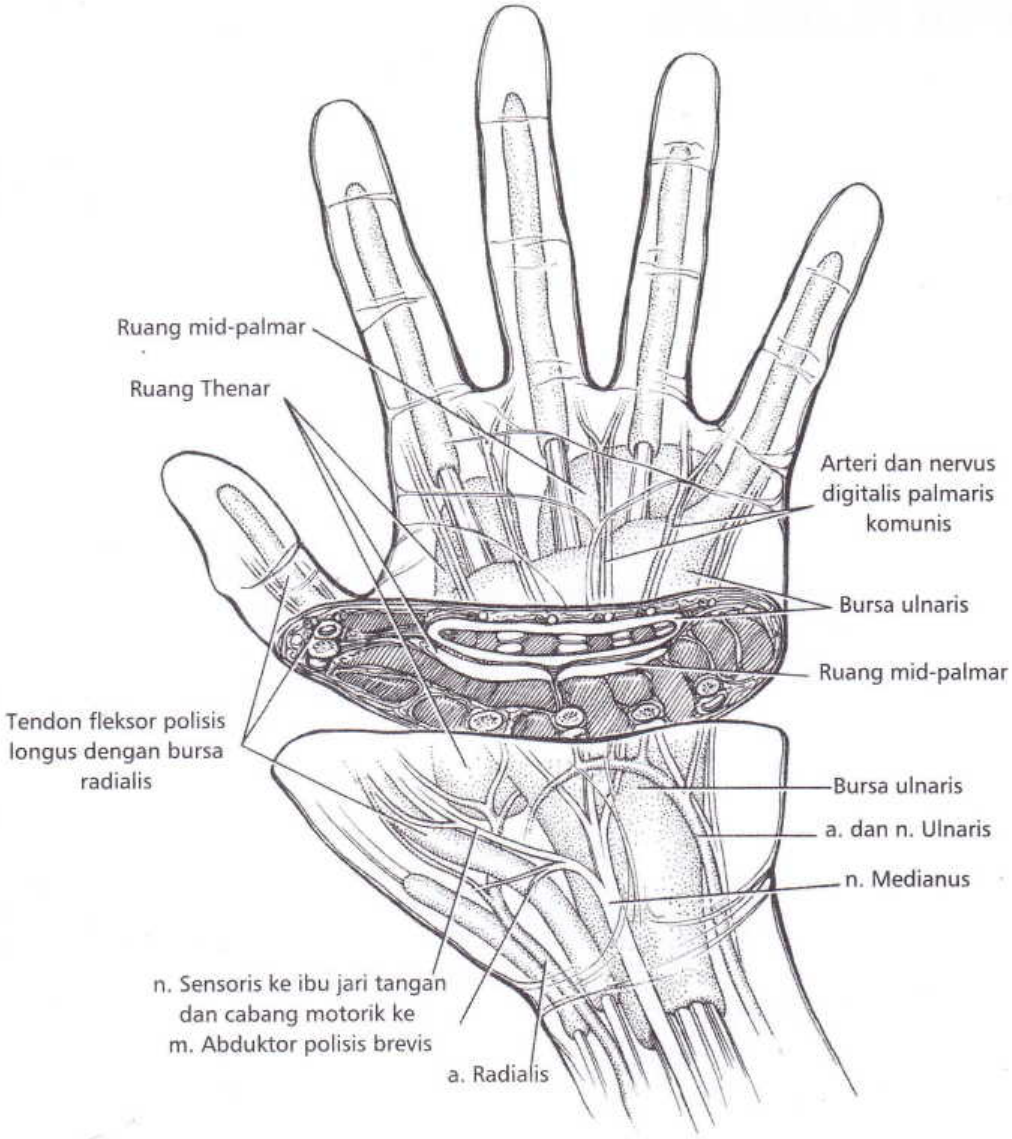

GAMBAR 124–1. *Lihat penjelasan di halaman selanjutnya.*

GAMBAR 124–1. Ruang palmar profunda berada antara permukaan dorsal dari tendon fleksor dan permukaan palmar dari otot-otot interossei dan adduktor polisis. Ruang yang potensial ini dibagi kembali oleh septum yang meluas dari jaringan ikat yang mengelilingi tendon fleksor sampai permukaan palmar metakarpal jari tengah. Septum ini membagi ruang palmar pronfunda ke dalam dua komponen: thenar dan midpalmar. Penyebab-penyebab infeksi palmar profunda mencakup teno-sinovitis fleksor purulen dari jari tangan, abses palmar distal yang meluas ke proksimal melalui kanalis lumbrikal, dan trauma tembus.

Infeksi di sepanjang tendon fleksor polisis longus melibatkan bursa radialis, dan infeksi pada sarung fleksor jari kelingking dapat meluas ke bursa ulnaris. Penyebaran infeksi antara bursa radialis dengan bursa ulnaris dikenal sebagai abses tapal kuda *(horseshoe)* dan melibatkan ruang Parona, yang dibatasi di sebelah dorsal oleh otot pronator quadratus, sebelah radial oleh tendon polisis longus, sebelah ulnar oleh tendon fleksor karpi ulnaris, dan pada sisi palmar oleh tendon-tendon fleksor.

Bilamana insisi palmar dibuat, beberapa struktur harus dihindari: arkus vaskular palmar superfisial, yang merupakan kelanjutan arteri ulnaris dan melintasi pertengahan telapak tangan; arteri digilatis komunis dan digitalis proper, yang berasal dari arkus superfisial; nervus medianus dan cabang motoriknya ke otot-otot thenar, disamping nervus digitalis komunis dan digitalis proper ke ibu jari, jari telunjuk, jari tengah, dan sisi radial jari manis; dan nervus ulnaris dengan cabang-cabang ke otot-otot intrinsik ulnar dan cabang-cabang sensoris ke sisi ulnar jari manis dan ke jari kelingking.

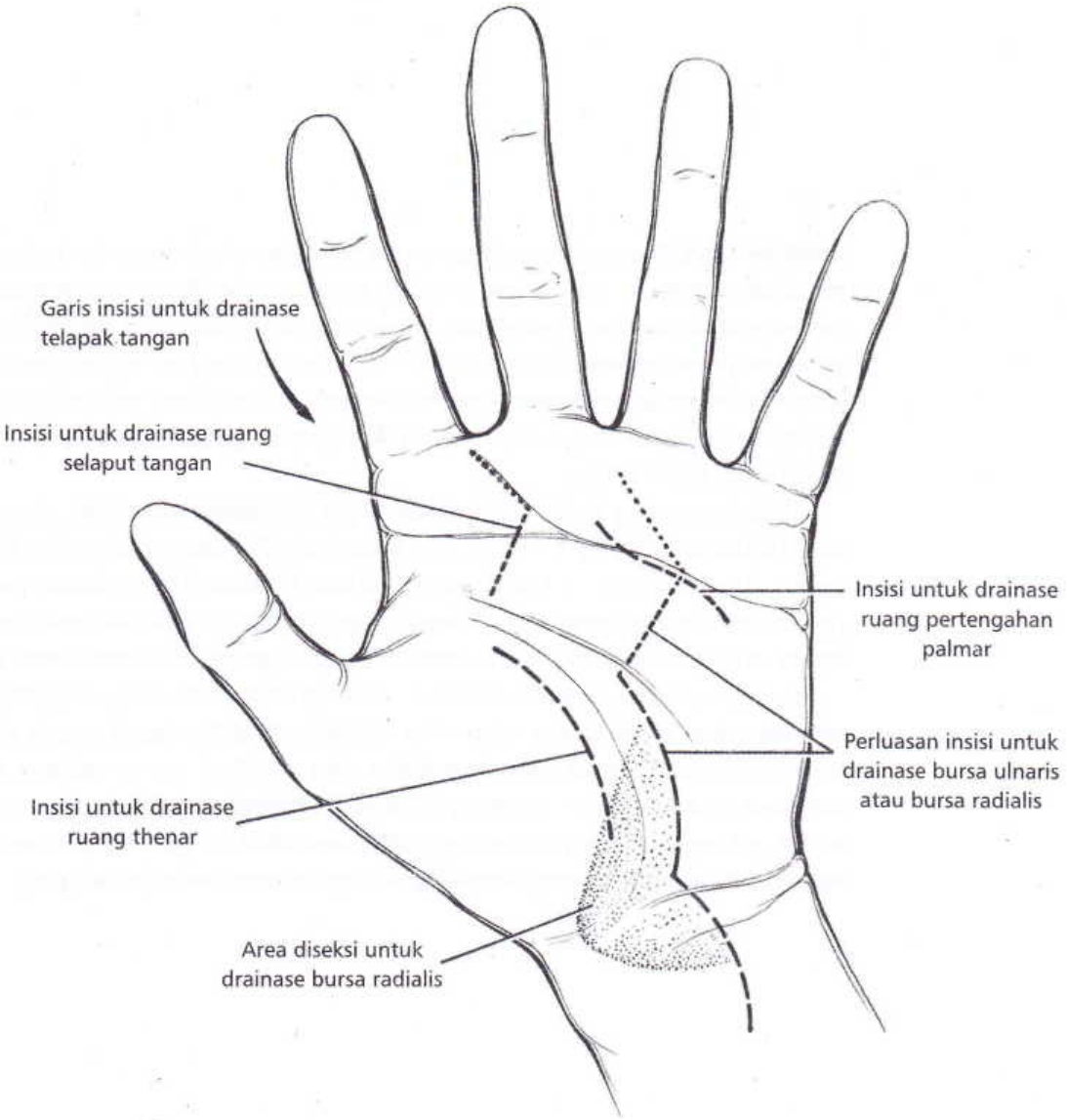

GAMBAR 124–2. *Lihat penjelasan di halaman selanjutnya.*

GAMBAR 124–2. Drainase ruang pertengahan telapak tangan dapat dilakukan melalui salah satu dari beberapa insisi. Insisi agak lengkung dapat dibuat tepat di sebelah proksimal dari garis palmar distal yang menutupi metakarpal jari tengah dan jari manis. Fasia palmaris dipotong secara cermat, serta nervus dan arteri digitalis diidentifikasi dan dilindungi. Diseksi tumpul sebelah radial dan sebelah dalam tendon fleksor jari manis menghasilkan drainase.

Ruang thenar (ruang adduktor anterior) dapat didrainase dengan insisi lengkung pada telapak tangan, sejajar dan agak ke radial dari garis pertengahan telapak tangan di dasar eminensia thenar. Fasia palmar dipisahkan secara lemah lembut dalam garis sejajar dengan insisi, dan nervus digitalis dan tendon fleksor jari telunjuk diidentifikasi. Ruang di sebelah dorsal tendon fleksor dibuka dengan diseksi tumpul, secara hati-hati untuk menghindari cedera arkus palmaris superfisialis dan profunda serta cabang motorik nervus medianus.

Bursa ulnaris dan ruang Parona didrainase dengan insisi yang dimulai oblik pada garis fleksi pergelangan tangan dan diperluas ke proksimal pada garis dengan metakarpal jari manis. Kulit dan jaringan subkutan diiris, dan nervus medianus diidentifikasi di sebelah radial insisi. Nervus dan arteri ulnaris diidentifikasi di sebelah dorsal tendon fleksor karpi ulnaris, yang berada di sebelah ulnar dari insisi. Tendon fleksor diidentifikasi dan diretraksi ke radial dengan maksud untuk membuka ruang Parona di sebelah palmar dari otot pronator quadratus. Tendon fleksor polisis longus, yang berada di dalam bursa radialis, diidentifikasi dengan cara mengelevasi kulit dan jaringan subkutan dan menghindari nervus medianus dan cabang-cabang kutaneus palmar, yang berada di sebelah radialnya, dan, dengan diseksi yang lebih dalam, di dekat fleksor jari.

Pada infeksi tangan yang lebih luas, insisi di dekat garis pertengahan telapak tangan dapat diperluas ke arah distal dalam bentuk zig zag melintasi garis kulit transversal secara obliq. Insisi dapat diperluas ke proksimal dengan melintasi garis fleksi pergelangan tangan secara obliq dan selanjutnya diperlebar lebih lanjut ke proksimal dalam garis sejajar dengan metakarpal jari manis. Jika ligamentum karpal volar diiris, nervus medianus dapat terlihat. Tendon fleksor di sebelah dorsalnya serta baik ruang thenar maupun ruang pertengahan telapak tangan dapat dicapai. Perluasan insisi ini ke proksimal untuk memaparkan bursa radialis dan ulnaris telah dijelaskan di atas. Perluasan insisi ini ke distal memungkinkan jalur masuk ke sarung tendon fleksor dan otot-otot lumbrikal. Nervus dan arteri digitalis harus dilindungi.

Infeksi pada ruang selaput tangan biasanya dimulai pada permukaan palmar dan meluas ke dorsal melalui atau di sekitar ligamentum metakarpal transversal. *Abses collar button* adalah abses dorsal dan palmar yang dihubungkan dengan tangkai tipis pada selaput di antara jari-jari tangan. Meskipun pembengkakan sering kali tampak paling mencolok di sebelah dorsal, komponen palmar infeksi sebaiknya tidak diabaikan.

Drainase infeksi ruang selaput jari tangan dilakukan dengan insisi zig zag pada telapak tangan, tepat di sebelah proksimal selaput. Kulit diiris, dan jaringan subkutan dipisahkan. Arteri dan nervus digitalis diidentifikasi dan dilindungi, dan ligamentum intermetakarpal transversal superfisial dan fasia palmaris dipotong. Jaringan yang lebih dalam dibuka dengan klem untuk mendrainase abses. Jika ditemukan *abses collar button*, insisi kedua dibuat di sebelah dorsum.

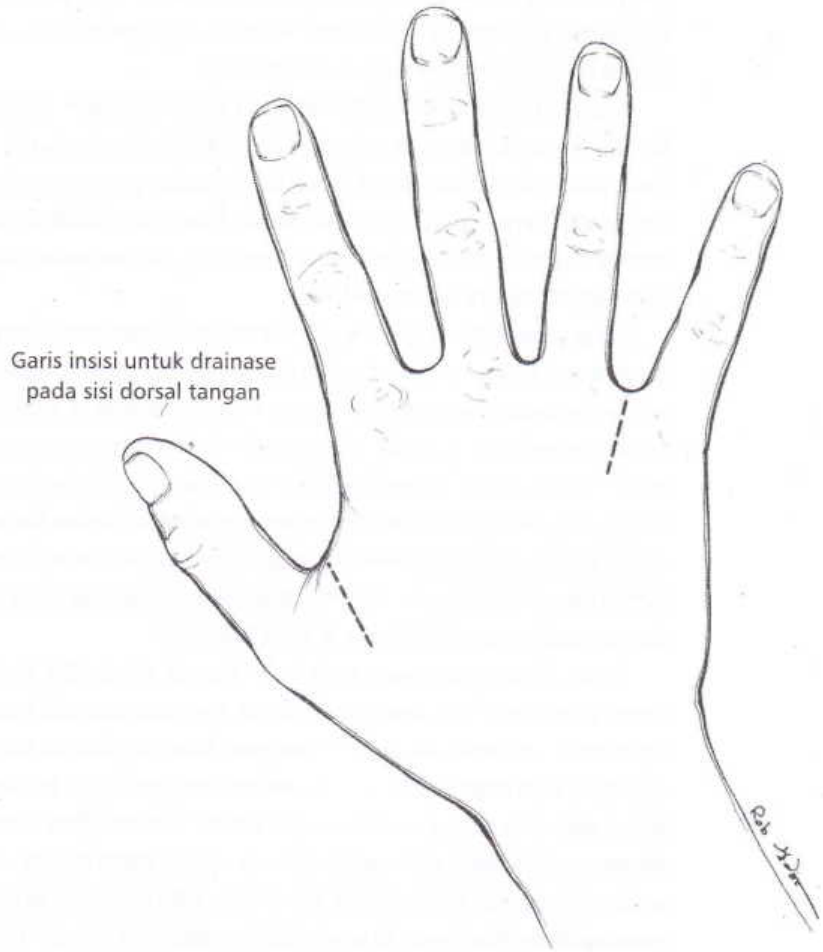

GAMBAR 124–3. Insisi dorsal dimulai tepat sebelah proksimal selaput jari tangan pada level sendi metakarpofalangeal dan diperluas 1 sampai 2 cm ke proksimal. Setelah kulit diinsisi, jaringan dibuka dengan hemostat untuk mendrainase abses.

Infeksi pada ruang adduktor posterior didrainase dengan insisi longitudinal dorsal antara jari telunjuk dengan ibu jari tangan yang dimulai tepat di sebelah proksimal selaput ibu jari tangan-jari telunjuk dengan maksud untuk menghindari kontraktur jaringan parut. Kulit dan jaringan subkutan diiris, fasia diinsisi, otot intersosseus dorsal pertama diretraksi ke ulnar, dan tendon ekstensor polisis longus diretraksi ke radial. Jaringan di bawah fasia dibuka dengan hati-hati untuk menghindari cedera nervus digitalis dan membuka abses.

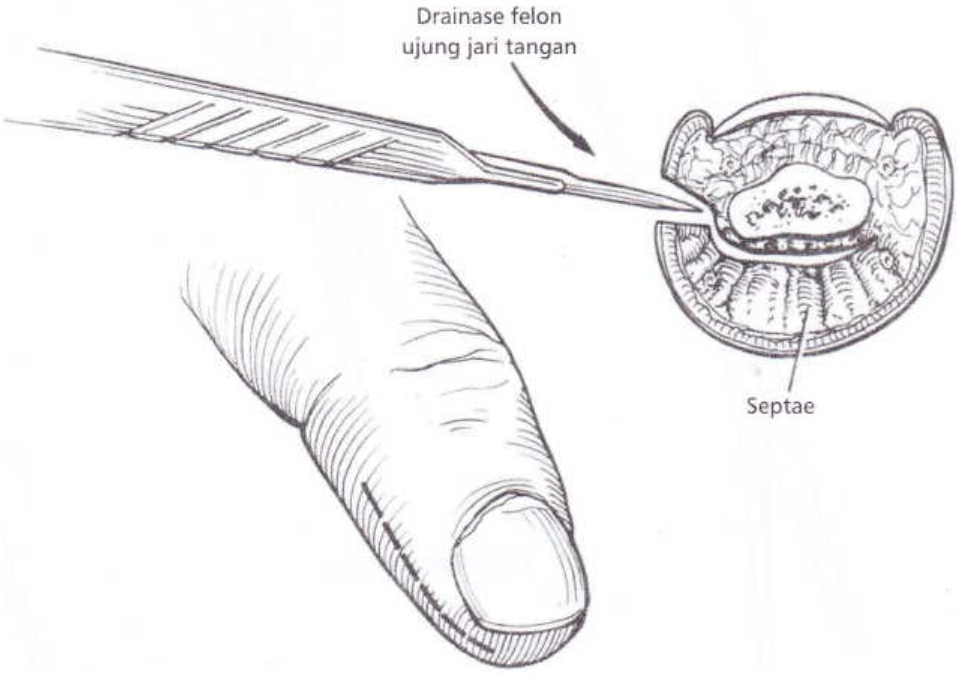

GAMBAR 124–4. *Felon* adalah abses subkutan pulp distal jari tangan dan disertai dengan rasa nyeri dan pembengkakan yang berat. Abses melibatkan beberapa septae fibrous vertikal multipel yang membagi pulp ke dalam beberapa kompartemen kecil. Dengan demikian, infeksi pada pulp jari distal adalah serangkaian infeksi ruang kecil yang tertutup, yang masing-masing ruangan memerlukan drainase. Abses dapat meluas ke dalam fasang distal dan menimbulkan osteomielitis, dan, pada kasus yang berat, tekanan dari abses dapat menyebabkan oklusi pembuluh darah digitalis dan nekrosis jaringan distal.

Setelah blok metakarpal untuk anestesi (xylocaine tanpa epinefrin), insisi lateral dibuat pada sisi ulnar jari telunjuk, jari tengah, atau jari manis dan pada sisi radial ibu jari tangan atau jari kelingking. Insisi dimulai sekitar 0,5 cm sebelah distal dari garis fleksi sendi interfalangeal distal dan meluas ke distal dalam garis lurus sekitar 0,5 cm dari tepi lempeng kuku dan agak distal dari matriks kuku. Insisi sebaiknya dibuat cukup dorsal sehingga tidak merusak nervus dan arteri digitalis serta cukup distal dari sarung tendon fleksor sehingga tidak mengakibatkan tenosinovitis iatrogenik. Mata pisau disisipkan tepat sebelah palmar dari korteks falang distal. Jaringan dipisahkan dari periosteum falang distal, dan septae fibrous diiris untuk memungkinkan drainase. Luka dibungkus kasa selama 24 sampai 48 jam, dan kompres hangat dimulai.

Drainase jari tangan dengan pengangkatan seperempat kuku

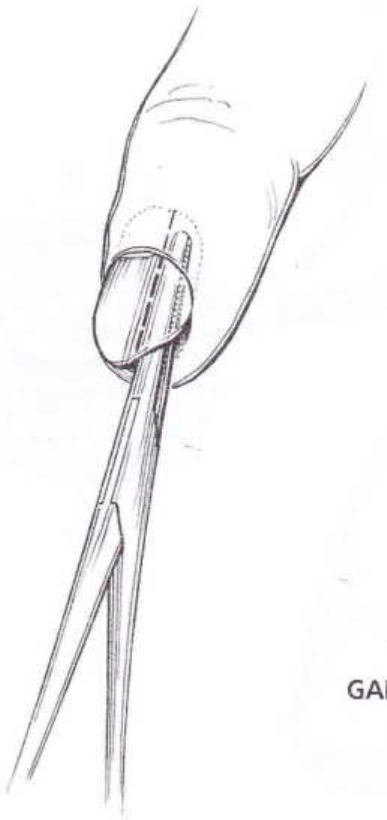

GAMBAR 124–5

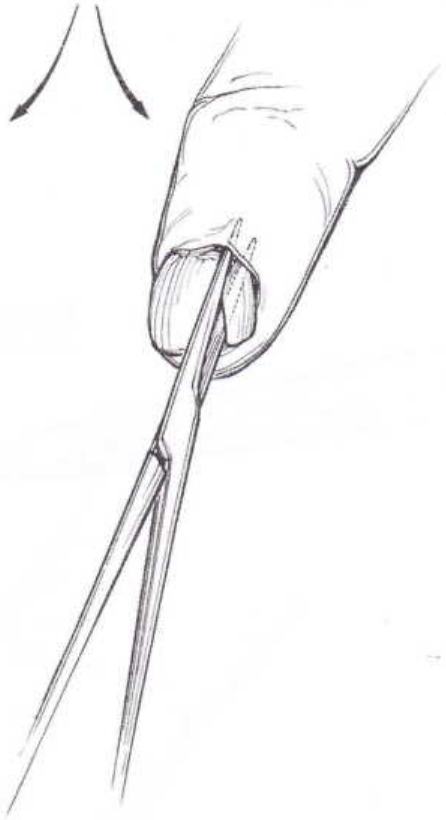

GAMBAR 124–6

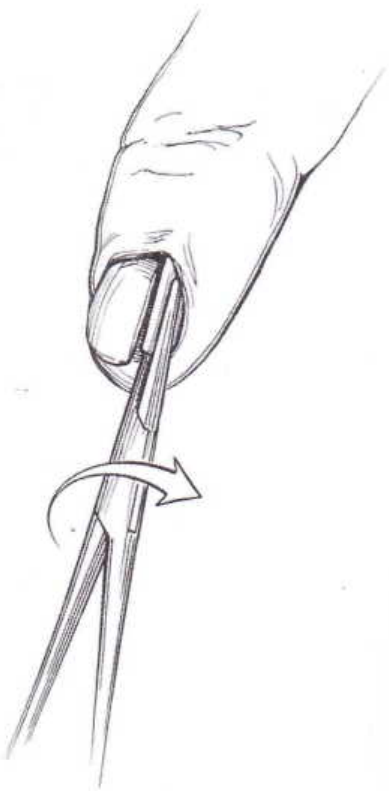

GAMBAR 124–7

GAMBAR 124–5. *Paronikia* adalah salah satu infeksi tangan tersering dan melibatkan jaringan lunak di sekitar kuku jari. Penyebabnya biasanya *Staphylococcus aureus* yang menimbulkan paronikia karena bintil atau gigitan kuku atau trauma yang lain.

Setelah blok metakarpal (xylocaine tanpa epinefrin), hemostat tumpul kecil digunakan untuk memisahkan permukaan dalam lempeng kuku dari matriks kuku di bawahnya dan memisahkan permukaan superfisial lempeng kuku dari lipatan kuku yang meliputinya dan *eponychium.*

GAMBAR 124–6. Sekitar seperempat bagian lempeng kuku, pada sisi yang sama seperti paronikia, diinsisi dalam arah longitudinal dengan gunting kecil yang tajam. Insisi diperluas dari lempeng kuku distal, ke proksimal di bawah lipatan kuku dan eponychium, ke dasar dari seluruh lempeng kuku. Tindakan ini dikerjakan dengan hati-hati untuk menghindari insisi matrik kuku, yang dapat menimbulkan jaringan parut dan bubungan dalam kuku di kemudian hari.

GAMBAR 124–7. Segmen kuku yang dilepas dijepit dengan hemostat, dimanipulasi dengan lemah lembut ke arah berlawanan jarum jam untuk melepaskan setiap jaringan lunak yang tersisa, dan diekstraksi. Kasa disisipkan di bawah lipatan kuku selama 24 sampai 48 jam, dan kompres hangat dimulai.

125

Prosedur Pembedahan untuk Obesitas yang Morbid

JOHN P. GRANT, M.D.

GASTROPLASTI VERTIKAL

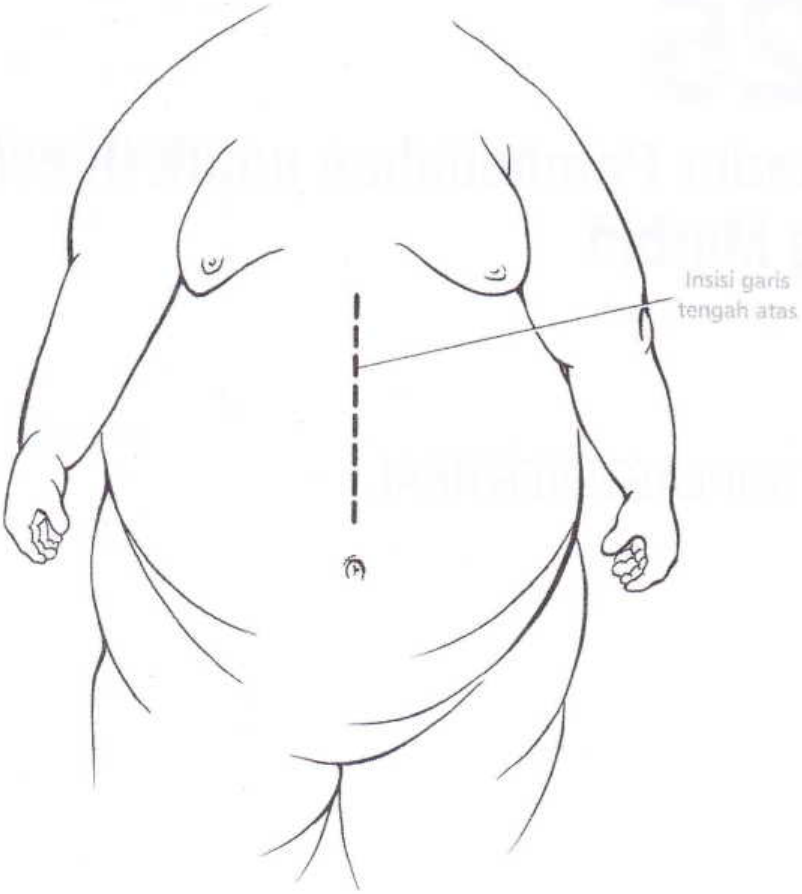

GAMBAR 125–1. Penderita diletakkan dalam posisi agak anti-Trendelenburg dan diletakkan di bawah anestesi umum. Insisi garis tengah diperluas dari xifoid sampai umbilikus.

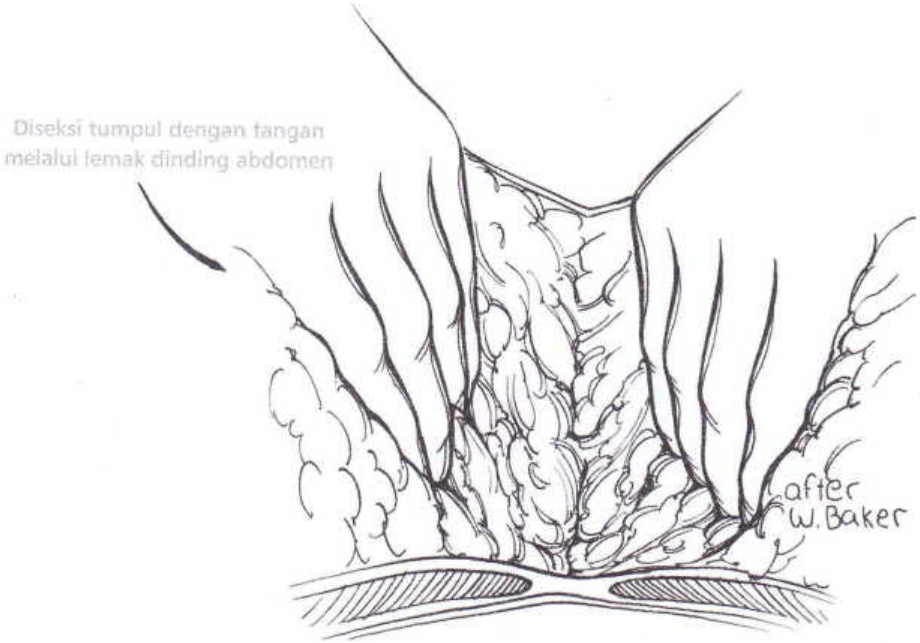

GAMBAR 125–2. Jaringan subkutan dipisahkan dengan diseksi tumpul.

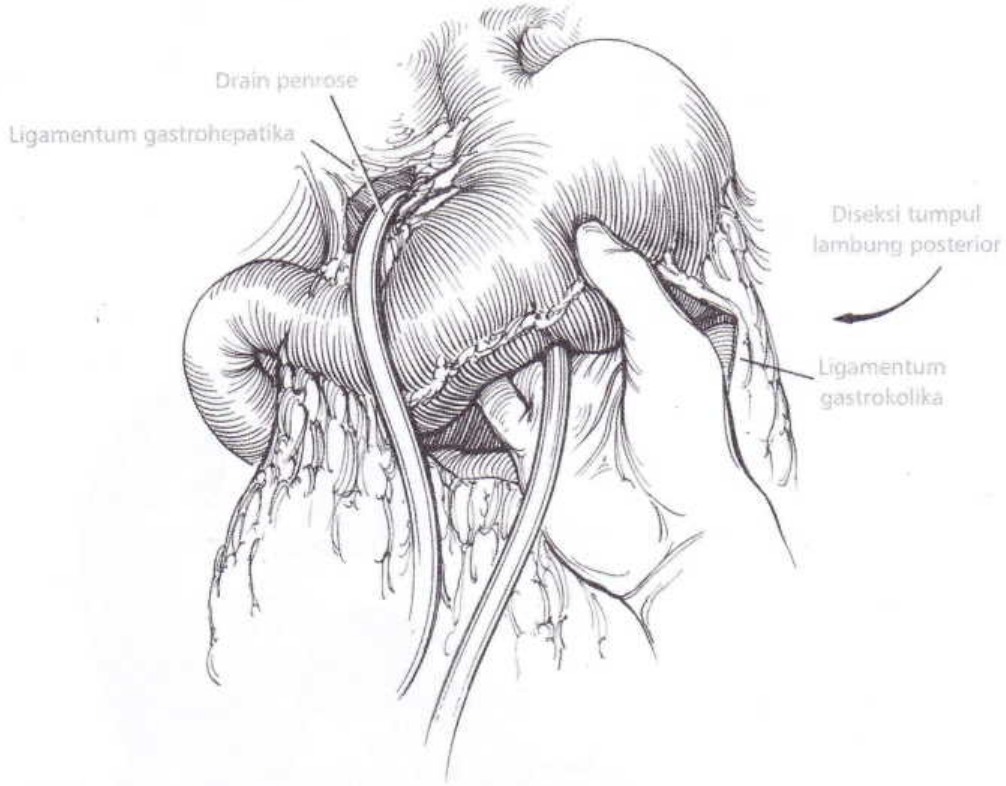

GAMBAR 125–3. Setelah eksplorasi abdomen dilakukan, lubang 8 sampai 10 cm dibuat pada ligamentum gastrokolika, dan dinding posterior lambung dibebaskan dari semua perlekatan sampai sambungan gastroesofagus. Lubang dibuat pada ligamentum gastrohepatika, dan drain Penrose ditelusurkan di sekeliling lambung untuk retraksi.

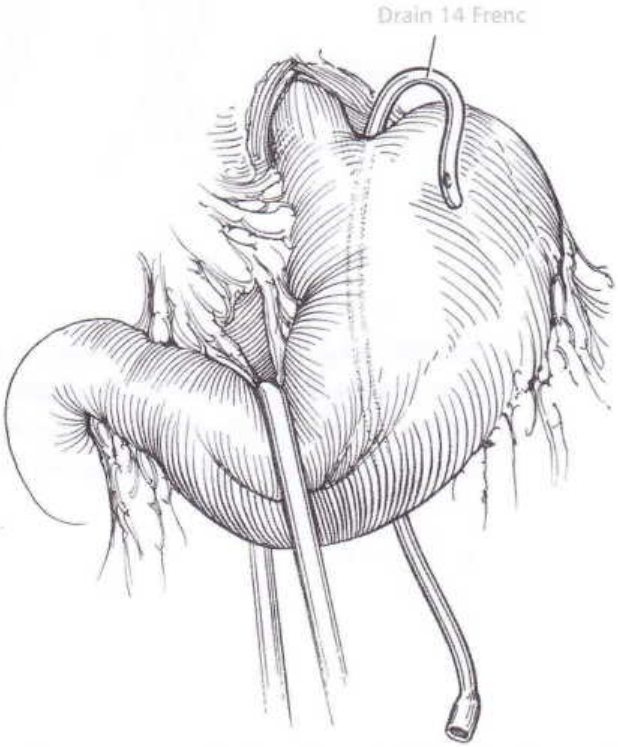

GAMBAR 125–4. Peritoneum yang melapisi esofagus distal dibuka, dengan hati-hati agar tidak mencederai nervus vagus. Jari disisipkan di sebelah posterior ke bursa omentalis pada angulus His. Pipa dada 14 French disisipkan melalui lubang ini ke dalam bursa omentalis, ditarik ke kaudal, dan ke luar melalui lubang pada ligamentum gastrokolika.

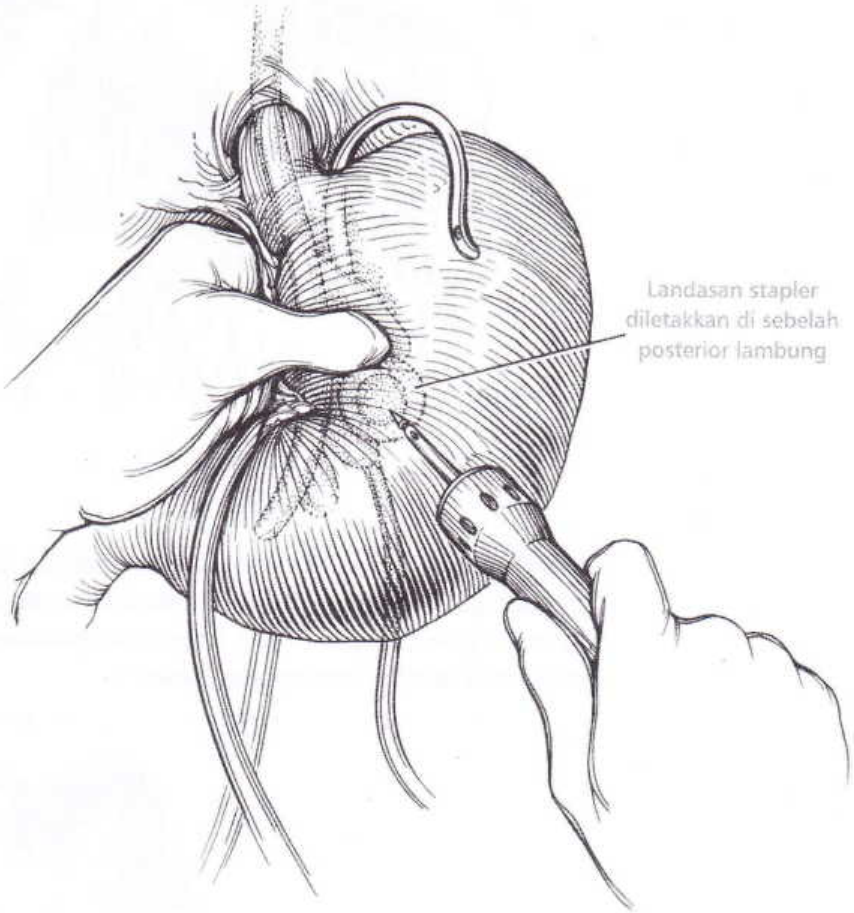

GAMBAR 125–5. Dilator Maloney 24 French dimasukkan per oral ke dalam lambung dan diletakkan dalam posisi sepanjang kurvatura minor. Stapler EEA 15 mm dipasang melalui dinding anterior dan posterior lambung, dengan landasan stapler diposisikan sepanjang kurvatura minor bersentuhan dilator Maloney. Stapler EEA ditembakkan dan dikeluarkan.

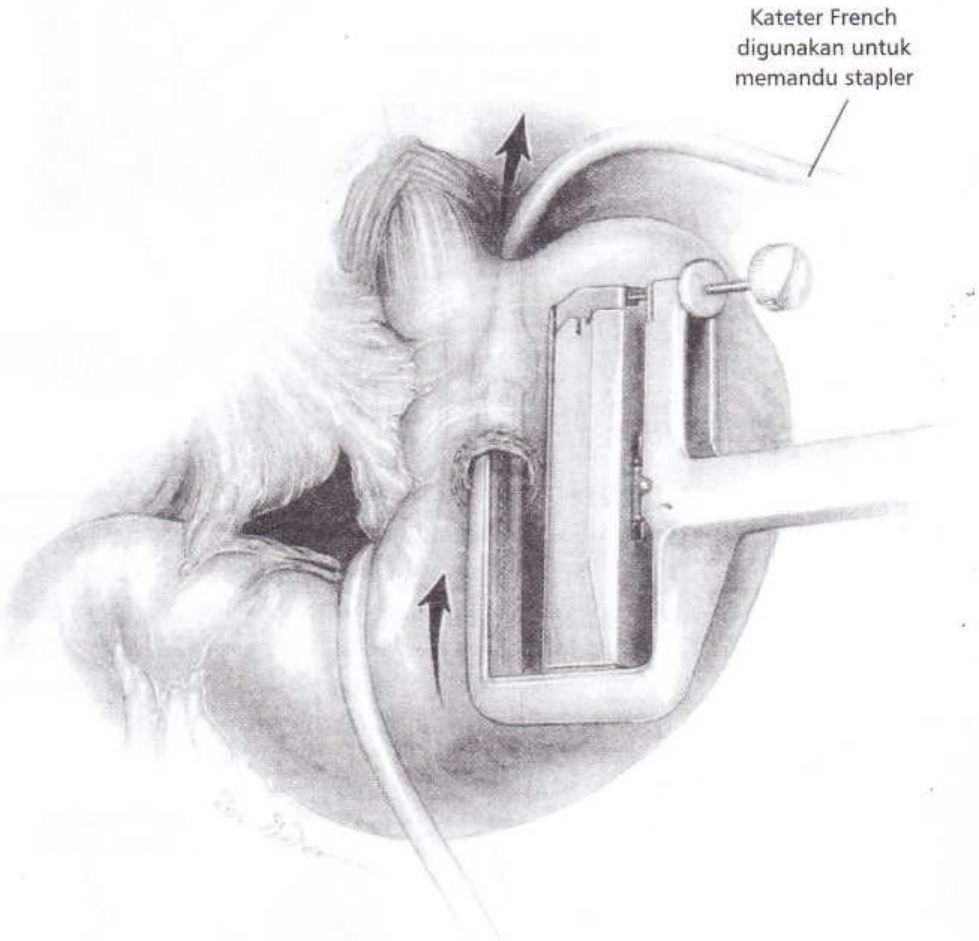

GAMBAR 125–6. Pipa dada 14 French ditarik melalui lubang stapler EEA dan dihubungkan dengan landasan stapler TA-9OB* atau stapler PI-90 V. Mueller† dengan staples 4,8 mm. Pipa dada ditarik secara cermat, dengan memanipulasi landasan stapler di sepanjang dinding lambung posterior dan ke luar pada angulus His.

*AutoSuture, U.S. Surgical Corporation, Norwalk, CT
†3M Company, St. Paul, MN.

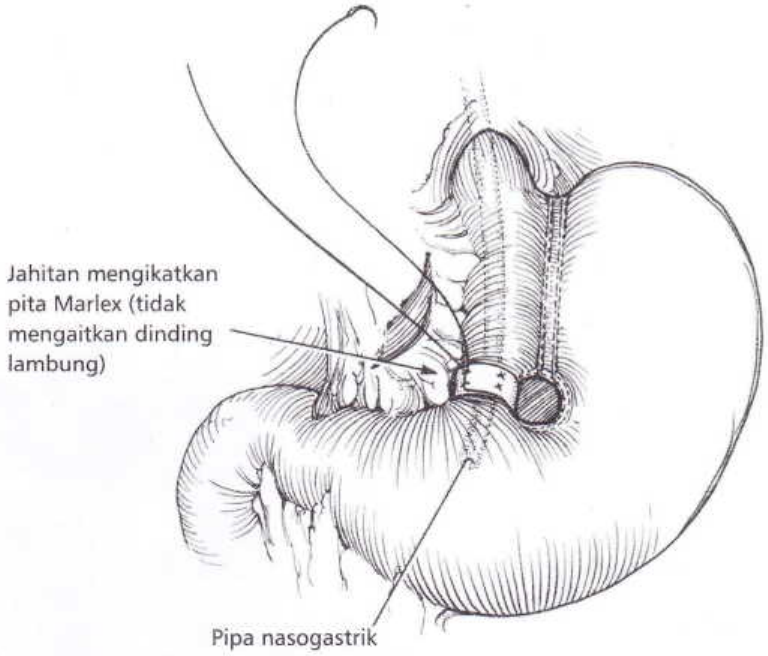

GAMBAR 125–7. Stapler diposisikan pada kurvatura minor sepanjang dilator Maloney dan ditempatkan, dengan menempatkan empat jajaran staples dan membentuk kantong lambung 10 sampai 15 mL. Mesenterium sepanjang kurvatura minor pada lubang untuk EEA dilakukan diseksi tumpul secara cermat, dan lembaran mesh Marlex 1,5 x 6 cm selanjutnya dibungkuskan di sekitar kurvatura minor melalui lubang EEA. Mesh diikatkan dengan jahitan nylon 2–0 dalam dua barisan untuk membentuk cincin sirkumferensial 45 sampai 47 mm. Jahitan tidak mengaitkan dinding lambung. Omentum di dekatnya dilingkupi mesh Marlex dan dijahit di tempat.

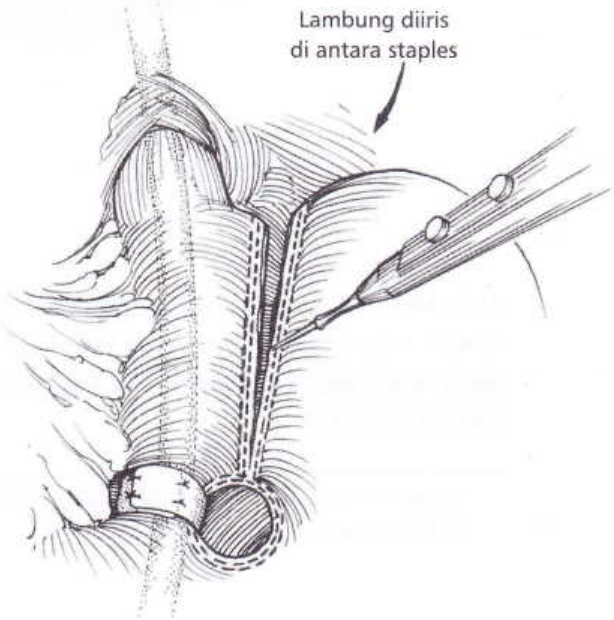

GAMBAR 125–8. Jika digunakan stapler Mueller, jaringan dipotong di antara garis staples dan masing-masing garis staples ini dioverhecthing. Pipa Maloney dilepas, dan pipa nasogastrikus dipasang sehingga ujung pipa berada dalam lambung distal tepat melewati cincin Marlex. Fasia garis tengah ditutup, dan hemostasis didapatkan dalam jaringan lemak subkutan. Kulit ditutup dengan staples, dan ditutup dengan pembalut steril. Pipa nasogastrik biasanya dapat dilepas pada hari kedua paska-bedah, dan pemberian nutrisi dapat dimulai.

PINTASAN LAMBUNG MURNI

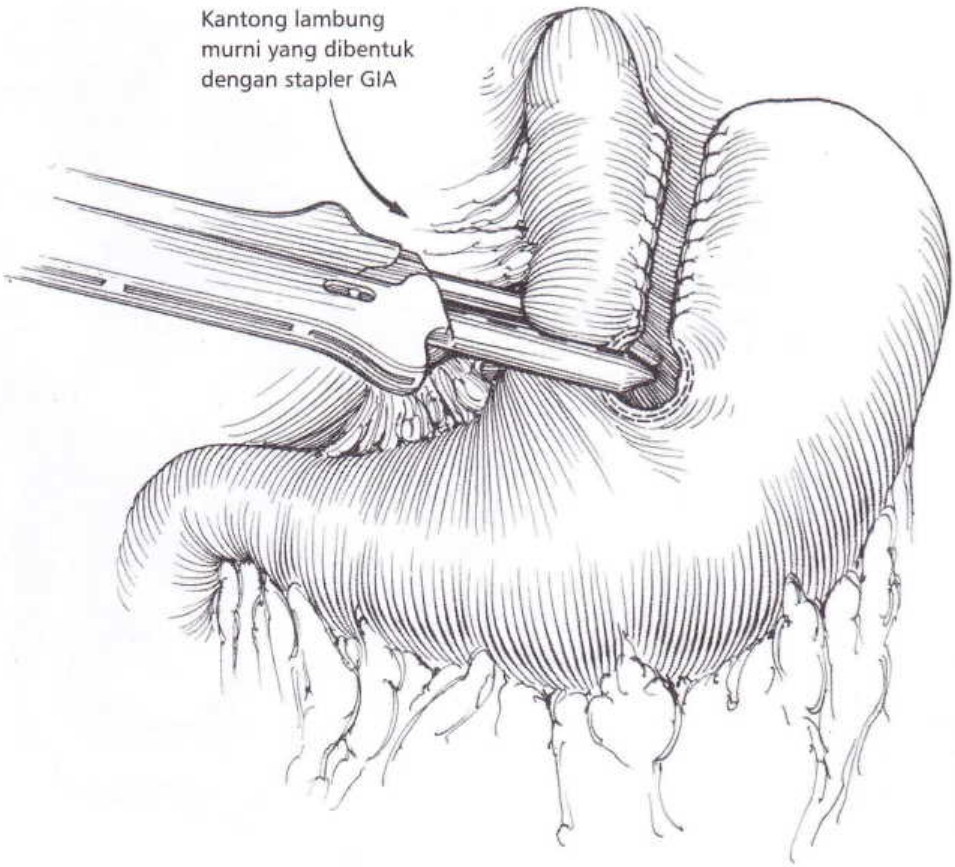

GAMBAR 125–9. Prosedur operasinya sama seperti gastroplasti vertikal dengan stapler PI-90 dan memotongnya di antara garis staples. Kantong lambung selanjutnya dipisahkan dari lambung sisanya dengan stapler GIA.

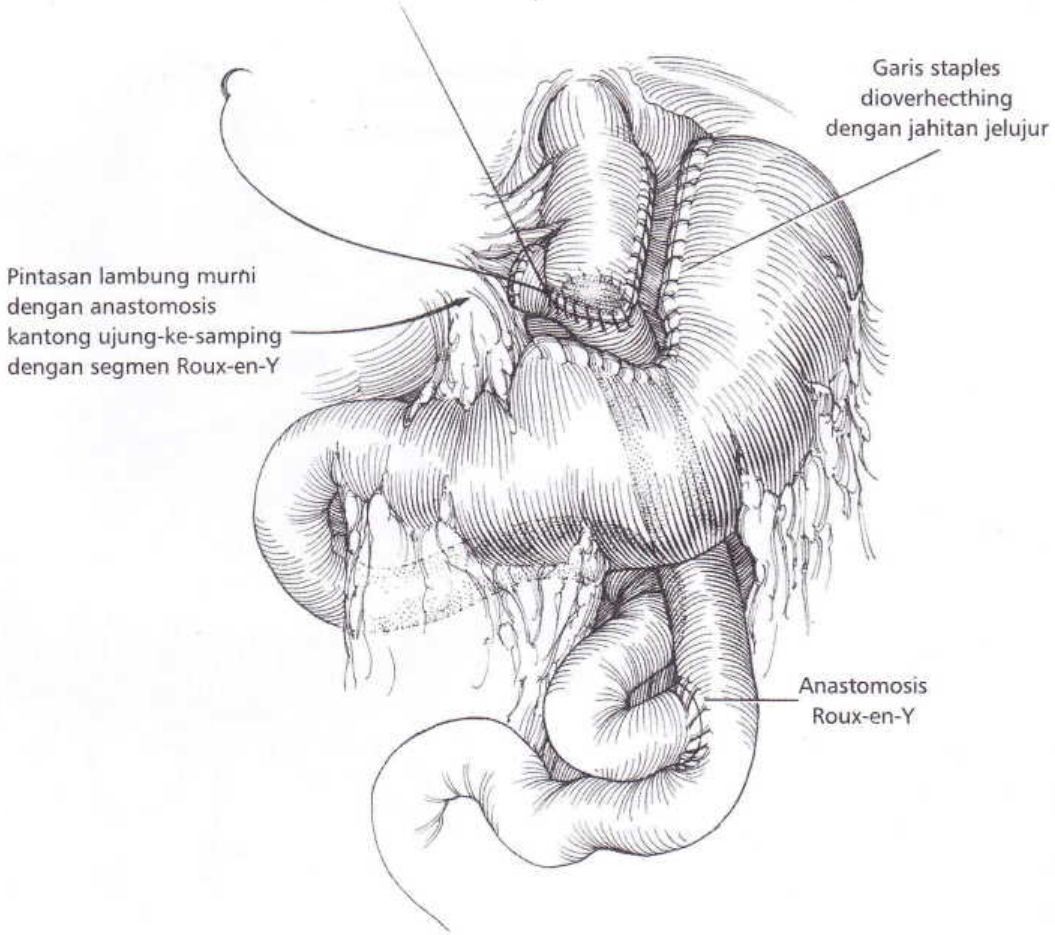

GAMBAR 125–10. Yeyunum dipotong dan dibawa melalui mesokolon transversal di belakang lambung ke kantong lambung. Anastomosis ujung-ke-samping dibuat dengan diameter sekitar 10 sampai 15 mm dengan jahitan satu lapis benang Prolene atau PDS 3–0. Garis staples dioverhecthing, dan pipa nasogastrikus dimasukkan dengan ujung berada tepat melewati anastomosis. Beberapa ahli bedah menempatkan pipa gastrostomi Stamm pada lambung distal untuk dekompresi, yang dilepas setelah 4 sampai 6 minggu. Segmen yeyunum proksimal dijahit ujung-ke-samping ke dalam yeyunum distal 40 sampai 45 cm melewati anastomosis yeyunogastrika, dan abdomen ditutup.

PINTASAN LAMBUNG (PROSEDUR GREENVILLE ROUX-EN-Y)

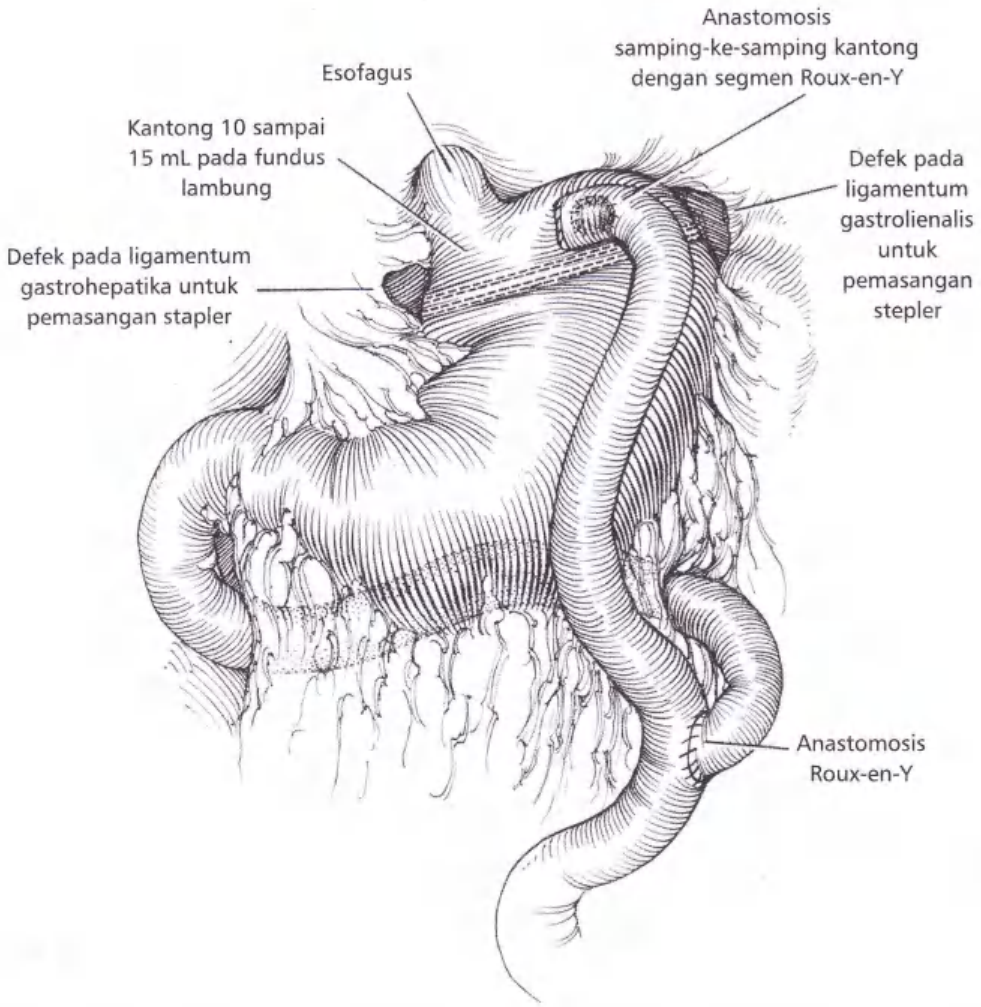

GAMBAR 125–11. Setelah abdomen dibuka dan eksplorasi dilakukan, defek dibuat pada ligamentum gastrohepatika 2 cm melewati sambungan gastroesofagus. Hal ini dilakukan dengan hati-hati agar tidak mencederai nervus vagus. Defek kedua dibuat pada mesenterium gastrolienalis tepat di atas pembuluh darah gastrika brevis. Perlekatan fibrinous yang longgar di sebelah posterior dibebaskan di antara dua lubang tersebut, dan stapler TA-9OB atau PI-90 dipasang. Stapler ditembakkan, dengan membentuk kantong lambung 10 sampai 15 mL.

Yeyunum dipotong dengan stapler GIA 30 sampai 45 cm sebelah distal ligamentum Treitz, dan lengan distal dibawa ke kantong lambung. Lubang 15 mm dibuat baik pada kantong lambung maupun yeyunum, dan anastomosis satu lapis samping-ke-samping dibentuk dengan jahitan jelujur benang Prolene atau PDS 3–0. Pipa nasogastrik dimasukkan melewati anastomosis, dengan ujung pipa berada tepat di dalam yeyunum. Segmen yeyunum proksimal dijahit ujung-ke-samping dengan yeyunum distal 40 sampai 45 cm melewati anastomosis yeyunogastrika. Abdomen selanjutnya ditutup.